Hx
19/c



22102360832

Med
K42785

MANUALE

DI

MEDICINA OPERATORIA

DEL

Dottor J. CHAUVEL

Medico-maggiore, professore aggregato di medicina operatoria
alla Scuola del Val-de-Grâce,
Membro corrispondente della Società di Chirurgia
Cavaliere della Legion d'Onore.

Nuova versione italiana con note

del Dr. **Gennaro Fabiani**

con numerose addizioni originali

DEL COMMENDATORE

Dr. Carlo Gallozzi

Direttore e Professore di Clinica Chirurgica e medicina operatoria
nella R. Università di Napoli
Socio della R. Accademia di Medicina di Napoli, ec. ec.

Essere utile

SECONDA EDIZIONE

NAPOLI

GIOVANNI JOVENE LIBRAJO-EDITORE

Strada della Quercia, 18

1882

4752

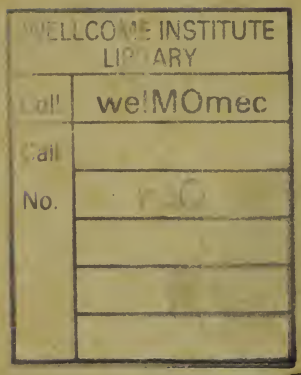

Tipografia A. Trani Strada Medina, 25.

AI SIGNORI

L. LEGOUEST E MAURIZIO PERRIN

MIEI MAESTRI

NELLA CHIRURGIA MILITARE

PREFAZIONE

Questo libro, il quale è stato scritto nell'anfiteatro anatomico, non è altro che una guida per gli esercizii operatorii. In esso non si debbono cercare nè le indicazioni cliniche, nè l'apprezzamento del valore dei metodi e dei processi.

Nella classifica delle operazioni ho seguito il programma, essenzialmente pratico, del corso dettato al Val-de-Grâce dal mio valente maestro, il Prof. Maurizio Perrin, all'insegnamento del quale ho attinto largamente.

La prima parte del libro, la più importante e la più diffusa, comprende le *operazioni generali:* legature delle arterie, amputazioni degli arti, resezioni delle ossa e dei nervi, tenotomia.

La seconda parte comprende le *operazioni speciali*, le quali possono essere ripetute o simulate sul cadavere. Questa seconda parte è stata sviluppata meno della prima, non già che gli esercizii mi sembrino quì meno utili, ma perchè la pratica dell'anfiteatro anatomico differisce moltissimo dall'applicazione sull'uomo vivo. Per non deviare dai limiti che mi avevo tracciati, ho dovuto adottare una classificazione abbastanza arbitraria, e descrivere queste diverse operazioni in moltissimi articoli, differenti sì per la loro importanza che per la loro composizione.

Non essendo il mio un lavoro critico, non dovevo scegliere fra i metodi e i processi. Sotto questo rapporto mi sono mostrato largo quanto era possibile, dando posto a tutti ed eccettuando quelli solamente che oggi sono universalmente riprovati. Debbo però confessare di aver fatto una più larga parte ai metodi riconosciuti migliori.

Mi sono sforzato specialmente di dare alle descrizioni delle manovre operatorie la maggiore esattezza e precisione possibili.

Per rendere più facile lo studio, e più ancora per la regolarità dell'esecuzione, ho diviso ogni operazione in un certo numero di tempi indicati con le cifre 1°, 2°, 3°, ecc., messe innanzi ai capoversi. Credo che questa divisione riesca molto utile negli esercizi operatorii. Quelli che vorranno operare a questo modo, tempo per tempo, non facendo nessun movi-

mento irregolare e non dando mai a caso un colpo di coltello o di bistori, se ne convinceranno ben presto.

Quando si fa un' incisione, l' istrumento viene per regola generale condotto da sinistra in destra relativamente all'operatore. Per evitare qualunque errore, debbo far notare, che nella descrizione dei processi operatorii, specialmente per le amputazioni degli arti, spesso mi sono servito in questo senso, delle espressioni, *lato sinistro*, *margine sinistro*, *lato destro*, *margine destro* della mano, del braccio, del piede, ecc. Non si parla della sinistra o della destra dell'operando, ma della sinistra o della destra dell' operatore. In questo modo ho potuto spesso evitare di dare una descrizione speciale dell'amputazione per ciascun lato del corpo.

Moltissime figure sono state intercalate nel testo; spero che esse ne renderanno la lettura più facile, e che faciliteranno anche gli esercizi nell'anfiteatro anatomico.

Specialmente nei capitoli delle amputazioni e delle resezioni delle ossa, ho voluto dare delle figure molto semplici e quasi schematiche. Le ossa vi sono rappresentate con un punteggiato fine, le incisioni cutanee con un tratto pieno per la parte che si vede e con linee a piccoli tratti per la parte opposta dell' arto. Convinto che la pratica regolare dei primi tempi ha molta importanza nella esecuzione metodica dell'operazione, credo che questi disegni riusciranno più utili che le figure complicate. Essi però non saranno di nessuna utilità, se prima non si sia persuasi bene delle regole generali applicabili a ciascuna categoria di operazioni.

Tutte le figure sono state disegnate alla mia presenza dal mio collega ed amico il Dott. E. Charvot, medico aiutante-maggiore di prima classe nella Scuola del Val-de-Grâce. Mi permetta che qui lo ringrazii del suo benevolo e prezioso concorso.

Gran parte delle figure d' istrumenti sono state copiate dall'*Arsenale di chirurgia contemporanea* di Gaujot e Spillmann. Mi sono limitato ai più necessari.

Essere utile: questa è l'epigrafe che ho data al mio libro. Ho fatto tutti gli sforzi per giustificarla, ma mi riputerei abbastanza fortunato se mi fossi solamente accostato allo scopo prefissomi.

Dottor J. Chauvel.

Parigi, Val-de-Grâce, 25 luglio 1876.

PREFAZIONE ALLA TRADUZIONE ITALIANA

Presentiamo agli studiosi la seconda edizione di questo manuale di Medicina Operatoria.

Il favore col quale la prima edizione fu accolta è il migliore elogio che si possa fare del libro.

Le numerosi addizioni fattevi dal Prof. Gallozzi da una parte completano il libro e dall'altra lo rendono grandemente opportuno per gli studiosi italiani.

La traduzione è stata eseguita dal Dottor G. Fabiani il quale oltre a numerose note ha aggiunto al libro parecchie operazioni di cui lo Chauvel non si era occupato ed alcune operazioni della moderna chirurgia, come l'osteotomia alla Macwen, la litolaplassi, lo stiramento dei nervi ecc.

Ci siamo sforzati di far meritare alla traduzione più dell' originale stesso l'epigrafe che lo Chauvel ha dato al suo libro : *Essere utile.*

L' Editore.

MANUALE

DI

MEDICINA OPERATORIA

NOZIONI PRELIMINARI

Divisione Chirurgica dei tessuti Organici.

Se per poco ci facciamo ad analizzare il gran numero di operazioni chirurgiche, che si eseguono giornalmente mercè la sola incisione dei tessuti, non recherà al certo meraviglia, il vedere che di essa innanzi tutto il chirurgo si occupi.

La divisione o la sezione dei tessuti organici è di una applicazione talmente frequente nella pratica, scrive lo Chassaignac, che costituisce uno dei più grandi modi di azione del chirurgo, ed è il motivo pel quale tutti i trattatisti ed i chirurgi si occupano in primo luogo della divisione dei tessuti che in generale con un sol vocabolo addimandano *incisione*.

Se però si studia genericamente la divisione dei tessuti, si vedrà che essa comprende ogni manovra, con la quale si dividono i tessuti organici, qualunque sia il mezzo che si usi per ottenere tale scopo, poichè potrebbe anche essere prodotta dalla *lacerazione*, dalla *frattura*, dalla *lenta sezione mercè filo*, dallo *schiacciamento*, dallo *scollamento*. Ma certo noi non potremmo dare a tali atti il nome d'incisioni, onde è che limitiamo il significato di questa voce a quella manovra con la quale il chirurgo mercè appropriati istrumenti divide i tessuti organici, producendo regolare separazione e recisione esatta delle loro fibre. E ciò costituisce ancora una condizione per cui la *incisione* si differenzia dalla *puntura* e dalla *lacerazione*; dalla prima perchè con essa si

produce separazione dei tessuti senza *reciderne le fibre*, dalla seconda perchè produce separazione *non esatta nè regolare*. Definita in tal modo l' incisione è di essa solo che intendo ora occuparmi.

Studiando l'*incisione* come elemento di semplice e regolata operazione, essa può essere di diversa specie, a seconda dei diversi mezzi adoperati per praticarla.

Fino all'epoca recente dello Chassaignac veniva sempre eseguita mercè istrumento tagliente, e con coltello di varia forma e grandezza, che col nome di *Scalpellum* indicavano i latini, di *Bisturino*, o *Gammautte* i moderni.

Tal divisione dei tessuti è sempre accompagnata da uscita di sangue consecutiva alla indispensabile recisione dei vasi, e se questi s'incontrano numerosi, o morbosamente sviluppati, l'emorragia è inevitabile.

Ora studiando lo Chassaignac i mezzi atti ad evitare l'emorragia non solo, ma ancora le conseguenze dannose dell'azione dell'aria sui vasi aperti, e quindi i modi per ovviarvi, cercò dividere i tessuti mercè la graduata e progressiva compressione eseguita linearmente sugli stessi, mettendo in campo il metodo dello *schiacciamento lineare*.

Questo dà ancor esso come risultato la divisione regolare dei tessuti con recisione di fibre, e perciò da lui è stato parimente considerato come incisione, diversa però da quelle eseguite col coltello, chiamando queste *incisioni sanguinolenti* o *umide*, e quelle *incisioni non sanguinanti*, o *a secco*.

Non possiamo certo negare che tali incisioni per schiacciamento diano in molti casi dei grandi vantaggi, sì da potere essere considerate come una delle più brillanti conquiste della moderna chirurgia. Ritenendo adunque la differenza nei due modi di eseguire le incisioni, tratteremo prima delle cruente o umide, in secondo delle incruente o a secco.

ARTICOLO PRIMO

Incisioni cruente o umide.

Prima che il chirurgo si accinga ad eseguire un' operazione qualsiasi, deve anzitutto conoscere l' istrumento da prescegliere per riunire tutte le condizioni favorevoli alla buona riuscita della sua manovra. E dovendo eseguire un'incisione deve conoscere il bisturi, o coltello, che preferisce, il quale forma in tal caso il suo apparecchio d'esecuzione.

§ I. Diverse forme del bisturi.

Usavansi prima dai chirurgi per le incisioni bisturi di diverse forme, delle quali le più usate erano quelle del bisturi convesso e del retto, a seconda che la parte tagliente della lama era convessa o retta.

Il primo, più usato per le incisioni, presentava l'inconveniente che scorrendo con esso sui tessuti, la parte sua più prominente poteva dare all'incisione una maggiore profondità nel mezzo, allora veniva adoperata una parte solo della lama e non tutta intiera.

Maggiori erano gl'inconvenienti del bisturi retto, perchè non potendo agire altrimenti, che con la sola punta, produceva la sezione dei tessuti più scalfendo, che incidendo realmente, e presto perdeva quel perfetto tagliente che un buon bisturi deve avere per la esatta e regolare manovra delle incisioni. Esso per ben dividere i tessuti dovrebbe agire con tutta la lama e quindi la mano dell'operatore scorrere parallela alla superficie dei tessuti, il che con questa forma di bisturi può avvenire solo quando s'incide la cute sollevata in forma di plica, ma non nelle altre condizioni in cui la mano dell'operatore trovasi sempre obbliqua sui tessuti.

Per determinare i principii della costruzione del bisturi, che presentasse i minori inconvenienti, Chassaignac ha creduto risolvere la quistione mediante una formola geometrica semplicissima e che egli dice ottima; ed in realtà la forma mercè di essa data al bisturi è stata rapidamente e quasi universalmente accettata.

La formola geometrica consiste nel fare intersecare due cerchi di egual raggio, cerchi di cui l'anticipazione dell'uno su dell'altro in maggiore o minore estensione, determina la larghezza della lama dei bisturi.

Da tale modifica nella forma dell'istrumento risultano i seguenti vantaggi reali:

1° La lama del bisturi ed il manico presentano *unicità di asse* onde l'operatore può ben calcolare la direzione della punta del bisturi da quella che il manico serba in fuori, rappresentando l'estremità opposta dall'asse dell'istrumento.

2° Il secondo vantaggio è che in molte operazioni per le quali prima si richiedeva l'uso del bisturi convesso e del retto, ed il chirurgo era obbligato ad interrompere la manovra per cambiare d'istrumento, col bisturi descritto, che presenta un filo leggermente convesso, e che termina a punta, può l'operatore col variare la posizione sola della mano servirsene come coltello ta-

gliente sul convesso, e da sola punta: esso quindi riesce in preferenza utilissimo nelle disarticolazioni.

3° Un terzo vantaggio è che la punta di tal bisturi non è rappresentata da una linea retta come prima, quindi esilissima e facile a rompersi, ma formata dall'estremità dell'intersezione delle due curve ha sempre una bastevole larghezza, il che la rende più solida e non soggetta a rompersi facilmente. Oltre a ciò la convessità del dorso lo rende più scorrevole nella doccia della guida, allorchè si fanno le incisioni *emergenti*, delle quali diremo in appresso.

4° Un ultimo vantaggio è la facilità di dare all'istrumentista la formola rigorosa ed esatta della costruzione del bisturi, facendogli notare per disegno lineare la forma che risulta dall'intersezione dei due cerchi.

Studiata la forma generica di un bisturi per le incisioni, restando a descrivere nelle singole operazioni quelle altre forme di bisturi, che potessero occorrere, sorge il bisogno di studiare in generale il modo con cui gl'istrumenti taglienti producono le esatte e regolari incisioni, e con qual meccanismo operano sui nostri tessuti.

§ II. Modo di agire del bisturi e posizioni dello stesso.

Quando si studia l'azione degli strumenti taglienti, osservandoli mercè lenti d'ingrandimento, ben presto si riconosce, che essi, anche i meglio affilati, non operano diversamente che a mò d'una sega a dentellatura finissima. Ora analizzando l'azione della sega sui corpi duri, le ossa per esempio, si vede che essa ne distrugge la continuità sulla linea nella quale opera con insistenza, agendo su piccole particelle, che cedono facilmente, perchè ognuna di esse separatamente e progressivamente attaccata, quasi individualmente, da ciascun dente della sega, non può presentare quella resistenza, che tutte riunite in massa presenterebbero. La sega opera per *pressione* non solo, ma per *spostamento* ancora, val dire per locomozione ripetuta sul tragitto d'una medesima linea, e che meglio diremo con un movimento ripetuto di *va e vieni*.

Ora gli strumenti taglienti non essendo che seghe finissime, essi debbono ugualmente produrre la divisione dei tessuti per pressione e locomozione.

Con la pressione si cerca di superare la resistenza dei tessuti; col movimento di locomozione si tende a vincere la resistenza a gradi a gradi, a fibra a fibra, essendo certi che con la sola pressione anche a grado avanzato ben poco si guadagna.

Con questa i tessuti spesso s'infossano sotto il bisturi, ma non

restano recisi; laddove col movimento di locomozione ne va superata la resistenza gradatamente, e così combinandosi i due modi d'azione, si eseguono profonde, regolari e buone incisioni.

Un'altra avvertenza bisogna che abbia il chirurgo, ed è quella di sostenere il bisturi pel manico, e non prenderlo per la lama; perchè così facendo, verrebbe ad usare solo la punta o una piccola parte di essa inutilizzandone il resto, ciò che gl'impedirebbe di avere una buona e regolare incisione, e di sostenere il bisturi con sufficiente stabilità.

Premesse tali nozioni generali sul modo d'agire del bisturi è mestieri studiare il modo come deve essere tenuto.

Sul modo come il bisturi deve essere tenuto grande confusione trovasi presso i trattatisti: chi moltiplica all'infinito tali modi, che si chiamano *posizioni del bisturi*, chi a pochi li riduce, e tutti son soliti indicarli con numero progressivo di prima, seconda e terza posizione, ecc.

Se tutti concordemente avessero ritenuto l'istesso numero di posizioni, e ad ognuna si fosse fatto corrispondere stabilmente il tipo scelto, forse una tale nomenclatura si sarebbe tollerata.

Invece è avvenuto che alcuni ne ammettono più, altri meno: di fatto Velpeau parla di sei posizioni, Malgaigne di cinque, altri di sette; sicchè a quale divisione dovrebbesi lo studioso attenere? Di più quella che Velpeau chiama la prima, Malgaigne la dice terza, onde cresce maggiormente la confusione, tanto più che di ogni modo di tenere il bisturi, potendosene fare delle varianti, la nomenclatura si rende maggiormente confusa.

Tal confusione resta eliminata e vinta, allorchè le posizioni verranno indicate, non più per numero ma bensì pel modo con cui in ciascuna di esse il bisturi va tenuto, come vedremo. Cosicchè con questo metodo riesce più facile comprendere e ritenere le posizioni stesse, per potersene all'uopo servire.

Noi stabiliremo quattro principali posizioni di bisturi con alcune varietà per ciascuna di esse, indicando peculiarmente quella di cui si fa uso più frequente.

Tali posizioni sono:

A. Come penna da scrivere.

B. Come coltello da tavola.

C. Come archetto da violino.

D. Come un giavellotto.

A. La posizione del bisturi come penna da scrivere (fig. 1) è la più favorevole e facile a comprendersi, poichè il chirurgo prende il bisturi con le prime tre dita, facendone corrispondere il manico sul primo spazio interosseo dorsale, mentre il pollice e il medio si fissano sul punto di unione della lama con lo stesso.

L'indice resta poggiato col polpastrello sul dorso della lama senza molto gravitarvi sopra; il quarto ed il quinto dito, ora tro-

Fig. 1.

vansi ripiegati nella vola della mano, ed ora volendo o dovendo l'operatore dare un punto d'appoggio alla mano, mette in estensione ed abduzione il piccolo dito, prendendo punto fisso sulle parti vicine a quella dove l'operazione cade.

Questo modo va suddiviso nella posizione del bisturi tenuto come *penna da scrivere col tagliente in basso e come penna da scrivere col tagliente in alto*. In questa seconda varietà il dito indice poggia sul lato, e non sul dorso della lama. Altre varietà di questa posizione sarebbero determinate dalla direzione del tagliente ora rivolto verso l'operatore, ed ora in fuori, ma per certo non ne faremo posizioni svariate, sarebbe un volere moltiplicare enti senza necessità.

Questo modo di tenere il bisturi è prezioso nella più parte delle operazioni, dappoichè dà al chirurgo non solo agilità nelle incisioni, ma ancora eleganza e leggerezza. Dippiù mentre il bisturi va tenuto con sufficiente forza, l'atto della locomozione, indispensabile per le incisioni, gli vien dato facilmente dal solo movimento delle articolazioni delle prime tre dita, circostanza che vedremo mancare nelle altre posizioni del bisturi

Il bisturi come penna da scrivere può essere tenuto con la punta diretta in dietro, del quale modo Velpeau faceva la sua quarta posizione, ed il Guérin lo descrive del pari.

In questa varietà il bisturi trovasi col manico in fuori e poggia sull'articolazione semiflessa della 1ª con la 2ª falange dell'indice, mentre le tre dita trovandosi in flessione, diriggono la punta del bisturi in dietro verso il corpo dell'operatore, il tagliente corrisponde in alto verso la vola della mano, il medio ed il pollice corrispondono sull'articolazione del bisturi e l'indice sul dorso. Tal posizione in pochi casi si usa, e quando, più per punzione che per incisione.

B. La seconda posizione per frequenza ed utilità nelle inci-

sioni è quella del bisturi tenutò come coltello da tavola (fig. 2) sia col tagliente in basso, sia col tagliente in alto. La prima

Fig. 2.

varietà va distinta dal trovarsi il manico del bisturi racchiuso nella vola della mano, mentre il pollice ed il medio lo tengono fermo nel punto d'unione della lama col manico, stando il pollice in estensione ed il medio in semiflessione. L'indice col polpastrello poggia sul dorso della lama, mentre il quarto ed il quinto ripiegati verso la vola fissano maggiormente il manico del bisturi.

Così tenuto il bisturi può agire con molta forza, a spese però dell'agilità ed eleganza, poichè il movimento di locomozione solo gli si può dare dall'intiera mano, e talvolta anche col concorso dell'antibraccio.

Se il tagliente è girato in alto, il modo di tenere il bisturi è lo stesso, solo l'indice poggia sul lato della lama, e non sul dorso.

Un'altra varietà di questa posizione, che non tutti descrivono, è quella che Guérin chiama del bisturi tenuto come coltello a tagliare, nel quale caso esso si tiene col manico trasversalmente alla vola della mano, fissandolo con la flessione di tutte le dita.

Questa varietà forma la quarta posizione dello Chassaignac, che la dice del *bisturi tenuto come un temperino*; ma noi crediamo che se ne possa fare una posizione a parte. In tal caso ancora per dargli il movimento di locomozione, il bisturi deve strisciare sui tessuti, e ciò si ottiene solo per movimento dell'intiero braccio. Però sempre che vi è bisogno di molta forza, o d'incidere tessuti profondi, si può adottare questa maniera ad onta che si scapiti in eleganza.

C. Nel bisturi tenuto come archetto da violino (fig. 3), il pollice ed il medio corrispondono sull'unione della lama col manico, l'indice un poco sulla parte laterale della lama, il quarto sul manico, ed il quinto ora sollevato in estensione, ora ancora poggiato sullo stesso. Tutte però le dita con i soli polpastrelli tengono il bisturi, che trovasi in direzione trasversale all'asse della mano.

Da ciò si comprende che è facile convertire la posizione del

bisturi precedentemente descritta nella presente, e viceversa, inclinando il manico verso la vola della mano e fermandovelo con il quarto e quinto dito.

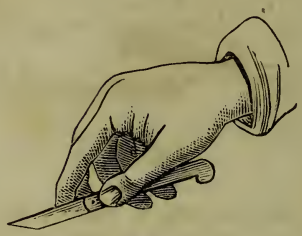

Fig. 3.

D. Il solo Chassaignac parla del bisturi tenuto come giavellotto, nella quale posizione il pollice, il medio e l'anulare si fissano nel punto di unione della lama col manico, mentre l'indice tenuto nell'estensione poggia sull'estremità del manico, onde con la pressione che vi esercita possa dare al bisturi un movimento di progressione in mezzo ai tessuti, restando ferma la mano. Tal posizione, di poco uso, lo Chassaignac l'ha adottata pel movimento di progressione da darsi al ceratotomo nell'operazione della cateratta.

Per ottenere una buona e regolare incisione non solo egli è mestieri saper tenere il bisturi diversamente a seconda del bisogno, ma si richiedono ancora delle condizioni favorevoli per parte della disposizione da darsi ai tessuti, sui quali l'incisione si deve eseguire.

§ III. Della tensione dei tessuti nel tempo delle incisioni.

Perchè i tessuti siano divisi nettamente e facilmente la mercè delle incisioni, è mestieri che sieno distesi. In opposta condizione si piegano e corrugano sotto la lama la più tagliente, e si ottengono delle ferite irregolari, le quali presentano non solo l'inconveniente di non ottenere una sollecita e regolare cicatrice, ma ancora per la mobilità della cute sui sottostanti tessuti, spesso l'incisione non più corrisponde dove il chirurgo avea il bisogno e l'intenzione di eseguirla.

Ecco la necessità di tendere i tessuti e fissarli prima di eseguire le incisioni.

I modi dei quali il chirurgo dispone per ottener questo sono svariati.

1° La *posizione* che si dà alla parte da operare è uno dei modi con cui i tessuti vengono tesi e fissati. Sia a mo' di esempio da eseguirsi un' incisione al perineo, come per la cistotomia: la posizione che si dà all'infermo con le cosce divaricate, tendendo il perineo, ne fissa i tessuti e ne rende facile e regolare l'incisione.

2° Dove la posizione non è possibile o bastevole, la tensione dei tessuti si ottiene mercè il margine cubitale della mano sinistra, sia isolatamente, che insieme al pollice e l'indice, mercè i quali si fissa la cute; e questa manovra costituisce uno dei modi più usitati per l'esecuzione delle incisioni.

3° Una semplice pressione delle estremità delle ultime quattro dita, e talvolta del pollice ed indice, è sufficiente in alcuni casi per dare ai tessuti il grado di tensione e stabilità necessaria per una buona incisione. È questo il modo che raccomanderemo per le incisioni da eseguirsi per l' allacciatura delle arterie.

4° Talfiata vengono distesi e fissati i tessuti *impugnandoli*, manovra che si esegue quando la parte sulla quale si opera può essere abbracciata dalla mano dell' operatore, o da quella degli assistenti, come nella incisione che si esegue sulla cute che ricopre un grosso lipoma, portandosi il bisturi nel mezzo del tumore, come se si volesse dividere in due.

5° Se i tessuti sui quali si opera sono molto flaccidi e scorrevoli, come la cute dello scroto, allora è mercè la formazione d'una *plica* che si tendono, la quale si ottiene pigiando la cute da un lato l'operatore con il suo pollice ed indice sinistro e l'assistente con la sua destra dal lato opposto.

6° La *trazione* regolarmente eseguita sui tessuti ora da abili assistenti, ora dall'operatore ancora simultaneamente, sia la mercè delle sole mani, sia mercè istrumenti , come pinzette, uncini, tenacoli formano altro modo di presentare i tessuti distesi e fissati al bisturi nell'esecuzione delle incisioni, come a mo' d'esempio si usano nella distensione della congiuntiva per l'operazione dello strabismo.

7° Raro egli è vero, ma pure talvolta è mercè *iniezioni* o *ritenzione* di liquidi segregati che si lasciano distendere alcuni tessuti membranosi, per potervi bene eseguire le opportune incisioni. Il sacco lagrimale pieno, per esempio, si presenta disteso meglio che quando è vuoto alla mano dell'operatore, se delle incisioni vi si debbono eseguire.

§ IV. Varietà delle incisioni.

A seconda della diversa forma delle incisioni o dell'ordine con cui i tessuti vengono interessati, si hanno diverse varietà delle stesse, che meritano essere esaminate.

Molti scrittori poco se ne occupano, ma volendo studiare bene il modo di eseguirle, è mestieri distinguerle in *incisioni immergenti*, o quelle nelle quali la sezione dei tessuti si fa dall'esterno all'interno.

Incisioni emergenti, quelle nelle quali l' incisione dei tessuti si esegue da dentro in fuori.

Incisioni per trasfissione o per puntura, che possono essere immergenti ed emergenti.

1° Le incisioni immergenti, o da fuori in dentro, si possono eseguire in più modi. Uno di essi è quello di formare prima la plica cutanea, così che poi, tenuto il bisturi come penna da scrivere, il chirurgo ne fa scorrere la lama per tutta l'estensione di sua lunghezza, riunendo in tal modo il movimento di progressione alla pressione, come è stato già detto innanzi.

Le incisioni immergenti possono anche eseguirsi senza precedente plica, dopo aver tesi i tessuti in uno dei modi indicati, e tenendo per lo più il bisturi come penna da scrivere col tagliente in basso.

Allora si fa scorrere il bisturi da sinistra a destra o dall'angolo superiore all'inferiore ; applicandolo quasi di punta per un momento per interessare tutta la spessezza della cute, ed usando poi tutta la lama, in modo da aversi un'inclinazione di 40 a 45 gradi sulla superficie dei tessuti.

Queste incisioni immergenti esser possono *rettilinee*, o *curvilinee* con convessità a destra, a sinistra, in sopra od in sotto. Per queste incisioni è chiaro che il bisturi tenuto come penna da scrivere è preferibile ad ogni altra posizione, potendo l'operatore con la sola flessione delle dita che impugnano il bisturi dare quel grado di curva che meglio crede all'incisione.

2° Le incisioni si dicono emergenti, allorchè i tessuti dall'interno vengono divisi verso l'esterno. Queste incisioni emergenti ora si eseguono su tessuti ammalati, come seni fistolosi, ferite ecc. che presentano una tale apertura da permettere l' introduzione di un dito; ora le aperture sono esili e strette in modo da permettere solo il passaggio in dentro di una sonda metallica conformata a doccia, che col nome di *guida* suol essere designata dai chirurgi.

Se sono ampie tali aperture anormali, il chirurgo per eseguirvi

delle incisioni emergenti, vi porta dentro l' indice disteso della mano sinistra, facendo sempre corrispondere la faccia palmare del dito alla parte da incidersi, per guidarvi sopra un bisturi a punta ottusa, e che va detto bisturi *bottonato*.

Questo va impugnato come archetto da violino col tagliente in alto, e si lascia scorrere orizzontalmente sul dito, finchè giunto all'estremità della parte lesa, con un movimento di leva elevandosene il manico, ora ancora strisciando da dentro in fuori, si tagliano mercè di esso i soprastanti tessuti.

Se l'apertura al contrario è piccola ed esile, è mercè la guida che il chirurgo vi conduce il bisturi per eseguire l'incisione emergente.

La guida va presa come penna da scrivere, ed introdotta nel seno, vi si lascia scorrere sopra il bisturi ordinario, tenuto sempre come archetto da violino, ora scorrendo da una parte all'altra, ora facendo puntello dell' estremità del bisturi sulla estremità della sonda, ed elevando la mano sino a formare un angolo retto tra il bisturi e la guida. Per vero qui non è indicato che il modo generale di eseguire le incisioni emergenti, dovendo poi nelle singole operazioni tener ragione di ogni minima varianda.

3° L'incisione per *trasfissione* o per puntura si esegue infossando il bisturi di punta in mezzo ai tessuti, ed ora dopo averlo infossato di punta si porta in fuori, e si ha l'incisione per *trasfissione emergente*, ora nell'infossarlo s'incidono i tessuti profondi, ed allora si ottiene l'incisione per *trasfissione immergente*.

L' incisione per *trasfissione emergente* ora si esegue dopo di aver sollevati i tessuti formandone una plica, ora ancora senza precedente plica. Il modo di tenere il bisturi varia a seconda delle circostanze, come coltello da tavola, o come archetto da violino, come verrà indicato nei singoli casi, specialmente quando si tratterà delle amputazioni a lembo che si eseguono precisamente con incisioni emergenti per trasfissione.

Altra varietà d'incisioni per puntura vien data da quelle che si eseguono conservando l'integrità della cute, e che vanno indicate, distinte ancora in *immergenti* ed *emergenti*, col nome d'incisioni sottocutanee.

Infatti, se dalla puntura sottocutanea si procede ad incidere i tessuti da fuori in dentro, si avranno incisioni *sottocutanee immergenti*, come nella sezione del tendine d'Achille, per la quale dopo formata la plica cutanea e fatta la punzione, si taglia il tendine da fuori in dentro. Se poi con altro precetto s'infossi per punzione già fatta il bisturi di sotto il tendine e si porti segando e tagliando verso la cute, si avrà l'incisione per punzione *sottocutanea emergente*.

Le incisioni ancora si distinguono in semplici e complesse. Le prime risultano da una sola linea d'incisione, siano rettilinee o curvilinee; ma se più incisioni riunite prendono una forma speciale, allora si chiamano complesse, e possono avere la forma delle lettere L, T, V, H, X, ovvero delle altre forme svariate.

§ V. Direzione delle incisioni.

La direzione delle incisioni può essere considerata, 1° rispetto alla direzione di certi organi, 2° rispetto alla superficie e spessezza della cute.

1° Le incisioni genericamente considerate debbono essere *parallele alla direzione dei tronchi arteriosi e nervosi*, poichè diversamente operando può un chirurgo ledere vasi e nervi con grave danno dell'infermo.

Qui le nozioni di anatomia sono indispensabili, e realmente un chirurgo che non sia guidato anche nelle più piccole operazioni dall' anatomia chirurgica, non può seriamente dirsi chirurgo.

Esso deve del pari aver presente la direzione dei *muscoli sottostanti* alla regione sulla quale l'operazione cade.

In alcune regioni dove la cute presenta naturalmente dei solchi in determinate direzioni, questi debbono essere seguìti dal chirurgo nelle incisioni, come alle palpebre, al collo, dove esistono marcate solcature naturali.

2° Tenendo ragione della superficie e della spessezza della cute, bisogna serbar la regola che l'istrumento operi sempre *obliquamente* alla *superficie dei tessuti* e *perpendicolarmente alla loro spessezza*.

E per dirlo più chiaramente, il precetto è che, salvo eccezione, l'asse longitudinale dell'istrumento deve sempre essere obliquo in rapporto alla superficie del corpo, mentre che il filo tagliente della lama deve sempre essere perpendicolare, altrimenti ne risulterebbero delle incisioni oblique.

Questa regola generale però subisce delle eccezioni, quando il chirurgo a disegno pratica delle incisioni a sbieco nel mezzo dei tessuti, come avviene nell'isolamento d'una cisti dal connettivo, che la circonda, nel qual caso il bisturi va portato obliquamente.

§ VI. Complicazioni delle incisioni.

Nell'accennare le complicazioni che possono presentarsi nell'eseguire le incisioni, intendiamo dire delle *difficoltà*, *imperfezioni* ed *accidenti* che può incontrare il chirurgo.

1° Le difficoltà ben vero di poco conto per un abile operatore, provengono spesso nelle incisioni dalla forma delle parti sulle quali si opera. Si comprende di leggieri che quando si tratta di fare un' incisione circolare, se questa deve cader su d' un arto irregolarmente formato o angoloso, come la gamba, riesce meno agevole l'eseguirla esattamente, che se si dovesse fare su d'un arto arrotondito come il braccio o la coscia.

2° Le imperfezioni poi dipendono esclusivamente dall'operatore, dando all' incisione poca o troppa profondità, o portandola inegualmente nella sua lunghezza in riguardo alla profondità che le si vuol dare.

Per tal ragione abbiam dato il precetto d'infossare e premere un poco sul principio col bisturi, onde interessare tutta la spessezza della cute, altrimenti si avrebbe un' incisione superficiale nel principio, profonda nel mezzo, e spesso sfiorando più che incidendo i tessuti verso la fine, da risultarne ciò che i francesi dicono *far la coda* all'incisione. È questa certo una imperfezione, ma non molto grave, nè irrimediabile.

In generale un'incisione fatta alla cute deve interessarne tutta la spessezza per dirsi bene eseguita.

3° Come incidente grave che possa compromettere l'esecuzione di un'incisione devesi registrare l' offesa di un' arteria o di una vena, o quella di un condotto, di un serbatoio o d' una cavità viscerale.

Per tanto evitare, oltre la guida dell' anatomia, il chirurgo ove ha sospetto di poter incontrare un' arteria, cercherà prima assicurarsi se vi sia o pur no pulsazione alcuna; se poi è una vena, è mestieri mercè pressione esercitatavi in sopra farla rigonfiare di sangue, onde ben distinguerla ed evitarla. Pei condotti, serbatoi di liquidi segregati, non che per le cavità, è la conoscenza solo dell' anatomia chirurgica che deve servire di scorta all' operatore.

§ VII. Della dissezione chirurgica.

Benchè possa sembrare strano che dopo lo studio delle incisioni diasi qualche cenno della dissezione chirurgica, pure tenendo ragione della frequenza dei casi che la richiedono, è mestieri occuparsene alcun poco.

Se la dissezione costituisce l'atto principale del notomista presso il cadavere, essa non è pel chirurgo che un accessorio; ma tale, la cui utilità si rivela in una serie di circostanze e spesso difficili e gravi.

Benchè risultante nei due casi da manovre perfettamente ana-

loghe, pure se l' atto meccanico è lo stesso, le condizioni che si presentano al chirurgo non lo sono del pari, stante che nel primo caso non vi è sangue che impiccia il notomista, mentre nel secondo il sangue spesso obbliga l'operatore a sospendere la cominciata manovra.

La dissezione chirurgica si applica specialmente nei casi di ablazione dei tumori, che di frequente bisogna quasi enucleare di mezzo ai tessuti. A conseguire questo intento la sola posizione conveniente del bisturi è quella come penna da scrivere, poichè essa sola permette la massima agilità della manovra, non che di far girare il tagliente in vario senso e di prendere un punto fisso sulle parti vicine mercè del piccolo dito menato nell'abduzione ed estensione.

Ma questa dissezione chirurgica non sempre è affidata al solo bisturi, poichè ove corrispondono tessuti molto vascolari, dove del connettivo lamelloso si riscontra, può e deve il chirurgo spesso completare la dissezione ora con le dita, ora con la guida, ora ancora recidendo con forbici qualche briglia di tessuto, usando il meno possibile del bisturi.

Ciò si verifica specialmente nell'asportazione di tumori al collo, all'ascella o all'inguine, ove la manovra deve eseguirsi più scollando i tessuti con le dita e la guida, che usando del bisturi.

Nelle dissezioni chirurgiche che si eseguono presso il cammino di condotti che bisogna rispettare, è utile passarvi dentro una sonda, onde essere di norma e guida al chirurgo in mezzo al sangue, che spesso non fa distinguere il tessuto, sul quale si cade; come nel doversi asportare tumori situati presso l'uretra.

Nelle dissezioni per asportare un tumore è prudenza isolarne gli angoli, se è di forma ellittica, o le parti laterali se di altra forma, prima che il centro venga inciso, poichè è in tal parte che per lo più corrispondono il maggior numero dei vasi. Quando le incisioni a dissezione si eseguono per scovrire od interessare anatomicamente i tessuti, è necessità detergere le parti dal sangue ad ogni movimento del bisturi, sicchè qui è da ritenere sano il precetto di un colpo di spugna o pezzuola ad ogni colpo di bisturi.

Ciò però è praticabile solo quando il sangue sgorga a nappo per l' offesa dei piccoli vasi; ma se un' arteria di maggior calibro va lesa, allora il sangue spiccia a parabola, e l' operatore o cerca col fregamento fermarlo, o vi fa situare di sopra il dito dell' assistente. Se più vasi son lesi è meglio farne sollecita torsione, non essendo prudenza sospendere ad ogni istante la dissezione abbandonando il bisturi per cercare di legare i piccoli vasi. Speciali precetti però saranno dati nelle singole operazioni.

§ VIII. Incisioni eseguite sott' acqua.

Talfiata le incisioni sono state eseguite sott'acqua. Esse furono eseguite e raccomandate da Aitken, che aveva consigliato formalmente di rendere l'operazione cesarea men dannosa stando la donna immersa in un bagno tiepido. Per altro come metodo operatorio era dimenticato, allorchè è stato richiamato dall'oblio da Mayor di Losanna, che qual sua invenzione l' ha riprodotto. Questo metodo di eseguire le incisioni sott' acqua è stato consigliato per colpire l'indicazione d'impedire l'azione dell' aria sui tessuti incisi, scopo analogo a quello per cui il Prof. Langenbeck usò i bagni continui per i monconi degli amputati. E recentemente ancora il Prof. Valette di Lione ha pensato che un buon mezzo per prevenire l'infezione purulenta, che fa perdere la più parte degli operati nell'Hôtel-Dieu di Lione, sarebbe di tenere per più giorni l'arto, sul quale si è eseguita una operazione interessante, immerso nell'acqua tiepida, e quindi fuori il contatto dell'aria.

Secondo Mayor di Losanna, questo metodo delle incisioni sott' acqua conviene principalmente quando trattasi d'aprire una articolazione, od una cavità splancnica, e si è quindi esposti a dar libero adito all'aria in un sacco sieroso, o sinoviale. Intanto una grave obbiezione qui si presenta naturalmente, ed è che il liquido nel quale si opera è soggetto ad intorbidarsi, lo che impedisce all' operatore di ben vedere la parte sulla quale manovra, e deve forse attendere che il sangue siasi precipitato al fondo del bagno.

Per tali motivi le incisioni sott' acqua non sono ammissibili che solo per le operazioni pronte, e che non possono presentare serie difficoltà. Tale è per esempio l' apertura di un' articolazione sulla sporgenza di un corpo estraneo che si vuole estrarre.

Nel metodo del dottor Valette, gli arti sui quali si è praticata un' operazione, essendo immersi soltanto dopo ed immediatamente in un bagno tiepido, trattasi solo di un fatto relativo al modo di trattamento consecutivo alle grandi operazioni, e non di vere incisioni sott'acqua.

Oggi il bisogno di tali incisioni ed operazioni sott'acqua è perfettamente non sentito, stante che con la medicatura antisettica alla Lister i fatti infettivi sono quasi scomparsi dai nosocomii, nè più si teme come prima l'infezione purulenta.

ARTICOLO SECONDO

Incisioni a secco o per schiacciamento lineare.

§ I. Principii del metodo dello schiacciamento e suoi vantaggi.

Benchè col metodo della ligatura delle fistole all' ano dalla più alta antichità si fossero divisi i tessuti senza bisogno del bisturi e senza effusione di sangue, pure non può confondersi tal metodo della ligatura con quello dello schiacciamento lineare messo in campo ultimamente dallo Chassaignac. Dappoichè la divisione dei tessuti mercè la legatura si effettuava ben lentamente, vi bisognavano dei giorni, e si verificava più per ulcerazione dei tessuti stretti dal corpo estraneo, anzi che per schiacciamento lineare; e la suppurazione accompagnava tal processo operatorio, non solo finchè il laccio era in sito, ma anche dopo la divisione dei tessuti.

Ben altro è lo scopo dello schiacciamento lineare, che si esegue in breve tempo ed in minuti, e per apprezzarne tutto il vantaggio è meglio qui presentare tutte le considerazioni del Chirurgo francese.

« Gl'istrumenti taglienti, egli scrive, impiegati per dividere i tessuti viventi, sono quasi tutti capaci di presentare nei loro effetti degl'inconvenienti più o meno gravi.

« Da ciò risulta che spesso a prezzo di danni molto significanti l' arte chirurgica può intervenire per la guarigione di un gran numero di malattie.

« I migliori ingegni si sono studiati in ogni tempo di trovare i mezzi per diminuirli, e le più belle pagine della storia della chirurgia son certo quelle, nelle quali trovasi registrato qualche progresso realizzato in tal via, come l'allacciatura dei vasi dopo l'amputazione eseguita da Ambrogio Pareo.

« Io ho cercato sostituire ai metodi generalmente impiegati sinora per dividere i tessuti viventi un mezzo che desse in pari tempo il vantaggio di ottenere delle sezioni pronte senza effusione di sangue, e che presentasse delle superficie traumatiche il meno estese che fosse possibile.

« Col mezzo di *catene metalliche* poste in movimento da apparecchi dotati di una grande potenza , io ho realizzato nella pratica chirurgica l' idea di un metodo operatorio. che ha dato sino a questo momento i più brillanti risultati.

« Le catene e i lacci metallici articolati hanno dei vantaggi, che rapidamente andiamo ad esporre.

« 1° Permettono di praticare la costrizione dei tessuti viventi con cordoni molto più forti e più voluminosi di quelli che costituiscono i lacci ordinarii.

« 2° Producono delle ferite a *secco*, val dire non *sanguinanti*; fatto non posto più in dubbio dalla giornaliera osservazione, essendosi eseguite tali incisioni sui tessuti più ricchi di vasi, come *enormi tumori emorroidarii*, polipi voluminosi, cancro della lingua ecc., senza deplorare emorragie.

« 3° Paragonato nel suo modo d' azione alla ligatura ordinaria con o senza serra-nodo, lo schiacciamento lineare ha il vantaggio di diminuire gli accidenti infiammatorii ed i dolori quasi intollerabili inerenti all'azione della ligatura, oltre della minima durata di tempo ordinariamente necessaria per la separazione delle parti.

« 4° Un altro vantaggio consiste nella piccola estensione relativa delle superficie traumatiche, che produce lo schiacciamento lineare.

Si comprende in effetti che se prima di operare la sezione dei tessuti viventi completamente, per la grande pressione che subiscono, quelli si riducono al più piccolo volume che possono presentare, la superficie della sezione trovasi naturalmente ridotta alle minime proporzioni.

Oltre a tutti questi vantaggi, di non minore importanza è anche l'altro che l'eminente contusione che si produce dei tessuti in seguito del loro schiacciamento, chiude gli estremi orifizii delle vene recise; ciò che impedisce l'azione dell'aria sulle stesse, nonchè la possibilità di assorbire del pus; e quindi contribuisce a prevenire l'infezione purulenta, rimuovendo due delle cause che potrebbero provocarla.

§ II. Origine e sinonimia dello schiacciamento lineare

Sin dal 28 agosto 1850 Chassaignac presentò alla società chirurgica la prima idea dello schiacciamento lineare, al quale fu condotto lavorando sul perfezionamento dei serra-nodi in chirurgia. Osservando che, per quanto si fossero modificati, eravi il grave inconveniente che il filo metallico, o di refe, o di seta spesso si rompeva prima di aver prodotta la separazione dei tessuti, ebbe l'idea per evitare tal danno di far costruire dei lacci metallici articolati, imitando le articolazioni della sega a catena, ed ottenne un eccellente apparecchio a schiacciamento lineare.

Tal metodo nuovo ebbe diverse denominazioni, delle quali la

preferibile è quella di *schiacciamento lineare*. Di fatti si disse *frangiamento lineare*, *sarcotripsia* (σαρξ *carne*), *incisione a secco*, *amputazione a secco*, e genericamente fu anche detto *istotripsia* (ιστος tessuto). Ma certo questi nomi non dànno idea più chiara della operazione di quel che ci dia la denominazione di *schiacciamento lineare*.

Per una naturale deduzione l'istrumento fu a sua volta detto *schiacciatore lineare*, *istotriptore*, *sarcotriptore*, *ligatore articolato*, *segatore per schiacciamento*.

§ III. Apparecchio istrumentale

Benchè diversi istrumenti ed apparecchi siensi dal principio costruiti per ottenere lo schiacciamento lineare, pure è notevole che allora essi eran costruiti in modo, che operavano per pressione circolarmente eseguita, o, per meglio dire, eseguita dalla periferia al centro della parte che dovevasi dividere, e questa sola pressione cercavasi rendere pregressiva, lenta, graduata, sostenuta e prolungata.

I primi istrumenti per schiacciamento lineare furono modellati sul serra-nodo di Graefe; solo fu portato l'istrumento a volume e forza maggiore, ed al filo ordinario fu surrogato un filo metallico ritorto, e talora una catena ottusa articolata, come quella di Aitken per le resezioni, senza però la dentellatura, ma più forte e spessa.

Questo modo d'azione per sola pressione, che eseguivasi sui tessuti viventi, riusciva lungo quando si spiegava su parti non molto resistenti, nè di molto volume. Ma se tessuti molto resistenti e molto voluminosi s'incontravano, ora ne succedeva la rottura della catena, ora mancava il successo della sezione per schiacciamento, e spesso si videro operazioni intraprese con questo metodo doversi espletare col bisturi. Egli è ben vero, che al difetto degl'istrumenti spesso si univa la poca perizia dell'operatore, che troppo rapidamente voleva vedere il frutto dello schiacciamento, e senza bisogno per vasti tumori l'applicava. Così in casi avvenuti in qualche nostro Nosocomio, volendosi vincere con la sola pressione, dei voluminosi lipomi, che presentavano una base quasi uguale al capo d'un adulto, mentre per la natura dei tessuti da interessarsi poco necessario era lo schiacciamento, rottasi la catena, bisognò col bisturi completare l'operazione.

Lo schiacciamento vale su tessuti molto vascolari, quindi poco resistenti: ma anche per tali tessuti, volendo averne una buona sezione a secco, si vide che bisognava la stessa manovra che ab-

biamo indicata per le incisioni cruente, cioè un movimento combinato di pressione e locomozione, ed è su tal base che ora si formano gl'istrumenti a schiacciamento.

Quello del Mathieu è ora il preferito da tutti perchè presenta solidità non solo, ma è formato in modo che la catena opera precisamente con tal movimento graduato di *va e vieni*, da non lasciare nulla a desiderare.

L'istrumento (fig. 4) si compone di una solida catena K articolata in modo nei suoi diversi pezzi, che dalla parte che si applica sui tessuti dev'essere tagliata a sbiego ; ogni anello della catena presenta un'infossamento nel mezzo e due rilievi terminali sì da rendere quasi la forma di un 8 otto in cifra, e ciò costituisce la condizione per cui nel premere sui tessuti la parte sporgente quasi ad angolo molto ottuso vi s'infossi. Inoltre progredendo la catena e presentando un'alternativa di elevatezze e depressioni, meglio si presta a comprimere le fibre quasi isolatamente una dopo l' altra , ed a meglio vincerne la resistenza. Oltre la catena però è parte principale dell'istrumento un cannulato C piano e rettangolare, lungo e ben solido d'acciaio, che presenta il suo diametro traversale maggiore del verticale.

Tale cannulato nel suo estremo superiore termina in una superficie piano-convessa, che dev'essere la più resistente, per presentare un solido punto d' appoggio ai tessuti ridotti al minimo del volume prima che vengano completamente separati ; poichè se tal condizione mancasse, potrebbe venir meno la completa sezione dei tessuti, o essi potrebbero essere lacerati dalla catena, che, non sorretta bene, s'infosserebbe nel cannulato. Nella sua parte inferiore è munita d'un incasso di legno zigrinato A, perchè la mano vi abbia solida presa, e al di sopra di tale incasso vi sono due molle laterali B B, che disposte da fuori in dentro per due occhielli, che corrispondono ai lati del cannulato, giungono con due estremi nell'interno di esso a fissarvi mercè ingranaggio le aste conduttrici della catena, mentre i due estremi opposti, al di fuori, servono a toglier via questo ingranaggio, tutte le volte che si prema su di essi.

Ma catena e cannulato a nulla servirebbero, se nell'interno di quest'ultima non vi scorresse il pezzo più necessario, e che diremmo anima o fusto dello schiacciatoio. Esso consiste in due aste metalliche più lunghe di qualche centimetro del cannulato H H (fig. 5), formate in modo che combaciano esattamente fra loro e colla loro superficie esterna sono in contatto col cannulato. All' estremo superiore I presentano amendue due forti bottoni equidistanti, che corrispondono a dei fori consimili J, J che presentano i due estremi della catena, e sono il punto di articola-

zione della catena istessa con l'istrumento quando devesi manovrare.

Dall'altro estremo inferiore trovasi un manubrio G G diretto

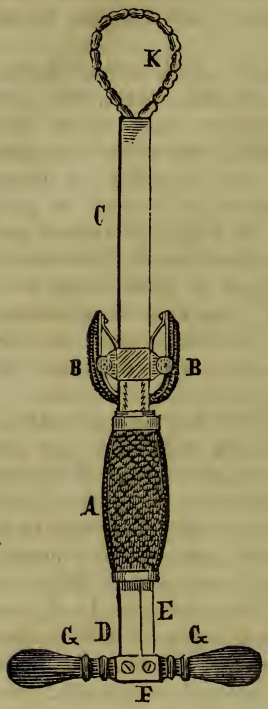

Fig. 4.

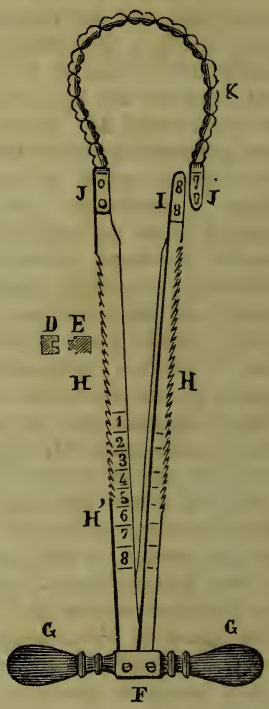

Fig. 5.

trasversalmente, col quale le due branche del fusto sono articolate F in modo da offrire un movimento laterale da sinistra a destra, e viceversa.

Ciò che però forma la parte più essenziale di tali branche sono delle dentellature nel loro lato esterno dirette da sopra in sotto equidistanti di due linee in due linee. Sulla faccia anteriore delle stesse aste vi sono delle linee trasversali formanti una scala centimetrica per poter il chirurgo valutare di quanto la pressione e lo schiacciamento, che si esegue, progredisce. Alle dentellature laterali poi corrispondono gli estremi uncinati delle due molle,

che abbiamo descritto nei lati della cannula, e servono a fissare il fusto stabilmente in quella parte, dove il chirurgo vuole.

Il vantaggio immenso che presenta tale schiacciatoio si è quello che, mercè l'articolazione laterale del manubrio inferiore con le due aste del fusto e mercè l'ingranaggio laterale delle stesse con le molle del cannulato, nello stringere la catena sui tessuti, non opera per sola compressione; ma questa si esegue misuratamente per progressione laterale delle due aste, e la catena nello stringersi sui tessuti presenta un continuo movimento di va e vieni da destra a sinistra, e viceversa. Con ciò offre il vero movimento della sega, che abbiamo detto indispensabile per la sezione dei tessuti, dovendo manovrare per pressione e locomozione.

Dovendo parlare del modo di usare di detto istrumento nelle singole operazioni, dove lo schiacciamento lineare è preferibile alle incisioni ordinarie, è nelle speciali sue applicazioni che indicheremo la condotta che deve serbare il chirurgo, ed il modo di regolare la cura consecutiva della parte operata; bastando quanto finora si è detto per precisare cosa intendesi per *incisioni a secco*, o *schiacciamento lineare*.

Non vogliamo pertanto chiudere questo articolo senza ricordare prima che, ad ottenere incisioni a secco, i chirurgi si sono talora serviti d'un mezzo per quanto semplice altrettanto sicuro nei suoi effetti, cioè del fuoco, facendo prima arroventare l'istrumento con cui praticavano poscia le incisioni. Negli ultimi tempi grazie ai progressi delle scienze fisico-chimiche, questi mezzi furono portati a tale perfezione da doverli ben a ragione ritenere per il più grande acquisto della chirurgia moderna. Di essi però vogliamo dire della galvano-caustica e del termo-cauterio di Paquelin, ci riserbiamo parlare in apposito capitolo, che riguarderà le cauterizzazioni in generale.

CAPITOLO SECONDO

Riunione chirurgica dei tessuti

Occorrendo in un gran numero di operazioni chirurgiche riunire i tessuti divisi da apposita incisione, o, come talora accade, da accidentale lesione, sono varii i mezzi di cui il chirurgo dispone per ravvicinare e fare riunire tra loro, per prima intenzione, i margini di una ferita. Così la posizione, le fasciature, le liste di cerotti agglutinativi, le così dette *serres fines*, ed in principal modo le suture sono tutti mezzi di meccanico ricongiungimento

dei tessuti divisi e che il pratico adotta a seconda delle circostanze e dei bisogni.

Come accennammo però il principal mezzo di meccanica riunione, di cui si fa tesoro nella pratica, è costituito dalle suture; è di esse quindi che c' intratterremo particolarmente in questo capitolo, dopo aver dato un breve cenno della posizione e delle *serres fines*, lasciando gli altri mezzi alla piccola chirurgia.

ARTICOLO PRIMO

Posizione.

Quantunque col mezzo esclusivo della posizione non si potesse essere sicuro di ottenere la riunione dei tessuti divisi, pure il chirurgo anzichè averla in non cale, deve sempre tener presenti i vantaggi che possono derivare da un'opportuna e metodica posizione, in cui deve adagiare la parte sulla quale è caduta la scontinuità. Avuto riguardo a ciò, è giusto che l'operatore scelga, quando le varie condizioni permettono, tale una direzione dei tagli, che i margini della ferita non vengano in seguito a soffrire spostamento per la retrazione dei tessuti.

È precetto ancora di situare le parti scontinuate sempre in una posizione tale, da fare naturalmente combaciare tra loro i margini della ferita. Così in casi di ferita longitudinale alla regione anteriore della coscia, il ginocchio resterà flesso; ed accadendo ferite oblique, specialmente muscolari, si darà alla parte, seguendo il consiglio di Boyer, una posizione media tra l'estensione e la flessione. Dal che s' intende che bisogna secondo la direzione delle ferite o delle incisioni, fare adagiare la parte nella posizione possibilmente la più opportuna.

ARTICOLO SECONDO

Serres fines.

Con un tal nome continuano ad essere conosciute nella pratica delle piccole pinzette, a pressione continua, il cui uso pel ricongiungimento meccanico dei tessuti è di antica data. Il de Renzis nelle sue istituzioni di Patologia chirurgica ha voluto italianizzare il loro nome, chiamandole *suste uncinate*, però esse continuano tuttora ad essere conosciute col poco significativo nome di *serres fines*. Il primo a fare costruire questi piccoli strumenti fu, lo diciamo ad onor del vero, il Furnari chirurgo siciliano, residente però a Parigi, dove egli esercitava l'ocu-

listica, e secondo egli stesso manifesta in un libro da lui pubblicato nel 1845 (*Voyage dans l'Afrique septentrionale*) fu condotto all' idea di un tale istrumento dall' aver visto un metodo singolare di riunione usata dagli Arabi per riunire i margini avvivati del labro leporino. Esso consisteva nel prendere una grossa formica, propriamente lo *scarites pyracmon* e fare penetrare le due mandibole dell'animale, le quali, togliendo poi via il torace della formica, rimanevano in sito a tenere ravvicinati tra loro i due margini avvivati; quale effetto utile essi riuscivano a garentire meglio, impatinando l' articolazione delle due mandibole con un mastice adesivo. Però, quantunque fosse stato proprio a Parigi che il Furnari avesse fatta una tale pubblicazione, ed a Parigi pure avesse fatto costruire le prime *serres fines* dallo Charrière, pure quattro anni dopo Vidal (de Cassis) presentò il piccolo istrumento come cosa propria; e quantunque contro questa appropriazione avesse qualcuno fortemente elevata la voce, come il Carron du Villard, pure è Vidal che figura in molti libri ed opere d'istituzioni come l'originario inventore delle piccole pinzette a pressione continua, *serres fines*.

Esse, come si vede nella fig. 6, sono formate da un filo di

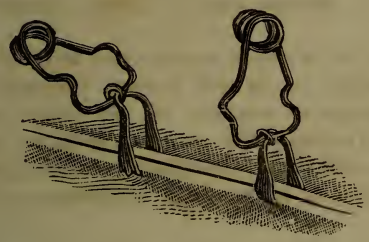

Fig. 6.

argento avvolto a spira nella sua parte media sì da costituire una molla, mercè la quale sono fortemente tenute tra loro le estremità dell'istrumento incrociantisi e terminanti con un uncino appiattito, provvisto di fina dentellatura.

Il modo di usarle è semplicissimo: dopo di aver procurato lo esatto combaciamento dei margini della ferita, si faranno divaricare alquanto l'estremità chiuse della piccola pinzetta, ed allora comprendendovi in mezzo i margini ravvicinati della soluzione di continuo, questi resteranno, per la molla aspirale dell' istrumento, ad essere tenuti l'uno contro l'altro. Trattandosi di una ferita dell'estensione di più centimetri, vi si potranno applicare varie delle piccole pinzette, situandole alla distanza tra loro di

uno a due centimetri, avendo però sempre l'accortezza di rimuoverle, al massimo, dopo 24 ore.

Quantunque questa maniera di meccanica riunione delle parti scontinuate non sia possibile applicarla in tutte le regioni del corpo, pure essa torna vantaggiosa in quella località in cui essendo la pelle molto spostabile si ottiene come una plica sporgente formata dai due margini; così nel prepuzio, alle palpebre, alle tempia ecc.

ARTICOLO TERZO

Suture.

Venendo ora a discorrere del modo più ordinario usato nella pratica per ottenere la riunione dei tessuti scontinuati da apposite incisioni od accidentali ferite, è d'uopo far notare che qui ci occuperemo esclusivamente di quelle di uso generale, applicabili cioè alla maggior parte delle soluzioni di continuo; perchè quelle di uso speciale, come le suture intestinali, sono trattate dallo Chauvel in apposito capitolo.

§ I. Regole generali delle suture.

1° Il chirurgo deve avere molta cura nel nettare e detergere la ferita, qualunque sia la sua forma, badando di non restarvi dentro nè dei grumi di sangue, nè dei corpi estranei.

2° Bisogna ravvicinare con le dita i margini, manovra che, per quanto è facile nelle ferite rettilinee ed a margini eguali, per altrettanto è difficoltosa in quelle a direzione curva e di forma irregolare.

3° I tegumenti debbono essere attraversati dall'ago sotto un angolo di circa 45° sia da fuori in dentro, che da dentro in fuori.

4° Il primo punto di sutura dev'essere in generale situato nella parte media della ferita, e se questa ha degli angoli, come nelle incisioni a T, a V, ed a +, bisogna cominciare dal riunire gli angoli tra loro, ed in occorrenza con l'incisione principale.

5° La distanza fra i margini della ferita e la linea dove l'ago entra ed esce dev'essere la stessa per ogni punto di sutura.

6° L'intervallo di un punto di sutura dall'altro dev'essere parallelamente eguale per tutta l'estenzione della ferita. Accadendo però di dover praticare la sutura per una incisione curva, specialmente se l'un dei margini è notevolmente più esteso dell'altro, allora necessariamente gl'intervalli dovranno essere ineguali sui due margini; però basta che siano eguali su tutta l'estensione del medesimo margine.

7° Lo spazio tra i luoghi di entrata e di uscita dell' ago da una parte, e la ferita dall'altra non deve oltrepassare nelle suture ordinarie 1 a 3 centimetri.

8° Bisogna assolutamente evitare che nello stringere e nel serrare i nodi dei punti, i tessuti compresivi vengano ad essere strozzati, perchè aumentando ancora questo strozzamento per la tumefazione consecutiva, ne potrebbe venire lacerazione dei margini della ferita, ed ancora suppurazione.

9° Trattandosi di una ferita recente, i punti di sutura possono lasciarsi in sito per quattro o otto giorni. Nelle riunioni per seconda intenzione la sutura può restare anche per più lungo tempo.

§ II. Apparecchio strumentale di esecuzione per le suture

Per praticare una sutura, v'ha bisogno degli aghi, delle spille, di una pinzetta per mantenerli solidamente e maneggiarli con facilità, ed ancora di fili, secondo il bisogno, di seta, di lino, di canape o di metallo.

a. *Aghi.* — Gli aghi da sutura impiegati in chirurgia debbono essere curvi; questa curvatura però, destinata a facilitare la loro uscita al margine opposto della ferita, varia col tragitto che hanno a percorrere, e la loro spessezza dev' essere proporzionata alla spessezza ed alla resistenza delle parti che bisogna riunire. Si adoperano aghi pressochè dritti, quando la loro immersione nei tessuti dev'essere praticata in direzione rettilinea.

Allorquando si debbono praticare delle suture metalliche, si fanno passare i fili mercè appositi aghi percorsi nel loro interno da un canale. L'ago di Simpson, e quello del Mathieu, che non è se non una modificazione del primo, sono i due modelli di tal sorta di aghi, che oggi si conoscono nella pratica (1).

---

(1) Molto utili, oltre gli anzidetti aghi, sono quelli di Péan e di Reverdin.

I primi non differiscono dai comuni aghi chirurgici che per la cruna la quale è tubulare e di forma conica. Essa si apre con un piccolo foro all' estremo dell'ago e con un altro più grande nella faccia concava dell' ago stesso. Usando del filo metallico questo si introduce dal foro terminale ed uscito dall' altro foro si ripiega ad ansa e si ritira, allora l'ansa si nasconde nella cruna tubulare e l'ago attraversa i tessuti senza difficoltà.

Usando fili non metallici invece di fare un'ansa si fa un piccolo nodo, il quale entrando del pari nella cruna tiene il filo solidamente e non fa volume.

L'ago di Réverdin, modificato da Collin, è un ago di cui la cruna è completata da una sottile asta laterale mobile, la quale scorre mercè un bottone situato in vicinanza del manico sul quale l'ago è fissato. Per cucire si fa a questo modo: si attraversano le labbra della ferita con que-

b. *Pinzette porta aghi*, *o spilli*. — Tra le varie pinzette immaginate per mantenere e comodamente maneggiare gli aghi o gli spilli che debbono essere infilzati nei tessuti per praticarvi la sutura, la più usata è la comune pinzetta a scorsojo, mercè il quale le branche ravvicinate vengono così tenute strette e fisse tra loro.

§ III. Delle suture in particolare.

Tra le tante maniere di suture che si trovano descritte nei varii trattati e manuali, quelle che più sono usate nella pratica sono: a. la *intercisa* o *a punti staccati*, b. l' *attorcigliata* o *ad otto in cifra*, c. *l' incavigliata*.

a) *Sutura intercisa o a punti staccati* (fig. 7). — Questa ma-

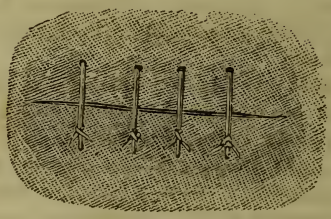

Fig. 7.

niera di sutura, la quale si adopera in tutte le suture metalliche si pratica nel seguente modo. Tenendo ravvicinati tra loro i due margini della ferita, il chirurgo armato di un ago con filo nella mano destra, lo fa penetrare in mezzo ai tessuti, seguendo le regole innanzi fissate. Penetrato che sarà in tutta la spessezza dall'un margine della ferita mercè il movimento impressogli di fuori in dentro, lo si farà uscire da dentro in fuori all' esterno dell'altro margine. Ciò fatto si prendono i due capi del filo, si fissano tra loro mercè un doppio nodo e tagliando il filo esuberante da questo primo punto, si passa a praticare gli altri punti i quali sono sempre staccati tra loro. Adoperando i fili metallici si fissa sempre separatamente ciascun punto, o torcendo più volte le estremità del filo previamente tagliato, ovvero mercè un piccolo anello cilindrico di piombo (*tubes* de Galli) che si schiaccia

---

sto ago lanceolare, quindi si ritira il bottone e la cruna si apre, vi si mette il filo, si spinge il bottone e si ritira l'ago.

Con questo ago si cuce molto rapidamente e senza bisogno di aiuti e si possono usare fili di tutte le specie. (T).

sulle estremità dei fili con una forte pinzetta: quest'ultimo mezzo però è più complicato.

b) *Sutura attorcigliata o ad otto in cifra* (fig. 8 e 9). — Una

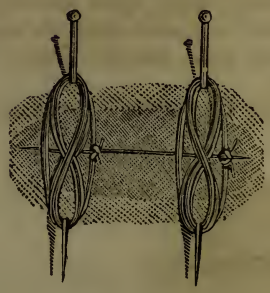

Fig. 8.

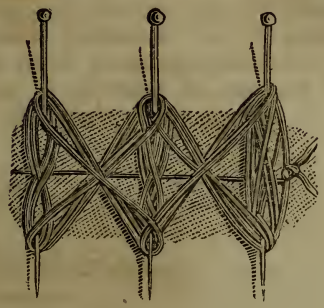

Fig. 9.

tale sutura viene adoperata nella pratica chirurgica tutte le volte che bisogna riunire margini di ferita piuttosto profonda, e disposti in modo da poter essere benissimo attraversati da spilli retti di argento od anche di acciaio, i quali saranno più o meno solidi e lunghi secondo i casi.

Ecco il modo di praticarla. Dopo aver ravvicinati e fatti esattamente combaciare tra loro i margini della ferita, li si fanno attraversare dall'una all'altra parte da uno spillo montato sopra apposita pinzetta a scorsoio. Ciò praticato, si fa passare al disotto di una delle due estremità sporgenti dello spillo un filo piegato ad ansa i cui capi si faranno tenere da un assistente, e quando gli altri spilli saranno stati piazzati a debita distanza tra loro per tutta l'estensione della ferita, e nella maniera conosciuta, allora prendendo i capi dell' ansa del filo piazzato per ciascuno spillo ed incrociandoli l' uno sull' altro al disopra della ferita si riportano sotto l'estremità opposta dello spillo, e così rinnovando per quattro o cinqne volte questa manovra si ha un punto di sutura attorcigliata da rassomigliare per la forma alla cifra otto. Si pratica l'istesso per gli altri spilli e si avrà così per ciascuno di essi un punto di sutura della maniera e forma indicata, e poichè l'uno è saparato dall' altro, un tal modo di sutura è detta *attorcigliata a punti staccati* (fig. 8).

Ma invece di usare tante anse di filo per quanti sono gli spilli richiesti dall'estensione della ferita, si può benissimo fare uso di una sola ansa sufficientemente lunga, la quale dopo essere stata avvolta ed incrociata sul primo spillo, si porta in continuazione sugli altri successivi, ripetendo in ciascuno la stessa manovra

dell'incrociamento e della formazione del punto ad otto in cifra. Si ha così la *sutura attorcigliata a punti riuniti* (fig. 9). Tanto in questa che in quella a punti staccati; completata la manovra dell' incrociamento dei capi del filo e fissatili mercè un doppio nodo, bisogna troncare le estremità aguzze degli spilli mercè robuste forbici, o meglio tenaglie incisive, e poscia situando sotto le estremità sporgenti degli spilli stessi delle piccole *faldelline* di filaccica, si completa la medicatura.

c) *Sutura incavigliata* (fig. 10). Una tale sutura si adopera

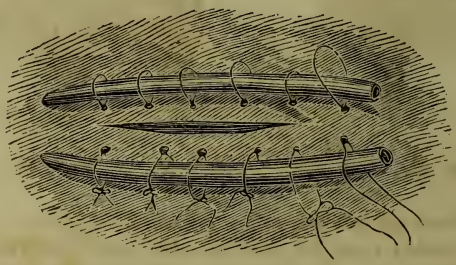

Fig. 10.

per riunire i margini di ferite assai profonde, ed in quelle parti dove non può essere praticata la sutura attorcigliata. Ecco il modo di praticarla: la mercè di un ago nella cui cruna si siano fatti passare i due capi di un filo piegato ad ansa, si attraversano dall'un lato all'altro i due margini della ferita, avendo cura di lasciare l'ansa libera nel proprio lato; applicati in tal modo quanti punti si giudicheranno necessarii, si introdurrà nel mezzo delle anse di ciascun filo un cilindretto di sparadrappo od anche pezzo di catetere elastico, un'altro cilindretto di simile materia verrà situato fra i due capi di ciascun filo, i quali stirati fino al completo ricongiungersi dei due margini della ferita e serrati mercè doppio nodo, daranno la più perfetta sutura incavigliata.

Oltre i tre modi principali di suture già descritti, crediamo intanto che meriti essere ancora descritta quella così detta *a punti alternanti (points passées)*, la quale quantunque oggi non sia che poco usata nella pratica, pure essa può riuscire di vantaggio ed utilità in certe circostanze, come quando si tratti di ferite i cui margini, essendo molto sottili, tendino ad arrovesciarsi in dentro. Il modo di eseguirla è semplicissimo: come nella sutura a punti staccati, incominciando ad introdurre l'ago per es. dal margine destro della ferita e facendolo uscire al margine sinistro, lo si

fa penetrare novellamente da questo margine alla distanza di cinque millimetri circa dal primo foro di uscita, uscendo allora l'ago pel margine destro: si ripete la stessa manovra fatta pel sinistro e si ha così una specie di sutura *a zig zag* atta a facilitare, come dicemmo, l'adesione dei sottilissimi lembi, perchè con essa si riesce a mantenere in contatto una superficie più estesa. Essa può riuscire molto vantaggiosa in certe operazioni di autoplastia, in principal modo per quelle che cadono sul viso.

CAPITOLO TERZO

Delle cauterizzazioni in generale e dei metodi diversi di effettuirle.

La pratica delle cauterizzazioni rimonta ad epoca antichissima; essa ricorda i nomi dei più antichi chirurgi i quali ricorsero ora ai carboni ardenti, ora alla polvere da sparo, ed ora anche all'acqua ed all'olio bollente, non possedendosi allora altri mezzi meno ignobili e più opportuni.

Oggi tutti i mezzi di cauterizzazione possono essere classati in due categorie; cioè 1° in *cauterii attuali* che comprendono la *combustione* ed i mezzi atti a produrla, come ferro rovente, filo o coltello di platino, reso incandescente, o dalla corrente galvanica (*galvano-caustica*) e dai vapori di benzina (*termo-cauterio* di Paquelin); 2° *in cauterii potenziali* o caustici chimici, come potassa caustica, nitrato d'argento, pasta del Canquoin, polvere di *Frate Cosimo* ecc.

ARTICOLO PRIMO

Cauterii attuali

Ora che conosciamo quali sono i mezzi di cui la pratica si avvale per ottenere la così detta cauterizzazione attuale, diciamo qualche cosa partitamente di essi.

§ I. Ferro Rovente.

Non ci è bisogno di spendere molte parole per far comprendere il significato di questo mezzo usitatissimo di cauterizzazione. La possibilità di trovare dovunque, anche in aperta campagna, i due elementi di semplice per quanto efficace cauterio, cioè un pezzo di ferro o di acciaio ed il fuoco per arroventarlo, fu la grande cagione della sua diffusione.

Si è cercato però di dare al pezzo di ferro, destinato all'uffi-

zio di cauterio, una forma ed un volume differente a seconda delle parti che si vogliono cauterizzare, ed a seconda ancora della profondità e maniera varia di cauterizzazioni. Li abbiamo quindi per la forma, cilindrici, olivari, conici, prismatici, a bottone a piastra, a becco ecc. Tutti questi ferri da cauterii, qualunque sia la loro forma, debbono tutti essere montati sopra un manico di materia poco conduttrice del calorico, come il legno, onde poter essere comodamente maneggiati senza danno dell'operatore; il manico però invece di essere fisso sul ferro è preferibile che sia mobile, cioè capace di poter essere tolto dall'istrumento quando questo si pone ad arroventare, ciò che dà il vantaggio di non bruciarsi pel calorico condotto dal ferro.

Il ferro rovente come cauterio attuale può essere a seconda delle circostanze impiegato in tre diversi modi:

1° per la *cauterizzazione obbiettiva* od *a distanza*, per praticare la quale si fa riscaldare al colore bianco un cauterio di forma nummulare, e poscia si effettuisce la causticazione tenendolo dapprima a circa 16 centimetri di distanza dalla parte da causticare o meglio stimolare, e poscia lo si va ravvicinando a misura che esso si raffredda.

L' uso di questa cauterizzazione riesce dolorosissima, destando sui tessuti un processo di artificiale infiammazione. La si può usare con vantaggio nelle piaghe atoniche ed ancora in certi tumori scrofolosi.

2° *Cauterizzazione leggiera* o *per semplice contatto*. In questa seconda maniera di usare del cauterio attuale vanno comprese le *cauterizzazioni trascorrenti* e le *puntiforme*.

La *cauterizzazione trascorrente* consiste nel portare a contatto della pelle un cauterio di ferro a forma di coltello, strisciando con esso leggermente in modo da ottenere tante linee o strisce di causticazione, che non debbono interessare che la superficie della pelle. Il numero di queste strisce di causticazione varierà secondo l'effetto che si vuol produrre, e la loro direzione in generale segue l'asse longitudinale del membro o della regione su cui tali cauterizzazioni si adoperano. Raffreddandosi un primo cauterio, si ricorre ad un secondo in quello che si fa novellamente arroventare il primo e così di seguito; vedremo però come un tale inconveniente si evita col termo-cauterio di Paquelin discorrendo di esso.

3° *Cauterizzazione profonda*. Questa si ottiene mercè ferri riscaldati ancora al calor bianco, facendo variare la loro forma e grandezza a secondo delle circostanze. Si pratica facendo penetrare il cauterio profondamente in mezzo ai tessuti che si vogliono causticare.

Nel cauterizzare col ferro rovente in parti profonde, bisogna

avere in mente che gli effetti della causticazione si estendono sempre al di là del punto dove si arriva col cauterio, sicchè l'escara che ne risulta sarà sempre molto più spessa della causticazione.

Per proteggere poi le parti vicine dall'azione del fuoco, si sono usati varii mezzi, come le compresse bagnate, le quali hanno l'inconveniente di raffreddare il ferro, motivo per cui Dieffembach proponeva dei mezzi di protezione asciutta come liste di tela o di cartone. Occorrendo poi di dover proteggere la mucosa di naturali cavità, potranno benissimo servire allo scopo speciali tubi protettori di bosso, o di avorio. Quali si siano però le precauzioni prese, taluni piccoli inconvenienti sono sempre inevitabili, come il non poter risparmiare dall'azione del fuoco certe parti importanti che incontra nel suo approfondirsi in mezzo ai tessuti, ed ancora che il ferro, dopo avere attraversato una certa spessezza di tessuti, arrivi alquanto raffreddato negli strati più profondi. Vedremo come tali inconvenienti sono superati dalla galvano-caustica intrattenendoci di essa nel paragrafo seguente.

Il Nélaton invece di servirsi nelle cauterizzazioni del comune ferro rovente, ha cercato di mettere a profitto direttamente la fiamma prodotta dal gas d'illuminazione, ed all'uopo ha immaginato un apparecchio che si compone di una vescica o serbatoio a gas, comunicante per mezzo di un tubo di cautchout con un becco metallico, la cui apertura può essere modificata a volontà, mercè un rubinetto. Con tale istrumento si può ottenere una fiamma sotto forma di lingua sottilissima di fuoco, atta ad essere facilmente portata in cavità, ed a produrvi profonde causticazioni.

§ II. Cauterizzazione elettrica.

I fatti fisici del grande sviluppo di calore che dànno i conduttori metallici percorsi dalla corrente galvanica, e i fenomeni chimici che si producono quando la corrente galvanica attraversa un liquido o sostanze animali, hanno svegliata la idea di poter fare tesoro di queste proprietà dell'elettrico, facendone utili applicazioni nella pratica chirurgica.

Difatti si può benissimo ottenere la distruzione dei tessuti, sia avvalendosi del calore, cioè causticando con questo mezzo producendo gli stessi effetti del cauterio attuale, o pure si può distruggere i tessuti decomponendoli, nel modo come accade per i caustici potenziali. Nel primo caso si dice che si usa la *galvano-caustica termica*, nel secondo la *galvano-caustica chimica* o *elettrolisi*.

Galvano-caustica termica. — Fin dal 1846 il dottor Crusel a Pietroburgo pensò pel primo di tagliare e dividere i tessuti

per mezzo di un filo di platino incandescente a cui si imprimeva un movimento di va e vieni. Da quell' epoca i chirurgi di ogni nazione si diedero tutti a sperimentare questo nuovo mezzo di divisione incruenta e di cauterizzazione dei tessuti, ed i buoni risultati non mancano. Però il metodo non era stato ancora bene raffermato nella pratica, e fu solo nel 1854 che Alberto Teodoro Middeldorpf, pubblicando a Breslavia la più dotta memoria che si abbia su tale argomento, veniva a stabilire le più solide basi dell'applicazione della corrente galvanica nella pratica chirurgica.

Pile od apparecchi elettro-termici.— Quantunque una numerosa serie di pile fossero state usate per ottenere gli effetti termici della corrente galvanica, pure quella che in generale vedesi preferita in Germania è la pila di Bunsen dichiarata anche, non ha molto, la migliore fra le tante dal Voltolini dopo severi studii fatti al proposito. Essa si compone di un cilindro di zinco immerso in una soluzione di acido solforico e da un cilindro di carbone bagnato da una soluzione di acido nitrico. A questa pila pertanto vennero fatte varie modifiche; il Bruns di Tubinga ha sostituito al carbone un cilindro di ferro portante varie profonde scanellature in direzione dell'asse longitudinale, sicchè un taglio trasversale dello stesso rende la figura di una stella, però ha adoperato i medesimi liquidi, solo aumentando la concentrazione dell' acido solforico. In seguito il Poggendorf ed il Jacobi proposero di sostituire ai due citati liquidi, un' unica soluzione di bicromato di potassa; ne vennero di qui le pile ad un solo liquido come quello dello Sthorer di Dresda e del Grenet di Parigi, le quali si compongono di zinco e carbone immersi in un sol vaso dove si trova una soluzione di bicromato di potassa acidolata con acido solforico. Su queste diverse pile vennero modellati diversi apparecchi elettro-termici, come quelle di Leiter di Vienna e di Pischel di Breslavia che sono fondate sulla pila di Bunsen; così pure sulle pile dello Sthorer è fondato l'apparato del Grenet, costruito su consiglio di Broca, e che consta di una cassetta a doppio fondo in cui si pone il liquido, che viene agitato mercè un soffietto, onde evitare i fenomeni di polarizzazione. Il liquido adoperato si compone di una soluzione di bicromato di potassa nella proporzione di 100 grammi per ogni litro di acqua a cui si aggiungono 150 grammi di acido solforico a 66°. Nella cassetta così preparata si pone un tubo di vulcanite su cui sono fissate due coppie della pila, ciascuna delle quali si compone di tre lastre di carbone e quattro di zinco. Questo apparecchio così costruito non va ancora esente da inconvenienti, e comunque il Gozzini di Firenze l'avesse modificato col sostituire un tubo di legno a quello di vulcanite, con tale modifica

si sarà reso l' apparecchio meno costoso, ma non si è ovviato certamente ad alcuni inconvenienti inerenti alla costruzione dell'apparecchio, dei quali il principalissimo è, che, essendo le lamine di zinco e di carbone fisse nel rettangolo, non possono essere tenute ben nette ed amalgamate, condizione interessantissima perchè questi apparati funzionino sempre convenientemente. Ad evitare un tale inconveniente lo Sthorer ha fatte due coppie con lamine mobili, dando poi a ciascuna coppia un recipiente di vetro, in cui la coppia istessa può salire e scendere, mercè una vite mossa da una manovella fissata ad un sostegno disposto a croce su di una colonna che sta tra i due recipienti di vetro; invece poi di agitare il liquido mercè il soffietto, Bruns ha collocato l'apparecchio su di un pezzo mobile, cullando il quale si ottiene ancora l'agitazione.

Come si vede dalla breve disamina di tutti questi apparecchi elettro-termici, essi sono tutti più o meno di complicata costruzione, sono tutti di un costo più o meno rilevante, ed alcuni dei loro elementi costituenti, essendo di fragile materia, possono più o meno subire dei guasti e non trovarsi pronti a funzionare nell'occorrenza. Sono queste tutte delle gravi ragioni, perchè questi apparecchi non sono certamente tra i più usati. In Francia generalmente è adottato l'apparecchio del Grenet, modificato da Trouvè in questo senso, che le lamine di zinco e di carbone sono mobili e si adattano in una specie di gabbia di caoutchouc indurito; noi qui nella patria di Volta e di Galvani, in cui non si vedrà mai spenta l'ultima scintilla del genio inventore, usiamo con vantaggio la pila fatta costruire da un nostro italiano il Corradi, il quale veramente è riuscito ad eliminare colle sue modifiche il maggiore numero degl' inconvenienti presentati dalle pile per lo innanzi costruite. L'apparecchio elettro-termico del Corradi si compone di una cassetta di ferro verniciata nel suo interno, onde non potere essere attaccata dagli acidi, e e di un telaio di zinco che si pone in essa, e che mentre forma lo scheletro della pila ne costituisce uno degli elementi. Questo telaio è formato da due lamine e quattro regoli rivestiti internamente da pezzi rettangolari di vulcanite che portano in direzione del loro asse longitudinale varii solchi, in cui vanno situate le lamine di zinco e di carbone, nella parte superiore delle quali vi sono fissate delle pinzette di ottone, in cui si fanno passare delle strisce di rame, mercè le quali si collegano gli elementi. Il liquido che si adopera in questo apparecchio è l'istesso di quello adoperato nella pila del Grenet, cioè una soluzione di 100 grammi di bicromato di potassa per ogni litro di acqua, con l'aggiunta di 150 grammi di acido solforico a 66°. Per ogni operazione ci è bisogno in media di 10 a 12 litri di una tale

soluzione. Per rendere poi comoda l'immersione delle coppie nel liquido, al grado necessario, tutto il pacco delle pile è attaccato ad un'asta di legno, che si fissa mercè una vite ad un arco metallico che sormonta la cassetta di legno. L'asta a cui sono sospese le pile è ancora articolata nel suo mezzo, di modo che tutte le pile si possono facilmente fare dondolare nel liquido, e così rinnovare questo intorno al telaio montato dalle pile, senza esserci bisogno di ricorrere al soffietto per agitare il liquido, come nell'apparecchio del Grenet. Se a questo apparecchio invece di dare la cassetta verniciata all'interno si dà una foderata di piombo, si ha l'apparecchio del Lollini, di cui io mi sono sempre avvaluto con vantaggio nella mia clinica.

I vantaggi che in sè racchiude l'apparecchio del Corradi sono: 1° la maggiore comodità congiunta ad un minor grado di fragilità di tutto l'apparecchio; 2° la libertà di adoperare, secondo le circostanze, un maggiore o minor numero di elementi; 3° la facilità di poter riparare i guasti dell'apparecchio; 4° la modicità relativa ancora del prezzo. Del resto poi sono sempre da tenere in gran conto gli apparecchi di Bruns e di Pischel adoperati generalmente in Germania.

Istrumenti elettro-caustici. — Un filo di platino ordinariamente di spessezza non maggiore di 3 a 4 decimillimetri di diametro piegato ad ansa, in mezzo alla quale si fa capitare la parte da asportare o dividere, costituisce il principale apparecchio elettro-caustico.

Talora il chirurgo si avvale dell'ansa come di un semplice filo rettilineo, non già per dividere tessuti; ma per causticare il tratto da esso percorso, come nei seni fistolosi. Si dice in questo caso che si usa il *setone elettro-caustico*.

Vi sono poi gl'*incisori* o *coltelli galvanici* i quali sono formati o da una lamina di platino, o da fili dello stesso metallo ripiegati in modo da avere la forma quasi di un bisturi, alla condizione però che questo abbia eguale spessezza sì sulla linea del dorso che sul tagliente onde avere dapertutto l'istesso grado d'incandescenza (Bottini). Ai coltelli galvanici di platino furono ancora sostituiti quelli di acciaio; io ho adoperato qualche volta questi ultimi nella mia clinica, però bisogna badare che siano ben tersi per impedire che si fondino, e per maggior precauzione consiglio d'averne parecchi a disposizione onde poterli presto sostituire nell'occorrenza.

Vi è da ultimo il *cauterio galvanico* propriamente detto, il quale è formato da un filo di platino avvolto intorno ad un cono o bottone di porcellana, che mentre fa da sostegno al filo istesso, serve ancora per concentrare e non lasciare disperdere il calore.

Intanto tutti questi varii apparecchi elettro-caustici hanno bisogno, per poter esser comodamente maneggiati, di un manubrio. E l'istrumento che più ha bisogno di uno speciale manubrio per poter esser adoperato è l'ansa; si sono inventati e costruiti quindi varii manubri *porta-anse* i quali in generale costano di tubi metallici paralleli perfettamente isolati mercè ghiere d'avorio o fili di seta. Ora il filo piegato ad ansa, passando coi suoi due capi nei due tubi ne esce per le opposte aperture ed allora i due capi del filo si affidano ad una manovella, girando la quale i due fili si avvolgono all'intorno e può in tal modo l' ansa essere stretta gradatamente secondo il bisogno. Un porta-anse così costruito non va esente da inconvenienti di cui il principale è quello di non potere colla manovella valutare il grado della forza necessaria per ottenere il graduale stringersi dell'ansa, pel quale motivo il Corradi ha pensato di sostituire alla manovella un bastoncello di avorio, alle cui estremità si possono fissare mercè apposite pinzette i due capi dell'ansa già usciti dai tubi, che li tengono separati l' uno dall' altro, ed allora esercitando una graduale trazione con l'indice dell'istessa mano che regge il manubrio si può ottenere lo stringimento dell' ansa. Finalmente il Bottini nel principale intento di potere con facilità, secondo le circostanze, stringere od allargare l'ansa, ha fatto costruire uno speciale manubrio a cui va congiunto uno speciale congegno, attuato a fare facilmente conoscere quando il circuito è chiuso od aperto.

A sostegno poi di tutti gli altri strumenti elettro-caustici può servire benissimo un manubrio comune formato da due pezzi di avorio o di ebano, congiunti assieme mercè viti, nei quali scorrono due tubi di rame.

Regole generali per l' applicazione della galvano-caustica. — Sia qualunque l' apparecchio che si adoperi fa d' uopo che il chirurgo a ben riuscire nelle sue operazioni abbia presente le seguenti regole generali:

1° Il grado di arroventamento sì dell' ansa, che del coltello galvanico, non deve mai sorpassare il colorito rosso-bruno; l'incandescenza al rosso-vivo ed agli altri colori superiori non scongiurerebbero l' emorragia. S' intende però che il grado d' incandescenza deve essere ancora proporzionale al grado di umidità della parte.

2° Allorchè si adopera l'ansa, dovendo la sua azione limitarsi alla termica, essa non deve mai essere stretta con forza in modo da avere un meccanico strozzamento dei tessuti, ma la si deve stringere solo di tanto per quanto basta a mantenerla in contatto col tessuto da dividere.

3° Nel fare progredire lo strumento galvanico, bisogna procedere con una certa lentezza, perchè essendo in sul princi-

pio l' escara molle può attaccarsi al cauterio e conseguirne emorragia.

4° Nel caso che si verificasse uscita di sangue nel tragitto percorso dall'ansa, bisogna diminuire il grado della temperatura, e ritornare sulla parte già divisa e causticarla di nuovo, e nell'occorrenza anche più volte, scorrendo innanzi ed indietro coll' ansa o col coltello galvanico, al quale scopo soddisfano bene quei manubrii che consentano il retrogado svolgimento dell' ansa. Si procederà indi innanzi con maggiore cautela all'operazione quando si sarà ottenuta la completa emostasia.

Vantaggi della galvano-caustica. — Accennammo innanzi essere la galvano-caustica una delle più grandi conquiste della chirurgia moderna; i suoi vantaggi reali sono:

1° La rapidità con cui si compie l'operazione, tenendo anche conto della necessaria lentezza di procedere.

2° Il poco dolore che gl'infermi avvertono durante l'operazione, e che cessa subito dopo, anche operando su parti di squisita sensibilità.

3° La mitezza od anche la non comparsa dei fenomeni reattivi e febbrili.

4° La mancanza assoluta di emorragia ed anche di una sola macchia di sangue, sempre che però si operi colle accennate cautele. Nella mia clinica ho eseguito amputazioni dell'asta e della lingua la mercè dell'ansa candente, senza che durante e dopo l'operazione fosse comparsa una sola goccia di sangue.

5° La possibilità di potere previamente circuire la parte da dividere con l' ansa fredda, e farla arroventare solo allorchè si deve eseguire la sezione, evitando così la penosa impressione agli ammalati di vedere introdurre in una delle loro cavità naturali un ferro rovente, e dando ancora l'agio al chirurgo di potere comodamente e sicuramente disporre le cose.

6° La grande facilità di ottenere all'istante il raffreddamento, ed un nuovo arroventamento dell'istrumento galvano-caustico sia movendo il bottone di Middeldorpf sul manico dell'istrumento, sia immergendo o sollevando dal bagno il congegno mobile dell'apparecchio di Corradi. L' arroventamento poi degli strumenti galvano-caustici è costante, e ciò ha il vantaggio di non sospendere l'operazione per cambiare d'istrumento, come si è costretto fare col comune cauterio igneo.

7° Usando gl' istrumenti galvano-caustici non si ha calorico raggiante, quindi essi sono con sommo vantaggio impiegati in tutti quei casi in cui è utile evitare l' azione del calorico raggiante per non portare offese a certe parti delicate nella cui vicinanza si opera. Però è da osservare che vi sono dei casi in cui è richiesta l'azione del calorico raggiante per ottenere un'a-

zione rivulsiva e ridestare l'attività dei processi flogistici in alcuni tessuti profondi, come è appunto nelle causticazioni trascorrenti per artropatie croniche. In questi casi non bisogna farsi trasportare dallo spirito di novità, e conviene invece restar fedele al comune cauterio igneo.

Galvano-caustica chimica o *elettrolisi.* — Spetta al Ciniselli da Cremona l'alto onore di avere il primo proclamato ed introdotto il metodo elettro-chimico in chirurgia. Egli dopo aver sostenuto, fin dal 1856 gli effetti cauterizzanti dell'azione chimica della corrente, nel 1860 annunziò di proposito alla società di chirurgia di Parigi, che nell' elettricità vi è un altro agente di causticazione, cioè la sua azione chimica sui tessuti organizzati. Poscia Nélaton, Althaus, Groh e Bruns si sono posti a studiare ed a sperimentare un tale metodo, che oggi ha delle vantaggiose applicazioni nella pratica chirurgica.

Il principio su cui è fondato l'elettrolisi è che i fenomeni chimici della corrente galvanica non sono circoscritti nell' azione della pila e del suo circuito, ma possono benissimo prodursi altri fenomeni attraverso un circuito qualunque fuori della pila, sempre che questo circuito si stabilisca attraverso sostanze capaci di subire una chimica decomposizione, imperocchè gli elementi risultanti dalla decomposizione si elettrizzano alla loro volta, e si caricano di due elettricità, operando così sugli elementi vicini e decomponendoli; sicchè con una serie continua di composizioni e decomposizioni si arriva a ristabilire un nuovo circuito fuori della pila. I prodotti della decomposizione non godono della stessa proprietà chimica nei due poli della pila, imperocchè quelli che si raccolgono intorno all' elettrode negativo hanno proprietà alcaline, quelle invece che raccolgonsi intorno al polo positivo hanno proprietà acide. Di qui la distinzione fatta dal Ciniselli di due azioni caustiche dovute alle proprietà chimiche dell'elettricità, val dire una causticazione galvanica positiva o acida, ed una negativa o alcalina.

Del metodo dell'elettrolisi si sono fatte molte applicazioni, tra cui è degna di nota quella fatta nel trattamento degli aneurismi, profittando della potenza coagulante dell'elettrico sul sangue circolante. Qui in Napoli io sono stato il primo ad usarla negli aneurismi dell'aorta, e seguendo le norme stabilite dall'illustre Ciniselli, nei molti casi in cui l'ho usata, non ho avuto mai a deplorare inconveniente alcuno, sia di emorragia che di flogosi svolta sul tumore aneurismatico; il maggior numero degl'infermi se ne avvantaggiò, pochi ebbero lieve o nessun vantaggio. Nel 1876, trovandomi d'innanzi ad un infermo affetto da *aneurisma spontaneo sacciforme dal tronco brachio-cefalico*, e vedendo il pericolo grave in cui l'infermo versava per l'enorme

distensione del sacco aneurismatico, e mancandomi quasi il coraggio d'immergervi uno spillo per il pericolo quasi certo di consecutiva emorragia, ebbi l'idea di sperimentare se la corrente applicata esternamente avesse spiegata alcuna azione sul sacco, e sul suo contenuto, dando luogo a quella stessa stratificazione fibrinosa che si ottiene con l'Elettro-galvano-puntura.

L'esperimento venne fatto mercè la batteria Leclanchè di otto pile con una intensità della corrente di 65 gradi al galvanometro, e che dava al Voltametro due centimetri cubici d'idrogeno in ogni cinque minuti. In seguito di varie sedute, applicando i reoferi dell'apparecchio sull'aneurisma per lo spazio di 10 a 11 minuti e percorrendo cogli stessi tutta la superficie del tumore, l'infermo migliorò e guarì (1).

§ III. Termo-cauterio di Paquelin

È questo un prezioso ed elegante apparecchio inventato ed introdotto non ha molto nella pratica chirurgica come un altro mezzo di attuale cauterizzazione. Il merito dell'invenzione spetta al Dott. Paquelin, il quale nella seduta del 1° maggio 1876, presentava all'accademia delle Scienze di Parigi il suo termo-cauterio.

Esso è fondato sulla proprietà che hanno i vapori della benzina rettificata di rendere incandescente il platino, previamente alquanto riscaldato, allorchè li si fanno venire a contatto, spingendoveli mercè l'insufflazione di uno dei comuni apparecchi da polverizzazione del Richardson.

L'istrumento, tale quale l'ha costruito il Collin, successore dello Charrière, si compone, come vedesi nella figura 11, delle seguenti parti:

1° di un recipiente di vetro contenente la sostanza idrocarburata volatile, cioè la benzina.

2° di due tubi di cautchouc comunicanti amendue per uno dei loro estremi col recipiente che contiene la benzina mercè due tubi metallici che attraversano il tappo che chiude esattamente il recipiente istesso. Uno di questi tubi porta all'estremo libero la nota *pera* del Richardson per la manovra dell'insufflamento e nella sua metà presenta un rigonfiamento che fa da serbatoio, munito ancora di una rete di sicurezza. L' altro tubo col suo estremo completamente libero si mette in comunicazione col manubrio del cauterio propriamente detto.

3° della parte cauterizzante, la quale è formata di un tubo

(1) Vedi il Morgagni del 1876. Disp. IX.

di platino foggiato in varie forme, secondo gli usi a cui è adibito. A questo tubo o camera di platino vanno congiunti due altri tubi concentrici, l' uno interno, che comunicando con la superficie interna (vuota) porta il miscuglio gassoso (aria, benzina), l'altro esterno, che serve di uscita ai prodotti della combustione, mercè due fori opportunamente situati nella estremità inferiore.

4° di una lampada a spirito che serve a riscaldare alquanto il pezzo cauterizzante prima di fare arrivare a suo contatto i vapori della benzina.

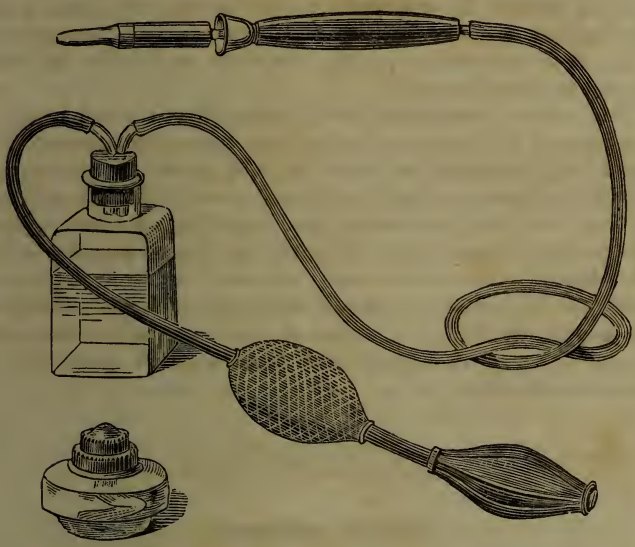

Fig. 11.

Intanto perchè questo istrumento non venga meno nel suo uffizio è d' uopo che l' operatore abbia presente alcune considerazioni poste dallo stesso Paquelin. L' essenza minerale quindi non occupi oltre la metà del volume del recipiente; di questa essenza non se ne consumi più di due terzi; la temperatura dell'essenza istessa non sorpassi quella dell'ambiente in cui si trova il recipiente, si eviti quindi di tenere per lungo tempo il recipiente tra le mani.

Vantaggi del termo-cauterio. — L'istrumento di Paquelin ha i seguenti vantaggi reali:

1° L'incandescenza della parte operante può essere mantenuta a permanenza, facendo continuamente arrivare mercè la insufflazione i vapori di benzina all'estremo incandescente del tubo di platino, ciò che dà la opportunità di potere per lungo tempo e profondamente cauterizzare senza che l'istrumento si raffreddi, senza che ci sia quindi il bisogno di cambiare l'istrumento con altro arroventato.

2° Essendo l'arroventamento dell'istrumento limitato ad una piccola e ristretta superficie il calorico raggiante è ancora di poca intensità, per il che le parti sane circonvicine al punto della causticazione soffrono poca o nulla irritazione.

3° Si ha ancora il vantaggio di potere con coltellini diversamente foggiati, portare l'azione del caustico alla profondità ancora di cavità naturali e praeter naturali (sul collo dell'utero, sul fondo di seni fistolosi).

4° Non ancora trascurabile è il vantaggio di mascherare nella sua eleganza i tormentosi dolori che gli ammalati temono di soffrire per l'applicazione del fuoco su una parte del loro corpo, e di tor via lo spavento degli ammalati stessi allorchè vedono un rozzo ferro rovente ravvicinare alla superficie del loro corpo.

Ancora più prezioso potrà divenire un tale strumento se si arriverà a trovar modo come potere ottenere con esso causticazioni ed incisioni (divisione di tessuti) circolari. Qualche tentativo in questo genere fu fatto e ci giova sperare che il termo-cauterio di Paquelin vorrà raggiungere quanto prima quest'altro preziosissimo vantaggio.

ARTICOLO SECONDO

Cauterii potenziali

Come innanzi accennammo vi ha una seconda categoria di mezzi di cauterizzazione e sono i così detti *cauterii potenziali* o *caustici chimici*, i quali hanno inerente alla propria costituzione la proprietà di disorganizzare i tessuti.

L'uso dei caustici potenziali nella pratica chirurgica è certamente di data antichissima, e le sostanze impiegate per ottenere la cauterizzazione erano numerose e la loro chimica composizione era troppo poco studiata e conosciuta. Oggi il numero delle sostanze da cauterizzazione potenziale è stato sufficientemente ristretto, però molto bene è conosciuto il loro speciale meccanismo di azione, e le applicazioni che se ne fanno grandemente sono importanti e chiaramente definite.

Noi daremo dei varii mezzi di cauterizzazione potenziale una esposizione generale, seguendo la classifica proposta da Bonnet e da Philippeaux, la quale ha per base la chimica composizione delle sostanze, e li divide perciò in tre gruppi cioè: *acidi*, *alcalini* e *metallici*.

§ I. Caustici acidi

In questo primo gruppo vanno compresi gli acidi azotico o nitrico, il solforico, il cloroidrico, l'acetico ed il cromico. Il loro uso però nella pratica è stato ai nostri giorni quasi completamente abbandonato in vista dei varii inconvenienti e difficoltà della loro applicazione ed è però che ci dispensiamo di intrattenerci più a lungo intorno ad essi.

§ II. Caustici alcalini.

La potassa, la soda e la pasta di Vienna sono i caustici potenziali più importanti che si comprendono in questo secondo gruppo; sono poi caustici potenziali alcalini meno potenti l'ammoniaca, i caustici alla calce viva (pomata di Gondret), il caustico calcare saponoso.

Tra tutti questi caustici alcalini quello di cui si fa uso in molti rincontri oggi nella pratica è la pasta di Vienna. Essa si prepara con parti eguali di potassa caustica e calce viva che s'impastano mercè piccolissima quantità di alcool. La sua applicazione a strati di 1 a 2 millimetri di spessezza si fa mediante una spatola e facendola restare a contatto dei tessuti coverti dalla pelle per una mezz' ora, si otterrà un' escara della spessezza della pelle istessa, di consistenza gelatinosa e di colorito giallastro. Come una varietà della pasta di Vienna rammentiamo il caustico *Filhos* il quale si compone di tre parti di potassa caustica ed una di calce fuse insieme e poscia colate in tubi di piombo; ne risultano così cilindretti che rivestiti esternamente da una membrana di guttaperga si prestano molto per essere applicati anche in cavità.

§ III. Caustici metallici.

In questo terzo gruppo si comprendono molti agenti chimici appartenenti ai sali metallici, ed ai metalloidi. Di questi alcuni non producono che una cauterizzazione speciale, come il nitrato di argento, il solfato di rame detti perciò *cataretici*: altri producono invece escara più o meno profonda e sono detti *escarotici* dei quali i più adoperati sono il cloruro di zinco, il cloruro di

antimonio, il nitrato acido di mercurio, l' acido arsenioso, il sublimato.

Il *nitrato di argento* ed il *solfato di rame* sono ordinariamente adoperati in soluzioni od in cilindretti, essi non producendo, come abbiamo detto, che una leggiera e superficiale cauterizzazione sono molto bene impiegati per eccitare i bottoni carnosi delle piaghe o delle ulcere, o cauterizzare le piccole *afte* boccali, le erosioni del collo dell' utero ecc.

Il *cloruro di antimonio* e il *nitrato acido di mercurio* sono poco usati per la difficoltà di limitare la loro azione caustica, ed ancora per qualche deplorevole accidente che potrebbe produrre l'assorbimento dell'ultimo.

Di uso antichissimo sono poi i caustici arsenicali; si trova registrato che Ippocrate sotto il nome di *karikoc* applicava il solfuro di arsenico mescolato con diverse altre sostanze per cauterizzare delle vegetazioni e delle ulcere. I composti arsenicali servirono nei passati tempi di base ad empiastri e pomate caustiche, tra cui talune hanno conservato il nome del loro inventore, come la polvere arsenicale di frate Cosimo, la pasta di Fuchs e di Rousselot, le quali tutte hanno per base l'acido arsenioso. Oggi tutti questi caustici sono caduti di uso.

Veniamo intanto a dire di un caustico molto importante cioè del *cloruro di zinco*, il quale dopo i lavori di Giroudan, di Bonnet e di Maunoury ha occupato il primo posto tra tutti gli altri caustici chimici. Questo sale è deliquescente e non si impiega che sotto forma di una pasta riconosciuta sotto il nome di pasta di Canquoin, che si ottiene mescolando il cloruro di zinco con la farina, e secondo che ad una parte di cloruro di zinco si mescolano una, due o tre parti di farina si otterrà un caustico più o meno attivo.

L'uso del cloruro di zinco come mezzo cauterizzante nella pratica chirurgica ha dato origine a diversi metodi di causticazione di grande importanza ed utilità pratica, tra cui quella che merita speciale riguardo è la *cauterizzazione a frecce* introdotta nella pratica dal Maisonneuve. Come indica l'istesso nome in questo genere di causticazione si adoperano dei pezzi di pasta di Canquoin foggiate a frecce coniche o fusiformi, rese resistenti e dure per un apposito processo di essicazione. Queste frecce caustiche s' introducono nei tessuti direttamente allorchè questi sono rammolliti o ulcerati, mercè l'aiuto di una puntura preventiva allorchè i tessuti sono resistenti. Il metodo della cauterizzazione a frecce si compone di 3 processi principali.

1.° *Cauterizzazione circolare o a raggi.* Con questo processo di cauterizzazione si può ottenere benissimo l'isolamento e l'ablazione di un tumore dai tessuti in cui è impiantato, a quale scopo

verranno introdotte delle frecce coniche disposte circolarmente intorno al tumore e dirette verso il suo centro.

2.° *Cauterizzazione parallela o a fascette.* Con questa specie di cauterizzazione si tende alla distruzione della massa del tumore, al quale scopo varie frecce caustiche si fanno parallelamente l'una all'altra penetrare nella massa del tumore istesso.

3° *Cauterizzazione centrale.* In questa una sola freccia fusiforme viene introdotta nella massa del tumore.

CAPITOLO QUARTO

Anestesia chirurgica.

Quantunque fin dalla remota antichità i chirurgi si fossero sempre occupati di trovar mezzo come diminuire ed attutire il dolore nelle grandi operazioni, pure la pratica veramente scientifica dell'anestesia chirurgica non data che da vent'otto o trent' anni. In epoche anteriori a questa da noi indicata, svariati mezzi e sostanze furono proposte e sperimentate per lo scopo anestesico, ma i risultati furono sempre poveri, illusorii e talora pericolosi. Così Aristotile narra che gli Assirii usavano a scopo anestesico la compressione o la legatura delle vene del collo (?). Dioscoride o Plinio ci parlano della cosi detta *pietra di Memfis*, che polverizzata ed aspersa di aceto veniva applicata sulla parte che si voleva anestesizzata; pratica, che pare avesse potuto avere i suoi effetti in ciò, che la pietra di Memfis non consistendo in altro che in carbonato di calce, produceva sviluppo di acido carbonico allorchè veniva bagnata coll' aceto. Vennero ancora usati molti altri mezzi allo scopo di ottenere l' anestesia, ma i risultati furono sempre, come accennammo, sconfortanti, di tal che la grande attività dei chirurgi veniva scemata dallo sconforto di venir sempre meno gli aspettati risultati; e Velpeau nel 1839 (1) facendosi quasi interpetre del concetto generale, che i chirurgi di quel tempo si erano formati dell'anestesia, scriveva e dichiarava una chimera l'*idea di voler evitare il dolore nelle chirurgiche operazioni.* Eppure molto tempo non doveva passare che il grande desiderio dei chirurgi, l'anestesia, doveva solidamente, su basi scientifiche venire istituita nella pratica chirurgica. Jackson e Morton sono i due nomi che insieme trovansi legati per richiamare alla nostra memoria quei due ispirati uomini, che furono i primi a trovare modo sicuro come ottenere la più completa e generale anestesia. Vera-

(1) Velpeau. *Nouveaux élements de médecine operative.* Paris 1839.

mente fu Jackson medico e chimico al contempo, il quale occupandosi di chimiche sperimentazioni in ispecial modo, pare avesse potuto assicurarsi delle proprietà stupefacienti di certe sostanze, allorchè venivano introdotte ed assorbite per le vie respiratorie. Già fin dal 1818, era stata pubblicata un'osservazione di profondo letargo avvenuto in un gentiluomo inglese dopo la inalazione dell'etere; ma nel 1842 lo stesso Jackson, pare che abbia sperimentato su sè stesso gli effetti dell' etere, ed essendosi assicurato della sua proprietà anestetica lo preconizzava al dentista Morton, consigliandogli di metterlo a profitto, onde svellere i denti senza fare avvertire punto dolore agl' infermi. Morton se ne avvantaggiò col fatto, ed essendosi poi deciso ad istigazioni di Jackson di sperimentarlo pubblicamente, nel 1846 nell' ospedale di Massachussets, gli altri pratici, vedutine i bei risultati, ne profittarono ed incominciò in tal modo a generalizzarsi nella pratica chirurgica il metodo dell' anestesia che fu il desiderio di tanti anni.

L' etere da usarsi per l' anestesia non dev' essere mai quello del commercio, il quale più o meno è impuro e contiene quasi sempre dell'alcool a cui si sono attribuiti i tristi accidenti verificatisi qualche volta. Esso per essere adoperato con sicurezza dev' essere almeno tanto rettificato da segnare 66 gradi all'areometro.

L'altro agente anestetico impiegato ancora su larga scala nella pratica chirurgica è il cloroformio. Anche nell'uso di quest'altro elemento è d'uopo che il chirurgo badi alla sua purezza se vuole garentirsi dai tristi accidenti qualche volta accaduti. Non si impiegherà quindi mai per uso anestesico il cloroformio del commercio, che quasi sempre è impuro; esso per lo più è alterato per la presenza di un liquido oleoso giallastro, riconosciuto col nome di olio di cloro; è vero che dagli esperimenti fatti sugli animali da Alfonso Robert pare si dovesse conchiudere per la sua completa innocuità, ma come Legouest pensa, esso varrebbe nell'uomo a produrre costantemente vertigini e vomiti.

Perchè intanto il chirurgo possa assicurarsi della bontà del cloroformio potrà avvalersi dei seguenti criterii. 1° Esso non deve avere reazione nè acida nè alcalina, ma dev' essere neutro. 2° Trattato col nitrato di argento non deve dare alcun precipitato. 3° Versato nell' acqua non deve assumere colorito opalino, ma restare incolore. 4° Avvicinato ad una fiamma non deve accendersi, imperocchè quando s'infiamma si può conchiudere che etere o alcool vi dev'essere mescolato. 5° Versando qualche goccia di cloroformio nella palma della mano si potrà in un modo molto spedito ed ancora esatto assicurarsi della sua purezza se prestamente e rapidamente si evapora.

§ I. Regole generali dell'anestesia.

Affinchè il chirurgo possa mandare il più che è possibile lontani da se i pericoli di qualche grave accidente deve avere sempre innanzi a se alcune precauzioni e regole nel fare inalare gli anestesici.

1° L'ammalato dovrà essere completamente libero da ogni strettura che potrebbero cagionare le proprie vestimenta, le quali riuscirebbero in qualche modo ad ostacolare la libera circolazione ed impedire ancora di sorvegliare lo stato della respirazione.

2° La posizione in cui l'ammalato deve giacere durante l'anestesia è la orizzontale con decubito dorsale, con la testa alquanto elevata, poggiante su di un cuscino.

3° Durante la somministrazione dell'anestetico bisogna attentamente sorvegliare le condizioni del polso, quale uffizio potrà essere affidato ad abile assistente.

4° Se l'anestetico scelto sarà l'etere, essendo questo molto volatile e di un odore troppo penetrante da offendere ancora l'operatore e gli assistenti, è buono servirsi di uno speciale apparecchio in cui trovandosi chiuso l'etere possa per un solo punto di uscita essere respirato dall' ammalato senza disperdersi per l'ambiente. A tale scopo noi ci serviamo con vantaggio di una borsa di tessuto impermeabile in cui vien posta una certa quantità di filaccica imbevuta di etere, la quale borsa viene applicata sulla faccia dell'infermo, comprendendo nella sua imboccatura il naso e la bocca, lasciando scoverti gli occhi ed il resto della faccia. Adoperando invece il cloroformio, poichè esso è meno volatile dell' etere si potrebbe fare a meno dell' uso di un apparecchio speciale, infatti molti chirurgi si servono esclusivamente di un fazzoletto o di una compressa imbevuta del liquido anestesizzante, che applicano direttamente fra bocca e narici dell' infermo; ma facendo con questo mezzo molto sciupo di cloroformio si è cercato la mercè un semplicissimo apparecchio evitare l' inconveniente. Ecco quindi in uso il cornetto anestetico da cloroformio, il quale consiste in una capsula di forma quasi semi-ellitica foggiata in modo nei suoi orli da potere benissimo combaciare con il mento ed il naso dell'individuo. In essa ordinariamente ci è della lana che inzuppata di cloroformio lo lascia evaporare e l'infermo lo respira insieme all'aria che può entrare per uno o due fori praticati nel fondo della capsula (1).

---

(1) Molto comodo è anche l' apparecchio di Esmarch. Esso è fondato sul principio che una buona cloroformizzazione si ha quando l'individuo respira

5° Quando si avrà tutto in pronto per la operazione, ad un cenno dell'operatore l'assistente incaricato dell'anestesia apporrà all'ammalato l'apparecchio da eterizzazione, invitando l'ammalato a respirare fortemente in esso.

6° L'apparecchio verrà presto allontanato all'insorgere di qualche accidente, come vomito, respirazione strangolante (Perrin), polso piccolo, filiforme, aritmico.

§ II. Indicazioni e controindicazioni degli anestetici.

Già è noto come la principale indicazione degli anestetici sia quella di attutire ed anche spegnere completamente la sensibilità dell'operando onde potervi eseguire la più grave e dolorosa operazione senza avere coscienza del dolore; ma oltre questa cardinale indicazione l'anestesia è indicata ancora tutte le volte che è necessario vincere una resistenza di forte contrazione muscolare, o una spasmodica contrazione dei muscoli istessi. Di talchè l'anestesia riuscirà di gran vantaggio allorchè si vorrà ridurre una lussazione con uno dei metodi di forza, ed ancora quando si tratta d'imperciare con apposito strumento (catetere, candeletta, sonda), un naturale canale, ristretto per lo spasmo da cui son presi i muscoli delle sue pareti.

A lato però di queste utili ed importanti indicazioni degli anestetici vi sono delle circostanze che li rendono assolutamente controindicati. Enumereremo categoricamente le principali controindicazioni.

1° L'anestesia è controindicata in varie operazioni che cadono su alcune parti della faccia; come nelle fosse nasali, sulle ossa mascellari (resezioni), nel cavo boccale; in effetti se l'individuo fosse anestesizzato in queste operazioni, del sangue potrebbe colare nelle vie della respirazione ed essere così cagione passiva di asfissia.

2° Un'altra circostanza di controindicazione degli anestetici è data dalle affezioni di cuore specialmente allorchè sono un po' inoltrate. Tra esse quella che sembra richiedere maggiore attenzione da parte del chirurgo è la degenerazione adiposa del cuoro. Sanson riferisce che sopra cinquantasei autopsie eseguite su individui morti per l'anestesia in dieciotto fu costatata degenerazione ed infiltrazione grassa del cuore.

3° Controindicata è pure l'anestesia nei morbi pulmonari, poi-

---

cloroformio misto a molta aria. L'apparecchio consta di un telaretto convesso di fili di ferro galvanizzati, sul quale vi è teso un pezzo di tessuto di lana a maglia di calza. Questa specie di maschera si pone sul naso e sulla bocca dell' infermo ed il cloroformio si versa sul tessuto a maglia.

chè per essi la circolazione ne è disturbata. Bisogna quindi prima di anestesizzare un infermo attentamente osservare il suo apparecchio respiratorio ed astenersi dalla somministrazione degli anestetici allorchè gravi lesioni polmonari vi si rilevano.

4° Controindicano ancora l'uso degli anestetici l'esistenza di corpi estranei nelle vie aerie e la deposizione di pseudo - membrane nel laringe, riuscendo essi ad ostacolare considerovolmente la respirazione e quindi la circolazione.

5° Le affezioni del sistema nervoso costituiscono pure una causa di controindicazione della somministrazione degli anestetici.

6° L'anestesia può essere ancora controindicata pel fatto del suo primo eccitamento che dà all'infermo in casi in cui si deve praticare manovra chirurgica per qualche grosso sacco aneurismatico molto assottigliato nelle pareti; perchè quel primo eccitamento, che quasi costantemente si avvera in ogni individuo, a cui si somministrano gli anestetici, potrebbe essere cagione della rottura dell'aneurisma, ciò che, come s'intende, sarebbe fatale per l'infermo. Nella mia clinica ho eseguito allacciature di arterie per aneurismi senza avere anestesizzato l'infermo, ed ho avuto sempre a lodarmi di un tal sistema.

7° Sarebbe sembrato ad alcuno trovare un'altra cagione di controindicazione per l'anestesia nei casi di anemia e di deperimento degl'infermi. In verità ciò non è che uno scrupolo illogico e mal fondato, prodotto di false idee preconcette, le quali sono sempre ben lungi di trovare il loro controllo reale nel campo della pratica. Diceva scrupolo illogico perchè l'anestesia certamente non si pratica per soggetti completamente sani; sono gli ammalati che si anestesizzano, ed i più di essi forse non sono anemici e male andati pel morbo che li travaglia? È poi lo scrupolo mal fondato perchè nel campo della pratica è veramente ammirevole vedere così bene tollerata l'anestesia nelle condizioni più deplorevoli. Nella mia clinica ho sempre praticato anestesie complete e prolungate per gravi operazioni in individui profondamente anemici e deperiti, ed ebbi sempre ottimi risultati, onde riunendo le mie proprie osservazioni a quelle fatte sullo stesso argomento da Lustreman nella guerra di Crimea rigetto e condanno assolutamente lo scrupolo e la paura di anestesizzare gli anemici.

§ III. Anestesia locale.

Occorrendo nel campo della pratica di dover eseguire delle operazioni, le quali quantunque di poca entità (svellimento delle unghia, apertura di ascesso, sbrigliamento del paterecchio), pure non cessano di essere dolorose, ma essendo pure troppo ricor-

rere per esse all' anestesia generale, il chirurgo si potrà in questi casi avvantaggiare dell' anestesia locale, colla quale arriverà ad ottenere la completa insensibilità della parte su cui l'operazione dovrà cadere.

L'anestesia locale, che sarà sempre buono praticare in persone molto sensibili, specialmente in delicate e gentili signorine, si potrà ottenere o con l'applicazione topica di un *miscuglio frigorifero* o mercè la *polverizzazione dell'etere solforico.*

1° *Miscuglio frigorifero.* — Prendendo del ghiaccio grossolanamente pestato e ad esso aggiungendo del sale comune, si sarà ottenuto il più noto miscuglio frigorifero, il quale si potrà ancora rendere più attivo aggiungendovi un poco di sale ammoniaco. Si pone questo miscuglio in un sacchetto di tessuto piuttosto lasco, onde possa avere libero scolo la parte disciolta del ghiaccio e lo si applica sulla parte che si vuole anestesizzata. Scorsi alcuni minuti dal momento dell'applicazione, la parte diventerà profondamente ischemica e fredda, dura e quasi pergamenacea; sulla pelle che la ricopre allora vi si potranno praticare delle incisioni senza che dolore si avverta o sangue spicci dalla ferita. Il dolore ed il sangue appariranno appena la circolazione della parte si sarà ristabilita.

2° *Polverizzazione dell' etere.* — Essendo l' etere una sostanza grandemente volatile pel suo pronto e rapido modo di evaporarsi, è naturale che allorchè viene asperso sopra una parte del corpo, evaporandosi, debba produrre raffreddamento intenso della parte istessa, sapendosi dalla fisica che l'evaporazione produce freddo, la cui intensità è in ragione diretta della rapidità dell'evaporazione istessa. Di talchè l'azione anestetica locale dell'etere è prodotta in modo quasi analogo di quella prodotta dall'applicazione diretta di un miscuglio frigorifero; essa però è di minore intensità e per lo più si limita alla spessezza della pelle. Il modo di applicarla è semplicissimo, e l'apparecchio di cui ordinariamente si fa uso per la polverizzazione è il comune e troppo noto polverizzatore del Richardson.

CAPITOLO QUINTO

Operazioni che si praticano sulle arterie.

Sul sistema arterioso si praticano diverse operazioni, le quali hanno lo scopo principale della *obliterazione temporanea* o *definitiva* dei vasi arteriosi. Tale scopo si può raggiungere mediante un solo agente, o pure mediante diversi agenti adoperati successivamente. Così la compressione può produrre l' obliterazio-

ne momentanea d'una arteria ed anche la permanente e definitiva.

Queste diverse operazioni possono essere studiate nel seguente ordine: — 1. Allacciatura — 2. Torsione — 3. Compressione — 4. Schiacciamento o lacerazione. — 5. Setone — 6. Perplicazione — 7. Strappamento — 8. Ago-pressione — 9. Galvano-puntura — 10. Ago-puntura — 11. Iniezioni coagulanti — 12. Salassi — 13. Massaggio o manipolazione.

ARTICOLO PRIMO

Allacciatura delle arterie in generale.

Le artérie destinate alla circolazione del sangue dal cuore alla periferia, spesso si alterano nella struttura delle loro pareti, in maniera che perdono la loro elasticità e cedono all'impulsione del sangue; cominciano allora a dilatarsi uniformemente (arteriectasia) e producono un tumore coll'integrità di tutte le tuniche, o solo di una o di due di esse, rompendosi le altre, il qual tumore va detto *aneurisma spontaneo vero* nel primo caso e *falso misto esterno* o *interno* nel secondo. L'aneurisma può prodursi per cagione traumatica, la quale leda la continuità di tutte o di alcune delle tuniche arteriose, ed allora dicesi *traumatico falso consecutivo*. Una ferita alquanto estesa può cadere su di un'arteria di sufficiente calibro, e produrre sfrenata emorragia da mettere in imminente pericolo la vita dell'infermo. È raro il caso di guarigione spontanea di un tumore aneurismatico, il quale abbandonato a se finisce fatalmente per l'infermo. Per tal guisa queste due lesioni arteriose, della ferita cioè sanguinante, e dell'aneurisma, sono lesioni gravissime e perciò i chirurgi se ne sono occupati seriamente.

Ma nelle prime epoche della chirurgia non si seppe trovare altra cura per gli aneurismi che o la mutilazione, quando essi occupavano un arto, o compensi terapici infruttuosi per quelli che risiedevano sul tronco. In seguito i chirurgi conobbero la necessità di impedire l'arrivo del sangue nel tumore aneurismatico ed allora inventarono tanti metodi e processi diversi per ottenere lo scopo. Uno dei processi più efficaci fu certamente quello dell'allacciatura delle arterie, per la quale vuolsi intendere l'operazione mercè cui si circonda e si stringe un'arteria con uno o più lacci, sì da obliterarne il lume ed impedirvi quindi il passaggio del sangue. Tale operazione però varia secondo che si esegua per curare un aneurisma, o per prevenire una gravissima emorragia in quello che si eseguono alcune arditissime opera-

zioni, o pure per arrestare un'emorragia seguìta a ferita di una arteria: varia per ciò il processo operativo ed anche l'apparato istrumentale; dimodochè è a parlarne separatamente.

§ I. Allacciatura delle arterie per la cura dell'aneurisma.

I chirurgi per adempiere a questa indicazione ora si limitarono ad operare sul tumore istesso e sul tratto dell'arteria in immediata continuazione (metodo diretto); ora operarono in punto lontano dal punto leso, interessando un tratto di arteria perfettamente sano (metodo o ligatura indiretta).

Metodo diretto — Doppia ligatura con apertura del sacco. — Questo metodo è antichissimo e rimonta ad Antyllus, il quale, è registrato, che operava tutti gli aneurismi, eccetto quelli del collo, dell'ascella e dell'inguine. Ezio compilatore del quinto secolo, descrive questo metodo chiarissimamente. Dal quinto all'ottavo secolo non si cangiò metodo operativo; ma mancando nozioni esatte di anatomia, subentrò il timore, sicchè Rhazes dopo aver descritto il metodo aggiungeva: *dico ego et jubeo quod non fiat, haec curatio omnino.* E il timore appunto dell'emorragia consigliò l'uso del vetriolo e dell'agarico di quercia per obliterare il sacco aneurismatico dopo aperto. Il metodo della doppia ligatura con apertura del sacco fu detto metodo di Keyslère, perchè questi l'usò parecchie volte in pratica. Si eseguiva così: fatto comprimere l'arteria col compressore o colle dita da un assistente in un punto superiore, l'operatore apriva il tumore con larga incisione longitudinale e lo svuotava del sangue; indi con un catetere da donna o con grosso specillo ricercava il foro di comunicazione, e così sollevava l'arteria e la ligava poi di sopra e di sotto del foro aneurismatico. Il sacco dopo medicavasi per suppurazione.

Ne seguivano gravi danni; imperocchè spesso seguiva l'emorragia per rottura dell'arteria nel punto della ligatura, la quale cadeva su pareti arteriose non sane, ma già alterate; altre volte la suppurazione dava luogo ad assorbimento; o pure interveniva la gancrena per compressione che cadeva anche sui vasi collaterali.

Per tali ragioni spesso i chirurgi preferivano la mutilazione addirittura dell'arto affetto da aneurisma.

Doppia ligatura senza apertura del sacco. — In vista dei danni che derivavano dal metodo or ora esposto; i chirurgi tentarono un altro metodo anche diretto di legatura, analogo al precedente, consistente nella doppia legatura senza però aprire il sacco, sperando da esso migliore risultato. Un tal metodo di allacciatura non rimonta ad epoca tanto remota, poichè Broca crede che

Pasquin l'abbia praticato pel primo nel 1812. Esso non è applicabile che solo nei casi di aneurisma varicoso.

Doppia ligatura ed estirpazione. — A Purmann ed a Chapel (di San Malò) si sono attribuiti due casi di completa estirpazione del tumore aneurismatico, dopo eseguite le due ligature in sopra ed in sotto: oggi però è un metodo generalmente condannato.

Metodo indiretto. — Allacciatura dell' arteria al di sopra del sacco. — Questo metodo che è il più razionale, è destinato a formare la gloria della moderna chirurgia per i vantaggi che dà; fu messo in atto la prima volta da Anel, il quale il 30 gennaio 1710, avendo a trattare un aneurisma alla piegatura del gomito, di un missionario del levante, in sopra del tumore praticò una incisione dei tessuti sani in corrispondenza della brachiale, e scoverta l'arteria, l'allacciò con un filo: il filo cadde il 17 febbraio senza veruno incidente, ed il missionario il 15 marzo era perfettamente guarito. Questo caso pubblicato per la stampa fu negletto, e solo sul cadere del secolo scorso cominciò ad andare in voga in Italia mercè i lavori di Paletta, Scarpa e Vaccà, in Francia per opera di Desault ed in Inghilterra per opera di Hunter. Essendo, per la guerra accanita che allora ferveva tra l'Inghilterra e la Francia, interrotte le relazioni scientifiche così Hunter e Desault pretesero ciascuno per sè il merito di avere pel primo adoperato, dopo di Anel, il metodo di lui, e chiamarono questo metodo col proprio nome; però oggi il metodo in discorso va generalmente riconosciuto sotto il nome del suo vero primo autore, cioè del nostro chirurgo piemontese Anel. Esso consiste nell' allacciare l'arteria tra il tumore ed il cuore, in un punto lontano del tumore istesso, interessando coll' allacciatura un tratto sano dell' arteria, ed ottenendo così indirettamente la obliterazione del sacco aneurismatico, il quale resta intatto.

Allacciatura al di sotto del sacco. — Lo Scarpa, colle sue belle preparazioni anatomiche, dimostrando come dopo l' allacciatura del ramo arterioso principale di un arto la circolazione si ripristinava per la via anastomitica, incoraggiava i chirurgi ad operare col nuovo metodo. Tuttavia lo studio non ancora completo dell'anatomia chirurgica fece arrestare gli operatori dinanzi agli aneurismi situati nella parte alta dell' arto, i quali a voler essere trattati col metodo di Anel, richiedevano l' allacciatura del ramo principale arterioso proprio sul tronco. Fu per ciò che Brasdor in un caso di aneurisma della crurale, propose d' intercettare indirettamente il passaggio del sangue, ligando la femorale tra il tumore ed i capillari, nell'idea che il sangue fermandosi nel tumore aneurismatico, si convertisse in grumo. La

possibilità della coagulazione in tal caso non si può negare; ma non è men vero che in un primo tempo l'aumentata distensione di quei tessuti già maltrattati può dar luogo a danni maggiori da togliere in breve la vita all' infermo. Gli è perciò che un tal metodo deve ritenersi come un metodo di eccezione, da tentarsi solo in casi disperati.

Allacciatura dell' arteria al di sopra e al di sotto del sacco. — Questo metodo, felice modifica del metodo antico della doppia ligatura senza apertura del sacco, fu proposto ed eseguito la prima volta da Norris nel 1843; di poi il Malgaigne lo eseguì nel 1852. Riesce utile solo nei casi di aneurisma varicoso, ma neppure è sempre di esito sicuro, potendo, come avvenne al Norris, sopravvenire un' emorragia che imponga l'apertura del sacco. Rimane perciò anch' esso un metodo di eccezione. Discusso così dei metodi e giudicato quello di Anel indubbiamente il più sicuro e vantaggioso, bisogna studiare i processi operatorii di allacciatura e trovare il migliore, sempre in relazione collo scopo principale, cioè quello dell' obliterazione dell' arteria.

Processi operativi per le allacciature delle arterie. — Scarpa allo scopo di evitare l'emorragie consecutive all'allacciatura, raccomandava di stringere l'arteria con un nastrino, anzichè con un semplice filo, poichè il nastrino operando su una superficie maggiore comprimeva le tuniche arteriose e si correva meno il pericolo di romperle. Osservò pure che ligando un' arteria di sufficiente calibro col nastrino e stringendo moderatamente, le tuniche del vase si corrugavano, ma interamente non si obliterava il lume, sicchè rimaneva il passaggio ad un filo di sangue il quale benchè piccolissimo, bastava ad impedire la formazione del grumo e l' obliterazione del vase.

Fu così allora sentito il bisogno di rimettere in uso quel cilindretto di sughero che usavasi ai tempi di Ambrogio Pareo e che Scarpa formò ora con pelle di camoscio, ora con tela ed anche con lo sparadrappo e che col nome di *bordonetto* va distinto, il quale situato al di sopra dell' arteria nel punto della ligatura, allorchè il nastrino che passa al di sotto della stessa si va a stringere, il nodo vi cade in sopra e l' arteria ne rimane schiacciata nel suo diametro trasversale, ed avvicinandosene le pareti come se fosse stretta fra due dita e come suol dirsi a modo di linguetta di clarino. Con tale processo Scarpa oltre all' intento di ottenere un più solido grumo mercè la ritardata caduta del laccio, sperava dippiù che per la compressione sviluppandosi la flogosi in quel punto , ne risultasse la permanente adesione delle pareti del vase già messo in contatto e la sua conversione certa in cordone ligamentoso.

Questa teoria propugnata dallo Scarpa fu abbracciata quasi

generalmente e sembrava dovesse scongiurare ogni pericolo di consecutiva emorragia: i fatti però non sempre corrisposero ad una tale aspettativa. Lo stesso Scarpa ebbe a convincersi che non sempre il nastrino cadeva dopo i 12 o 15 giorni, che qualche fiata aveva recisa l' arteria prima e quindi erasi presentata l' emorragia da mettere in serio imbarazzo il chirurgo e da compromettere la vita dell' infermo. Per queste serie ragioni, egli, tenuta sempre ferma l' idea di evitare la rottura delle tuniche arteriose e di ottenerne l' adesione, osservando che eseguita l'allacciatura dopo due, tre e talvolta quattro giorni il grumo erasi formato nè dava più passaggio al sangue, e stimato tal tempo più che bastevole per la flogosi della tunica interna e per la conseguente adesione delle sue pareti, ebbe il pensiero di tagliare allora il nastrino, onde allontanare la cagione di rottura dell'arteria non solo, ma togliere dal fondo della ferita un corpo estraneo che, mantenendovi la suppurazione, ne favoriva l' ulcerazione. Fu questo un secondo processo di ligatura propugnato dallo stesso Scarpa e caldeggiato da molti valenti chirurgi, al quale fu dato il nome di *ligatura temporanea* per differenziarlo dall'altro innanzi descritto detto della *ligatura permanente*.

Alcuni fatti corrisposero certamente alle previsioni del chirurgo di Pavia; ma il difficile stava nel modo di togliere il laccio senza far correre pericoli all' infermo. Poichè dintorno ai nodi del nastrino incerato formavasi tale amalgama (mi si condoni l'espressione) col sangue dei tessuti incisi, da essere impossibile lo scioglierli senza imprimer scosse e forti trazioni al tronco arterioso, il quale può facilmente venirne spezzato per la friabilità che acquista in seguito all' infiammazione anche la tunica esterna cellulosa; dal che ognuno comprende la difficoltà che presentavasi all' autore della ligatura temporanea. Egli allora propose tagliare il nastrino passando una finissima guida sotto dello stesso e con forbici all' uopo costruite praticarne la recisione. Il principio da cui moveva lo Scarpa parve ottimo, ma la esecuzione era difettosa, e perciò molti chirurgi lavorarono a preparare strumenti ingegnosi per potere stringere e togliere a volontà il laccio di sopra l' arteria. Tra questi degno di nota fu la *ciappola* del professore Leopoldo Chiari, la quale venne da lui con successo adoperata, quantunque anche non scevra completamente da pericoli per i movimenti di trazione che inevitabilmente dovevano essere impressi al piccolo istrumento.

Il procesco della ligatura temporanea nemmeno garentiva che l' arteria non si rompesse, poichè il lavorìo di suppurazione ed ulcerazione cominciato in quel punto, proseguendo anche dopo tolto il nastrino ha dato luogo ad emorragia consecutiva.

Dall' osservare allora che dopo un'amputazione i vasi non sem-

pre trovansi sporgenti al livello del moncone, che anzi talvolta sembrano ritratti in alto in mezzo alle carni da renderne stentata la ricerca, Ezio prima, il Maunoir ed il Petrunti dipoi, come il Vernicchi recentemente, credettero vedere in tal fatto il mezzo da evitare l' emorragia dopo la ligatura dell'arteria alla *Scarpa*. Ecco allora in atto l' idea di mettere allo scoverto l' arteria per un più lungo tratto, ligarla verso il cuore con un nastrino e bordonetto, e circa mezzo pollice in sotto praticarvi una seconda ligatura, recidendo quindi il vase fra di esse. Un tal metodo venne da alcuni chirurgi messo in pratica, ma non va esente dai pericoli di consecutiva emorragia.

Nell' intento di prevenire i fatti pericolosi dell'emorragia Hunter e molti chirurgi francesi adottarono la pratica di passare sotto l' arteria più lacci, in numero di tre o quattro, onde moderare gradatamente l'impulsione del sangue nel punto della vera allacciatura , facendo sì che la forma cilindrica dell' arteria venisse convertita in forma conica. I lacci superiori li dissero *lacci d'aspettativa*, onde nel caso che l'emorragia comparisse nel punto della vera ligatura non si dovesse che stringere i nodi di questi lacci d' aspettativa per farla cessare. Questo metodo ha dovuto essere abbandonato perchè dovendo scollare per un tratto più lungo l' arteria per situarvi più lacci, questi alla loro volta non potevano non produrre un' abbondante suppurazione e favorivano quindi la rottura dell' arteria. Venne ancora messa in campo l' idea di allacciare l' arteria in massa, cioè comprendere nel filo della ligatura tutto il fascio nerveo vascolare rivestito dalla sua guaina ; però l' idea di un tal metodo escogitato pel primo dal Molinelli dovè ben presto esser abbandonato per le conseguenze di gancrena , di flebite gravissima ed ancora di tetano e convulsioni che si svolgevano in seguito.

In tale stato di cose mentre che in Italia ed in Europa tanta cura si metteva dai chirurgi onde conservare la integrità delle tuniche arteriose per evitare la emorragia consecutiva, in America Jones pose in campo una teoria del tutto opposta , adoprando del pari una ligatura temporanea ed una ligatura permanente.

Il chirurgo americano , fondandosi sulla diversa resistenza delle tuniche arteriose, osservando che negli aneurismi voluminosi la sola tunica esterna o cellulosa è quella che resiste all'impulsione del sangue ed è capace di distendersi enormemente , prima che si rompa , credè che soltanto la esterna si dovesse rispettare nella ligatura dell'arteria, perchè è la sola atta a controbilanciare l' urto della corrente sanguigna e resistere all' allacciatura per più giorni, prima di ulcerarsi e troncarsi. D'altra parte considerava che stringendo l' arteria con un semplice filo,

la tunica interna e media si rompono recisamente, e per la contrattilità di quest'ultima si ravvicinano e si ripiegano in sopra, mentre la cellulosa rimane stretta dal laccio. Per queste ragioni egli credè miglior consiglio nell' allacciatura delle arterie romperne le tuniche interne, anzi che farle solamente combaciare, come voleva Scarpa, e quindi preferì l'uso di un semplice filo a quello del nastrino e bordonetto.

Jones faceva sperare e si attendeva più vantaggi da tal modo di operare: infatti per la rottura delle tuniche media ed interna, verificandosi l'infiammazione e gli essudati consecutivi si otteneva sollecitamente l' adesione di tali tuniche tra loro e col grumo quindi si obliterava il lume dell' arteria. Dippiù per la esilità del filo non lasciandosi un corpo estraneo voluminoso in mezzo ai tessuti, la ferita esterna si ravvicinava sollecitamente, la suppurazione era minima e quindi minor tema di ulcerazione dell'arteria prima dei giorni necessarii per il consolidamento del grumo. Queste idee ebbero molti seguaci e si nutrì anche la speranza che surrogando al filo ordinario di refe un filo di sostanza animale, questo potesse essere assorbito lentamente, o pure vestirsi di una cisti secondaria: ecco quindi l'uso del filo preparato col budello di animali di recente uccisi, come praticò Jameson di Filadelfia. L' intento però non venne raggiunto con tal metodo; poichè questi fili poco resistenti cedevano all' impulsione del sangue, nè sempre lo sperato assorbimento si otteneva. Certo il poter medicare la ferita per prima intenzione sarebbe stato un gran vantaggio; ma spesso avvenne che cicatrizzata la cute in primo tempo, il filo non assorbito, nè rivestito di cisti avventizia, facendo ivi l' uffizio di corpo estraneo diè luogo a suppurazione, e la marcia non avendo uscita alcuna, si raccolse a mo' di ascesso che più danni preparava all'infermo.

Jones quindi preferì ad ogni altra specie di filo quello di seta, sì perchè anch'esso è di sostanza animale, sì perchè riunisce piccolo volume a grande resistenza e solidità. Ma anche sostituendo al nastrino e cilindretto di Scarpa il filo di seta di Jones l' emorragia non si evita; che anzi in alcune condizioni che analizzeremo si rende più frequente, onde l' idea di surrogare anche in questo processo la ligatura temporanea alla permanente.

Questa ligatura temporanea però nulla ha di simile con quella di Scarpa; poichè questi lasciava sempre il nastrino in sito e solo lo rimoveva dopo tre o quattro giorni, quando giudicava formata l'adesione tra le pareti arteriose ed il grumo; col processo di Jones invece nulla resta in sito. Perocchè sempre nell'intento di ottenere l' obliterazione dell'arteria per mezzo della flogosi e

degli essudati consecutivi alla rottura delle sue tuniche interne, scoverto il vase per una sufficiente estensione si circonda col filo in più punti a piccola distanza, producendovi tre o quattro rotture nelle tuniche dello stesso e ritirando il filo sollecitamente. Di un tale processo però non si trovano registrati fatti di vantaggiosi successi nè si trova chi lo commenti oggigiorno. Ora mentre il processo di Scarpa dà luogo a maggiore suppurazione, d'altra parte offre maggiore garenzia per le emorragie consecutive, conservando l'integrità delle tuniche arteriose. Per contrario la ligatura alla Jones richiede minore scollamento dell'arteria, minor suppurazione consecutiva e quindi per tale ragione e considerazione dà minor pericolo di emorragia. Si può conchiudere intanto che sì allacciando l'arteria alla Scarpa che alla Jones si ottengono vantaggi senza però che manchino dei disastri.

Presso di noi ho veduto allacciature alla Jones negli Ospedali militari, allacciature alla Scarpa negli Ospedali civili e nella mia Clinica ho eseguito molte allacciature alla Scarpa, alcune alla Jones, ed ho notato emorragia consecutiva nella ligatura alla Jones, specialmente nella ligatura della femorale, come ho registrato osservazioni di emorragia consecutiva alla caduta del laccio nelle ligature alla Scarpa. Dove dunque il vero? Io credo, che possa trovarsi il vero secondo i casi in ambedue i modi di operare.

Allorchè si opera per aneurisma traumatico, o su di arteria di piccolo calibro, la ligatura alla Jones col semplice filo è sempre accettabile; poichè si manovra su di tuniche arteriose del tutto sane, o sopra di arterie piccole, dove il sangue circola con non molta violenza, e di fatto in tal modo ho allacciato la brachiale, la radiale, non che l'arteria iliaca interna senza aver avuto a pentirmene trattando aneurismi traumatici di tali vasi.

Ma negli aneurismi spontanei, dove per precedente morbo delle arterie (infiltrazione granulo-adiposa) il tumore aneurismatico si palesa, e per lo più in arterie di grosso calibro, nelle quali il sangue con molta violenza circola, è più prudente consiglio accettare il processo di Scarpa, che conserva l'integrità delle tuniche arteriose.

In risultato il grumo si è ottenuto in ambedue i casi: ben vero è da osservare, che talvolta manca il grumo sia che si operi alla Scarpa, sia che si operi alla Jones, tanto se si sia proceduto all'allacciatura dell'arteria per trauma della stessa, che per aneurisma spontaneo, ed è quando il chirurgo piazza il laccio in vicinanza di rami collaterali, che, come sarà studiato in prosieguo, è una delle principali ragioni dell'emorragia conse-

cutiva, impedendo la circolazione anastomotica, che subito ivi si stabilisce, la formazione del grumo, che deve obliterare l'arteria.

Noi tenuto conto delle molteplici allacciature d'arterie con felice esito eseguite in Clinica, come di quelle eseguite da valenti chirurgi nell'Ospedale degl'Incurabili col processo di Scarpa ed a ligatura permanente, crediamo che questo sia da preferire in regola generale, mentre quello di Jones rimarrebbe per quei casi speciali, nei quali il chirurgo può credere opportuno di adoprarlo.

§ II. Allacciatura delle arterie per ferita delle stesse.

Le ferite che possono cadere sulle arterie sono state dai varii trattatisti distinte in *complete* ed in *incomplete*, o anche meglio in *penetranti* e *non penetranti* nel tubo arterioso.

Lasciando qui da banda le ferite incomplete e non penetranti delle arterie, c'intratterremo soltanto delle complete o penetranti, perchè esse sono quelle da cui deriva l'emorragia e richiedono conseguentemente energico e pronto intervento del chirurgo.

Esse si sono volute giustamente distinguere in *longitudinali*, *trasversali* ed *oblique*, come ancora in *parziali* e *totali*, secondo che la lesione occupi solo una parte della circonferenza del vase, o tutta la sua circonferenza, da avere recisione completa.

Inoltre bisogna fare ancora distinzione della natura e forma dello strumento feritore. Così le ferite prodotte da strumenti pungenti avranno effetto diverso secondo il loro volume. Gli strumenti esili e molto aguzzi penetrano nelle arterie senza che mai ne succeda sfrenata emorragia, e solo preparano le condizioni per lo sviluppo di un'aneurisma traumatico; ma se lo strumento feritore è di tal volume da ledere per una estensione più o meno contemplabile l'arteria, allora l'emorragia non potrà mancare. Gl'istrumenti da taglio poi o che abbiano offesa l'arteria parzialmente, o completamente, purchè questa sia di un certo calibro dànno sempre luogo ad emorragia. Lo stesso dicasi delle ferite lacero-contuse delle arterie di piccolo calibro. Tali lesioni che sempre mettono in grave rischio la vita del mal capitato possono talora ristabilirsi cessando l'emorragia pei compensi interamente naturali. Petit notò due ordini di mezzi atti a produrre la cessazione dell'emorragia dicendo, i primi temporanei gli altri permanenti. I temporanei sono: 1° l'alterazione della chimica composizione del sangue, che dovrebbe rendersi più plastico a misura che l'emorragia prosegue; 2° una diminuzione della forza del cuore e quindi della pressione sanguigna sulla parete interna del vase; 3° i cangiamenti che si producono nelle

arterie istesse e che preparano la formazione del grumo otturatore.

Il primo mezzo può solo riguardare le piccole e non le grandi arterie , il terzo riguarda la sezione completa delle stesse. I cangiamenti che hanno luogo nell' arteria e tessuti circostanti sono gli agenti attivi dell'emostasia spontanea. A tale riguardo bisogna tener ragione : 1° della retrazione dell'arteria; 2° della contrazione nelle due estremità ; 3° della formazione di un grumo esterno ed interno. È ovvio il fatto che recisa completamente un' arteria le sue due estremità cedendo alla retrattilità longitudinale ed alla contrattilità si ritirano nella guaina , rimontano più o meno sopra questo canale ed in pari tempo il calibro del vase diminuisce tanto da rallentare notevolmente, o da arrestare anche completamente nelle piccole arterie, il getto del sangue.

Moraud credè poter bastare tal fatto per poter cessare la emorragia; ma Petit vi aggiunse ancora una osservazione, che il sangue uscendo con violenza dall'arteria retratta si attacca alle pareti irregolari del canale celluloso formato dalla retrazione del vase nella propria guaina. L'aderenza della fibrina alle pareti della guaina e l'infiltramento del sangue negl'interstizii cellulosi vicini restringono man mano il passaggio e si riuniscono per interromperla completamente. Il contatto dell'aria sull'estremità delle arterie recise sembra tanto favorire tali fenomeni, che si è consigliato di non medicare le ferite sanguinanti che dopo una mezz'ora di esposizione all'aria fresca. Però la vera condizione di più grande resistenza alla perdita del sangue è la formazione di un grumo otturatore dell'arteria; ma potendo ancora questo grumo essere staccato dalle successive e continue pulsazioni del vase , così incombe al chirurgo l'obbligo di cercare i mezzi onde avere un solido grumo permanente , che con la cicatrice della ferita rassicuri l' infermo dai danni della stessa. I mezzi di cui il chirurgo dispone per ottenere la formazione del grumo sono alcuni temporanei , altri permanenti , e questi variano a seconda dei singoli casi che noteremo in prosieguo. Accadendo di essere ferita un' arteria di medio calibro , tre sono i principali mezzi che si presentano al chirurgo : 1° l' allacciatura , 2° la torsione, 3° la compressione. Diremo prima dell' allacciatura nel punto della ferita. Questa ora cade direttamente sul vase ferito senza che vi siano compresi altri tessuti, e dicesi *immediata*; ora per necessità e ragioni eccezionali si porta il laccio sull'arteria circondata di altri tessuti e dicesi *mediata*. Supposta la ferita di un'arteria di medio calibro, perchè quella di grande calibro recisa difficilmente lascia lungo tempo l' infermo in vita , il chirurgo cercherà di allacciarla nella stessa ferita. Se questa

è ampia a sufficienza da permettere la libera manovra si procederà subito alla ricerca dell'estremo cardiaco del vase; se la ferita poco ampia o di direzione obbliqna non lascia travedere il punto sanguinante è necessità dilatarla col coltello bottonato, guidato sul dito; in tale operazione preliminare il chirurgo terrà presente la direzione del vase secondo la quale lo sbrigliamento per quanto è possibile devesi fare ed in tanta estensione da permettere la manovra consecutiva.

I dettagli di questa operazione si trovano convenientemente svolti dallo Chauvel nel capitolo dove tratta delle *regole generali delle legature delle arterie*, per cui, astenendomi di spendere ulteriori parole sul riguardo, passo a dare un cenno delle altre operazioni che si praticano sulle arterie nel modo innanzi disegnato.

§ III. Torsione delle arterie.

La torsione ha lo scopo di convertire l'arteria in una specie di cordone contorto a mò di spira sopra di se stesso onde impedire il libero corso del sangue. Una tale operazione chirurgica può definirsi, secondo il Porta, l'attorcigliamento metodico delle pareti di un'arteria recisa per ottenerne la obliterazione. Quantunque un tal modo di obliterazione del lume delle arterie fosse già stato proposto per quei vasi arteriosi messi allo scoverto senza però essere scontinuati, pure non è stato applicato nell'uomo che solo nei casi di ferita.

La torsione delle arterie fu un'operazione conosciuta dalla remota antichità e praticata quindi dai più antichi chirurgi. Galeno, Ezio, Paolo d'Egina e poi fra gli arabi Ares, Avicenna ed Albucasis parlano della torsione delle arterie per arrestare l'uscita del sangue in caso di ferita. Nel secolo XVI e XVII parlarono di una tale operazione Cesare Magati, Fabrizio d'Acquapendente e Marco Aurelio Severino. Da quell'epoca la torsione delle arterie andò dimenticata finchè Amussat nel secolo XIX si ispirò nell'idea felice di richiamarla in uso, dettando le regole e i precetti per eseguirla.

Apparecchio strumentale. — Per praticare la torsione delle arterie con le regole stabilite dall'Amussat bisogna avere in pronto due pinzette a torsione ordinaria ed una terza a ricalcamento (*Refoulement*).

Operazione. La manovra operatoria va distinta in quattro tempi. Nel primo tempo si prende l'estremo dell'arteria con una pinzetta e si tira in fuori per alcune linee onde isolarla dai tessuti circostanti. Nel secondo tempo si cerca prendere l'arteria con altra pinzetta in tutta la sua estensione al di sopra della

prima e si tiene con forza. Nel terzo tempo colla prima pinzetta divenuta libera si spingono le carni in sopra isolando l'arteria almeno per l' estensione di sei a sette linee, poscia si fissa la stessa prima pinzetta nel punto più alto possibile dell' arteria, ritirando la seconda pinzetta. Nel quarto tempo si porta trasversalmente la pinzetta a ricalcamento su di un punto molto ravvicinato e in sopra dell'altra pinzetta; stringendo allora con forza la estremità sporgente dell'arteria che è cilindrica, vengono così ad essere divise le sue tuniche interna e media. Si esegue allora la torsione girando tra le proprie dita la pinzetta dopo averne chiuse le branche mercè la molla od il nodo scorsoio. Affinchè poi la torsione cada sulla parte del vase ch'è solo costituita dalla tunica esterna o cellulosa, bisogna avere la precauzione di tirare un po'a sè la pinzetta. Amussat intanto fa osservare che si possono anche respingere in alto le tuniche interna e media verso l'estremità superiore dell' arteria, diminuendo la pressione della pinzetta a ricalcamento tra le cui branche l' arteria torta passa come per dentro una filiera.

Thiery crede essere più utile non tirare fuori l' arteria isolandola dalle parti vicine, temendo che gli effetti della torsione non vadano troppo oltre, e si limita a prendere l'arteria con una sola pinzetta che fa girare sopra sè stessa per quattro volte nelle piccole arterie, sei nelle medie e dieci nelle più grandi. Egli non spinge la torsione sino alla rottura delle tuniche interna e media e ritiene che le spirali formate bastino per intercettare il sangue. Fricke d'Amburgo ha adottato tale processo di cui sostiene la superiorità nell'esperienze cadaveriche.

I principali pregi della torsione sono di permettere più sicuramente la riunione immediata, di poter essere eseguita da un sol chirurgo con una sola pinzetta, ed in caso di bisogno anche con un grande spillo piegato ad uncino col quale si può prendere l'arteria per la sua estremità e torcerla su di sè stessa. Al contrario poi si sono addebitati al metodo della torsione delle arterie tanti inconvenienti che non è qui il luogo di discutere. Oggi però sembra avere l'esperienza condannata la torsione come metodo abituale e di essa non si fa uso che per le piccole arterie, ricorrendovi solo in caso di necessità per i grandi tronchi arteriosi.

§ IV. Compressione.

L'altro espediente chirurgico per impedire completamente il passaggio del sangue è la compressione. Essa però varia grandemente se va posta in uso per frenare l'emorragia consecutiva a lesione di continuo del sistema arterioso, o pure se si pratica per la cura di alcuni morbi ed in preferenza degli aneurismi.

La compressione che si esegue per arrestare l' emorragia per ferita di un' arteria ora cade sul punto direttamente leso (compressione *immediata*), ora in un punto sano della stessa, manovrando attraverso i tessuti che la circondano e lontano dalla offesa in un punto intermedio tra il cuore e la ferita (compressione *mediata*).

La compressione immediata si esegue zaffando la ferita con filaccica o asciutta o imbevuta di liquidi astringenti ed emostatici; essa però rientra più nel campo della medicatura delle ferite per seconda cura che di speciale operazione praticata sulle arterie.

La compressione mediata però ora si è eseguita su tutta l'estensione del vase leso, ora su di un punto limitato dello stesso. La compressione su tutta l'estensione del vase ferito non è quasi più in uso oggidì, come quella che riesce difficile ad essere tollerata e talfiata inefficace o spesso dannosa. Fu mestieri quindi realizzare altro modo di compressione mediata, limitando l'azione dell'agente compressore su di un punto, dove l'anatomia insegna essere più facile, più utile e tollerabile la compressione.

Tale compressione può essere benissimo messa a profitto per uno scopo temporaneo, cioè per impedire lo scolo del sangue in tutto il tempo che il chirurgo si prepari od esegua l'operazione definitiva, e può essere praticata sia colle dita, *compressione digitale*, sia mercè opportuni strumenti compressori.

Ecco ora i punti principali in cui l'anatomia chirurgica insegna che bisogna fare la compressione, sì per le arterie del tronco che degli arti, per ottenere il desiderato effetto utile della sospesa emorragia.

Sulla calvarie, potendo accadere la lesione della temporale e della occipitale, queste ben possono essere compresse, essendo piazzate su piani ossei coverti da pochi tessuti. Per la temporale il punto in cui anche con poca e leggiera compressione digitale si può arrestare l'emorragia, corrisponde tra poche linee in sopra della radice dell'apofisi zigomatica ed il trago. Per l'occipitale la compressione deve cadere mezzo pollice indietro della base dell'apofisi mastoidea, nel punto dove termina l'attacco superiore del muscolo sterno-cleido-mastoideo.

Accadendo lesione delle arterie della faccia (massaterina, labiali, buccinatoria), la compressione sia mercè le dita, o mercè compresse graduate sostenute da una fasciatura a capestro, tornerà molto proficua se fatta nel punto d'unione del corpo della mascella con la branca ascendente, e propriamente al bordo anteriore del muscolo massatere.

Se la offesa cade sui rami principali della carotide esterna, come la linguale, tiroidea superiore, faringea, temporale, ed oc-

cipitale nella loro prima origine, la compressione vuol essere fatta sull'arteria carotide primitiva, per la quale è indispensabile conoscere il punto anatomico ed il modo di eseguirla. Il punto anatomico corrisponde verso la lamina anteriore dell'apofisi traversa della sesta vertebra cervicale, che pel suo maggiore sviluppo offre una solida e stabile superficie, contro la quale l'arteria può essere compressa. Questo punto, indicato molto esplicitamente dallo Chassaignac col nome di *tubercolo carotideo*, può essere facilmente rintracciato dal chirurgo, infossando le dita a livello della cartilagine cricoide, tra questo ed il margine anteriore del muscolo sterno-cleido-mastoideo. La compressione poi deve essere diretta da dentro in fuori con leggiera obliquità, come del pari dal davanti all'indietro onde fissare la carotide sul tubercolo carotideo dello Chassaignac. Volendo alla compressione digitale sostituire quella a permanenza, v'ha mestieri dell'apparecchio compressore descritto da Henry. Esso consta di una specie di collaretto metallico, che nel suo bordo superiore presenta un labbro arrovesciato infuori, col quale vien fissato sotto la mascella inferiore; inferiormente si termina in una specie di base che si adatta sulla parte superiore del torace, rendendo in tal modo immobile il collo. Questo collaretto, rivestito internamente da un cuscinetto presenta nei lati un compressore che comunica all'esterno, mercè un piccolo manubrio sorretto e regolato da una vite a molla, con la quale si dà al compressore non solo la necessaria inclinazione, ma ancora il grado di pressione opportuna.

Se fossero lesi i rami secondarii del primo tratto della succlavia, come la tiroidea inferiore, l' intervertebrale, la cervicale ascendente ecc. la compressione dovrebbe essere praticata proprio sull'origine della succlavia, ma bisogna confessare che ivi è quasi impossibile di poterla eseguire. Se poi la lesione cade nel termine della succlavia, ovvero nell' origine dell' ascellare in alto e sue diramazioni, la compressione si può bene eseguire sulla succlavia in quel tratto della stessa che si trova fuori dello scaleno anteriore ed il muscolo sotto-clavicolare. Il punto preciso corrisponde sopra il mezzo del corpo della clavicola, dove infossando le dita, od ancora un pezzo di legno cilindrico rivestito da una compressa, e nella direzione di sopra in sotto contro la prima costola, si può essere sicuro di vedere frenata l'emorragia.

Se la lesione riguarda la brachiale, o almeno dei suoi rami secondarii, il punto più utile per la compressione è nel cavo dell'ascella; però nel suo tratto inferiore, quindi alla parete esterna del cavo ascellare istesso, prendendo punto fisso tra il collo chirurgico ed il collo anatomico dell'omero.

Nelle ferite della radiale e della cubitale la pressione temporanea si farà cadere verso la piegatura del gomito, infossando le dita tra il tendine del bicipite brachiale e quello del brachiale anteriore.

Nel caso poi che l'emorragia promanasse dall'arcata palmare, la compressione dovrebbe essere praticata sul quarto inferiore del radio e dell'ulna.

Per la metà inferiore del tronco se la lesione cade sui grossi vasi ancora piazzati nella cavità dell' addome, la compressione riuscirà sempre poco proficua. Ma pure, se per avventura non si tratta di una grave ferita, per cui si perde la vita anche prima che il chirurgo vi giunga, ed è invece per una piccola lesione che si ha l' emorragia, si può benissimo tentare la compressione temporanea, la quale verrà praticata a sinistra dell'ombelico ed un pollice in sotto dello stesso per comprimere l'aorta addominale nel suo tratto inferiore. Egli ben s' intende che la compressione sull' aorta ventrale vale per le offese delle iliache primitive, come della iliaca interna e sue diramazioni, nonche dell'iliaca esterna.

È ben raro che l' offesa completa della crurale o della femorale non produca in breve la morte del ferito; ma pur talvolta, trovandosi sollecitamente presso il ferito un chirurgo, come nei casi narrati dal Velpeau e dal Carron du Villards, si può con la compressione bene stabilita impedire l' emorragia, finchè non si lighi l'iliaca esterna. Il punto preciso di buona e valida compressione è il mezzo dell'arcata crurale, dove l'arteria poggia sulla branca orizzontale del pube.

Accadendo lesioni delle tibiali anteriore e posteriore, vi si può praticare una valida compressione nel cavo del poplite, sì tra i condili del femore (triangolo superiore o femorale), che nella parte posteriore dei condili della tibia (triangolo inferiore o tibiale).

In caso di emorragia poi proveniente dall'arteria pedidea o dalle plantari, la si può arrestare praticando la compressione o nella regione retro-malleolare interna, o nella regione tibiale anteriore inferiore.

Ma, come innanzi accennai, la compressione sulle arterie non solo si è eseguita nella pratica per frenare l'emorragia consecutiva ad una lesione caduta su di esse, ma si è ancora praticata come mezzo curativo di alcuni morbi del sistema arterioso (aneurismi), non che come tentativo per calmare e migliorare la condizione morbosa di alcuni organi affetti da gravi malori.

La compressione eseguita come mezzo curativo degli aneurismi fu prima ed in epoca molto remota praticata direttamente sul sacco aneurismatico, onde fu detta *diretta* e *mediata*, perchè ese-

guita attraverso la cute e tessuti intermedii all'aneurisma. Questa specie di compressione quindi non è da confondersi con quella eseguita su di un'arteria al fondo di una ferita, ed alla quale abbiamo dato il nome di compressione *diretta* ed *immediata*. In generale però le guarigioni che si ottengono con tal metodo sono molto rare, ed avvengono o per flogosi che si svolge nel sacco aneurismatico, o per depositi fibrinosi, che obliterano il sacco istesso. Pur tuttavia essa può con vantaggio essere usata nei piccoli aneurismi, e precisamente in quelli artero-venosi.

Maggiori vantaggi si ottengono dalla compressione nella cura degli aneurismi, quando essa va fatta in un punto intermedio tra cuore e sacco aneurismatico. È questo il modo di compressione detta *mediata* od *indiretta*, che ancora va distinta in digitale o strumentale, secondo che è praticata mercè le dita, o di appositi apparecchi. La compressione indiretta ora è stata impiegata per impedire ogni passaggio di sangue nel sacco aneurismatico e si è detta *compressione totale*, altra volta è stata applicata in modo da avvertire appena le pulsazioni dell' aneurisma per una piccola quantità di sangue lasciata passare e si è detta *compressione parziale*. La compressione totale che per i suoi effetti può essere paragonata alla legatura dell'arteria, può produrre il coagulo del sangue nell'aneurisma in meno di 24 ore, ed ho veduto ciò ancora verificarsi in meno di 4 ore. Ma questo rapido coagularsi del sangue in un sacco aneurismatico, specialmente se voluminoso, è accompagnato da gravi accidenti, come il dolore atroce ed insopportabile, il raffreddamento dell' arto, l'edema, la resipola, il flemmone, la flebite, la gancrena, onde si è cercato un modo meno pericoloso per attuare la compressione, ed il Broca ha consigliato di applicarla in due tempi. Sicchè si comincia dall'eseguire una compressione parziale, continua ed uniforme da minorare la pulsazione nel tumore e si prolungherà tanto da rendere quasi insensibile la pulsazione per effetto di strati fibrinosi prodottisi nel sacco aneurismatico. Ciò fatto si completerà la cura coll' applicazione della compressione totale.

Sotto il nome di compressione *graduale* si è descritto un metodo di compressione un poco analogo al precedente, ma che non ne ha tutti i vantaggi: essa consiste nell' intercettare gradatamente la circolazione in un modo progressivo, esercitandosi sopra un sol punto, e termina per avere tutti gl'inconvenienti della compressione totale. Inoltre essa raggiunge spesso il suo limite massimo prima che il sacco abbia subìto le modifiche indicate per l'applicazione della compressione totale.

Preferibile alla precedente è la compressione *doppia* ed *alternativa*, tale come Belmas l'ha indicata per la prima volta. Per

essere eseguita ci è bisogno che l'arteria presenti una convenevole distanza dal tronco e dal tumore per la opportuna manovra; condizione questa per la quale un processo sì semplice ed ingegnoso non può essere applicato per gli aneurismi troppo ravvicinati al tronco, ed allora la chirurgia moderna vi rimedia usando la compressione *intermittente*, cioè una compressione fatta a riprese che si sospende tutte le volte che si svegliano forti dolori e la pelle si irriti, e si escorii. Non ostante le intermittenze della compressione i buoni risultati non sono mancati. Il Broca, il Rizzoli, ed il Vanzetti hanno ottenuto delle complete guarigioni, ed io nel decorso anno nella mia clinica ho potuto vedere guarito un aneurisma che occupava la regione del triangolo di Scarpa, mercè un tal metodo di compressione, che, come in un caso del Rizzoli, veniva eseguita mercè un semplice suggello dallo stesso infermo.

Tale metodo di compressione intermittente riesce sempre vantaggioso; perchè anche che con essa non si ottenesse la guarigione, l' ammalato se ne avvantaggerà nel senso, che prepara e favorisce la circolazione collaterale in modo da rendere sicura la ripristinazione della circolazione nell'arto dopo la legatura del vase: oltre di che sempre più favorisce la formazione di stratificazioni fibrinose nel sacco aneurismatico.

Qualunque però si sia il metodo di compressione indiretta prescelto, essa a seconda del luogo dove è stata praticata, rispetto ai rapporti dell' aneurisma col centro della circolazione, è stata distinta in *compressione al di sopra*, o *al di sotto* del sacco aneurismatico. Quest' ultimo metodo devesi a Vernet, che lo commendò verso la fine del passato secolo, ma che da taluni ancora è stato attribuito al Brasdor. Il Vernet però lo raccomandava e consigliava in quei casi nei quali per topografica posizione dell'aneurisma era impossibile eseguire la compressione al di sopra dello stesso, onde dev' essere considerato come metodo eccezionale. Vernet sperava dall' impedito passaggio del sangue nel tratto dell'arteria sottostante all'aneurisma la formazione dei grumi salutari; però nel più dei casi, salvo qualche rara eccezione, ha prodotta la maggior distensione del sacco aneurismatico, e ne ha accelerata la fatale rottura. Onde ben si ripete essere la compressione del Vernet sotto del sacco aneurismatico una eccezione di necessità e non la regola, la quale è rappresentata dalla compressione al di sopra del sacco.

Ho già detto che la compressione indiretta può essere praticata alla Vanzetti con le dita, onde fu detta digitale, o mercè strumenti ed apparecchi, onde va denominata *istrumentale* od anche *meccanica*.

Questi strumenti meccanici hanno variato dai più semplici ai

più complicati, ed ora furono destinati per la compressione in un sol punto, ora in più punti, e vennero distinti in compressori a pressione *unica*, ed in compressori a pressione *multipla* ed *alternante*.

Di questi il Tuffnel ed il Gauyot (*Chirurgie contemporaine* 1867) ne descrivono parecchi; ma io non dirò che dei più usati.

Cominciando dai più semplici, trovasi il compressore escogitato da Bellingam fin dal 1845 che operava sull'arteria per peso meccanico di masse di piombo da giungere al peso di 2 a 3 chilogrammi. Esso consiste in una spécie di sacchetto conico di cuoio, nel quale, mercè un manubrio terminato ad incastro vi si piazza un peso conico. Tale apparecchio, dice il Follin, può ben essere surrogato da sacchetti semplici ripieni di piombo; ma la loro azione è sempre poco efficace, perchè spostabili e poco tollerati.

Gli apparecchi fissi sono certamente preferibili, ed essi essenzialmente si compongono: 1° di una pallotta, specie di cuscinetto emisferico, che opera propriamente la pressione, 2° di un punto fisso di contropressione, 3° di un complesso di mezzi unitivi tra l'Agente della pressione e della contropressione.

Di questi, senza parlare dell' antico compressore di Moral (1674) perfezionato da Kunk, Verdier, Lavaugujon ecc. accennerò al compressore di Petit, richiamato in voga da Larrey che l'ha modificato, ed al piccolo compressore di Charrière. Amendue appena sono utili per una compressione di pochi minuti e non per la permanente e duratura richiesta per la cura degli aneurismi. Molto più utile allora potrà essere il piccolo compressore Luer.

Il piccolo compressore di Dupuytren modificato è preferibile ai descritti, poichè in esso l'agente della pressione o pallotta trovasi diametralmente opposto all'agente della contropressione la mercè di un arco di cerchio, che formato da due pezzi ad incastro, capaci di essere allontanati e ravvicinati a seconda del bisogno, e fissato mercè vite, meglio si applica all'intorno di un arto. Non manca però dell'inconveniente di facilmente spostarsi, non che di essere poco tollerato, se la pressione è molta; e d'essere insufficiente, se la pressione è leggiera.

Lo Charrière del pari costruì un compressore a pressione continua, del quale fece un primo modello, che, riuscendo poco utile modificò poscia sull' idea del compressore di Petit: in esso gli agenti della compressione e della contropressione sono affidati a delle lamine elastiche di acciaio riunite mercè nastro; l' agente della pressione, mediante la vite che passa per una lamina intermedia può essere allontanato e ravvicinato dal-

l' agente della contropressione. Questo apparecchio poco costoso è utile in alcuni casi, come nella compressione della brachiale e della femorale; tanto più che non esercita pressione alcuna sulle parti laterali dell'arto.

Il Duval ebbe l'idea del pari di presentare un compressore a pressione continua elastica e graduata, per ottenere la quale, la molla di questo apparecchio presenta una disposizione speciale; cioè è girata a spira e gli estremi sono riuniti da una molle che permette di graduarne a volontà la forza di pressione. La molla si compone di due lamine di acciaio temperato, la cui parte media è girata a spira in modo da descrivere due giri concentrici, eguali e contigui, ma in senso inverso.

Sull' estremità libera di queste lamine s' adattano mercè una specie di grondaia formata dalle viti, gli archi metallici che reggono l'agente della pressione e quello della contropressione. L'altra estremità delle due lamine della molla, vale a dire quella che si prolunga al di là della spirale a destra e sinistra, è munita d' un foro nella quale s' impegna la vite di pressione. La compressione viene effettuita dalla sola elasticità della molla, ma girando a destra la vite, le branche che sostengono gli agenti della compressione si ravvicinano, mentre si allontanano girandola a sinistra. Questo apparecchio non è pesante, si applica bene, ma ha l'inconveniente di spostarsi facilmente.

Il compressore del Gross (di Filadelfia) è formato da due aste metalliche diversamente ricurve e riunite nel mezzo da una articolazione a modo di compasso, sì da risultarne una specie di pinzetta doppia di lunghezza ineguale. Un graduatore regola lo allontanamento delle branche dell'una e dell'altra pinzetta. Questo compressore più pesante e più spostabile dei precedenti è, al dire del Gauyot, forse utile a comprimere l'ascellare nell' alto dell' ascella, e la crurale sulla branca del pube nelle disarticolazioni del braccio e della coscia.

Molto più utile e semplice è certamente il compressore a pressione unica del Signorini modificato dallo Charrière. Risultava esso primitivamente da un arco metallico a ferro di cavallo, diviso nel mezzo da un ingranaggio articolato, mosso mercè di una vite perpetua e con dei cuscinetti negli estremi. Difficoltoso ad applicarsi e poco tollerabile in siffatto modo, costruito. Charrière lo modificò in guisa da sembrare un apparecchio del tutto nuovo.

Bigg modificò pure l' apparecchio del Signorini, sostituendo una grondaia all' agente della contropressione, ed aggiungendovi una vite destinata a permettere l' inclinazione dell' agente della pressione. Tale apparecchio venne usato da Poland e Cock.

Read fece parimenti costruire un compressore a pressione continua, ma fu esclusivamente fatto per comprimere l' arteria femorale. Esso è costituito da un arco che sostiene l'agente della pressione, e da una cinta pelviana a forma di sella. Questa è fatta da una lamina sottile di ferro, imbottita bene nella sua parte media posteriore è disposta in modo da presentare in alto un' incavatura profonda per ricevervi la spina del sacro, onde evitare ogni pressione incomoda su tal punto. Da questa parte posteriore si eleva una molla elastica capace di essere diretta a destra ed a sinistra, e munita di un quadrante, mercè del quale può essere mosso in diverse direzioni l' agente della pressione sostenuto dall'incastro. Una piccola vite a mano serve a fissare definitivamente l'agente della pressione nella direzione che deve serbare.

Questo apparecchio rende possibile il dirigere la pressione da sotto in sopra contro del pube permettendo di variare l'angolo d'inclinazione della *pallotta*, o dell'agente della pressione, e del suo manubrio articolato, i cui movimenti sono regolati mercè del quadrante. Il punto di appoggio fornitogli dal bacino è sempre più stabile di quelli che dà negli altri apparecchi descritti la parte posteriore della coscia.

Il più noto però degli apparecchi a compressione articolata è quello di Carte la cui armatura si compone di due branche, una verticale che finisce ad incastro, l'altra orizzontalmente che sostiene l'agente della pressione. La branca verticale è formata da una guaina cilindrica, nella quale scorre un'asta del pari cilindrica, che può farsi salire, scendere e girare sul proprio asse. Una vite a pressione permette fissarla rapidamente in tutte le posizioni. La branca orizzontale è prismatica triangolare: essa scorre orizzontalmente in un incastro che trovasi nell'asta verticale, e una vite di pressione la fissa ancora a volontà in qualsiasi punto della sua lunghezza.

L'agente della pressione è montato su di una vite i cui pani piccolissimi non la fanno discendere che di un millimetro per ogni giro: questa vite ha in sopra un manubrio per poterla girare.

La parte più ingegnosa dell'apparecchio di Carte è la spira a chiocciola, mediante la quale si può ottenere ciò che dicesi compressione *elastica*.

Le spire o chiocciole ordinarie, allorchè tutto è in sito, rendono l'apparecchio rigido ed inflessibile: la spira di Carte invece si adatta al grado di resistenza dei tessuti. Ecco in che consiste: intorno alla vite e al di sopra della branca orizzontale vi sono due lamine metalliche, rettangolari, orizzontali, ambedue traversate dalla vite e congiunte pei loro margini laterali da

due pezzi corti e spessi di cautchouc vulcanizzato. Le due lamine metalliche possono essere ravvicinate ed allontanate tra loro per l'elasticità del cautchouc. La lamina superiore regge la spira o chiocciola; l' inferiore, fissata su l' armatura mercè un cilindro metallico, è traversata del pari che da questo cilindro dalla vite che vi scorre liberamente senza toccare le pareti della cavità che percorre. Come opera questa compressione elastica? Se l'agente della compressione non incontra ostacolo alcuno le due lamine di cautchouc non si distendono: ma allorchè l'agente della pressione trova un ostacolo fisso, la chiocciola risale, e la lamina superiore si allontana dalla inferiore per una estensione proporzionale al grado di pressione.

Questa tenuta della retrazione del cautchouc è più uniforme e men tormentosa per l'infermo di quella degli apparecchi rigidi. La cute, sollevata ad ogni pulsazione dell'arteria solleva leggermente l'agente della pressione e muove la parte superiore della vite. Si può da ciò giudicare del grado di pressione esercitata sul vase.

Il Broca fece modificare da Charrière figlio tale apparecchio, rendendolo non solo a pressione elastica, ma a pressione continua alternante, onde fa parte degli apparecchi a pressione multipla alternante. In luogo delle lamine laterali di caoutchouc, per rendere debole l' apparecchio esiste nella chiocciola a spira di Charrière una disposizione più stabile. L'asta orizzontale dell'armatura termina in una lamina rotonda forata al centro pel passaggio della vite. Due piccole aste cilindriche e verticali si fissano su questa lama, e la chiocciola o spira mobile presenta due fori laterali, dove sono ricevute le due piccole aste cilindriche. Un cilindro vuoto di caoutchouc vulcanizzato, messo circolarmente su questa chiocciola in dentro dei due fori precedenti, va da altra parte ad essere fissato sul contorno della lamina inferiore. La grande vite nascosta nell' interno di questo cilindro elastico non ricompare che al disotto dell'armatura. L' apparecchio è in tal modo semplificato e reso più stabile.

La contropressione è fatta in questo apparecchio da una sola grondaia bene imbottita e siccome un tale apparecchio serve il più delle volte per la femorale, così una cinta pelviena fissa questa grondaia alla sua parte superiore; basta quindi stringere mediocremente le bendelle per assicurare completamente la stabilità del compressore.

Questo apparecchio però è un tal poco complicato nè sempre è di facile applicazione.

Altre modifiche furono apportate a questo apparecchio da Mathieu.

La manovra di questo compressore, dice il Gauyot è più

semplice di quello che si creda, tenuta ragione dell' apparente grande compressione del suo meccanismo.

Situata la grondaia, i sostegni degli archi fissati e questi inclinati a secondo del bisogno, si fissa ogni disco del pari che la sua cerniera in tal modo da dare all'asta dell'agente di pressione la direzione conveniente. Non resta allora che applicare lo agente della pressione. A tale uopo si fa discendere la guaina e l' asta insieme finchè l' agente della pressione poggia sull' arto.

Quando è ben situato si fissa la guaina stringendo la vite che la unisce al pezzo mobile del capitello. Facendo in seguito camminare il passo di vite dell' asta nella guaina s' infossa l'agente della compressione fin che è necessario per rendere la compressione completa. Quest' ultima disposizione dà la facilità di aumentare il grado di pressione sempre che si crede opportuno, senza avere altro a fare che dare due o tre giri di vite all'asta. L'agente della pressione e l'asta con la sua guaina sollevata ad ogni pulsazione arteriosa, muovono il pezzo mobile del capitello fissato alla guaina. Montando in alto questo pezzo ravvicina l'estremità delle molle, che spinge contro il loro punto fisso alla parete superiore del capitello.

La reazione consecutiva delle molle fa in seguito discendere tutto il sistema mobile, e rende in tal modo la pressione elastica e continua. Questo apparecchio è solido e ben costruito, ma non assicura meglio degli altri la rigorosa esattezza della compressione.

Sulla stessa indicazione di ottenere una compressione alternante e continna è costruito il compressore di B. Anger per la compressione della femorale; solo manca di quell' elasticità della quale son forniti i due precedenti apparecchi; ma dà luogo ad una compressione più permanente e stabile.

Apprezzamento. — La compressione istrumentale continua ben poco è tollerata; la intermittente è poco proficua pel continuo spostarsi dell' agente della pressione. La compressione digitale invece che può essere graduata a volontà dall'infermo, e sospesa a seconda del bisogno, dà non solo un numero maggiore di guarigioni nella cura degli aneurismi, ma favorisce sempre la circolazione collaterale, e può essere eseguita anche facendo variare la posizione del corpo dell'infermo, specialmente quando l'infermo istesso, se intelligente, la pratica da sè.

§ IV. Schiacciamento o lacerazione; (*Maschures del* Sédillot).

Allo scopo di determinare una effusione plastica abbondante, e la formazione di un grumo, si è consigliato di stringere for-

temente le arterie in uno o più punti della loro lunghezza con delle pinzette a branche salienti ed ottuse, onde rompere le tuniche interne: gli effetti di tale processo non sono costanti sugli animali; e sull' uomo potrebbe il sangue continuare a circolarvi, e si sarebbe esposto a vedervi produrre dei tumori aneurismatici.

§ V. Setone.

Jamson propose di traversare le arterie con un piccolo setone di pelle di daino della lunghezza di quattro a sei millimetri, ed assicura che da tal mezzo si ha costantemente l'obliterazione del vaso. Si recidono le due estremità del setone presso l' arteria e si chiude la ferita.

Il Sédillot fa osservare che se fosse sempre possibile l' assorbimento della pelle del daino vi sarebbe ad aspettare qualche vantaggio da un tale processo. Io però ritengo sempre cosa funesta il ledere senza bisogno la contiguità di un' arteria , sulla quale per applicare il setone si dovrebbe già prima eseguire altra operazione per isolarla , e quando ciò si debba praticare è preferibile circondarla col filo, eseguendone l' allacciatura.

§ VI. Perplicazione.

Il dottore Stilling propose un nuovo metodo emostatico, che può essere solo applicato nei casi di recisione completa di un'arteria per ferita. Questo processo conosciuto sotto il nome di perplicazione consiste nell' isolare per due o tre centimetri circa l' arteria, indi fare un'incisione a bottoniera in uno dei lati del vaso con la punta di un bisturi. Infossando allora per la praticata fenditura le branche di una piccola pinzetta si cerca prendere l' estremità beante dell' arteria per ricondurla nella fenditura o bottoniera eseguita sul vaso, di cui l' estremità si trova in tal modo rovesciata su sè stessa e come strozzata. Il vantaggio di questo processo sarebbe, secondo l'autore, di arrestare lo scolo del sangue senza produrre la mortificazione dell' estremità delle arterie, come nella legatura: e di potere quindi riunire la ferita per prima intenzione. Un tale processo non è stato ancora sufficientemente sperimentato , però non pare essere dei più accettevoli.

§ VII. Strappamento.

È questa una pratica ignorante e grossolana a cui alcuni chirurgi furono portati dal vedere l' assenza di emorragia ordinariamente nei casi di strappamento dagli arti. Questo processo

posto in uso dai veterinarii nella castrazione degli animali non è da applicarsi all' uomo.

§ VIII. Ago-pressione.

Un' altra operazione che si pratica sulle arterie è l' ago-pressione. Essa consiste nel comprimere l'arteria mercè di un ago o spillo infossato nei tessuti.

Per praticarla, il Rizzoli, a cui spetta il merito di averla il primo introdotto nella pratica chirurgica, servendosene la prima volta nel 1851 per un aneurisma del gomito, si avvalse in tutte le circostanze, in cui la pose in atto, di un unico processo il quale consiste nel fissare l' arteria e possibilmente sollevarla, mediante una piega di tessuti tra pollice ed indice della mano sinistra, e poi colla destra infiggere l'ago a lato della stessa arteria ad un centimetro e mezzo di distanza. Infisso l' ago, lo si fa passare accuratamente di sotto all'arteria, facendolo uscire al lato opposto, alla stessa distanza dell' entrata. Ciò fatto, si compie l'operazione, fissando l' ago con filo ad 8 in cifra, come nella sutura attorcigliata.

Il Simpson però, che, solo dopo parecchi anni che il Rizzoli praticò l'ago-pressione, si avvalse di tale operazione per le emorragie consecutive a ferite delle arterie, ha modificato e distinto l'unico processo del Rizzoli in 4 differenti.

Il 1° si differenzia poco da quello già descritto unico processo del Rizzoli e la differenza sta in ciò, che invece di avvalersi del filo per operare la compressione, si è avvalso dello stesso ago, facendolo penetrare ad angolo acuto tra i tessuti.

Nel 2° processo si fa uso di un ago comune da cucire, munito di un sottile filo metallico, per poterlo facilmente estrarre. S' immette sotto una plica di tessuti sollevata a lato dell' arteria, facendolo uscire sulla cute che ricovre quest'ultima, e poi di nuovo lo si fa passare attraverso altra plica sollevata all' altro lato.

Nel 3° processo si usa comprimere l'arteria tra l'ago ed un'ansa di filo di ferro.

Nel 4° processo infine l' arteria viene compressa dalla punta dell'ago, che si fissa tra i tessuti, dopo averle impresso un movimento di rotazione intorno all'arteria.

Apprezzamento. — Tra tutti questi processi certamente è preferibile quello del Rizzoli, che saldamente riesce a comprimere l'arteria tra l'ago ed il filo attorcigliato. Le modificazioni apportate dal Simpson implicano delle difficoltà ed ancora maggiori rischi per quelle punte di aghi che si girano tra i tessuti, nè poi riescono a dare una saldezza e permanenza di compressione.

§ IX. Ago-puntura.

Per ago-puntura s' intende la perforazione regolata dalle tuniche arteriose, eseguita col mezzo di aghi, a scopo terapico. Essa non è oggi adoperata come operazione autonoma, ma come mezzo di applicazione e di trasporto nelle arterie di altri agenti terapeutici. Per praticarla si è fatto uso di aghi di argento, di oro o di platino; oggi però s'impiegano e soddisfano bene al bisogno aghi di acciaio.

La manovra operatoria è semplicissima e può essere eseguita in tre modi: o immettendo rapidamente e di un sol colpo l'ago fra i tessuti; o facendolo penetrare a gradi, imprimendogli dei movimenti circolari; o anche percuotendo sull' estremo dell'ago con piccolo martello di legno, il quale ultimo metodo è oggi perfettamente abbandonato. Infissi gli aghi, si faranno restare in sito da alcuni minuti od ore a qualche giorno, fino a 12 o 14 giorni in caso di aneurismi. Quando si dovranno rimuovere, si sosterranno i tessuti coll'indice e pollice della sinistra mano, pigiandoli alquanto.

§ X. Ago-puntura elettrica.

S' intende per ago-puntura elettrica l'applicazione dell' elettricità sugli aghi infissi nei vasi, abnormemente dilatati (aneurismi), allo scopo di ottenere la coagulazione del loro contenuto. Riferendoci ora a quanto abbiamo detto a proposito della Galvanocaustica chimica o elettrolisi (pag. 37 e seguente), diciamo qui soltanto del modo come praticare tale operazione.

L' operazione si compie in tre tempi. Il primo tempo riguarda l'infissione degli aghi sul tumore aneurismatico, facendoli penetrare per due o quattro centimetri, usando attenzione che non s' incontrino con le punte. Il Ciniselli si avvale di aghi sottili di acciaio, conficcandone da 6 a 10 secondo il volume del tumore.

Il secondo riguarda i rapporti che si stabiliscono tra pila e tumore, che lo stesso Ciniselli effettua così: comincia dal mettere in relazione il 1° ago col polo positivo, mentre il negativo si applica in vicinanza del tumore, sulla pelle bagnata con una soluzione di sale comune. Indi si pone in comunicazione il polo positivo col 2° ago ed il negativo col primo; il positivo col 3° ed il negativo col 2°; il positivo col 4° ed il negativo col 3°; il positivo col 5° ed il negativo col 4; il positivo col 6° ed il negativo col 5°, e così di seguito finchè arrivando all'ultimo ago, il polo negativo si fa comunicare con quest' ultimo, ed il posi-

tivo con la cute vicina. Ad evitare gli scambii che potrebbero accadere fra i reofori di ciascun polo, essi portano un distintivo. La corrente deve avere una forza da segnare non più di 40° a 45° al galvanometro, e la durata dell' applicazione di ciascun reoforo su ciascun ago non deve sorpassare i 5 minuti, talchè tutta l'applicazione della corrente non durerà più di 30 a 50 minuti, secondo che gli aghi saranno 6 o 10. È interessante però di evitare all'infermo il dolore e le scosse prodotte dalle interruzioni della corrente, nei successivi passaggi dei reofori per ciascun ago, ed a ciò corrisponde assai più comodamente del metodo tenuto dal Ciniselli il *commutatore* del Vizioli, mercè il quale la corrente si interrompe per gradi e così insensibilmente da non aversi nè scosse nè dolori tutte le volte che occorre aprire o chiudere il circuito.

Nel terzo tempo si procede all'estrazione degli aghi, la quale spesso, essendo insufficiente la mano, va fatta mediante una piccola tanaglia da presa. Se mai dalle punture, ciò che è raro, esce sangue, si può ricorrere a leggiere applicazioni di percloruro di ferro. Disposto poi l' infermo nel letto, giova applicare sulla parte operata delle pezzuole fredde o addirittura una vescica di ghiaccio, che si fanno rimanere in sito per 48 ore.

§ XI. Iniezioni coagulanti.

Tra i mezzi diretti curativi degli aneurismi bisogna certamente noverare le iniezioni coagulanti. Con esse il chirurgo si propone di ottenere la formazione dei grumi, coagulando la fibrina e l'allumina del sangue. La prima idea di tal metodo diretto devesi al Monteggia, il quale propose di iniettare nel sacco aneurismatico dell'alcool, dell'acetato di piombo, del tannico od altra sostanza coagulante nella speranza di solidificare il tumore ed averne la guarigione. Il consiglio del Monteggia non fu accettato. Altri chirurgi posteriormente pensarono di metterla a profitto, ma i loro esperimenti furono incompleti. Il Travar nel 1852, propose di utilizzare le proprietà eminentemente coagulanti del percloruro di ferro, per solidificare il sangue dei sacchi aneurismatici, servendosi all' uopo di apposita siringa costruita in modo da potere matematicamente calcolare la quantità di liquido che si inietta. Il nuovo metodo non tardò ad essere sperimentato su l' uomo e nel lasso di un anno fu applicato circa una ventina di volte.

Per vero, dice il Follin, l'anno seguente alcuni insuccessi avevano molto intiepidito i chirurgi per tal metodo, che nel seguente anno fu appena una volta sola posto in uso. Però usato con precauzione e nei piccoli aneurismi è un metodo da non es-

sere completamente abbandonato, ed il nostro Giosuè Marcacci con diligenza e precisione, in una serie di esperimenti, ha dimostrato l'utilità delle stesse, come del pari ha dimostrato che il miglior mezzo coagulante sia il percloruro di ferro manganico del Petrequin a 10 o 12 gradi di concentrazione.

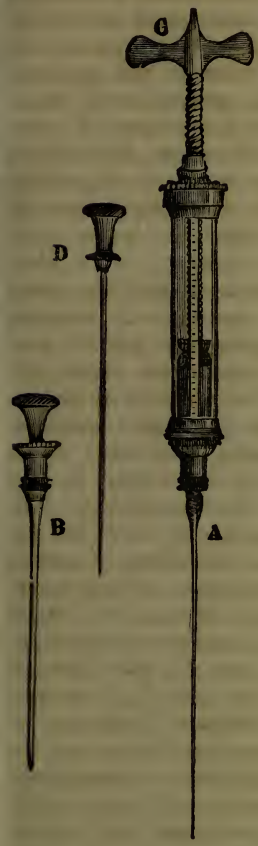

Fig. 12.

La siringa destinata per l'iniezione coagulante nel sacco aneurismatico (fig. 12) si compone di un corpo di pompa di cristallo, le cui estremità sono fissate in un'armatura di platino, o anche di cautchouc indurato. L'armatura superiore si unisce esattamente ad una cannula capillare molto lunga A; l'armatura inferiore è munita di una spira o chiocciola nella quale cammina una vite che serve di asta al pistone. Questa termina con un padiglione C, che si gira per far muovere quest'asta. Questa siringa è fatta in modo, che mentre il corpo della pompa contiene un grammo di liquido, la vite che è lunga tre centimetri e percorre la sua corsa in quindici giri, ad ogni mezzo giro espelle dalla siringa $^1/_{30}$ di grammo. Si è anche graduato in millimetri il corpo della pompa della siringa e ciò permette ancora di meglio apprezzare quello che avviene durante l'operazione.

Ora avendo l'operatore tutto in pronto, carica la pompa col percloruro di ferro-manganico e si assicura della completa uscita dell'aria. Prende poi la piccola e sottile cannula e la fissa al di sopra del punteruolo sì da convertirla in un piccolo tre quarti. Comincia poscia a stabilire una compressione sotto e sopra del sacco aneurismatico sì da intercettarvi ogni qualsiasi nuova onda di sangue, ed avrà cura di fare cominciare prima la compressione sotto e poi sopra, onde averlo ben ripieno e disteso di sangue. Ciò fatto l'operatore con la sinistra mano fissa la base del tumore aneurismatico, onde maggiormente tenderne i soprastanti tessuti, ed impugnata la cannula munita del piccolo punteruolo l'infossa nel sacco aneurismatico. È prudenza in tale puntura procedere come nelle punture sottocutanee, cioè di portare il trequarti non a

perpendicolo dalla cute sul sacco aneurismatico ; ma in direzione obliqua, onde nel muoversi del cannulato l'apertura o puntura esterna non corrisponda esattamente alla puntura interna: e ciò nella idea che venisse a mancare per una circostanza qualunque la formazione dei grumi, non sia esposto l'infermo ad avere perdita di sangue dalla piccola puntura praticatasi. Il trequarti sarà prudentemente spinto in avanti finchè il chirurgo non giudichi essere giunto nel sacco aneurismatico dalla sensazione di mancata resistenza, e per essere ancora più sicuro ritirerà il punteruolo dal cannulato e vedrà se vi esce del sangue. Resa allora la compressione più valida, sollecitamente si unisce il corpo della pompa al cannulato, ed immediatamente si dànno due o tre rapidi giri alla vite del pistone, onde spingere nel sacco tanto quella piccolissima quantità di sangue che riempiva la cannula, quanto due o tre gocce del liquido coagulante. Rapidità la quale se manca, il poco sangue contenuto nel cannulato in contatto del liquido coagulante si aggruma e l'iniezione non può più eseguirsi. Indi si continua ad imprimere al pistone dei mezzi giri a gradi, apprezzando approssimativamente la quantità di sangue da doversi coagulare, tenendo presente che per ogni centilitro di sangue bastano da 20 a 30 gocce di liquido coagulante. Dopo un minuto di riposo si manipola leggermente sul tumore da fare bene mischiare il sangue al percloruro di ferro-manganico, indi dopo cinque minuti nuovo riposo, e si esamina lo stato del tumore. Se questo non è ancora completamente solidificato, si spinge nuova quantità di liquido sino alla solidificazione, la quale avvenuta si gira rapidamente il pistone in senso inverso, e si ritira la cannula, onde non cada goccia di liquido presso ai tessuti soprastanti al tumore. Eseguita la iniezioue non è punto finito il compito del chirurgo ; poichè bisogna almeno per $\frac{1}{4}$ d'ora continuare la compressione al di sopra del tumore, onde non vi giunga nuovo sangue a disturbare la formazione dei grumi. In caso che il tumore si sia completamente solidificato si consiglierà all'infermo il riposo assoluto, una dieta tenue, dei topici refrigeranti, combattendosi l'infiammazione del sacco con tutti i mezzi antiflogistici.

§ XII. Salasso o arteriotomia

Con la voce arteriotomia o salasso delle arterie s'intende quella operazione chirurgica con la quale s'incide od anche recide qualche piccola arteria nello scopo di migliorare e curare alcuni morbi del capo specialmente.

Sconosciuta e temuta questa operazione nei primi tempi della chirurgia fu posteriormente in qualche modo commendata da Ga-

leno, Areteo, Avicenna, Ezio, Paolo da Egina, e principalmente propagata da Marco Aurelio Severino ed Ambrogio Pareo a cui seguirono un' altra schiera di chirurgi che tutti la commendarono. Essa si eseguiva soltanto sull' arteria temporale superficiale ed auricolare posteriore, ma meglio si esegue nella regione retro-mastoidea sui vasi emissarii del Santorini.

La moderna chirurgia ne fa tesoro nei casi di gravi stravasi cerebrali per trauma, o nei casi di meningite traumatica, come del pari in alcuni casi gravi di commozione cerebrale. Più volte con vantaggio l'ho praticata sui vasi emissarii del Santorini in simili circostanze.

L' apparecchio strumentario per l' arteriotomia si compone di un piccolo bistorino, di un vaso per raccogliere il sangue, di una compressa graduata piramidale, specialmente se s' interessa la temporale, e di una lunga fascia ad uno o due gomitoli, oltre delle spugne e dei vasi con l' acqua.

Volendo e dovendo eseguire tale operazione nelle regioni temporale ed auricolare si comincia dal far radere esattamente la parte; il capo dell' infermo sarà fissato su di un cuscino se a letto, o sul petto d' un assistente se seduto. Il chirurgo riconosce coll' indice sinistro l' arteria dalle sue pulsazioni, e segna coll' unghia, e fissa il punto dove deve interessarla, cioè circa un pollice sopra dell' arcata zigomatica, ed ivi eseguendo un' incisione in direzione trasversale per circa un centimetro, interessa l' arteria. Se vuole favorire l' uscita del sangue comprimerà l' arteria al di sopra della ferita.

Allorquando giudicasi sufficiente la quantità di sangue estratto si ferma l' emorragia comprimendo l' arteria al di sotto del luogo dove fu incisa; si netta la ferita, e vi si applica sopra una compressa graduata piramidale, la cui sommità deve corrispondere all' apertura del vaso, e si mantiene in sito con appropriata fasciatura, e specialmente con la fasciatura nodosa della tempia.

A questa specie di salasso delle piccole arterie si avvicina la incisione retro-mastoidea sui vasi emissarii del Santorini, che passando per quel piccolo foro, che trovasi nella porzione retro-mastoidea del temporale, forma diretta anastomosi tra il seno venoso laterale della dura madre ed i vasi retro-auricolari. Essi corrispondono precisamente al di sopra dell' apofisi mastoidea del temporale istesso, e si trovano a livello della parte media del padiglione dell' orecchio, se questo si avvicina alla regione anzidetta.

Tal salasso si esegue portando un' incisione obliqua dall' alto in basso, e da fuori in dentro al di sopra dell' apofisi mastoidea, seguendo la direzione delle fibre del muscolo sterno clavico-ma-

stoideo. È necessario fare bene attenzione non scendere sotto dell' apofisi mastoidea, nè portarsi fuori dal punto indicato, in corrispondenza della metà del padiglione dell' orecchio, altrimenti si può ledere l' arteria occipitale, che può dare una emorragia inquietante. L' istrumento necessario per tale operazione è un bistorino tagliente sul convesso; basta per lo più una piccola compressione per frenare l' uscita del sangue.

§ XIII. Massaggio — Manipolazione

Riguarda più gli aneurismi che le arterie allo stato d' integrità e costituisce uno dei metodi tentati per la cura degli aneurismi.

Dato così uno sguardo generale sulle operazioni che si praticano sulle arterie, dovremmo ora, per espletare tutto ciò che riguarda le manovre chirurgiche che si praticano sui vasi sanguigni, dire qualche cosa in generale delle operazioni, che cadono sulle vene: di ciò però c' intratterremo dopo il capitolo dello Chauvel, in cui sono trattate le regole generali e speciali di legatura di ciascuna arteria.

C. G.

PARTE PRIMA

Operazioni generali

CAPITOLO PRIMO

Legatura delle arterie

Regole generali per le legature delle arterie

Fare la legatura di un' arteria significa stringere con un filo il vaso messo alle scoperto, in modo da interrompere il corso del sangue. La parola *legatura* serve spesso per indicare il legame, ed anche l' operazione, che ha per scopo di situarlo. La legatura può essere applicata sia sulla continuità d' una arteria, sia sull' estremità del vaso reciso. Si dice *immediata*, se il filo sta direttamente in contatto con la tunica esterna dell' arteria, *mediata*, nel caso opposto.

Lacci. — I fili di seta, di canape, di lino, previamente incerati per impedire il loro scivolamento, sono i più adoperati.

I fili metallici, i lacci di caoutchouc, i nastrini di pelle di daino, le corde di budello sono ancora usati da alcuni. Lister si serve di legature animali, antisettiche, le quali possono essere lasciate in mezzo ai tessuti, ed abbandonate nella ferita (1). I legami debbono essere rotondi, di una grossezza proporzionata al calibro del vaso, ma sempre sufficientemente resistenti, del che bisogna previamente assicurarsi. La loro lunghezza non deve sorpassare i 35 ai 40 centimetri.

---

(1) Questi fili animali si conoscono col nome di *catgut*.

§ I. Legatura mediata.

Malgrado i suoi inconvenienti e i danni ben conosciuti, la legatura mediata delle arterie è qualche volta necessaria. Così in una ferita profonda ed anfrattuosa è spesso impossibile di afferrare e di allacciare direttamente l' estremità di un vaso. Bisogna allora comprendere nell' ansa del filo, unitamente all' arteria, le parti molli, che la circondano.

Per tale scopo si ha bisogno di un ago curvo o di un tenaculum.

1.° *Ago curvo.* — *a.* Se il vase scorre parallellamente alla superficie della ferita, si fa passare al di sotto del vaso istesso, ed il più prossimamente che si possa, l' ago col filo, di cui è munito, e si stringono nell' ansa mercè un doppio nodo le parti comprese.

b. Se l' arteria è perpendicolare alla superficie della ferita, l' ago curvo allora, munito di un filo, s' infossa nei tessuti a qualche distanza dall' orifizio vascolare, e si fa uscire in un punto direttamente opposto. Introdotto novellamente per il foro di uscita, l' ago contorna il vaso e ricacciato fuori della ferita per il primo punto d' entrata, abbraccia col suo filo l' arteria e le parti molli vicine in un' ansa completa, che sarà fermata con doppio nodo. Si taglia quindi uno dei capi del filo vicino al nodo e l' altro si porta all' esterno della ferita.

2.° *Tenaculum.* — Si chiama così un grande uncino di acciaio, sottile, terminato da una punta acuta, e montato sopra un manico: esso si passa sotto il vaso, che si vuol legare, ed afferra insieme all' arteria anche le parti molli vicine. Si solleva l' istrumento per assicurarsi che non esce più sangue, e se ne fa sporgere la punta al di sopra della superficie della ferita. Un assistente frattanto circonda le parti sollevate con un' ansa di filo messa sotto la curvatura dell' uncino, e le stringe fortemente: poscia, tolto via l' istrumento, fa un secondo nodo, taglia uno dei capi del filo presso la legatura, e porta l' altro capo al difuori della ferita.

§ II. Legatura immediata.

1.° — *Alla superficie d' una ferita.*

La legatura immediata dei capi di un' arteria recisa alla superficie di una ferita è una delle necessità frequentissime nella pratica. Per afferrare l' estremità del vaso si fa uso delle pinzette da legatura, delle pinzette a corsoio o del tenaculum.

a. Pinzette. — Sono necessarie due pinzette. Le loro branche debbono essere solcate in senso trasversale e sufficientemente larghe: esse devono inoltre incontrarsi esattissimamente e non scorrere lateralmente l'una sull'altra: la molla non ha da essere nè troppo dura, nè troppo flessibile. Le pinzette inglesi a branche curve e convesse infuori dànno più sicurezza. Con una delle pinzette tenute nella mano dritta, il chirurgo prende l'estremità aperta del vaso nel senso della sua lunghezza, e la tira al difuori con una lieve trazione, mentre che colla seconda pinzetta tenuta dalla mano sinistra, la isola con cura dalle parti vicine per un'estensione di ½ ad 1 centimetro, secondo il suo calibro.

Questo isolamento è indispensabile per evitare di comprendere nella legatura le vene ed i nervi per natura accollati strettissimamente al tubo arterioso e contenuti nella medesima guaina cellulosa.

Isolata l'arteria, il chirurgo la prende per traverso con una delle pinzette a qualche millimetro dalla sua estremità, l'appiattisce con una leggiera pressione, e fa sporgere in avanti la punta della pinzetta per ben liberarla dai tessuti.

L'assistente tenendo fra le dita di ciascuna mano i capi del filo incerato, la lunghezza dei quali non deve oltrepassare i 35 a 40 centimetri, ne porta la parte media al di sotto della pinzetta, facendo scorrere una delle sue mani sotto l'avambraccio del chirurgo; solleva le mani, incrocia i capi del filo, e forma un nodo semplice, che serra a poco a poco, ravvicinando alla pinzetta i suoi due indici, il polpastrello dei quali è applicato sul laccio solidamente mantenuto. Stringe così l'ansa del filo sotto l'estremità della pinzetta, avendo cura di non comprenderla nella legatura, la qualcosa obbligherebbe a rifare l'operazione. Innanzi di fare il primo nodo, deve parimenti badare che i fili non siano torti, affinchè s'abbia un *nodo dritto.*

Per istringere il nodo, l'aiutante ravvicina a poco a poco le estremità de'suoi indici, opposti per il loro dorso, facendole scivolare piano piano lungo il filo, il quale si ripiega sui polpastrelli, ed allorchè quelli sono quasi in contatto, esercita sui capi una trazione sufficiente per tagliare le tuniche interne del vaso. L'ansa dev'essere posta perpendicolarmente all'asse dell'arteria.

Gl'indici più lunghi e più sottili sono più adatti a portare un filo in una ferita profonda. Si può se la ferita è piana servirsi dei pollici, che si avvicinano a poco a poco per la loro parte dorsale, mantenendoli piegati, mentre il filo sdrucciola come su di una carrucola sulla loro estremità. Un semplice movimento di estensione di queste dita basta a stringere il nodo.

Presa l'arteria colla pinzetta a corsoio, si spinge questo e si

chiude l'istrumento: il solo peso di esso basta a tirare fuori l'estremità del vaso e permette al chirurgo di mettere da sè medesimo un'ansa di filo, seguendo le regole innanzi indicate.

Stretto bene il primo nodo, l'assistente ne fa un secondo per assicurarlo, quindi ritira la pinzetta. Si taglia poi uno dei capi del filo presso il nodo, il secondo capo si tira fuori e si fissa su di uno dei margini della ferita. Se più legature si praticano in una ferita, si riuniranno tutti i fili verso uno degli angoli, oppure si farà uscire ciascuno isolatamente sul margine più vicino, secondo il modo di riunione adottato.

b. Tenaculum. — Volendo fare uso del *tenaculum*, la punta affilata di questo strumento deve trasversare dall'una all'altra parte le pareti del vaso, ad 1 o 2 millimetri dall'estremità di questo. Una leggiera trazione fa sporgere fuori l'arteria, la libera dalle parti molli vicine, e permette all'assistente di situare il laccio immediatamente al di sotto della convessità dello strumento. La formazione dell'ansa e la costrizione del vaso si fa come quando si opera colla pinzetta. La costrizione dev'essere proporzionata al volume del vaso.

2. — *Nella continuità del vaso.*

Condizioni della legatura — *a.* La legatura dev'essere lontana circa due centimetri dallo sbocco d'ogni arteria collaterale voluminosa, acciò si lasci al trombo obliteratore una lunghezza ed una resistenza sufficiente. Questo precetto, al quale Giraldès non dà che un valore puramente teorico, non dev'essere pertanto trasgredito, salvo il caso di assoluta necessità.

b. La legatura dev'essere sufficientemente stretta per assicurare al trombo obliteratore un punto di appoggio solido contro l'urto del sangue e per produrre la sezione ed il combaciamento delle due tuniche interne dell'arteria; ma non in maniera da produrre la mortificazione e la recisione della tunica connettivale, prima che il trombo obliteratore sia ben formato ed aderisca alla parete del vaso.

c. Le parti devono essere situate in una posizione tale, che le arterie possano ritirarsi agevolmente. Per le legature nella continuità questa retrazione non può aversi, che dopo la completa sezione della tunica connettivale. La tensione delle tuniche vascolari è una condizione sfavorevole. Chassaignac ha proposto di fare due legature su quelle arterie che presentano contemporaneamente l'onda diretta e la ricorrente e Sédillot consiglia di tagliare il vaso tra queste due legature per assicurare la retrazione dei due capi.

Metodo operativo. — L' operazione si divide in tre parti :

A. Scuoprimento dell' arteria.

B. Isolamento.

C. Allacciatura.

L' operatore si assicuri che l' apparecchio istrumentale sia completo, e che i diversi pezzi sieno in buono stato. L' apparecchio si compone dei bistori, delle pinzette, delle sonde scanalate, di stiletti aguzzi, degli aghi di Cooper, di Deschamps, di Marc. Duval, degli uncini ottusi e dei fili incerati. L' ago di Cooper (B) è a punta ottusa, provveduto d' un occhio presso la sua estremità e curvato nella sua lunghezza. Gli aghi

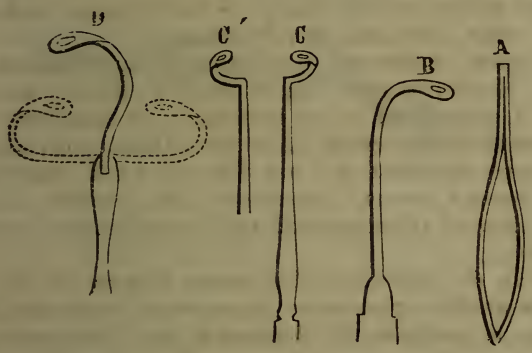

Fig. 13. — Apparecchio strumentale.

A, pinzetta inglese ; B, ago di Cooper; C C′, aghi di Deschamps; D, ago di M. Duval.

di Deschamps (C, C′) hanno la loro curvatura perpendicolare all' asse del manico. L' ago da legatura di Marcellino Duval (D) è mobile sopra il suo manico, di guisa che può sostituire a volontà l' uno o l' altro dei precedenti.

Si badi anzitutto alle pinzette, alle sonde scanalate spesse volte troppo sottili e flessibili. Gli uncini ottusi peccano quasi sempre per la loro strettezza : i più larghi ed a manico convengono meglio nelle legature profonde. L' apparecchio di medicatura dev' essere accuratamente preparato e gli assistenti peculiarmente designati.

A. — *Scuoprimento dell' arteria.*

Per bene eseguire questa prima parte dell' operazione l' operatore deve conoscere a fondo l' anatomia chirurgica della regione. La posizione del vaso è determinata la mercè :

1. *Dei dati anatomici* : rilievi ossei e muscolari, tendini, ecc. Questi sono sempre i più sicuri.

2. *Dei dati fisiologici* : contrazione di un muscolo , atteggiamenti speciali, ecc.

3. *Dei dati convenzionali* : misure , linee convenzionali , angoli, ecc.

4. *Delle pulsazioni* del vaso ; ciò che bisogna sempre cercare sul vivo, come l' indicazione più precisa.

5. *Dei punti di ritrovo.* S' indicano più specialmente con questo nome, le diverse parti che guidano il chirurgo nella ricerca del vaso. I muscoli ed i loro interstizii , le sporgenze ossee , i nervi possono fornire punti di ritrovo. Questi però non debbono essere troppo numerosi, ma ben trascelti e ben conosciuti. Nell' andare verso l' arteria, l' operatore deve procedere da punto in punto di ritrovo, riconoscendoli tutti e nell' ordine voluto l' uno dopo l' altro.

La tavola da operazione dev' essere situata in guisa che le parti sulle quali si opera sieno pienamente illuminate, dando all' individuo la posizione più favorevole per l' operazione , quella cioè per la quale si può raggiungere il vaso per il cammino più corto, più diretto e più sicuro.

Questa posizione varia col variare della legatura ; però in generale vi sono due posizioni costanti che si succedono durante l' operazione :

a. Posizione d' incisione : la pelle dev' essere tesa.

b. Posizione di ricerca : i muscoli debbono essere rilasciati.

L' operatore e gli assistenti prendono una posizione che differisce secondo il vaso da legare.

Operazione. — Un' allacciatura d' arteria, come ogni operazione regolata, comprende un certo numero di tempi, che l' operatore deve percorrere successivamente , e con ordine determinato. Ciascuno di questi tempi conduce in generale ad un punto di ritrovo , ch' è indispensabile di riconoscere prima di andare avanti. L' esecuzione regolare e successiva di questi diversi tempi, la conoscenza metodica dei punti di ritrovo, sono di un' importanza grandissima, se non si voglia operare alla cieca.

Primo tempo. *Incisione della pelle.* — Questa incisione deve esser fatta seguendo una direzione precisa, nettamente determinata per ciascuna legatura, e vale meglio tracciare la linea d'in-

cisione coll'inchiostro, o preferibilmente colla tintura di iodo, che si dissecca rapidamente, anzichè affidarsi alla memoria per condurre il bisturi.

La lunghezza della incisione cutanea varia con la profondità dell'arteria che si deve scovrire, nè si tema di essere un pò ge-

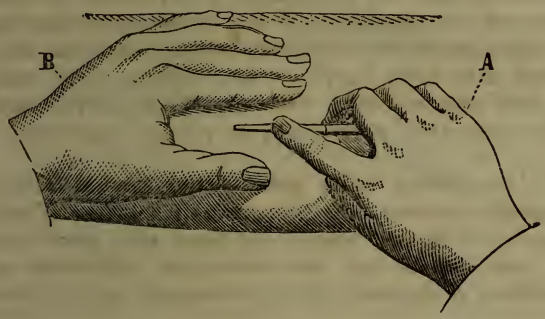

Fig. 14. — Incisione della pelle.

A, mano dritta; B, mano sinistra.

nerosi nello incidere. Un occhiello stretto rende la manovra eccessivamente faticosa senza che per questo si assicuri una guarigione più rapida.

Il punto medio della incisione deve corrispondere al punto dove sarà situato il laccio. La pelle dev'essere precedentemente rasa, s'è provvista di peli.

Per fare un' incisione precisa bisogna che la pelle sia tesa senza essere spostata. Questa tensione della pelle si ottiene, sia coll'applicare da ciascun lato della linea d'incisione il pollice e l'indice della mano sinistra, in modo che si spieghi una leggiera pressione, sia premendo col pollice e col margine cubitale della mano sinistra egualmente ai lati della linea di incisione. La leggierissima trazione che ne risulta deve farsi al tempo stesso perpendicolarmente alla linea d'incisione, e seguendo la direzione di questa linea in direzione opposta al corso del bistori; inoltre non deve cagionare alcuno spostamento delle parti. La mano dell'assistente può egualmente in qualche caso essere impiegata a fissare i tegumenti.

Si usa il bistori retto o il curvo per dividere la pelle ; il bistori ordinario da busta a tagliente leggermente curvo è di un comodo uso. Tenendo il bistori colla mano destra come pen-

na da scrivere o come coltello da tavola, e la lama pressochè perpendicolare, si punge cautamente la pelle, poscia abbassando l' istrumento s' incide col tagliente e si rialza nel terminare l'incisione per evitare di fare una coda. La incisione dev'essere precisa e fatta di un sol colpo, da sinistra a destra.

La pelle ed il tessuto connettivo sotto-cutaneo sono divisi dal medesimo taglio fino all' aponevrosi d' involucro, se non vi ha nella spessezza del tegumento e fino a questa profondità alcuna parte da risparmiare. Se vi ha uno spesso strato di adipe, questa incisione sarà fatta in più volte, sempre però conducendo il bistori dall' una all' altra estremità della ferita, tagliando i tessuti alla medesima profondità, e più col tagliente che con la punta.

Spesso s' incontrano nella pelle o nel tessuto sotto-cutaneo vene o branche nervose, che bisogna risparmiare. L'incisione in questo caso si fa in più tempi. Le vene ed i nervi messi allo scoverto, sono isolati per una estensione sufficiente mercè la sonda scanalata e riportati da un assistente verso il lato più opportuno.

Il sottile strato di tessuto cellulare sotto-cutaneo condensato (*fascia pellucida*), che ricovre immediatamente l'aponevrosi, essendo in generale molto mobile, si lascia facilmente infiltrare dal sangue e nasconde i tessuti; quindi Chassaignac con ragione raccomanda d'inciderlo nettamente.

Secondo tempo. *Scuoprimento dell'aponevrosi d'involucro.*—Divisa la pelle ed il tessuto cellulare, dev' essere messa allo scoverto l'aponevrosi superficiale, o aponevrosi d'involucro della regione, in tutta l'estensione della ferita; altrimenti una parte dell'incisione diviene per lo meno inutile.

In generale l'aponevrosi s'incide nella direzione dell'incisione cutanea. Se questa guaina fibrosa non ricovre qualche parte importante, si taglia direttamente col bistori, evitando tuttavia d'infossare la lama più profondamente.

Se l'aponevrosi ricovre immediatamente parti importanti, si divide o sul dito o sulla sonda scanalata, sia con le pinzette, che col bistori.

a. Sulla sonda scanalata. Non bisogna mai cercare di perforare l'aponevrosi col becco della sonda scanalata per portare questo strumento sotto il foglietto fibroso; perchè in tal modo si corre pericolo di penetrare rapidamente, e ledere le parti profonde. L'aponevrosi dev'essere aperta colle pinzette e col bistori, ed in modo obliquo. Pria di praticare quest' apertura, a livello di un interstizio muscolare, sul margine d'un muscolo, in fuori delle guaine tendinee, del nervo o del vaso, bisogna determinare esattamente il punto speciale, dove essa dovrà cadere.

La mano sinistra armata di una pinzetta con le branche dilatate, della spessezza di qualche millimetro, si porta sull' aponevrosi, perpendicolarmente alla direzione delle sue fibre, e ad una delle

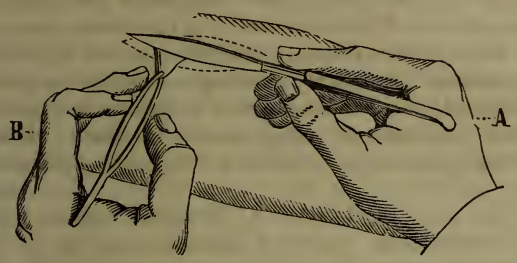

Fig. 15. — Incisione di un'aponevrosi.

A, mano dritta; B, mano sinistra.

estremità della ferita. Le branche dell' istrumento ravvicinate collo stringerle assai fortemente, afferrano una piega che comprende tutta la spessezza della lamina fibrosa, e la sollevano leggiermente.

Colla punta del bistori, tenuto colla mano dritta, in modo che la lama poggi obliquamente di piatto sull' aponevrosi, si taglia obliquamente, sempre contro l'estremità della pinzetta, la plica sollevata, e si fa così una piccola incisione della tela fibrosa. Si depone il bistori lasciando in sito la pinzetta.

La sonda scanalata tenuta colla mano destra supina, come una penna da scrivere, colla scanalatura in alto, è insinuata per quest' occhiello, immediatamente al di sotto dell' aponevrosi. Mercè piccoli movimenti di lateralità, si fa avanzare lentamente il becco dell' istrumento fino all' estremità opposta della ferita. Questo becco deve restare intimamente accollato alla faccia profonda del foglietto aponevrotico, onde non far capitare sulla sonda parti di altri tessuti.

Sopratutto bisogna agire con grande cautela quando il fascio vascolare è immediatamente sotto l' aponevrosi. La rottura del foglietto fibroso con due pinzette, o con una pinzetta ed il becco della sonda, tale quale sarà descritta a proposito dell'isolamento del vaso, a noi sembra molto più sicura ed opportuna in questo caso.

La sonda si tiene colla mano sinistra, e col pollice leggermente appoggiato sulla faccia anteriore del suo padiglione; si fa sporgere in avanti il becco dell' istrumento, mantenuto comple-

tamente immobile. Dopo essersi assicurato che solo l' aponevrosi è stata presa sulla sonda, si porta il bistori nella sua scanalatura, con la punta in avanti, col tagliente in alto, e col dorso della lama formante col conduttore un angolo da 25 a 30 gradi. Lo si spinge con energia e forza sufficiente per incidere nettamente l'aponevrosi. S' intende che la forza dovrà essere maggiore quando le fibre aponevrotiche, oblique rispetto alla linea di divisione, presentano maggior resistenza. Giunta la punta del bistori all'estremità della scanalatura, si rialza la lama ad angolo retto ritirando insieme al bistori anche la sonda, dando all' incisione dell'aponevrosi la medesima lunghezza dell' incisione cutanea.

b. Sul dito come conduttore. — Perforata l'aponevrosi obliquamente, nel modo come abbiamo indicato, ma un po' più largamente, s'introduce l'indice sinistro in quest'occhiello. Sul polpastrello del dito s' insinua di piatto un bistori bottonato, diriggendo in avanti il suo tagliente si incide la tela fibrosa, nel medesimo tempo che il dito conduttore è spinto a poco a poco fino all'altra estremità della ferita. L'uso del dito come conduttore è preferibile sopratutto quando si deve dividere l'aponevrosi a livello degl' interstizii muscolari, i quali si ha l' agio di scollare progressivamente. In queste condizioni, bisogna sempre andare dal basso in alto dalla parte tendinea dei muscoli verso la loro parte carnea, dove gl'interstizii sono meno precisi.

c. Pinzette e bistori. Fatto l'occhiello nel modo come noi abbiamo detto, si prende uno dei suoi margini colla pinzetta, si solleva e si allarga l'incisione a piccoli colpi finchè l'aponevrosi sia stata divisa in tutta l'estensione della ferita.

Potrà occorrere d'incidere l'aponevrosi perpendicolarmente alla direzione dell' incisione cutanea, quando essa tiene fortemente compressi i sottoposti tessuti. Si fa uso in questi casi d'un processo, che or ora indicheremo.

Terzo tempo. *Ricerca del vaso.* — Messe le parti in rilasciamento, e facendo allontanare i margini dell'incisione da un' assistente, si procede alla ricerca del vaso, scollando i tessuti con l'indice sinistro e lacerando i foglietti fibrosi col becco della sonda, badando però sovratutto a riconoscere successivamente tutti i punti di ritrovo. Questo tempo varia necessariamente per ciascuna legatura.

Quarto tempo. — *Apertura della guaina vascolare.* A dir vero non si trova, dal punto di vista dell'operazione, una guaina vascolare ben distinta, che solo per i tronchi principali. L'apertura di questa tela cellulosa si fa sia mercè incisione, sovra una sonda scanalata ottusa, sia, con maggiore sicurezza, lacerandola col becco della sonda scanalata, o mercè due pinzette. Ordinaria-

mente questo tempo si confonde con l' isolamento del vaso e si procede nel modo che ora descriveremo.

B. — *Isolamento dell'arteria.*

Messo il fascio nerveo-vascolare allo scoperto esso resta involto in una tela cellulosa ordinariamente di mediocre resistenza. Il bistori, ormai inutile e dannoso, dev'essere abbandonato assolutamente. Facendo mantenere le parti in rilasciamento, l'operatore situa egli stesso gli uncini sui labbri della ferita, per poi affidarli agli assistenti. Mercè la vista ed il tatto egli riconoscerà, attraverso la guaina cellulosa, gli elementi del fascio nerveo-vascolare.

I nervi si presentano come cordoni bianchi, arrotonditi. Le vene si distinguono per il loro colorito nero o bleu fosco, per il loro facile appiattirsi e per la sottigliezza delle loro pareti. Le grosse arterie appariscono come fettucce giallicce o grigio-rosee ed hanno spesse pareti. Prese tra le dita o compresse contro un piano resistente esse si lasciano appiattire, dando la sensazione elastica di un tubo di caoutchouc. Le piccole arterie però non offrono punto questi caratteri specifici, e spesso solo per la loro posizione possono essere distinte dalle vene collaterali.

Si ponga ben mente a non spostare con qualche gran colpo di sonda tutto il fascio nerveo-vascolare, imperocchè la mancanza di un punto fisso rende molto più difficile l'isolamento dell'arteria.

L'operatore prende colla mano sinistra una pinzetta, le cui branche leggiermente divaricate si applicano sulla guaina cellulosa, in corrispondenza dell'arteria ed in direzione della sua lunghezza, con una certa forza. Col ravvicinarle si prende tra esse una piega della guaina, che si solleva leggiermente per ben isolarla dal vaso. La sonda scanalata è tenuta colla mano destra e colle dita molto ravvicinate alla sua estremità per dare maggiore precisione e forza ai movimenti del suo becco, col quale si afferra e si lacera la guaina cellulosa per una piccola estensione presso le pinzette e sulla piega sollevata.

Mentre che con la pinzetta si mantiene sollevato uno dei labbri dell'incisione fatta alla guaina vascolare, s'isola con precauzione l'arteria, introducendo il becco della sonda tra le sue pareti e le parti molli vicine (vena o nervo), e, mercè leggieri movimenti di va e vieni, facendolo arrivare fin sotto la sua faccia profonda.

Si prende allora con la pinzetta il labbro opposto dell'incisione della guaina, si solleva, e così col becco della sonda s'isola l'ar-

teria da quest'altro lato. L'operatore si accerta che l'isolamento è completo per la facilità con cui la sonda può essere portata sotto la faccia profonda del vaso.

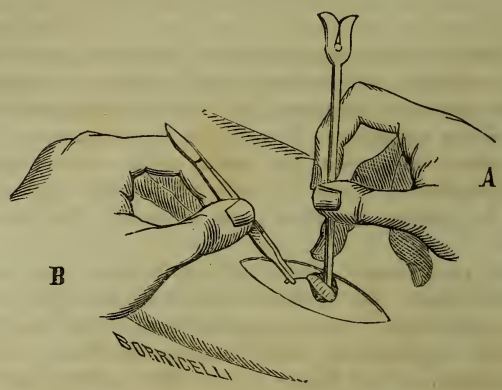

Fig. 16. — Isolamento di un'arteria.

A, mano dritta munita di sonda; B, mano sinistra con pinzetta.

L' isolamento dell' arteria dev' essere fatto per una piccola estensione, 1 centimetro ad un centimetro e mezzo tutto al più. Nessuno degli elementi del fascio vascolare dev' essere stirato, nè contuso. Perciò non bisogna giammai prendere tra le branche della pinzetta, i nervi, le vene o l' istessa arteria. Le sonde di acciaio dritte e resistenti ci sembrano le migliori per la manovra dell'isolamento.

Si può egualmente isolare l' arteria servendosi di due pinzette che afferrino la guaina per quanto più è possibile l' una d' appresso all' altra e lacerandola poscia col loro allontanamento; però questo processo è d'una esecuzione più delicata del precedente.

L' arteria isolata non deve *giammai* essere presa sulla sonda scanalata per menarla al di fuori della ferita.

C. — *Situazione del laccio.*

Per passare il filo incerato al disotto del vaso non bisogna, qualunque sia la profondità della ferita, giammai servirsi di strumenti che non sieno curvi, smussati e muniti di un largo

foro alla loro estremità. Si evitano così gli stiramenti e le estese denudazioni che si producono allorchè si solleva l'arteria sopra un' istrumento dritto e rigido.

Gli aghi di Cooper, di Deschamps, di Marcellino Duval sono d' un uso più comodo della sonda o dello stiletto acuto flessibile, per le arterie profonde. La punta smussata di questi strumenti deve sempre essere intromessa dal lato dell'arteria ove si trovino parti da rispettare: dal lato della vena se non ve n' ha che una, dal lato del nervo se vi sono due vene collaterali.

L' ago munito di un filo incerato è tenuto colla mano dritta, i margini della ferita si debbono divaricare fortemente.

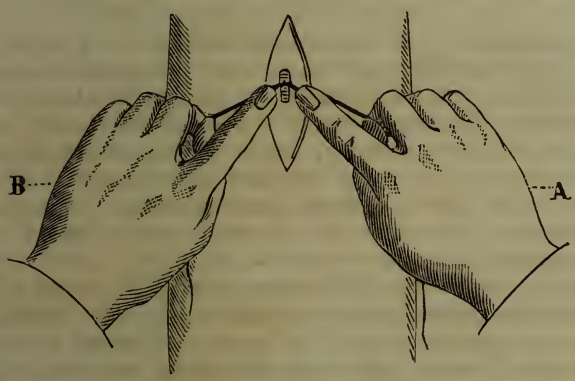

Fig. 17. — Costrizione della ferita.

L'operatore prende colla pinzetta, tenuta nella mano sinistra, il margine dell'occhiello fatto sulla guaina vascolare dal lato ove deve penetrare l' ago. Egli lo solleva, e mercè un leggiero movimento porta il becco dello strumento al disotto del vaso. Prende allora colla pinzetta l' altro lato della incisione, ed imprimendo all' ago un movimento di rotazione intorno al suo centro di curvatura, fa sporgere la sua punta senza spostare l'arteria. Se l'isolamento non è completo, la punta resta trattenuta da un pò di tessuto cellulare. Lasciando la pinzetta, si portano allora l' indice ed il pollice sinistro sul becco dell' ago, e si libera mercè una sufficiente pressione, che l'applicazione delle dita opera senza produrre alcun danno.

Colle dita o colla pinzetta si prende uno dei capi del filo, si porta infuori, poi si ritira l' ago, facendo uscire il suo becco

pel punto dov'è entrato, per liberare l'altro capo. Il laccio, tenuto dalle dita della mano sinistra, si trova situato sotto il vaso.

Si assicura quindi l'operatore, mercè la vista ed il tatto, che l' arteria è ben presa ed è sola nell' ansa del filo: prendendo allora i due capi del filo, senza spostare l' arteria, forma un nodo semplice e dritto, e lo serra coll' aiuto dei suoi indici o dei suoi pollici, come abbiamo indicato. Un secondo nodo fissa il primo, poi si taglia vicino al nodo uno dei capi del filo, mentre che l' altro si porta e si fissa in fuori.

Regole speciali per la legatura di ciascun' arteria.

§. I. Legatura del tronco brachio-cefalico.

Dati anatomici. — Il tronco brachio-cefalico, o arteria innominata, nasce dall' arco dell' aorta nella sua porzione ascendente: si dirige in alto ed in fuori, ed ha una lunghezza di circa tre centimetri. Termina a livello o poco al disotto dell' articolazione sterno-clavicolare destra, dando origine all'arteria carotide primitiva destra, con cui si continua direttamente e all' arteria succlavia dritta, che si distacca quasi ad angolo retto dalla sua parte esterna e posteriore. Nei vecchi il tronco brachio-cefalico sorpassa spesso lo sterno.

I rapporti immediati dell' arteria sono: *In avanti* i tronchi venosi brachio-cefalici destro e sinistro o le loro origini, e il nervo pneumagastrico dritto, dal quale si distacca il ricorrente che abbraccia il vaso nella concavità della sua ansa. — *Al di dentro*: la trachea. — *Al di fuori*: la pleura ed il polmone.

Stratificazione dei tessuti. — 1. Pelle e pellicciaio.

2. Tessuto sotto-cutaneo con le vene tiroidee.

3. Aponevrosi superficiale.

4. Muscolo sterno-cleido-mastoideo.

5. Aponevrosi cervicale media. Al disotto di questo foglietto fibroso o nella sua spessezza v' ha un gran numero di vene, sovente voluminose e ad anastomosi multiple. Bisogna evitarle o tagliarle tra due legature.

6. Gli strati sovrapposti dei muscoli sterno-joideo e sterno-tiroideo, i quali sono sviluppatissimi e ricovrono e nascondono completamente il vase.

7. Il fascio vascolare e la sua guaina cellulosa ordinariamente abbastanza lasca. L' unione colle vene è intima e l' arteria dev' essere isolata accuratamente.

Anomalie. — Le anomalie delle branche arteriose che partono dall' arco dell' aorta, sono assai frequenti.

Cruveillhier le riduce a quattro classi: 1. Ravvicinamento o fusione d'origine; 2. Moltiplicazione d'origine; 3. Trasposizione d'origine; 4. Combinazioni delle varietà precedenti.

Marcellino Duval le divise in tre classi: 1. Aumento di numero, 4, 5 o 6 tronchi; 2. Diminuzione di numero; due o un sol tronco; 3. Numero normale, ma inversione delle branche.

Processi operativi. — Essi sono numerosissimi, ma non differiscono che per la forma e la posizione dell'incisione cutanea. I processi d'incisione unica, verticale (King), obliqua (Sédillot), o trasversale (Manec) non dànno molto vantaggio. I processi ad incisione curva convessa in basso ed in fuori (Farabeuf, Marcellino Duval) o ad incisione composta (V. Mott), nelle quali si divide il capo sternale del muscolo sterno-cleido-mastoideo, sono più vantaggiosi.

Farabeuf fa un'incisione, che partendo a 6 centimetri al disopra della clavicola, segue fino all'osso l'interstizio, che separa i due capi del muscolo sterno-mastoideo dritto, poi la ricurva orizzontalmente al di dentro, costeggiando il margine superiore della clavicola e dello sterno fino alla linea mediana.

Marcellino Duval consiglia un'incisione curva, della quale la parte superiore è verticale o leggermente obliqua dall'alto in basso e di fuori in dentro, e che cadendo nell'intervallo dei due fasci dello sterno-cleido-mastoideo, non ha che 3 o 4 centimetri di lunghezza. L'incisione divenendo curvilinea verso l'estremità interna della clavicola dritta, segue il margine superiore dello sterno per arrestarsi all'estremità interna della clavicola sinistra.

V. Mott esegue una prima incisione di 9 centimetri, costeggiando dal basso all'alto il margine anteriore del muscolo sterno-mastoideo dritto, poscia l'articolazione sterno-clavicolare. Indi fa un'altra incisione di 9 centimetri, che accompagna il margine superiore della clavicola e viene a raggiungere l'estremità inferiore della precedente.

Esplorazione. — Si riconosce la posizione esatta della forchetta sternale, delle articolazioni sterno-clavicolari e della parte anteriore dello sterno-mastoideo dritto, fino all'altezza del tubercolo carotideo, si preme coll'indice nella cavità soprasternale per fare inturgidire le vene superficiali, e assicurarsi delle pulsazioni del vase, della sua probabile profondità, e riconoscere l'esistenza di qualche anomalia arteriosa.

Operazione. — *Posizione d'incisione.* Decubito dorsale, sollevate le spalle, con la testa piegata in dietro, e la faccia inclinata dalla parte sinistra. L'operatore si situa a dritta e all'altezza del collo dell'infermo. Un assistente fornito d'un largo uncino smussato si situa dalla parte opposta.

1. *a*. Incisione di otto centimetri, lungo il margine anteriore dello sterno-mastoideo dritto dall' alto al basso, e terminando a livello dell' articolazione sterno-clavicolare dritta o un poco in dentro senza distendersi sullo sterno.

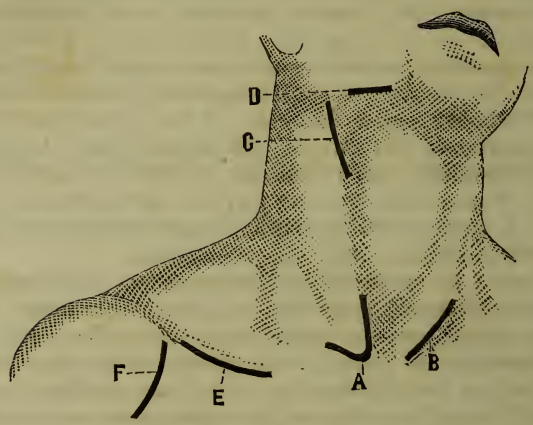

Fig. 18. — Legatura delle arterie.

A, tronco brachio-cefalico; B, carotide primitiva; C, carotide esterna; D, facciale, incisione trasversale; E, ascellare sotto la clavicola; F, ascellare sotto il piccolo pettorale.

b. Incisione di 6 centimetri, costeggiando dal di fuori al di dentro il margine superiore della clavicola destra per raggiungere l' estremità inferiore della precedente. Queste due incisioni non interessano che la pelle.

2. Le stesse incisioni si fanno sul pellicciaio. Se s' incontrano le vene giugulari anteriori si spostano verso uno degli orli della ferita o si dividono tra due legature. La retrazione delle parti dà alla ferita la forma di una mezza luna, la concavità della quale è diretta in alto ed in fuori, e così il margine interno del muscolo sterno-mastoideo destro è messo allo scoverto.

3. Si separano col becco della sonda scanalata i fasci sternali e clavicolari dello sterno-mastoideo dritto, ad un centimetro al di sopra della clavicola. Sotto il fascio sternale si passa da dentro in fuori, facendola scorrere contro la faccia posteriore del muscolo, una sonda scanalata o il dito indice sinistro. Bisogna accertarsi se il capo muscolare è il solo sollevato, e si divide, sia direttamente e d' un sol colpo sulla sonda, sia da fuori in

dentro a piccoli colpi, sollevando le fibre carnose con una pinzetta e tagliandole con la punta del bistori.

4. Si spostano al di fuori il muscolo sterno-mastoideo e il labbro esterno della ferita, e si riconoscono i muscoli sterno-ioideo e sterno-tiroideo, i cui margini esterni ricovrono e nascondono i vasi. Si dividono le loro fibre esterne trasversalmente e da fuori in dentro sopra la sonda scanalata, o con una pinzetta e colla punta del bistori. Per la retrazione delle fibre muscolari divise, si mette allo scoverto il foglietto aponevrotico profondo.

5. *Posizione di ricerca.* China la testa e la faccia leggermente rivolta a dritta. Col becco della sonda scanalata si lacerano l' aponevrosi e la guaina vascolare. Si riconosce la carotide primitiva, e seguendola dall' alto al basso verso il suo margine esterno, si scovre l' origine della succlavia destra e più in basso il punto di terminazione dell' innominata.

6. I grossi tronchi venosi, che passano davanti l' arteria sono isolati con precauzione e portati in fuori, mercè un uncino affidato ad un assistente. L'indice sinistro si porta a poco a poco sotto lo sterno, seguendo il lato interno del vase, e serve di guida alla sonda scanalata, con la quale si procede lentissimamente ad un' attento e completo isolamento. Questo tempo è penoso, perchè si opera ad una grande profondità con poca luce e nel mezzo di enormi tronchi venosi, i quali sopratutto debbono risparmiarsi. L'arteria dev'essere denudata almeno per 1 centimetro al disotto della sua biforcazione.

7. Un ago di Deschamps, di cui la punta smussata è fissata contro l' indice sinistro, serve per passare da fuori in dentro sotto il vaso un fortissimo filo incerato; il polpastrello dell' indice sinistro guida il becco dell' istrumento nella sua entrata, e lo riceve, quando esce dal lato interno dell' arteria. Situato il filo, si stringe in mezzo ai due indici. Si abbia cura di evitare che il laccio risalga e venga a porsi immediatamente al disotto della biforcazione del vase.

[I migliori processi sono quelli di Mott e di Manec.

Questa operazione è stata eseguita 14 volte ed una sola volta è riuscita alla Smythe di New-York. L'operazione riuscì perchè lo Smythe avendo primitivamente legato il tronco-brachio-cefalico e la carotide legò in seguito l'arteria vertebrale con la quale legatura venne a favorire la formazione di un grumo solido nella prima parte della succlavia.

Gli insuccessi in questa operazione sono dovuti principalmente alla mancanza di obliterazione dell'origine della succlavia per la prossimità della vertebrale e della tiroidea inferiore, ed al ristabilimento rapido della circolazione collaterale per mezzo di queste arterie. (T)].

§ II. — Legatura dell' arteria carotide primitiva.

Dati anatomici. — Le carotidi primitive differiscono notabilmente nella loro parte inferiore. La carotide sinistra, originata direttamente dall'aorta, è più profonda alla sua origine: essa si porta in alto, in fuori ed in avanti, rasentando la trachea, dalla quale la separa il lobo della tiroide, ravvicinandola all' esofago.

La carotide destra, più corta, nasce dal tronco brachio-cefalico a livello, o poco più sotto, dell' articolazione sterno-clavicolare dritta: si porta ugualmente in alto ed in fuori e presenta nelle parti medie e superiori del suo corso i medesimi rapporti, che la carotide sinistra.

Le carotidi primitive terminano a livello del margine superiore della cartilagine tiroide nell' uomo, alla sua parte media nella donna. Normalmenle esse non forniscono alcuna branca. La loro direzione è presso a poco rappresentata da una linea tirata dallo spazio parotideo all' articolazione sterno-clavicolare, o un poco in fuori, soprattutto dalla parte sinistra.

Lo sterno-mastoideo, muscolo satellite, ricopre completamente i vasi alla parte inferiore del collo. Nella parte superiore si porta al di fuori e lascia l' arteria allo scoverto. In basso il fascio vascolare è coverto dai margini esterni dei muscoli sterno-ioideo e sterno-tiroideo; l' omoplata-ioideo lo incrocia nel mezzo della sua lunghezza, e lo separa, così come i muscoli precedenti, dallo sterno-mastoideo.

La vena giugulare interna, voluminosissima, è situata alla parte esterna dell' arteria, ch' essa ricovre quasi completamente, quando è inturgidita dal sangue. Indietro ai vasi vi ha il nervo pneumogastrico: che a questi è intimamente accollato, e più indietro il tronco cervicale del gran simpatico. Innanzi la branca discendente interna del plesso cervicale. Addossate alla faccia anteriore delle apofisi trasverse delle vertebre, le carotidi con facilità possono essere compresse contro questo piano osseo. Il tubercolo anteriore della sesta vertebra cervicale, tubercolo di Chassaignac, è un buon punto di ritrovo per la loro ricerca.

Sito dell' operazione. — La carotide primitiva può essere legata in tutta la sua lunghezza. Ma il laccio è ordinariamente situato o presso la sua origine, in basso, *sito di necessità*; o ad 1 centimetro o 2 al disotto della biforcazione, *sito di elezione.*

A. *Sito di necessità.* — La legatura dell' arteria carotide primitiva nella sua parte inferiore, al disotto del muscolo omoplata-ioideo, può essere praticata sia mercè d'una incisione unica, rettilinea (Malgaigne, Sédillot), sia d'una incisione curvilinea

con la convessità infero-interna (Dubrueil), o la convessità infero-esterna (Marcellino Duval).

Qualunque sia il processo adottato, bisogna sempre farsi spazio, tagliando il fascio interno dello sterno-mastoideo.

Sédillot fa cadere la sua incisione fra i due capi dello sterno mastoideo. La ferita è stirata lateralmente e condotta sopra la vena giugulare interna.

Malgaigne fa un'incisione di 5 a 6 centimetri, la quale parte dall' articolazione sterno-clavicolare e si dirige verso la sinfisi del mento.

Dubrueil pratica un'incisione curva, convessa al di dentro, che partendo dal margine anteriore dello sterno-cleidomastoideo, all'unione del suo quarto inferiore con i suoi tre quarti superiori, termina sul margine anteriore della clavicola, nell' interstizio dei fasci sternale e clavicolare.

Marcellino Duval consiglia un' incisione di 7 centimetri, rasentante il margine anteriore dello sterno-mastoideo fino alla clavicola; o un' incisione curva, che partendo a 6 centimetri al di sopra della clavicola, tra i due capi dello sterno-mastoideo, segue questo interstizio, e si ricurva in basso per portarsi fino al margine interno di questo muscolo, obliquamente e parallelamente all'osso (fig. 18. B).

Operazione. — Si riconosca il margine anteriore dello sterno-mastoideo, l'articolazione sterno-clavicolare, il margine superiore della clavicola.

Posizione d'incisione. — Si situa l'infermo in decubito dorsale, colle spalle sollevate, la testa nella estensione, e la faccia rivolta verso la parte sana; l'operatore si situa infuori della parte ove deve eseguire la legatura.

1° A 6 centimetri al di sopra della clavicola, sul margine anteriore dello sterno-mastoideo, si comincia un' incisione, che rasenta il muscolo dall'alto in basso, s'incurva ad 1 centimetro al di sopra dell'estremità interna della clavicola, e si dirige in fuori, seguendo il margine superiore di quest' osso per una estensione di 3 a 4 centimetri. Si divide la pelle, il tessuto sottocutaneo e l'aponevrosi d' involucro, per mettere allo scoverto il fascio sternale dello sterno-mastoideo

2° Dopo di aver isolato questo fascio si divide ad 1 centimetro al di sopra dell'osso, sia sulla sonda scanalata, sia da fuori in dentro con la pinzetta ed il bisturi. Il lembo muscolo-cutaneo, così formato, è sollevato e tirato in fuori da un assistente.

3° Si trovano i muscoli sterno-ioideo e sterno-tiroideo, si sollevano i loro margini esterni, che nascondono i vasi, e si di-

vidono sulla sonda o colla pinzetta ed il bisturi da fuori in dentro.

4° *Posizione di ricerca.* — La testa dell'infermo dev'essere leggermente piegata e la faccia un poco rivolta dalla parte dell'operazione. L'indice sinistro, portato verso la trachea, ritrova i vasi. Con la sonda scanalata si lacera a piccoli colpi la guaina vascolare, mentre l'indice porta in fuori e mette in salvo la vena giugulare interna. L'arteria si denuda, cominciando dal suo margine interno.

5° Tenendo tuttora situato l'indice sinistro in sito e proteggendo la vena giugulare, si fa passare il filo sotto l'arteria mercè un ago di Cooper, la punta del quale s'introduce tra i due vasi, cioè a dire da fuori in dentro e d'avanti in dietro. Il filo deve sempre essere situato almeno a due centimetri al di sopra dell'origine della carotide.

B. *Parte media.* — Si può legare l'arteria carotide primitiva nella sua parte media. Il processo non differisce da quello che noi abbiamo descritto, che per la presenza del muscolo omoplata-ioideo, la cui recisione è sempre senza pericolo quando non lo si può tirare verso uno dei margini della ferita.

C. *Luogo d'elezione.* — Il filo dev'essere situato a 2 centimetri sotto la biforcazione dell'arteria, o 2 centimetri quasi sotto il margine superiore della cartilagine tiroide. Il punto di ritrovo è il margine anteriore dello sterno-mastoideo.

Posizione d'incisione. — L'infermo terrà sollevate le spalle, estesa la testa e la faccia rivolta verso la parte sana; l'operatore si situa in fuori, dalla parte dell'operazione.

1° Si fa lungo il margine anteriore dello sterno-mastoideo, o un poco infuori, un'incisione di 8 centimetri di lunghezza, il cui centro corrisponda a 2 centimetri al di sotto del margine superiore della cartilagine tiroide. Si taglia la pelle, il pellicciaio e lo strato sotto-cutaneo, risparmiando le vene superficiali o tagliandole tra due legature (fig. 19, C).

2° Si divide l'aponevrosi superficiale sopra il muscolo medesimo per tutta l'estensione della ferita cutanea, e si mettono allo scoverto le sue fibre.

3° Col becco della sonda scanalata o col dito si scolla il muscolo dalla parte posteriore della sua guaina, e si sposta in fuori, facendolo sostenere mercè un uncino.

4° *Posizione di ricerca.* — Decubito dorsale, facendo tenere dritta la testa o leggermente piegata, e la faccia rivolta dalla parte dell'operazione.

Con una pinzetta si prende e si solleva il foglietto posteriore della guaina muscolare, che si apre obliquamente, e si divide su di una sonda scanalata. Se questo foglietto è sottile si la-

cera con la sonda scanalata a livello del margine interno dell'arteria.

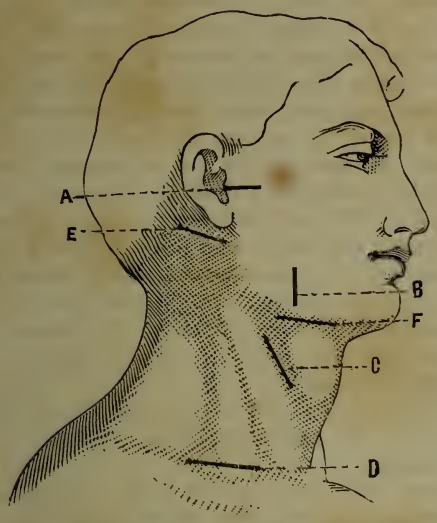

Fig. 19. — Legatura delle arterie.

A, temporale superficiale; B, facciale, incisione verticale ; C, carotide primitiva, luogo di elezione; D, succlavia, tra gli scaleni; E, occipitale, sotto l'apofisi mastoide; F, linguale.

5° L'operatore ritrova la vena giugulare, la scosta in fuori coll'indice sinistro; denuda l'arteria con il becco della sonda in un punto conveniente, assicurandosi che non si allontani poi troppo dalla sua biforcazione.

6° Seguitando col dito a mantenere in fuori ed a proteggere la vena giugulare, si passa il filo sotto il vaso con un ago di Cooper introdotto da fuori in dentro e d'avanti in dietro; e si stringe la legatura, dopo di essersi assicurato che il nervo pneumogastrico non sia rimasto accollato all'arteria.

§. III. — Legatura dell' arteria carotide esterna.

Dati anatomici. — L'arteria carotide esterna, nata dalla carotide primitiva, a livello del margine superiore della cartilagine tiroide nell'uomo, un po' al disotto di questo margine nella donna, si porta in alto nello spazio parotideo e termina a li

vello del collo del condile della mascella inferiore in due branche, la temporale superficiale e la mascellare interna. Dal punto di vista della legatura il tronco della carotide esterna non presenta che 1 o 1 centimetro ½ di lunghezza: perciò non si lega che nello spazio io-tiroideo, tra la origine della sua branca inferiore, l'arteria tiroidea superiore e l'origine dell'arteria linguale. Situata nella sua origine in avanti e un poco al di dentro della carotide interna, essa poscia si porta un po' in fuori, e si distingue mercè la origine delle sue branche collaterali.

Essa è ricoverta dalla pelle, dal pellicciaio, da un'aponevrosi stratificata molto resistente e difficile a lacerarsi, dalla vena giugulare esterna e dalle sue branche, dal tronco venoso facio-linguale, dai ganglii linfatici e dall'ansa del nervo grande ipoglosso, che la incrocia. Lo sterno-mastoideo, muscolo satellite, si trova tanto maggiormente in fuori quanto più si va in alto. La vena giugulare interna è al di fuori e in avanti; i nervi pneumogastrico, laringeo superiore e il tronco cervicale del gran simpatico sono dietro i vasi.

Operazione. — *Posizione d' incisione.* — Decubito dorsale, sollevate le spalle, la testa rovesciata in dietro, la faccia rivolta dalla parte sana.

1° All'altezza della parte media della cartilagine tiroide, sul margine anteriore del muscolo sterno-mastoideo, s' incomincia un' incisione, che, condotta direttamente in alto per una estensione di 8 a 9 centimetri, termina un po' al di dietro del margine superiore della branca del mascellare superiore nel cavo parotideo (fig. 18, C).

Si dividono successivamente la pelle, il pellicciaio e lo strato sotto-cutaneo, facendo inclinare da un assistente dalla parte più favorevole la vena giugulare esterna e le sue branche.

2° Si divide l' aponevrosi superficiale sul margine anteriore dello sterno-mastoideo, mettendo allo scoverto le fibre muscolari.

3° Il margine del muscolo, scollato col dito o colla sonda scanalata, è portato al di fuori.

4° *Posizione di ricerca.* — Abbassate le spalle, dritta la testa o leggermente piegata, la faccia un po' inclinata dalla parte della legatura, col becco della sonda, strettamente tenuta dalla mano dritta, si stacca a piccoli colpi il foglietto aponevrotico stratificato, che ricovre i vasi. Si allontanano i ganglii, si sbrigliano e si scostano le vene, mentre l' indice sinistro dirige il becco della sonda per garentire i tronchi venosi.

5° Portata al di fuori coll' indice sinistro la vena giugulare interna, con prudenza si opera sulla guaina vascolare dalla parte interna, e si denuda il vaso che si presenta. L' origine delle

branche collaterali indica che questo vaso è l' arteria carotide esterna.

6° Con un ago di Cooper si passa il filo di fuori in dentro e d'avanti indietro: poscia, prima di stringerlo, si osserva bene di nuovo che il vaso sollevato dal laccio sia proprio la carotide esterna. La legatura è situata ad eguale distanza dalla tiroidea e dalla linguale. Se il tronco carotideo è cortissimo, si lega nel medesimo tempo la tiroidea superiore.

§ IV. — Legatura dell' arteria carotide interna.

Situata nella sua origine un po' al di fuori ed in dietro della carotide esterna, quest' arteria sale direttamente verso il cranio senza dare nel suo tragitto alcuna branca collaterale. Il processo, che noi abbiamo testè descritto ci dà il modo di metterla allo scoperto nella sua origine e di farne la legatura.

[La legatura della carotide primitiva dà una grande mortalità, circa un terzo dei casi. I pericoli sono dovuti alle facili emorragie secondarie ed agli accidenti cerebrali (emiplegie, coma, delirio ecc.). Si consiglia, specialmente quando la legatura si fa per accidenti traumatici, di stringere il laccio gradatamente, per evitare i bruschi squilibri circolatori cerebrali.

Spesso dopo l'operazione si osserva un' afonia la quale dipende da infiltrazione di sangue attorno allo pneumogastrico e sparisce dopo 24 o 48 ore.

La legatura della carotide esterna è meno grave e dà una mortalità del 4 % e quella della carotide interna, eseguita ben poche volte, è grave e pericolosa come la stessa legatura della carotide primitiva.] (T.)

§ V. — Legatura dell' arteria tiroidea superiore.

Dati anatomici. — L' arteria tiroidea superiore, nata dalla carotide esterna presso la sua origine, o qualche volta dalla carotide primitiva vicino alla sua biforcazione, si porta in dentro, descrivendo una curva a concavità inferiore per guadagnare il corpo tiroide. L'accompagna una vena. Il suo calibro varia collo sviluppo della tiroide.

Ricoverta dalla pelle, dal pellicciaio, dall'aponevrosi, dallo sterno-mastoideo e dalla sua guaina profonda essa è nello stesso piano dei vasi carotidei. Quando il corpo tiroide è molto sviluppato, può nascondere completamente l'arteria tiroidea e la carotide, ed allora bisogna sollevarlo con un uncino e cercare i vasi al di sotto.

Operazione. Si ritrova l' osso joide, la cartilagine tiroide, il margine anteriore del muscolo sterno-mastoideo, primo punto di ritrovo.

1.° *Posizione d' incisione.* Decubito dorsale, le spalle sollevate, la testa tesa, la faccia rivolta verso la parte sana. Si pratica sul margine anteriore del muscolo sterno-mastoideo una incisione di 8 centimetri di lunghezza, il cui centro corrisponde al margine superiore della cartilagine tiroide. Si divide successivamente la pelle, il pellicciaio, il tessuto sotto-cutaneo, risparmiando le vene superficiali o tagliandole tra due legature.

2.° Si divide l' aponevrosi sul margine anteriore dello sterno-mastoideo, mettendo a nudo le fibre muscolari.

3.° Si scolla il muscolo col dito o colla sonda, e si fa portare in fuori.

4.° *Posizione di ricerca.* Le spalle abbassate, la testa dritta o leggermente piegata. Si lacera col becco della sonda, o si taglia sulla sonda il foglietto posteriore della guaina muscolare. Colla vista e col tatto si cerca di riconoscere nella sua guaina il fascio vascolare carotideo.

5.° Senza toccare, s' è possibile, la guaina vascolare, si sposta dolcemente in fuori con l'indice sinistro tutto il fascio, sbrigliandolo nel bisogno con qualche colpo di sonda da parte della trachea.

6.° Tra la carotide ed il lobo tiroideo, al lato interno del vaso e nel medesimo piano, si lacera il tessuto cellulare col becco della sonda, e si scuopre la tiroidea superiore, la direzione della quale è quasi trasversale.

7.° Spinta in alto la vena tiroidea superiore, si passa il filo con un ago di Cooper introdotto dalla parte della vena, e si lega l' arteria presso la sua origine.

§ VI. — Legatura dell' arteria linguale.

Dati anatomici. — Nata a livello o poco al di sotto dell' osso ioide, l' arteria linguale dapprima leggermente obliqua in alto ed in avanti, si situa a qualche millimetro al di sopra del grande corno dell' osso ioide, ch' essa segue fino al margine esterno del genio-glosso, sul quale sale per portarsi nella lingua.

Nella sua porzione obliqua è profondissima, irregolare nella sua posizione, nascosta sotto i muscoli digastrico, stilo-ioideo ed il nervo ipoglosso, e ricoverta dal confluente venoso facio-linguale. La sua legatura in questo punto è difficile e pericolosa.

Nella porzione orizzontale essa è coverta dalla pelle, dal pellicciaio, dall' aponevrosi d' involucro, dalla glandola sotto-mascellare, dal digastrico, dal nervo ipoglosso e dal muscolo io-glosso, a fibre oblique in alto ed in dentro. Su questo muscolo si trovano spesso una o due vene, che non si hanno a confondere con

l' arteria situata al di sotto, e posata sul costrittore medio del faringe.

L' arteria può essere legata in due punti della sua porzione orizzontale.

A. — *Tra i due capi del digastrico,*

Si trova attentamente l'osso joide ed il suo grande corno. Un assistente, situato dalla parte sana, spinge quest' osso verso l'operatore.

1.° *Posizione d' incisione.* Decubito dorsale, con le spalle sollevate, la testa piegata indietro e rivolta verso la parte sana. A 4 o 5 millimetri al di sopra del grande corno dell'osso joide, e parallelamente a questo corno, si fa un' incisione di 5 centimetri, che cominciata ad un centimetro in fuori della linea mediana, s' arresta innanzi dello sterno-mastoideo. Si divide successivamente la pelle, il pellicciaio, il tessuto sotto-cutaneo, risparmiando le vene superficiali (fig. 19, F).

2.° Si allontanano i margini della ferita, e appare attraverso dell' aponevrosi la glandola sotto-mascellare (primo punto di ritrovo). Si apre la guaina della glandola, si va a cercare il suo margine inferiore, s' isola e sollevandolo si porta in alto la glandola, che si fa mantenere mercè un doppio uncino.

3.° Il foglietto aponevrotico, che forma la parete posteriore della guaina glandolare, è sottilissimo. Si distinguono, al di sotto di questo, i due tendini madreperlacei del muscolo digastrico (secondo punto di ritrovo) e la loro inserzione all' osso joide. Essi formano i due lati di un triangolo, la base del quale è il nervo grande ipoglosso (terzo punto di ritrovo) ordinariamente apparente, ma che qualche volta bisogna distrigare.

4.° L' osso joide è fissato coll' aiuto di un tenaculum, che lo tira in basso. Con le pinzette si sollevano alquante fibre del muscolo io-glosso, nell' area del triangolo predetto e ad eguale distanza dal nervo ipoglosso e dall' osso ioide. Si dividono obliquamente colla punta del bistori, e si fa al muscolo io-glosso un occhiello di qualche millimetro, parallelamente al corno dell' osso ioide, risparmiando le vene che scorrono sulla faccia anteriore del muscolo.

5.° Allontanati i labbri della piccola incisione, s'incontra l'arteria linguale, spesso isolata, qualche volta accompagnata da una vena. S' isola con il becco della sonda lentamente e per una piccola estensione, senza troppo scollarla.

6.° Si passa il filo sotto l' arteria con un ago curvo, introdotto dal lato della vena, se ve ne ha una; dalla parte del nervo ipoglosso, se non vi esiste vena satellite.

Questo processo conduce lontano dall' origine dell' arteria.

B. — *Fra il gran corno dell' ioide ed il tendine posteriore del muscolo digastrico.*

1.° *Posizione d'incisione.* — La posizione d'incisione è l'istessa del processo precedente. L' incisione cominciata a 2 o 2 centimetri ½ in fuori della linea mediana, è condotta al di sotto e parallelamente al grande corno dell'osso ioide, per una estensione di 5 centimetri. Essa raggiunge il margine anteriore dello sterno-mastoideo. Si dividono successivamente la pelle, il pellicciaio, il tessuto sotto-cutaneo, risparmiando le vene superficiali.

2.° Si ritrova la glandola sotto-mascellare. S'essa discende troppo in basso, si apre la sua guaina, si solleva e la si fa mantenere mercè un uncino. Bisogna evitare in questo tempo la lesione della vena facciale nell' angolo esterno della ferita. Se la glandola dà poco fastidio, basta sbrigliare e sollevare il suo margine inferiore.

3.° Si riconoscono il tendine posteriore del muscolo digastrico e l' angolo a seno posteriore, spesso acutissimo, che forma col gran corno dell' ioide. Il nervo ipoglosso è situato un poco più in alto. Si fa fissare in basso l' osso ioide, e rialzare dolcemente il tendine del digastrico; poscia spingendo in fuori il tronco venoso facio-linguale, si libera con la sonda il margine posteriore del muscolo io-glosso.

4.° Si può insinuare la sonda scanalata sotto il muscolo io-glosso e dividerlo sopra questo conduttore da fuori in dentro, a 1 o 2 millimetri al di sopra del gran corno ioideo, ma ci sembra più sicuro di sollevare le fibre carnose con le pinzette e di tagliarle a piccoli colpi colla punta del bistori.

5.° Per la contrazione delle fibre muscolari divise, si mette allo scoverto l'arteria linguale, adagiata sul costrittore medio del faringe. S' isola per una piccola estensione, e si passa il filo al di sotto di essa con un ago curvo.

Questo processo più difficile che il precedente, a causa della profondità dell' arteria e della presenza delle vene voluminose nell' angolo esterno della ferita, conduce più dappresso all' origine del vaso.

§ VII — Legatura dell' arteria facciale.

Dati anatomici. — Branca della carotide esterna, l'arteria facciale nasce spesso da un tronco comune con l' arteria linguale. Essa sale obliquamente in alto ed in avanti per raggiungere il mascellare inferiore, innanzi del muscolo massatere.

Profondissima nella sua origine, dove presenta i medesimi rap-

porti che l'arteria linguale, essa bentosto si situa in una gronda o un canale della glandola sotto-mascellare, e diventa sotto-aponevrotica nella faccia, sul margine inferiore della mascella inferiore. In questo punto è ricoverta dalla pelle, dal pellicciaio, dall' aponevrosi massaterina ed è immersa in un tessuto cellulo-fibroso denso e serrato, difficile a lacerarsi col becco della sonda. La vena facciale è al di fuori ed al di dietro dell'arteria.

Punti di ritrovo sono: una depressione sensibile al dito situata sul margine inferiore del mascellare, nell' unione del suo terzo posteriore coi suoi due terzi anteriori, cioè a 3 o 4 centimetri dall'angolo della mascella: la sporgenza formata dal margine anteriore del massatere: le pulsazioni del vaso.

Processi operatorii. — A. *Al dinanzi del m. massatere.* Porzione facciale.

Si consiglia o un' incisione sul margine anteriore del massatere, e parallela a questo margine (Sédillot, Marcellino Duval), o un'incisione obliqua, che incrocii il tragitto del vaso, o finalmente un'incisione parallela al margine inferiore del mascellare inferiore (fig. 18, D e fig. 19, B).

L' infermo sarà situato in decubito dorsale, con la testa poggiata su di un corpo resistente, colla faccia rivolta dal lato sano.

1.° Si fa sul margine del mascellare inferiore e parallelamente a questo margine, un incisione di 4 centimetri, il centro della quale corrisponde al passaggio dell' arteria. Si dividono successivamente la pelle, il pellicciaio, il foglietto aponevrotico, dipendenza della guaina del m. massatere.

2.° Si ritrova il margine anteriore del massatere, la depressione del margine del mascellare: si esplora la ferita col dito e si avverte un cordone duro e rotondo, che è il vaso.

3.° Col becco della sonda scanalata si lacera lentamente il tessuto cellulo-fibroso, si separa la vena dall' arteria, e dopo di averla sufficientemente denudata, si passa il filo da fuori in dentro, o da dietro in avanti.

B. *Presso la sua origine.*—Porzione cervicale (Marcellino Duval).

Medesima posizione dell' infermo la testa leggiermente rovesciata all' indietro.

1.° Si comincia ad un centimetro al di sopra del margine inferiore del mascellare inferiore, e ad un centimetro innanzi dell'arteria, un' incisione cutanea che si dirige all' indietro e segue il margine dell' osso fino all' angolo della mascella. Essa allora si ripiega e cammina dall' alto al basso fino a 3 centimetri al di sotto dell' angolo. Si mette allo scoverto la porzione superficiale o facciale del vaso.

2.° Si segue l' arteria dall' alto al basso, dividendo sulla sonda

scanalata, parallelamente al margine inferiore dell' osso e fino al suo angolo, il foglietto anteriore della glandola sottomascellare. Abbassando la glandola, si scovre la facciale, nel solco che essa percorre, e la si lega più o meno presso la sua origine. La vena facciale è ordinariamente spostata in fuori, in dietro, ed in alto. Se la vena sotto-mentale è voluminosa, e dev' essere risparmiata, bisognerà spostare la vena facciale in dentro ed in basso.

§ VIII. — Legatura dell' arteria occipitale

Dati anatomici. — Branca posteriore dell' arteria carotide esterna, l' occipitale, profondissima alla sua origine, sale verso l' apofisi mastoide, e passa sotto i muscoli che ivi s' inseriscono per portarsi al cuoio capelluto. Dal punto di vista chirurgico, essa presenta tre parti:

1.° Dalla sua origine al tubercolo trasverso dell' atlante. Profondissima, essa è in rapporto col nervo ipoglosso; ricoverta dalla parte curvilinea del nervo, più in alto essa passa in fuori ed in dietro della sua porzione verticale. Questo nervo può servire di ritrovo per la legatura del vaso. I suoi rapporti mediati sono innanzi col ventre posteriore del digastrico; indietro colla vena giugulare interna: al di dentro con l' arteria carotide interna.

2.° Dal tubercolo trasverso-atlantoideo alla sutura occipitale mastoidea. Essa è inaccessibile.

3.° Dalla sutura occipito-mastoidea al centro della linea curva superiore dell' occipitale, sotto l' apofisi mastoide. A questo livello essa è ricoverta dalla pelle, dall' inserzione dello sterno-mastoideo, dallo splenio del capo e qualche volta dal piccolo complesso. La si cerca tra il ventre posteriore del digastrico in avanti e l' obliquo superiore della testa indietro.

A. — *Legatura alla sua origine* (Tharsile Valette).

Posizione. — Decubito dorsale, con la testa rovesciata indietro, col mento rivolto dalla parte sana.

1° Incisione cutanea rettilinea, che partendo dal margine superiore della cartilagine tiroide rasenta il margine parotideo del mascellare inferiore, e termina sul mezzo d'una linea, che congiunge l'angolo della mascella al lobulo dell'orecchio.

2° Si divide a piccoli colpi il pellicciaio nella medesima estensione.

3° Si taglia successivamente sulla sonda scanalata il foglietto superficiale e medio dell' aponevrosi cervicale, risparmiando la vena giugulare esterna e spingendo in alto la glandola sottomascellare, se si presenta nella ferita.

4° Si divide con precauzione il foglietto profondo dell' aponevrosi cervicale, risparmiando le vene che si possono incontrare nell' angolo inferiore della ferita. Trovando dei gangli linfatici che dànno incomodo, si enucleano.

5° Si spinge innanzi il tronco comune della vena facciale e linguale, e si ritrova nell'angolo superiore della ferita il tendine posteriore del digastrico.

6° Si ricerca e s'isola la porzione orizzontale del nervo grande ipoglosso ad eguale distanza dal tendine del digastrico e dal gran corno dell'osso joide.

7° Salendo lungo il nervo s'isola la sua parte curvilinea e il principio della sua parte verticale: si sposta indietro la vena giugulare interna.

8° Si lacera lentamente il tessuto connettivo tra la porzione orizzontale dell'ipoglosso ed il tendine posteriore del digastrico, e si riconosce l' arteria occipitale, servendosi al bisogno, come punto di ritrovo del tubercolo trasverso dell'atlante.

9° Si denuda l' arteria e si fa passare il filo al di sotto nell'angolo superiore della ferita, la mercè d'un ago di Deschamps, che s'intromette tra la vena giugulare interna e l'occipitale per farlo uscire tra l'occipitale e il nervo ipoglosso.

Col medesimo processo si possono legare le arterie carotide interna ed esterna a qualche centimetro al di sopra del loro punto di origine.

B. — *Legatura sotto l'apofisi mastoide.*

Punti di ritrovo sono il margine posteriore e la punta dell'apofisi mastoide. Nella profondità la incisura digastrica ed il ventre posteriore del muscolo digastrico (fig. 19, E.).

Posizione.—Decubito dorsale tenendo sollevate le spalle, estesa la testa e la faccia rivolta verso la parte sana.

1° Si comincia ad 1 centimetro al di sotto e innanzi della punta dell' apofisi mastoide un' incisione che si estende indietro per la lunghezza di 5 centimetri, parallelamente al margine posteriore di quest'apofisi. Si divide la pelle, il tessuto sottocutaneo e l'aponevrosi d'involucro.

2° Si taglia direttamente, in tutta l'estensione della ferita, lo sterno-mastoideo e la sua aponevrosi d'inserzione.

3° Si divide anche lo splenio e la sua aponevrosi a fibre madreperlacee e splendidissime. Il dito portato nella ferita sente l'incisura digastrica.

4° Si solleva colle pinzette, e si taglia a piccoli colpi una sottile aponevrosi, che riveste la faccia anteriore dello splenio.

5° Partendo dal ventre posteriore del digastrico, nell' angolo anteriore della ferita, si lacera e si allontana colla sonda il tessuto connettivo. Si denuda l'arteria e si fa scorrere il filo al di sotto con un ago curvo introdotto dalla parte della vena.

§ IX. — Legatura dell'arteria temporale superficiale.

Dati anatomici. — Branca terminale della carotide esterna, essa esce dalla glandola parotide e si porta verticalmente in alto tra il trago e la radice dell'arcata zigomatica. Essa è ricoperta dalla pelle, ed immersa in un fitto tessuto connettivo dove qualche volta si trovano ganglii linfatici. La vena temporale è indietro, più superficiale; il nervo auricolo-temporale è qualche volta accollato ai vasi.

Punti di ritrovo sono; il trago, l'arcata zigomatica, le pulsazioni del vaso.

Posizione. — Decubito dorsale, la testa poggiata ad un solido sostegno, la faccia interamente rivolta verso la parte sana.

Operazione. — 1° *a.* Si fa un'incisione cutanea verticale di 3 centimetri ad eguale distanza dal trago e dalla radice dell'arcata zigomatica: il centro corrisponde all'arcata.

b. Si fa un'incisione cutanea trasversale di 3 centimetri, cominciata sul trago e condotta in avanti. Essa incrocia il tragitto del vaso, e più che la precedente dà meno probabilità di errare (fig. 19, A.).

2° Si lacera il tessuto connettivo col becco della sonda scanalata e si riconosce il vaso.

3° Si allontana la vena indietro, si denuda l'arteria attentamente, si fa passare il filo sotto il vaso di dietro in avanti.

§ X. — Legatura dell'arteria succlavia.

L'arteria succlavia nasce, a dritta dal tronco brachio-cefalico a livello, o un poco al disotto, dell' articolazione sterno-clavicolare; a sinistra essa viene direttamente dall'arco dell'aorta. Portandosi in alto ed in fuori, essa scorre sulla faccia superiore della prima costa, poscia discende dietro la clavicola, e prende al disotto di quest'osso il nome d'arteria ascellare. La si considera in tre porzioni, e in ciascuna porzione si può legare. Noi studieremo i rapporti anatomici prima di descrivere ciascuna di queste legature.

A. — *Al di dentro degli scaleni.*

Ricordi anatomici. — I rapporti anatomici differiscono nei due lati del corpo.

A sinistra. — Proveniente dall'arco aortico, l'arteria è quì più profonda, si porta direttamente in alto e si ricurva ad angolo retto sull'apice del polmone. Essa è immediatamente addossata alla pleura, e si tiene un po' al di fuori dell'articolazione sterno-clavicolare. I nervi frenico e pneumogastrico la separano dalla carotide primitiva sinistra. La vena succlavia dritta l'attraversa perpendicolarmente in avanti a livello dell'estremità interna della clavicola, dalla quale è separata per mezzo dei muscoli sterno-ioideo e sterno-tiroideo. La sua lunghezza è di 6 a 7 centimetri.

A destra. — Proveniente dal tronco brachio-cefalico, essa si porta in alto ed in fuori descrivendo una curva a convessità superiore. Separata dall'articolazione sterno-clavicolare dai muscoli sterno-ioideo e sterno-tiroideo essa è in rapporto: innanzi col nervo frenico e pneumogastrico, e ricoverta dal confluente delle vene giugulari interne e succlavia, o tronco venoso brachio-cefalico dritto, il ricorrente l'abbraccia nella sua ansa; in fuori, colla pleura ed il polmone; in dentro coll'origine della carotide. La sua lunghezza è da 3 a 4 centimetri. Molte branche nascono in questa porzione.

Processi operatorii. — L'arteria succlavia può legarsi alla sua origine col processo indicato per la ricerca del tronco brachio-cefalico. Ma l'operazione, difficile per la presenza delle vene e dei nervi, che circondano il vaso, e per la vicinanza della pleura è quasi inutile, essendo troppo corto il tronco arterioso per la formazione del trombo obliteratore.

B. – *Tra gli scaleni.*

Ricordi anatomici. — L'arteria orizzontale, in questo punto, è poggiata sulla faccia superiore della prima costa. Essa è ricoverta dalla pelle, dal pellicciaio, dall'aponevrosi d'involucro, dal fascio clavicolare dello sterno-mastoideo, dalla vena succlavia e dallo scaleno anteriore, il margine interno del quale è costeggiato dal nervo frenico. Nel triangolo formato dai due scaleni e della prima costa, l'arteria occupa la base o la parte inferiore, i nervi del plesso brachiale, situati al di sopra, sono diretti in basso ed in fuori. La succlavia dà sovente delle branche in questa porzione. La vena satellite, situata innanzi del muscolo scaleno anteriore, è voluminosa, e sormonta spesso la clavicola in alto.

Processi operatorii. — Marcellino Duval pratica un' incisione curva a convesssità infero - interna, o incisione piegata a guisa di gomito, la branca verticale della quale, di 4 centimetri di lunghezza, discende tra i due fasci dello sterno-mastoideo fino al margine superiore della clavicola. La branca trasversale, partendo da questo punto, segue in fuori il margine superiore della clavicola, per un'estensione di 6 centimetri.

Operazione. — Si ritrova l' estremità interna della clavicola ed il suo margine superiore, la vena giugulare esterna nella fossa sopra-clavicolare.

Posizione d'incisione. — Decubito dorsale, il petto un po' elevato, la testa estesa e la faccia inclinata dalla parte sana, la spalla malata abbassata. La luce deve venire dalla parte della testa, dietro la clavicola.

1° Si comincia un'incisione al margine esterno del trapezio, e si porta fino ad 1 centimetro dall'articolazione sterno clavicolare, o inversamente seguendo la parte del corpo ove si opera: tale incisione sarà parallela al margine superiore della clavicola e situata a 1 centimetro al disopra di questo margine Si divide la pelle, poscia il pellicciaio con precauzione (fig. 19, D).

2° Ritrovata la vena giugulare esterna, si scolla mercè qualche colpo di sonda, e si porta al di fuori. Divisa l'aponevrosi si mette allo scoverto il fascio clavicolare dello sterno - mastoideo.

3° Si divide questo fascio da fuori in dentro, in tutta l'estensione della ferita, sollevando le fibre carnose colla pinzetta e tagliandole a piccoli colpi, dalla superficie verso la profondità.

4° *Posizione di ricerca.* — La testa dritta o leggermente piegata, la faccia rivolta dalla parte dell'operazione, la spalla ammalata sempre abbassata, e la cavità sotto-clavicolare bene illuminata.

Si lacera col becco della sonda scanalata il tessuto connettivo e l' aponevrosi omo-clavicolare, evitando con cura la vena succlavia, che, voluminosa, sormonta spesso la clavicola, e si colloca sulla faccia anteriore dello scaleno anteriore.

5.° Messo allo scoverto il muscolo scaleno anteriore, si scolla col dito ad 1 centimetro ½ o 2 al disopra della sua inserzione, s' interessa dal suo margine esterno col bisturi condotto sull' indice sinistro, e si taglia a piccoli colpi, avendo cura di non ledere nè le vene vicine (succlavia innanzi, giugulare interna al di dentro), nè il nervo frenico poggiato sul suo margine interno, nè i rami che l' arteria emette a questo livello.

6.° Tagliato il muscolo esso si ritrae e lascia allo scoverto l' arteria, che s' isola con precauzione ; e si fa passare il filo con un ago curvo introdotto dalla parte della vena, cioè a dire d' avanti in dietro, e di basso in alto. Il filo si stringe, allonta-

nandosi quanto più sia possibile, dalle branche collaterali, ch' è più prudente legare presso il loro punto di origine.

C. — *In fuori degli scaleni. Luogo di elezione.*

Dati anatomici. — L' arteria, più superficiale in questo sito, è obliqua in basso ed in fuori, e non dà alcuna branca in questa parte del suo corso. Essa incrocia la prima costa immediatamente al di fuori del tubercolo d' inserzione del muscolo scaleno anteriore.

È coverta dalla pelle, dal pellicciaio, dall' aponevrosi superficiale, o foglietto sterno-trapezieo, da un tessuto cellulare lasso con gangli linfatici, dalla porzione profonda della vena giugulare esterna e dai suoi affluenti, dall' aponevrosi omo-clavicolare, dal tessuto connettivo, ove serpeggiano le arterie scapolari superiore e posteriore, e da un foglietto fibroso degli scaleni, dipendenza dell' aponevrosi profonda.

La vena succlavia s' accolla all' arteria nella parte esterna: essa è situata innanzi di questa, e si nasconde dietro la clavicola. I nervi del plesso brachiale si trovano indietro, in fuori ed in sopra del vaso.

La vena giugulare esterna, obliqua in basso ed in fuori, nella sua parte superficiale, descrive una curva a concavità interna per attraversare l' aponevrosi, il foglietto omo-clavicolare, il tessuto connettivo, e venire a gettarsi nella vena succlavia, un poco in fuori del suo confluente, con la giugulare interna. L' omo-plata-ioideo, spesso addossato alla clavicola, deve essere spostato in alto ed in fuori.

Il tubercolo d' inserzione dello scaleno anteriore è 5 a 6 centimetri in fuori dell' articolazione sterno-clavicolare; lo sbocco della giugulare esterna è ad 1 centimetro più in fuori.

Processi operatorii. — Essi sono numerosissimi e possono essere classificati così

a. *Incisione trasversale.* (Hogdson, Lisfranc).
b. *Incisione verticale.* (Roux, Fouilloy).
c. *Incisione obliqua.* (Blizard, Post, Dubled).
d. *Incisione curva.* (Green, Fergusson, Skey, M. Duval).
e. *Incisione mista.* (Ramsden, Marjolin, Physick, Marcellino Duval).

Benchè le incisioni curve o miste presentino il vantaggio di dare una più larga ferita, pure l' incisione trasversale è sufficiente ed è generalmente preferita (fig. 20, A).

Posizione d' incisione. — Decubito dorsale, tenendo sollevato il petto, la testa piegata in dietro e la faccia rivolta verso la parte sana. La spalla malata è abbassata da un assistente, che stira

il braccio accollato al corpo, per diminuire la profondità della fossa sopra-clavicolare. La luce deve venire dalla parte della testa e ben rischiarare la regione.

Si riconosce il margine superiore della clavicola, la sua estremità interna, la vena giugulare esterna, e la profondità della fossa sopra-clavicolare:

1.° Si comincia a 2 centimetri in fuori dell'articolazione sterno-clavicolare un'incisione cutanea, che si porta al di fuori, parallelamente al margine superiore della clavicola e ad 1 centimetro al di sopra di questo margine, per una estensione di 8 a 9 centimetri. Si tagliano successivamente la pelle, ed il pellicciaio: si scolla la vena giugulare esterna e si fa spostare in fuori. Se questo vaso è già sotto-aponevrotico, si sposta similmente, appena s'incontra nella ferita.

2.° Si dividono l'aponevrosi superficiale e le fibre esterne del fascio clavicolare dello sterno-mastoideo, se questo muscolo si estende molto in fuori.

3.° Allontanando col dito il tessuto connettivo ed i gangli, si ritrova il muscolo omopata-ioideo che in occorrenza si va a cercare di basso in alto dietro la clavicola, alla quale esso è addossato. Si lacera la sua aponevrosi col becco della sonda, e si porta il suo ventre muscolare in alto ed in fuori.

4.° *Posizione di ricerca.* — Si farà tenere la testa dritta o leggermente piegata, la faccia rivolta dalla parte dell'operazione,

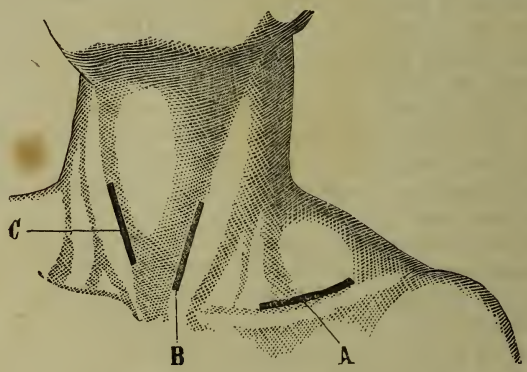

Fig. 20. — Legatura delle arterie.

A, Legatura della succlavia in fuori degli scaleni; B, vertebrale; C, tiroide inferiore.

la spalla malata molto abbassata, la ferita bene illuminata, e i suoi margini largamente allontanati.

Poscia coll' indice sinistro portato nella ferita, al disotto della clavicola, il chirurgo tocca la faccia superiore della prima costa e tenendo il suo polpastrello fisso contro l' osso, lo percorre da fuori in dentro fino al tubercolo d' inserzione dello scaleno anteriore. Se questa sporgenza è poco rilevante, allora col dito si riconoscerà il tendine del muscolo, rasentando il margine anteriore della costa. Immediatamente al di fuori del tubercolo, si tocca e si riconosce al tatto l' arteria dalle sue pulsazioni e dalla sua consistenza. Ricordando poi che innanzi dell' arteria si trova piazzata la vena, il chirurgo opererà con molta prudenza e circospezione nel portare il becco della sonda dietro la clavicola. I nervi sono al di sopra e in dentro dell' arteria, obliqui in basso ed in fuori, facili a confondersi con essa.

5.° Si lacera col dito e col becco della sonda il tessuto connettivo che ricovre l' arteria, e si riconosce questa.

6.° Avvalendosi della vista e del tatto, situato sul tubercolo osseo l' indice sinistro, o fissando l' arteria sulla prima costa, e proteggendo la vena, s' isola il vaso con precauzione.

7.° Si passa il filo sotto l' arteria con un ago curvo, introducendolo d' avanti indietro e di dentro in fuori per evitare la vena, mentre coll' indice sinistro si riceve la punta dell' ago nella sua uscita, per risparmiare il cordone nervoso più vicino.

Prima di stringere il filo, l' operatore si assicura di nuovo di avere ben presa l' arteria, e ch' essa sia la sola compresa nella legatura.

[Qualche volta (e non raramente) l' arteria succlavia passa avanti allo scaleno anteriore e la vena trovasi avanti all'arteria, ovvero al posto che questa dovrebbe occupare, cioè fra gli scaleni. Altre volte essa si biforca anormalmente, questo si deve sempre supporre ogni qualvolta si trova l' arteria di calibro inferiore al normale, ed in tal caso bisogna ricercare l' altro ramo, che ordinariamente passa avanti allo scaleno anteriore.

La legatura della succlavia fra gli scaleni è una operazione piena di difficoltà, e presenta una statistica sfavorevolissima.

La legatura fuori degli scaleni ha dati migliori risultati le poche volte che è stata praticata.

La mortalità è circa del 54 %.] (T)

§ XI. Legatura dell' arteria tiroidea inferiore.

Dati anatomici. — Variabilissima per volume, direzione ed origine, l' arteria tiroidea inferiore, branca superiore della succlavia, nasce spesso da un tronco comune colla vertebrale. Per raggiungere il corpo tiroide, essa si porta dapprima direttamente in alto, poi descrive una curva a convessità superiore, la

cui sommità, secondo Paulet, si trova nell'adulto ad 1 centimetro e $^1/_2$ al di sotto del tubercolo carotideo, nei vecchi un po' più in alto. Posta al di dentro dello scaleno anteriore, l'arteria tiroidea inferiore è separata dalla vertebrale mercè l'aponevrosi profonda o prevertebrale.

Essa è ricoverta: dalla pelle e dal tessuto sottocutaneo, dall'aponevrosi d'involucro, dallo sterno-mastoideo e dal foglietto posteriore della sua guaina, dalla carotide primitiva e dalla giugulare interna, dai nervi pneumogastrico e gran simpatico.

È poi separata dai vasi carotidei mercè un foglietto aponevrotico, spesso connettivale, ma che bisogna necessariamente lacerare per metterla allo scoverto.

Processo operatorio. — *Posizione d'incisione.* — Decubito dorsale, colle spalle sollevate, colla testa in estensione, colla faccia rivolta verso la parte sana.

Punti di ritrovo. — Sono il margine anteriore dello sterno-mastoideo, i vasi carotidei, il tubercolo di Chassaignac.

1.° Si fa un'incisione cutanea di 8 a 9 centimetri di lunghezza, di cui il punto medio sia a 2 centimetri al di sotto del tubercolo carotideo, sul margine anteriore dello sterno-mastoideo. Poscia si divide successivamente la pelle, lo strato sottocutaneo, risparmiando le vene, e l'aponevrosi superficiale sul margine del muscolo (fig. 20, C).

2.° Messo allo scoverto lo sterno-mastoideo, si scolla e si sposta in fuori.

3.° Si lacera la guaina profonda del muscolo al di dentro del fascio vascolare, che si fa in massa spostare in fuori da un assistente.

4.° *Posizione di ricerca.* — Facendo tenere la testa in direzione della linea mediana del corpo e leggermente flessa, coll'indice sinistro si sente il tubercolo carotideo, e dall'alto in basso col becco della sonda, lacerando a piccoli colpi il tessuto connettivo, s'incontra la curva dell'arteria all'altezza indicata.

5.° S'isola il vaso con precauzione senza spostarlo, e si fa passare il filo al di sotto con un ago ricurvo conficcato dalla parte della vena.

§ XII. Legatura dell'arteria vertebrale.

Dati anatomici. — Branca superiore dell'arteria succlavia, la vertebrale nasce spesso da un tronco comune colla tiroidea inferiore. Profonda in tutto il suo tragitto essa si porta in alto e indietro, passa tra il lungo del collo e lo scaleno anteriore, e penetra nel foro della base dell'apofisi trasversa della sesta vertebra cervicale. Essa sale così fino al cranio pel canale formato

dai fori delle apofisi trasverse, e potrà in occorrenza essere ricercata a livello della curva ch' essa descrive fra l' atlante e l' occipitale ; ma ordinariamente non si lega che alla sua origine. Essa offre alcune anomalie di origine e di posizione, talora penetrando nel foro della base dell' apofisi trasversa della settima vertebra cervicale, tal' altra trovandosi situata innanzi a questa apofisi e non penetrando nel suo canale che pel foro della quinta, della quarta, della terza ed anche della seconda vertebra del collo. Una vena situata in avanti l' accompagna.

È ricoverta dalla pelle, dal tessuto sottocutaneo, dall' aponevrosi superficiale, dallo sterno-mastoideo, dal fascio vascolare carotideo, dall' aponevrosi prevertebrale e dai muscoli, tra i quali è situata. Il suo punto di origine è a 3 o 4 centimetri al di sopra della clavicola, e corrisponde all'interstizio dei due capi dello sterno-mastoideo.

Punti di ritrovo. — Sono lo sterno-mastoideo, il tubercolo anteriore dell' apofisi trasversa della sesta vertebra cervicale, tubercolo carotideo o di Chassaignac, che si trova salendo di basso in alto sulla regione antero-laterale del collo, circa a 6 centimetri al disopra della clavicola.

Processi operatorii. — I processi di Sédillot, Dubrueil, Marcellino Duval, per la ricerca della carotide primitiva alla sua parte inferiore, sono applicabili all' arteria vertebrale. Si può, con Chassaignac, incidere lungo il margine posteriore dello sterno-mastoideo, e così si evitano più sicuramente i vasi carotidei ; però è troppo indietro, e se il muscolo è largo, allora bisogna tagliare una parte del suo fascio clavicolare.

Operazione. — *Posizione d' incisione.* — Decubito dorsale, colle spalle sollevate, colla testa estesa, la faccia rivolta verso la parte sana, il collo pienamente illuminato. Si riconosce il margine anteriore dello sterno-mastoideo ed il tubercolo carotideo.

1.° Sul margine anteriore dello sterno-mastoideo, si fa una incisione cutanea da 9 a 10 centimetri, di cui il punto medio è 1 centimetro al di sotto del tubercolo carotideo : sicchè essa discende quasi fino alla clavicola ; indi si divide la pelle, il pellicciaio, e l' aponevrosi superficiale (fig. 20, B).

2.° Lo sterno-mastoideo, messo allo scoverto, è isolato dalla sua guaina e spostato in fuori, ed attraverso il foglietto posteriore della guaina del muscolo si cerca di riconoscere la vena giugulare interna dalla sua colorazione bluastra.

Se s' incontra il muscolo omoplata-ioideo nella ferita, si sposta in alto ed in fuori, lacerando o tagliando l'aponevrosi omoclavicolare sotto il suo margine inferiore.

3.° *Posizione di ricerca.* — Facendo tenere dritta la testa o leggermente flessa, e la faccia rivolta dalla parte malata, si apre

il foglietto posteriore della guaina dello sterno-mastoideo in fuori della vena giugulare interna, si tira in dentro il fascio nerveo-vascolare compreso nella sua guaina connettivale e si fa sostenere da un aiutante con un largo uncino, che bisogna situare convenevolmente.

4.° Coll' indice sinistro intromesso nella ferita si riconosce il tubercolo carotideo, al di sotto del quale, ad 1 centimetro circa, si trova l' interstizio del lungo del collo e dello scaleno anteriore, e se s' incontra nel corso dell' operazione la tiroidea inferiore o la sua branca cervicale ascendente , si sposta in dentro. Lacerata l' aponevrosi prevertebrale, si scostano i muscoli e si trova la vena vertebrale, che si allontana, e, più profondamente l' arteria.

5.° Dopo essersi assicurati, per la sua posizione, che si è giunto sull' arteria vertebrale, la si denuda con precauzione, e si fa passare il filo con un ago di Deschamps di adatta curvatura, la cui punta è conficcata tra la vena e l' arteria. Poscia si lega.

[L' allacciatura dell' arteria vertebrale è un argomento di tanto interesse, da richiedere assolutamente di essere svolto e dettagliato in modo più ampio e preciso di quello che ha creduto lo Chauvel. La profonda situazione di questo ramo arterioso nel suo primo tratto, e la protezione che gli somministra il canale osseo delle apofisi trasverse, nella sua parte media, se rendono rare le sue meccaniche offese , non ne garentiscono però l' impossibilità, come l' esperienza ha evidentemente dimostrato. Già fin dal 1755 Fabricius delineava la storia di un individuo, che morì per ferita caduta su quest' arteria proprio nella curva che essa fa tra l' atlante e l' occipitale. In seguito le osservazioni si moltiplicarono, le quali vennero dimostrate non pure dal clinico ma dall' anatomista patologo, e ci piace qui riferire la storia clinica di alcuni casi, onde fare viemaggiormente comprendere l' importanza pratica della legatura di detta arteria.

Osservazione 1.ª — Antonio Diomajuti, facchino, riportò nel 15 aprile 1829 una ferita da punta e taglio dietro l' angolo sinistro della mascella inferiore di sotto la parotide, diretta da sotto in sopra, e lunga circa due pollici : la ferita guarì di prima intenzione , ma dopo due settimane un tumore pulsante del volume d' una mandorla comparve nel luogo della ferita, che presentando progressivo aumento , obbligava l' infermo nel 12 luglio a ricoverare nell' ospedale degl' Incurabili.

Il tumore aveva acquistato il volume d' un uovo d' oca.

Riunitisi in consulto i professori del Luogo , opinarono trattarsi di un tumore aneurismatico di alcun ramo posteriore della

carotide esterna, per lo che fu decisa l' allacciatura della carotide primitiva, che venne eseguita dal prof. Chiari. Ma dopo questa allacciatura continuarono le pulsazioni nel tumore, e l'infermo morì il 27 dello stesso mese, pochi giorni dopo l' eseguita operazione. L' autopsia accuratamente eseguita fe' conoscere che l' aneurisma risiedeva nell' arteria vertebrale, e non in un ramo della carotide esterna.

Osservazione 2.ª — Poco tempo dopo Luigi Bianchi, facchino, di anni 30 riportò ferita da punta e taglio dietro l' orecchio sinistro, che fu seguìta da emorragia. Questa frenata con appropriati mezzi, la ferita cicatrizzò, ma dopo alcun tempo presentò tumore pulsante nel luogo della cicatrice, che lentamente progredendo nei primi tre mesi, acquistò poi in breve un rapido incremento sì da estendersi dal mezzo dell' orecchio al basso dell' angolo della mascella inferiore: una piccola soluzione di continuo prodotta dalla caduta di un' escara che eravisi formata dava poco sangue e pus. Le pulsazioni sembravano aneurismatiche e minoravano alcun poco con la pressione sulla carotide primitiva. Il prof. Ippolito sospettò di altro simile aneurisma della intervertebrale, e Rispoli propose legarla passando un filo tra le apofisi trasverse delle vertebre cervicali in uno degli spazi intertrasversali: ma la maggioranza decise per la legatura della carotide.

Scoverta la stessa, comprimendola sul nastrino si videro continuare le pulsazioni, e la legatura fu del pari inutile, essendo morto l' infermo per ripetute emorragie. L' autopsia mostrò ancora aneurisma della vertebrale.

Osservazione 3.ª — registrata dal dottor Fraeys negli annali della Società di Medicina di Gand — Leonardo Vanderstichelen di anni 23, riportò in rissa nel 3 maggio 1840 una ferita nella parte superiore laterale sinistra del collo, un pollice circa sotto l' apofisi mastoide. Vi fu emorragia, ma frenata con la compressione, la ferita cicatrizzò in pochi giorni. Due settimane dopo comparve nel sito della cicatrice un tumore pulsante, che aumentando di volume decise l' infermo a presentarsi il 3 agosto 1840 nell' ospedale civile di Gand.

Il tumore aveva acquistato il volume del pugno di un adulto, era emisferico ed occupava la parte superiore laterale sinistra del collo. Presentava tutti i caratteri di un aneurisma falso consecutivo e le manifeste pulsazioni minoravano e cessavano col comprimersi che si faceva dal chirurgo del tronco dell' arteria carotide primitiva.

L' indicazione allora sembrava chiara, e l' idea di legare l' arteria carotide primitiva si presentava naturalmente al chirurgo.

L' operazione fu praticata il 5 dal dottor Kluyskens alla

presenza dei dottori Lutens, Burgraeve e Teirlink, allacciandosi l' arteria nel triangolo omo-joideo; ma con meraviglia di tutti si vide, che il tumore però continuava a pulsare. Il Kluyskens si mostrò sorpreso di tal persistenza, ma rammentandosi dai colleghi casi di pulsazione verificatasi negli aneurismi della carotide dopo la legatura, come avvenne al Cooper in due casi, pulsazione che persistè per alcun tempo e poi andò a gradi diminuendo e scomparve, essendovisi su via anastomotica, così non insistè ulteriormente.

L' infermo presentò nei giorni consecutivi persistenza delle pulsazioni nel tumore; il laccio cadde il 27 agosto dopo ventidue giorni dalla praticata legatura della carotide, ed il 13 settembre uscì dall' ospedale portando sempre il tumore alla parte superiore laterale del collo come prima. Sembrava che nulla dovesse mettere in pericolo la vita, ma il 22 decembre 1840, dietro abbondante emorragia risultata dalla rottura spontanea dell' aneurisma, perdè la vita.

Ora quest' aneurisma, le cui pulsazioni cessavano sotto la pressione praticata sulla carotide nel triangolo omo-tracheale, presentando un punto d' appoggio il tubercolo carotideo della sesta vertebra cervicale, e che legata poi la carotide in sopra continuava a pulsare e dava il triste esito della morte per rottura, a quale arteria apparteneva? Alla intervertebrale, la quale vedremo nel primo tratto, prima di passare nel canale osseo, costeggiare all'esterno ed un poco in dietro l' arteria carotide, tanto che Sédillot propone andarne alla ricerca per la stessa via che per la legatura della carotide già studiata: e siccome il tubercolo carotideo segue il principio del canale osseo sull' intervertebrale, così si spiega come la pressione portata in mezzo, attraverso i tessuti sulla carotide, dal tubercolo carotideo in giù, ha compresso del pari il tronco della intervertebrale, onde le cessate pulsazioni; mentre legata poi isolatamente la carotide, il tumore non guarì, nè diminuì, ma percorse la sua terribile parabola.

Osservazione 4ª raccolta dal Dr. Ossieur da Roulers (ann: della Soc: Med: d'Emal. — p: 206, anno 1848). È ancora un esempio di lesione traumatica dell'arteria intervertebrale giudicata come ferita della carotide — Un uomo dopo di un'orgia, rissandosi riportò una ferita alla parte superiore della regione cervicale laterale: vi fu emorragia ripetuta, che del pari con la compressione sulla carotide cessando, fè credere alla offesa dei rami occipitali, onde la legatura della carotide primitiva: ma l'emorragia rinnovandosi sfrenata, l'infermo perdè la vita

L'autopsia eseguita dai medici legali dimostrò l'offesa della intervertebrale.

Casi di tal natura sono forse più frequenti di quel che si crede,

e la chirurgia militare ne dà forse esempii più frequenti che la pratica civile. In fatti Lisfranc scriveva « *Io ho osservato nel-* « *l'armata parecchi individui, nei quali le emorragie esistenti al collo non permettevano riconoscerne la sorgente* ».

Queste ultime osservazioni fanno chiaramente vedere la possibilità di comprimere la intervertebrale, e quindi il dovere di tentare in tali casi prima d'ogni altro la compressione digitale.

Or se dalle raccolte osservazioni risulta la possibile offesa di tale arteria, ci corre obbligo coscienzioso studiare l'anatomia chirurgica, la diagnosi differenziale dalle offese dei rami della carotide, il migliore processo operatorio, l'apparecchio di operazione e di medicatura, e le consecutive cure.

Abbiamo intanto, innanzi tutto, il dovere di dichiarare, che il primo a presentare un ragionato processo operativo per l'allacciatura della vertebrale fu il prof. Nunziante Ippolito, onore e gloria della chirurgia napoletana, basandosi sopra un accurato e minuto studio dell'anatomia chirurgica del punto possibile per l'operazione.

Anatomia chirurgica. — Se il chirurgo porta la sua attenzione alla parte inferiore della regione laterale del collo, noterà uno spazio triangolare limitato in avanti dal margine posteriore del muscolo sterno-clavico-mastoideo, in dietro dalla vena giugulare esterna, in basso dal terzo interno del corpo della clavicola, che ne rappresenta la base, essendo l'apice del triangolo formato dal punto d'intersecamento delle vene giugulari esterne col muscolo sterno mastoideo. Da questo primo spazio triangolare esterno il chirurgo si può dirigere sulla prima porzione della invertebrale; poichè dall'esterno procedendo all'interno, rimossa la cute delicata e sottile di questa regione, si nota sotto il fascio superficiale, il cui foglietto esterno disseccato, si vedono le poche fibre del pellicciaio, che talvolta sono sì esili, da non potersi separare dal foglietto interno dell'istesso fascio superficiale; e si rammenti che il foglietto esterno ha granulazioni adipose, l'interno apparisce lamelloso piuttosto e che nel mezzo di essi camminano la giugulare esterna ed i rami esterni del plesso cervicale.

Rimosso il fascio superficiale ed il muscolo pellicciaio, vedesi allora allo scoverto il muscolo sterno-mastoideo, che dà passaggio sotto di sè all'aponevrosi cervicale superficiale, che covre l'omo-joideo ed i muscoli sterno-joideo e sterno-tiroideo. Questa del pari disseccata si rende appariscente l'omo-joideo; e si limita allora un secondo spazio trigono, formato dallo sterno-cleido in in avanti dall'omo-joideo in dietro. In mezzo di tal triangolo lavorando il chirurgo, dirigendosi in dentro, noterà un campo adiposo con dei gangli linfatici, e vedrà trasparire il muscolo

scaleno anteriore col ramo frenico che si poggia in sopra obliquamente.

Egli allora rammenterà che trovasi in tal punto ad avere verso l'interno, sotto lo sterno-cleido-mastoideo, l'arteria carotide primitiva e la vena giugulare interna, onde rispettare quel punto. Ma diretto al lato interno dello scaleno anteriore noterà da prima un'arteria, che dirigendosi da fuori in dentro e da sotto in sopra con convessità in alto e all'esterno, o concavità in basso ed in dentro, cerca guadagnare la tiroide, ed è l'arteria tiroidea inferiore, che cammina tra l'aponevrosi media e profonda cervicale, e che covre l'intervertebrale. Questa però profondamente piazzata è ricoperta dall'aponevrosi cervicale profonda, poggiando sulle apofisi trasverse delle vertebre ultime cervicali, situate in un piccolo e profondo spazio trigono formato dal muscolo lungo del collo, all'interno, che si attacca ai corpi delle vertebre, e all'esterno dallo scaleno anteriore. Lo spazio trigono esterno è dunque formato dallo sterno-cleido e della giugulare esterna, il mediano dallo sterno-cleido e dall'omo-joideo, il profondo dal muscolo lungo del collo e scaleno anteriore, in mezzo del quale circondata da celluloso, fitto e resistente, coverta dalle vene compagne cammina la intervertebrale, fiancheggiata in fuori e sopra lo scaleno dal ramo frenico; in dentro, e sopra dal fascio carotideo, e nel mezzo coverta dalla tiroidea inferiore. I tessuti che la ricovrono sono: 1° la cute, 2° il fascio superficiale col pellicciaio, 3° l'aponevrosi cervicale superficiale, 4° la media, 5° la profonda coll'adipe e coi gangli linfatici che vi corrispondono.

Studiata l'anatomia chirurgica nella regione dove corrisponde l'intervertebrale, si rammenti che essa, giunta verso le apofisi traverse della sesta cervicale ed anche 5ª, 4ª e 3ª non di rado, s'immette nel canale osseo muscolare, dove non è più reperibile dal chirurgo.

Ora estesa l'arteria nelle sue curve descritte alla parte posteriore laterale del collo, ivi verificandosi aneurisma traumatico, come nei casi descritti, in preda l'infermo ad emorragie sfrenate, analizziamo quale esser deve la condotta del chirurgo.

Primo suo dovere è lo stabilire un'esatta diagnosi, e per non cadere nell'errore citato più volte, rammenterò che nel fare la compressione sulla carotide per osservare se le pulsazioni cessino o pur no nel tumore aneurismatico, deve eseguirla sulla regione omo-joidea della carotide, non omo-tracheale, altrimenti per la prossimità della intervertebrale colla carotide, che le sta in sopra ed in dentro, nello spingere questa a traverso i tessuti sulle apofisi trasverse delle vertebre cervicali, prendendo come guida il tubercolo carotideo dello Chassaignac, comprimesi carotide,

tiroidea inferiore e vertebrale, e si cadrà nel cennato errore. Quindi la compressione si deve esercitare nel punto superiore, ove la vertebrale non può essere compressa. Allora se le pulsazioni cessano l'aneurisma è della occipitale, se continuano è della vertebrale.

Determinata l'operazione, l'apparecchio d'esecuzione si compone di un bisturi alla Chassaignac, della guida, di due uncini ottusi, dall'ago di Cooper e di Deschamps munito del semplice filo; e l'apparecchio di medicatura delle solite compresse e fascia a bendelle.

Operazione. Piazzato l'infermo su di piccolo letto col capo basso e girato dal lato opposto dell' offeso, il chirurgo cercherà da prima rendere ben visibile il triangolo esterno, comprimendo in basso sulla fossa sopra-clavicolare la vena giugulare esterna. Indi piazzato dal lato offeso, formata la fovea, dal punto d' incrociamento della vena giugulare esterna col muscolo sterno-cleido sino alla clavicola, in guisa da cadere nel mezzo preciso della base del triangolo cennato, inciderà i comuni tegumenti a man sospesa da sopra in sotto o viceversa, fino a giungere sul fascio superficiale. Allora, presa la guida, a strati a strati inciderà sì i foglietti del fascio superficiale che il pellicciaio, il quale vi sta in mezzo. In tal tempo dell' operazione deve aver presente che alcun ramo della giugulare esterna si può presentare in mezzo al fascio superficiale, e che bisogna evitarlo, lasciandolo nel lato posteriore dell'incisione. Inciso tal tessuto, si troverà allo scoverto il margine posteriore del muscolo sterno-cleido-mastoideo, e sotto di esso troverà l'aponevrosi cervicale superficiale, che del pari inciderà. Si presenta allora un secondo spazio trigono limitato dallo sterno-cleido, dal muscolo omo-joideo, e dalla clavicola in basso; in mezzo a questo lavorando in direzione verticale, ed in dentro ed in avanti, si troverà su di un' atmosfera adiposa con gangli linfatici, che bisogna scollare e menare in dietro, garentendoli sotto l'indice della mano sinistra. È in tal punto che spesso si vede l'arteria tiroidea inferiore fare una curva a convessità posteriore superiore, che del pari il chirurgo eviterà spingendola in dentro: e giunto sullo scaleno anteriore, incisa l'aponevrosi cervicale profonda tra il muscolo lungo del collo e lo scaleno, troverà l'arteria intervertebrale. In tal tempo dell'operazione procederà con molta cautela, essendo l' arteria molto profonda, e coverta dalla vena omonima. Il nervo frenico corrisponde in fuori, ed il fascio carotideo protetto dal muscolo sterno-cleido. Scoverta l'intervertebrale, il quarto tempo dell'operazione si esegue con l'ago di Cooper, o di Dechamps; il filo si assicura all'esterno alla regione sopra clavicolare, e la medicatura ordinaria sarà tenuta in sito da una fascia ad otto capi che dalla

parte posteriore del collo viene ad incrociarsi nella regione toracica anteriore. L'infermo sarà situato dopo l'operazione col capo flesso e girato dal lato offeso; ed il metodo misurativo sarà rigorosamente operato.

Il prof. Ippolito raccomandava al chirurgo piazzarsi dal lato opposto a quello dove l'operazione devesi eseguire, ma sperimentalmente sui cadaveri ho notato che meglio l'operatore domina e riscontra i tessuti operando dal lato dell'offesa.

Il Velpeau ed il Sédillot volendo portare una modifica al processo operatorio del prof. Ippolito hanno consigliato scendere nel triangolo dello scaleno e del lungo del collo per lo mezzo delle branche del muscolo sterno-mastoideo, come si ritrova la carotide primitiva col processo del Sédillot. Ma se in mezzo a tali branche muscolari si riscontrano a perpendicolo le vene giugulare e la carotide, perchè cadere su tali vasi, che debbonsi poi menare in dentro per scendere sulla vertebrale? A che correre i rischi di manovrare su di essi allo scoverto, e temere poi le conseguenze di una vasta suppurazione? Col processo Ippolito tali vasi sono garantiti precisamente dal muscolo sterno-cleido, e nulla vi si guadagna col processo Sédillot.

Il Dritrich ha proposto allacciare questa arteria nella curva che forma verso la regione posta tra la 1ª e 2ª vertebra. Ma oltre la difficoltà di cercarnela, oltre la vicinanza al midollo spinale, se l'operazione va richiesta per ferita od aneurisma traumatico ivi avvenuto, come si opererà sul luogo leso col metodo di Anel? Sicchè un tal processo naturalmente non ha ragione di esservi.

Come del pari cade il processo proposto da Malgaigne di scendere sulla prima origine della vertebrale, incidendo il margine interno dello sterno-cleido, tra questo ed i muscoli sterno e tiro-joidei, costeggiando il fascio carotideo, che del pari in tal caso vi si presenta per prima.

Il processo d'Ippolito è il solo preferibile tutte le volte che su quest'arteria si dovesse portare un laccio per operarne la legatura.

Solo però ricorderemo, che la compressione digitale essendo facilissima sotto il tubercolo carotideo, questa devesi usare prima di eseguire un'operazione tanto grave.] C. G.

§ XIII. Legatura dell'arteria mammaria interna.

Dati anatomici. — Branca inferiore della succlavia, l'arteria mammaria interna, passando dietro la clavicola, si dirige dapprima obliquamente in basso ed in dentro, poscia, a partire dalla seconda costa, diviene verticale e discende lungo il margine

dello sterno, a 5, 6, od 8 millimetri di distanza in fuori. Essa è accompagnata da una vena situata in dentro o da due vene collaterali. Addossata alla pleura essa è ricoverta negli spazii intercostali dalla pelle e dal tessuto sotto-cutaneo, dall'aponevrosi superficiale, dal muscolo gran pettorale, dall'aponevrosi che segue al muscolo intercostale esterno, dalle fibre carnose dell'intercostale interno spesso intersecate da fibre tendinee madreperlacee e immersa in un tessuto cellulo-adiposo. La si lega nel secondo, nel terzo e nel quarto spazio intercostale, che sono i più larghi. Più in basso essa si allontana dallo sterno e manca lo spazio.

Processi operatorii. — *a*. Si fa un'incisione trasversale di 3 a 4 centimetri sulla parte media dello spazio intercostale, o lungo il margine inferiore della cartilagine costale superiore, che cominci ad 1 centimetro in dentro del margine dello sterno. In tal modo le fibre del gran pettorale sono soltanto devaricate, onde si ha poca luce.

b. Ovvero si pratica un'incisione obliqua, sia diretta in basso e in dentro (Goyrand), sia in basso e in fuori.

Posizione. — Situato l'ammalato in decubito dorsale, si ritrovano il margine dello sterno e le cartilagini costali.

1° Si fa un'incisione obliqua in basso e in fuori che, cominciata sullo sterno ad un mezzo centimetro al di sopra e in dentro dell'articolazione sterno-costale superiore, si porta verso la parte media della cartilagine costale inferiore dello spazio scelto, formando coll'asse del corpo un angolo di 45° aperto in basso. Poscia si dividono successivamente la pelle, il tessuto sotto-cutaneo e l'aponevrosi superficiale.

2° Si tagliano le fibre del gran pettorale nella direzione dell'incisione e si allontanano i margini della ferita.

3° Si incide l'aponevrosi dell'intercostale esterno, poi, a piccoli tagli e sollevandole con una pinzetta si tagliano le fibre dell'intercostale interno in tutta l'estensione della ferita.

4° Riconosciuto il margine dello sterno, si lacera col becco della sonda lentamente di dentro in fuori il tessuto connettivo lasso, dove son situati i vasi, operando colla più grande prudenza per risparmiare la pleura.

5° Messi allo scoverto i vasi, s'isola l'arteria, e vi si fa passare il filo al di sotto mercè un ago curvo conficcato dalla parte della vena.

[Dei due processi di cui fa cenno l'autore merita senza dubbio la preferenza il primo, cioè quello che ha per base l'incisione trasversale, poichè così operando si può ottenere tutto lo spazio che si vuole, e si ha sempre l'opportunità di trovare l'ar-

teria anche quando essa per anomalie scorre più vicina o più lontana dello sterno. Col processo ad incisioni oblique consigliato da Scarpa e con quello ad incisione verticale parallela al margine dello sterno consigliato da Velpeau, oltre a non avere libera la manovra cogli opportuni istrumenti per la ristrettezza dello spazio, si può capitare ancora di non incontrare l' arteria, perchè essa non si potrebbe trovare a scorrere proprio in corrispondenza del punto dove cade l' incisione. Per allacciare dunque la mammaria interna si pratichi sempre un'incisione trasversale, che, cominciando dal margine dello sterno, si prolunghi in fuori per 4 a 5 centimetri ed anche più, camminando parallelamente alle coste, proprio nello spazio intercostale]. C. G.

§ XIV. Legatura dell' arteria ascellare.

Originata al di sotto della clavicola verso la porzione media di quest' osso, l'arteria ascellare si porta obliquamente in basso ed in fuori per guadagnare la faccia interna del braccio. Essa termina al margine inferiore del gran pettorale: è rettilinea nella sua direzione; le poco frequenti anomalie son relative sopratutto alla sua distribuzione e all'origine delle sue collaterali: l'accompagna una vena, ed i nervi del plesso brachiale hanno con essa dei rapporti immediati.

Si deve studiare in tre parti: *a.* al di sopra del piccolo pettorale; *b.* dietro del piccolo pettorale; *c.* al di sotto del piccolo pettorale o nell' ascella, perchè essa appunto si lega in queste sue tre porzioni.

A. — *Sopra il piccolo pettorale.*

Dati anatomici.—L'ascellare, al di sopra del piccolo pettorale, è compresa nell'area di un triangolo formato dal margine inferiore della clavicola, dal margine superiore del piccolo pettorale e dalla parete toracica.

Essa è ricoverta: dalla pelle, dal tessuto sotto-cutaneo con qualche fibra del pellicciajo, dalle branche sopra-clavicolari del plesso cervicale superficiale, dall' aponevrosi d' involucro, dal fascio clavicolare del muscolo gran pettorale, dall' aponevrosi coraco-clavico-ascellare, tanto robusta che ha ricevuto il nome di legamento coraco-clavicolare interno. Quest' aponevrosi si sdoppia per inviluppare il piccolo pettorale; in alto, essa si attacca alla guaina fibrosa del muscolo succlavio; in fuori, è attraversata dalla vena cefalica, che la perfora per sboccare nella vena ascellare. Qualche volta la giugulare esterna discende innanzi alla clavicola per sboccare nella vena cefalica od anche la v. cefalica passa fra

la clavicola e il muscolo succlavio per raggiungere la giugulare esterna. L'aponevrosi coraco-ascellare è ugualmente attraversata dalle branche dell'acromio-toracica.

Al di sotto si trova un tessuto connettivo, dove s'incontra la vena ascellare accollata al torace e situata in dentro ed innanzi dell'arteria, ch'essa ricopre.

Vi ha sovente una vena collaterale, che cammina al lato esterno dell'arteria, coverta però dal confluente delle vene cefalica e ascellare. I nervi del plesso brachiale stanno all' esterno dei vasi.

L' arteria non dà ramificazioni che a livello del piccolo pettorale.

Processi operatorii. — Si sono consigliate:

a. Un'incisione obliqua in basso ed in fuori. (Keate, Ph. Roux, Lisfranc).

b. Un'incisione verticale. (Marchal de Calvi).

c. Un'incisione semilunare convessa in basso (Hogdson).

d. Un' incisione a lettera L, di cui una branca è trasversale, l'altra, obliqua in basso ed in fuori, è più corta (Chamberlaine, Marcellino Duval).

e. Un'incisione trasversale, parallela al margine inferiore della clavicola, processo ordinario (fig. 18, E).

Posizione d'incisione. — Decubito dorsale, coll'apice della spalla malata un poco innalzato e portato indietro, ed il braccio in una leggiera abduzione. Si riconosce la clavicola, l'apofisi coracoide, la branca di comunicazione tra la vena cefalica e giugulare esterna, che passa innanzi la clavicola.

1° Immediatamente, o un mezzo centimetro sotto la clavicola, si fa un'incisione trasversale, che, cominciata presso l'apofisi coracoidea e l'interstizio deltoide-pettorale, si porta in dentro per uno spazio di 9 a 10 centimetri. Si taglia la pelle, il pellicciajo, lo strato sotto-cutaneo e l'aponevrosi superficiale, risparmiando la vena cefalica nell'angolo esterno della ferita.

2° Si dividono direttamente le fibre del gran pettorale, rasente la clavicola, in tutta l'estensione della ferita.

3° Col becco d'una forte sonda scanalata si lacera quanto più è possibile vicino alla clavicola , l' aponevrosi coraco-clavicolare messa allo scoverto, ch'è assai resistente, risparmiando lo sbocco e la parte profonda della vena cefalica.

4° *Posizione di ricerca.* — Il braccio è avvicinato leggermente al torace. Scollando delicatamente il tessuto cellulo-adiposo, questo si porta nella parte interna della ferita contro la parete toracica. Si riconosce la vena ascellare, voluminosa, che nasconde completamente l'arteria.

5° Isolando delicatamente la vena pel suo margine esterno, si

sposta in avanti e in dietro verso il torace con un uncino ottuso o coll' indice sinistro, che la mette in sicuro.

6° In fuori ed in sotto della vena si trova l' arteria: si isola e si fa passare un filo al di sotto con un ago curvo conficcato dal basso in alto e di dentro in fuori dalla parte della vena, poi coll'indice sinistro, portato al lato esterno dell'arteria, si allontanano i nervi e si riceve la punta dell' istrumento, che si tira al di fuori. Fa d'uopo intanto che il chirurgo si assicuri di nuovo, che il cordone compreso nella legatura, sia proprio l' arteria, ed essa solamente. Di poi si stringe il filo ravvicinandosi per quanto è possibile alla clavicola, per allontanarsi dall' origine dell'acromio-toracica.

B. — *Dietro il piccolo pettorale.*

Dati anatomici. — L' arteria è quì situata tra i due rami di origine del nervo mediano, restando la vena innanzi ed in dentro. Quasi tutte le collaterali partono da questa parte del vaso. L'arteria è ricoverta dalla pelle, dal tessuto sotto-cutaneo, dove cammina la vena cefalica nell'interstizio deltoido-pettorale, dal muscolo gran pettorale, dal piccolo pettorale in uno sdoppiamento dell'aponevrosi coraco-clavi-ascellare e dal tessuto cellulo-adiposo.

Processo operatorio. — *Posizione d'incisione.* — Decubito dorsale, col braccio allontanato dal tronco. Si ritrova l' interstizio deltoido-pettorale.

1.° Si comincia sul margine inferiore della clavicola, a qualche millimetro in dentro dell'interstizio deltoido-pettorale, un'incisione cutanea, che si conduce in basso ed in fuori parallelamente a quest' interstizio per un' estensione di 7 ad 8 centimetri, non interessando che la pelle (fig. 18, F).

2.° Isolata la vena cefalica, facendola spostare al di fuori, si apre l' interstizio deltoido-pettorale, o, per più sicurezza, si divide col bisturi lo strato carnoso, lasciando nel labbro esterno della ferita qualche fibra del gran pettorale.

3.° *Posizione di ricerca.* — Riconducendo il braccio nell'adduzione, si mette allo scoverto il piccolo pettorale, si scolla con l'indice sinistro, e, facendo passare il dito sotto questo muscolo da basso in alto, si piglia coll'uncino e si divide a piccoli colpi con un bisturi condotto sul polpastrello del dito. Si evita l'acromio-toracica al suo margine superiore.

4.° Allontanando leggermente le labbra di questa ferita profonda, si lacera il tessuto connettivo, e si cade sul fascio nerveo-vascolare. La vena ascellare si lascia al di dentro; l'arteria tra le branche di origine del mediano s' isola lentamente ; poi si

fa passare il filo con un ago curvo conficcato dalla parte della vena, allontanandosi il più che è possibile dall'origine delle collaterali.

C. — *Sotto il piccolo pettorale o nell' ascella.*

L' arteria è superficiale e facilmente accessibile: essa non dà alcuna collaterale in questa parte. La vena ascellare è in dentro e in dietro dell' arteria, più ravvicinata alla pelle; i nervi mediano e muscolo-cutaneo sono innanzi, gli altri tronchi nervosi dietro al vaso.

L' arteria è ricoverta dalla pelle, dal tessuto sotto-cutaneo e dall' aponevrosi ascellare, dove corre la vena basilica.

Punti di ritrovo. — Sono la sporgenza del fascio nerveo-vascolare, la coraco-brachiale, i tronchi nervosi del braccio.

Processo operatorio. — Decubito dorsale.

Posizione d' incisione. — Il braccio sia nella completa adduzione, la mano nella posizione media. L'operatore, per la parte dritta si situa dietro la spalla, col corpo fortemente chinato innanzi. A sinistra si situa di fronte al fianco del malato, dalla parte interna del braccio, e s' accoscia leggermente. L' ascella dev' essere ben rischiarata: un aiutante sostiene l' arto.

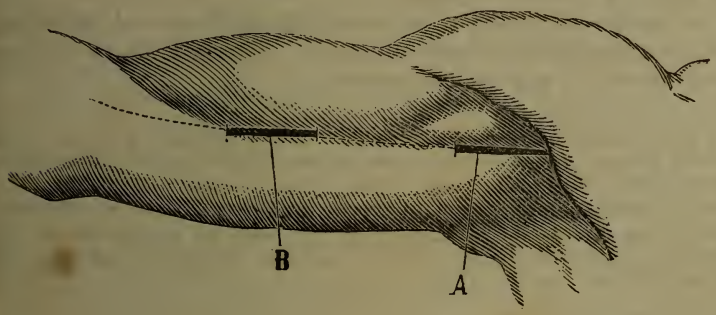

Fig. 21 — Legatura delle arterie.

A, ascellare nell' ascella; B, brachiale, parte media del braccio.

Si sente col dito e spesso anche si vede, alla riunione del terzo anteriore col terzo medio dell' ascella, sotto il margine rilevato dal gran pettorale, la sporgenza formata dal fascio nerveo-vascolare, diretta secondo l'asse longitudinale del braccio (fig. 21, A).

1.° Propriamente all'apice dell' ascella e non al di là o di qua, sulla sua parete esterna, al di fuori o un poco innanzi del fascio nerveo-vascolare riconosciuto, dietro il margine del gran pettorale, si comincia un' incisione cutanea , che si porta dall'alto al basso, parallelamente ai vasi per una estensione di 7 ad 8 centimetri. Si divide successivamente la pelle e lo strato sottocutaneo, risparmiando la vena basilica, che si sposta indietro.

2.° Sulla sonda scanalata, dopo avere ritrovato il muscolo coraco-brachiale, si divide l'aponevrosi dal basso all'alto, mettendo allo scoverto il margine interno di questo muscolo.

3.° Attraverso del sottile foglietto fibroso, che forma la parete posteriore della guaina del coraco-brachiale, si ritrovano i tronchi nervosi. Il primo ed il più vicino è voluminoso: ed è il mediano.

4.° Lacerando dolcemente col becco della sonda il foglietto fibroso succennato, si mette il mediano allo scoverto.

5.° *Posizione di ricerca.* — Messo il braccio nell' adduzione, si ritrova e si allontana in dentro e in dietro, sia coll' indice sinistro, sia con un uncino ottuso, il nervo mediano. Immediatamente dietro il nervo sollevato e nel fondo della ferita, si trova l' arteria. La vena ascellare resta in dentro, e non impedisce la manovra. S' isola l'arteria, e si fa passare il filo al di sotto con un ago curvo conficcato dalla parte della vena, cioè di dentro in infuori e di dietro innanzi.

In luogo di spostare il nervo mediano in dentro ed in dietro, si può allontanarlo in fuori ed innanzi; l'arteria si trova alla sua parte interna e più profondamente.

[Oltre questi dati per la ricerca dell' arteria ascellare nel cavo della ascella bisogna tener presente, come un mezzo assai semplice, il consiglio di *Petrequin.* Egli dice : dopo avere incisa l' aponevrosi e scoperto il plesso brachiale, senza cercar di sapere quali sono i nervi che si osservano, basta ricordarsi che l' arteria è circondata da quattro nervi. Appena che se ne vedono due basta allontanarli fra loro e nel mezzo si troverà l' arteria certamente.] (T.)

§ XV. — Legatura dell' arteria omerale.

Dati anatomici. — L'arteria omerale, continuazione dell'ascellare, si estende dal margine inferiore del gran pettorale alla parte superiore dell' avambraccio. Il suo tragitto è segnato da una linea, la quale dal punto di unione del terzo medio ed anteriore della parete esterna dell' ascella, si porta nel mezzo della piegatura del gomito. Dapprima situata alla faccia interna del braccio, contro il margine interno del coraco-brachiale, poi del bici-

pite, muscolo satellite, che la ricopre negl' individui assai muscolosi, essa si porta in avanti alla parte inferiore del membro.

Ricoverta dalla pelle, dal tessuto sotto-cutaneo, dove scorre la vena basilica, e dall' aponevrosi brachiale, essa è accompagnata dal nervo mediano, che in alto trovasi alla sua parte esterna, l' incrocia verso il mezzo del braccio per portarsi in dentro dell'arteria in basso.

In dietro, essa poggia sull' aponevrosi intermuscolare interna, che nasconde il nervo cubitale; in fuori, sull' omero e sul brachiale anteriore. Essa è accompagnata da due vene, l' interna delle quali è ordinariamente più voluminosa in alto, vene riunite da anastomosi trasversali, le quali riescono incomodissime nella legatura.

Oltre di numerose e poco regolari branche, essa dà in alto l' omerale profonda, in basso la collaterale interna.

L' anomalia più frequente è la biforcazione prematura dell'arteria, di cui una delle branche di divisione resta superficiale fino all' avambraccio.

L' arteria omerale si lega, sia al terzo medio del braccio, sia alla piegatura del gomito.

A. — *Al terzo medio del braccio* (fig. 21, B).

Posizione d' incisione. — Decubito dorsale col braccio allontanato dal tronco ad angolo retto, la mano e l'avambraccio in una posizione media, mantenuto e sostenuto da un assistente, il malato sulla sponda del letto. L'operatore si situa al di fuori o al di dentro dell' arto.

Egli riconosce: il margine interno del bicipite, il cordone del mediano, le pulsazioni dell'arteria, la linea di direzione, il tragitto della vena basilica.

1.° Innanzi al cordone del mediano, sul margine interno del bicipite, nel terzo medio del braccio si fa un' incisione di 6 a 7 centimetri. Si divide successivamente la pelle, poi con precauzione il tessuto sotto-cutaneo, risparmiando la vena basilica, che si sposta verso il labbro posteriore della ferita.

2.° Si taglia l' aponevrosi sul margine interno del bicipite, le fibre carnose del quale sono messe allo scoverto, primo punto di ritrovo. Questo muscolo, s' è voluminoso, nasconde l' arteria, o la fa spostare un po' innanzi.

3.° *Posizione di ricerca.* — L' avambraccio leggermente flesso. Attraverso la guaina posteriore del bicipite si ritrova il fascio nerveo-vascolare. Si lacera dolcemente questo foglietto col becco della sonda scanalata, s' isola il nervo mediano, secondo punto di ritrovo, e si tira in fuori.

4.° Si separa l' arteria dalle sue vene satelliti, evitando i ca-

nali di comunicazione, e si fa passare il filo con un ago curvo conficcato dalla parte del nervo mediano.

Se s' incide la pelle e l'aponevrosi direttamente sul fascio vascolare, si corre il rischio di aprire la lacuna muscolare interna e, scambiando il nervo cubitale col mediano, di smarrirsi nelle fibre del tricipite brachiale.

B. — *Alla piegatura del gomito* (fig. 22, E).

Dati anatomici. — L'arteria è ricoverta dalla pelle, dallo strato sotto-cutaneo, dove scorre la vena mediana basilica parallelamente al vaso e spesso al di sopra, dall'aponevrosi d'involucro, e dall'espansione aponevrotica del bicipite. Essa è accompagnata da due vene, situate in fuori ed in dentro, o innanzi e indietro, e riunite da canali di comunicazione.

Il nervo mediano è al di dentro dell'arteria, qualche volta quasi ad un centimetro. La legatura dev' essere fatta esattamente alla piegatura del gomito, determinata dalla flessione dell'avambraccio.

Processo operativo. — *Posizione d' incisione.* — Decubito dorsale; il braccio leggermente allontanato dal tronco, steso l'avambraccio, la mano in supinazione: l'arto riposa sul letto o è sostenuto da un assistente. Si ritrovano: il tragitto della vena mediana basilica, il tendine del bicipite, le pulsazioni del vaso. Si abbia cura di assicurarsi che non vi sieno anomalie.

1.° Si fa lungo il margine interno del bicipite e del suo tendine un' incisione di 6 centimetri, il centro della quale corrisponda esattamente alla piegatura del gomito. Essa deve essere obliqua in basso ed in fuori, e non deve interessare che la pelle.

2.° Si ritrova la vena mediana basilica; si divide la fascia superficiale, lungo il suo margine esterno: e si fa inclinare la vena al di dentro, dalla parte dei suoi affluenti.

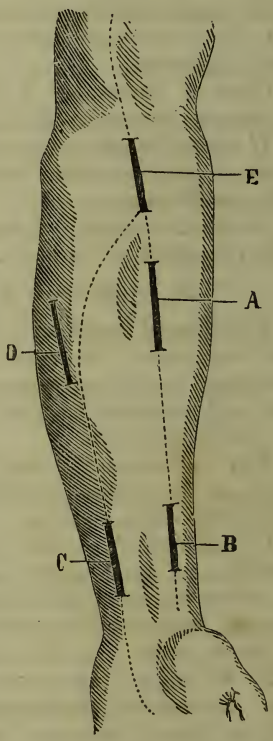

Fig. 22—Legatura delle arterie.

A, radiale al terzo superiore; B, radiale al terzo inferiore; C, cubitale al terzo inferiore: D, cubitale al terzo medio; E, brachiale alla piegatura del gomito.

3.° Si taglia l'aponevrosi sulla sonda per tutta l'estensione della ferita. La sonda è portata dall'alto al basso sotto l'espansione aponevrotica del bicipite lungo il tendine di questo muscolo. Si solleva questo foglietto fibroso sulla sonda e si taglia, tenendo ben fermo il bisturi a causa dell'obliquità delle sue fibre.

4.° *Posizione di ricerca.* — Si fa piegare leggermente l'avambraccio. Presso al margine interno del tendine bicipitale si trovano l'arteria e le sue vene, che scorrono sul brachiale anteriore. Il nervo mediano è al di dentro ; se si prende come punto di ritrovo si ha necessità di cercare i vasi alla sua parte esterna. Isolata l'arteria, si passa il filo da dentro in fuori.

§ XVI. Legatura dell'arteria radiale.

Branca esterna di biforcazione dell'omerale, l'arteria radiale, nata ad uno o due dita trasverse al di sotto della piegatura del gomito, discende obliquamente in basso ed in fuori sulla faccia anteriore dell'avambraccio , poi contornando il margine esterno del polso, si porta indietro, attraversa il primo spazio intermetacarpeo, e termina nell'arcata palmare profonda. Vi si possono considerare tre parti : 1.° antibrachiale ; 2.° carpea ; 3.° palmare. Non si fa la legatura di questo vaso che nelle due prime parti.

A. — *Porzione antibrachiale.*

Direzione. — Essa cammina secondo una linea tirata dal margine interno del tendine del bicipite , o più esattamente dalla piegatura del gomito ad 1 centimetro fuori il suo mezzo nell'interstizio che separa, alla parte inferiore dell'avambraccio, i tendini del grande palmare e del lungo supinatore.

L'arteria descrive una leggiera curva a convessità esterna nel suo terzo superiore, ed è accompagnata da due vene. La branca anteriore del nervo radiale è situata fuori e non dentro la medesima guaina ; in basso , essa s'allontana molto dai vasi poggiati sui muscoli corto supinatore, flessore comune, flessore proprio del pollice , pronatore quadrato, e sul radio. L'arteria radiale è situata nella doccia antibrachiale, appariscente negl'individui molto muscolosi, e formata, infuori dal lungo supinatore, in dentro dal pronatore rotondo e dal gran palmare. Essa è qualche volta nascosta sotto il margine interno del lungo supinatore.

Si lega nel terzo superiore e nel terzo inferiore dell'avambraccio.

a. *Terzo superiore.* — L'arteria situata tra il lungo supinatore e il pronatore rotondo, è ricoverta dalla pelle, dallo strato sot-

tocutaneo, dove scorre la vena mediana comune o la vena radiale inferiore (M. Duval), dall'aponevrosi d'involucro, dal margine esterno del lungo supinatore e da un'aponevrosi profonda. L'accompagnano due vene, il nervo radiale si trova più in fuori.

Posizione d'incisione. — L'avambraccio tenuto nella supinazione poggi sulla sua faccia dorsale colla mano in estensione; l'operatore si situi dal lato esterno del membro (fig. 22, A).

Punti di ritrovo. — Si ritrova il centro della piegatura del gomito, e si segna un punto ad 1 centimetro in fuori, si nota il margine interno del lungo supinatore la doccia antibrachiale, il tragitto delle vene superficiali.

1° Sul corso d'una linea che, partendo dal punto notato, ad 1 centimetro al difuori del mezzo della piegatura del gomito, andrà a terminare in basso tra il tendine del grande palmare e del lungo supinatore, si fa un'incisione di 6 centimetri, di cui il mezzo sia a quattro dita al disotto della piegatura del gomito. Si divide la pelle, poi con precauzione lo strato sottocutaneo, allontanando infuori le vene superficiali.

2° Sul labbro esterno della doccia antibrachiale indicata da una linea bianca, sul margine interno del lungo supinatore, si taglia direttamente l'aponevrosi.

3° Messe allo scoverto le fibre carnose, si porta in fuori il margine interno del lungo supinatore.

4° *Posizione di ricerca.* — Si fa piegare la mano. Attraverso l'aponevrosi profonda, foglietto posteriore della guaina muscolare, si ritrovano i vasi, e col becco della sonda si lacera questo foglietto.

5° S'isola l'arteria per una piccola estensione, allontanando le sue due vene, e si passa il filo sotto il vaso da fuori in dentro.

b. *Terzo inferiore.* — L'arteria è sotto-aponevrotica, situata tra i tendini del gran palmare e del lungo supinatore, e accompagnata da due vene. Il nervo radiale si trova ben lontano.

Punti di ritrovo. — Sono i tendini sopra indicati e le pulsazioni del vaso.

Posizione d'incisione. — L'avambraccio nella supinazione poggiato sulla sua faccia dorsale; la mano in estensione, l'operatore al di fuori del membro (fig. 22, B).

1° Sulla linea di direzione indicata, tra i tendini del grande palmare e del lungo supinatore, si fa un'incisione di 5 centimetri, di cui il mezzo è a quattro dita al disopra del polso. Si taglia con precauzione la pelle ed il tessuto sottocutaneo.

2° Allontanando i margini della ferita si scovrono i vasi al disotto dell'aponevrosi. Si fa un'incisione a questa tela fibrosa,

si fa passare la sonda scanalata al disotto, e la si divide in tutta l'estensione della ferita.

3° *Posizione di ricerca.* — La mano leggermente flessa, s'isola l'arteria e si fa passare il filo al disotto, indifferentemente, dall'una o dall'altra parte.

B. — *Porzione carpea. Nella tabacchiera anatomica.*

Profonda, poggiata sul trapezio, l' arteria radiale corre obliquamente in basso, indentro ed indietro dell' apofisi stiloide del radio, alla parte superiore del primo spazio intermetacarpeo, nel quale essa s' intromette per arrivare alla palma della mano. È ricoverta dalla pelle, dallo strato sottocutaneo, dove scorrono la vena cefalica del pollice e dei filetti del nervo radiale, dall'aponevrosi d'involucro del tessuto adiposo e da un sottile foglietto fibroso, che la tiene attaccata all'osso. Essa attraversa obliquamente lo spazio triangolare a base superiore, limitato infuori dai tendini riuniti del lungo adduttore e del corto estensore del pollice, all' interno dal tendine del suo lungo estensore. Questo spazio è conosciuto sotto il nome di *tabacchiera anatomica.*

Processo operativo. — La mano in una posizione media poggiata sul suo margine cubitale. Un assistente allontana il pollice per far sporgere i tendini suddetti e mantiene le altre dita.

Punti di ritrovo. — Sono l' apofisi stiloide radiale, i tendini che limitano la tabacchiera, le pulsazioni del vaso difficili ad avvertirsi.

1° Si fa un'incisione di 4 centimetri la quale, dalla punta dell' apofisi stiloide del radio, si dirige verso il margine interno della base del primo metacarpeo. Non si divide che la pelle.

2° Colla sonda s'isola e si allontana la vena cefalica del pollice e le branche nervose.

3° Si taglia l'aponevrosi sulla sonda tenendosi distante dai tendini per risparmiare le loro guaine.

4° Tenendo la mano inclinata verso il margine radiale e il pollice nell'abduzione, si lacera col becco della sonda il tessuto adiposo e il foglietto aponevrotico, che ricopre i vasi. Si trova l'arteria all' angolo inferiore della ferita presso la sua estremità metacarpea.

5° Si isola l'arteria dalle sue vene, e si fa passare il filo sotto il vaso con un ago curvo diretto da fuori in dentro.

§ XVII. Legatura dell' arteria cubitale.

L'arteria cubitale, sorta a due dita circa al disotto della piegatura del gomito, si porta da prima obliquamente in basso ed

in dentro verso il terzo superiore del cubito descrivendo una curva a convessità superiore ed interna. In seguito diviene verticale, discende lungo il muscolo cubitale anteriore, che la ricopre, poi alla parte esterna del tendine di questo muscolo, passa sul legamento anulare anteriore del carpo e termina alla palma della mano con l'arcata palmare superficiale. Essa va considerata in tre parti: 1° antibrachiale; 2° carpea; 3° palmare.

A. — *Porzione antibrachiale.*

a. *Terzo superiore.* — L'arteria, obliquamente diretta in basso ed in dentro, è ricoverta dal fascio dei muscoli epitroclei, che bisogna tagliare trasversalmente per scovrirla. Accompagnata da due vene, fornisce a quest'altezza branche voluminose, le ricorrenti e il tronco delle interossee. Il nervo cubitale, completamente in dentro del vaso a livello del gomito, si avvicina a poco a poco, formando con questo un angolo aperto in alto.

[Come si vede l' autore passa di volo sulla legatura dell' arteria cubitale nel terzo superiore dell' antibraccio, dando solo un semplice cenno del processo del Guthrie, per l'esecuzione del quale, giusta quanto dice lo Chauvel, bisogna tagliare trasversalmente i muscoli epitroclei, dai quali la cubitale in questo punto è ricoverta. Una tale manovra per le sue difficoltà e pericoli che presenta non fu accolta dai chirurgi, i quali preferirono sempre, tutte le volte che la cubitale fosse ferita o presa d' aneurisma nel suo terzo superiore, di allacciare l' arteria brachiale.

Io però, studiando sulla possibile allacciatura della cubitale nel terzo superiore dell' antibraccio, sono riuscito a mettere in atto un processo mio proprio, per il quale il chirurgo può allacciare in alto quest'arteria senza punto essere costretto di tagliare trasversalmente il fascio dei muscoli, che la ricoprono.

Descriveremo il processo dopo aver detto un po' minutamente qualche cosa sulla linea che percorre la cubitale nel suo terzo superiore e sull'anatomia chirurgica della regione.

Messo quindi l'antibraccio in supinazione, se il chirurgo tira una linea curva a convessità superiore interna, ed a concavità anteriore esterna, che partendo dalla parte media della piegatura del gomito, vada a passare di sotto l'apofisi coronoide del cubito e si porti al margine esterno del cubitale nella riunione del terzo superiore e medio dell' antibraccio, tra il cubitale istesso ed il flessore superficiale delle dita, avrà segnata la linea anatomica del primo tratto della cubitale, e da questo punto poi, scendendo perpendicolarmente alla parte esterna indicata dal pi-

siforme, avrà la linea anatomica della stessa nella diafisi dell'antibraccio in giù, come abbiamo detto.

In questo primo tratto, che dirò sotto-muscolare, il chirurgo, dall' esterno procedendo all' interno, troverà prima la cute delicata e sottile, il fascio superficiale, nel mezzo dei foglietti del quale noterà la mediana basilica su altri rami che vi si portano dalla regione cubitale. Sotto del fascio superficiale si trova l'aponevrosi d'involucro comune, e sotto di essa è lo spazio trigono formato dal pronatore rotondo e gran palmare in dentro, dal lungo supinatore in fuori, ed in mezzo di esso un' atmosfera celluloadiposa, che si approfonda sotto i muscoli del lato interno, questi essendo separati in due strati, val dire il pronatore, il gran palmare, il gracile, il flessore superficiale che formano uno strato superiore, mentre il flessore profondo ed il lungo flessore del pollice formano uno strato profondo muscolare, segnato e limitato in sopra dal tendine del muscolo brachiale anteriore, che si porta alla parte anteriore dell' apofisi coronoide del cubito. Ora è nel mezzo di tal separazione muscolare che l' arteria cubitale cammina, scorrendo in mezzo al celluloso intermuscolare, e dalla parte media della piegatura del gomito si porta con leggiera curva tra il flessore superficiale ed il cubitale anteriore. Questo tratto dell'arteria cubitale che si trova sì profondamente piazzato, se si porta l'antibraccio dalla supinazione nella pronazione, il chirurgo, come vedremo, scorrendo lungo la faccia inferiore del pronatore rotondo si troverà sull'attacco inferiore del brachiale anteriore, ed ivi isolata da nervi, circondata da tessuto cellulo-adiposo, vedrà la cubitale che incrocia i muscoli cennati dello strato superficiale dell'antibraccio.

Piazzato l'antibraccio nella supinazione, il chirurgo formerà la fovea con l'indice e pollice sinistro dal mezzo della piegatura del gomito, seguendo il margine esterno del pronatore rotondo, in modo da trovarsi nel mezzo dello spazio trigono formato dal pronatore rotondo e lungo supinatore. Incisa la cute ed il fascio superficiale per la lunghezza di due pollici, e menato allo interno la vena mediana basilica, il chirurgo inciderà sulla guida l'aponevrosi d'involucro comune, e si troverà sul margine del muscolo pronatore rotondo. Allora prendendo questo come norma e guida, farà portare l'antibraccio dalla supinazione nella semi-pronazione, e nella semi-flessione, ed in tal momento, con l'indice della mano sinistra e con la guida, si porterà, scollando il tessuto celluloadiposo intermuscolare, sotto del pronatore rotondo e gran palmare, dirigendosi dal margine radiale verso il cubitale: allora egli si troverà sul tendine del brachiale anteriore e sulle fibre del muscolo flessore profondo delle dita, e su di esso troverà l' arteria cubitale isolata dal nervo, e che facilmente va circondata

dal nastrino mercè l' ago di Dechamps. Certo tal processo operatorio richiede diligenza nell' esecuzione, ma è sempre preferibile al processo di Guthrie, per il quale, come abbiamo detto, bisognava tagliare trasversalmente i muscoli dell'antibraccio, mentre col proposto processo alcun muscolo non viene interessato]. C. G.

b. *Terzo medio.* — L' arteria cubitale è ricoverta dai muscoli cubitale anteriore e flessore superficiale, scorre sul muscolo flessore comune profondo ed è coverta dalla sua aponevrosi. È situata tra il cubitale anteriore indentro e il flessore superficiale infuori, accompagnata da due vene. Il nervo cubitale è situato dalla sua parte esterna.

Processo operativo. — Decubito dorsale, il braccio allontanato dal tronco, l' avambraccio nella supinazione, la mano in estensione.

Posizione d' incisione. — L' operatore si curva innanzi, s'egli è piazzato infuori; s' accoscia, se è piazzato indentro per avere innanzi agli occhi la faccia interna del membro (fig. 22, D).

Punti di ritrovo sono: la sporgenza dell'epitroclea, il tendine del cubitale anteriore, l'osso pisiforme.

1° Sul tragitto d'una linea, che va dall'epitroclea al margine esterno del pisiforme, fissando la pelle si fa un' incisione di 8 centimetri, il cui centro corrisponde al terzo medio dell' avambraccio. Incisa la pelle, si interessa poi con precauzione il tessuto sottocutaneo, risparmiando le vene cubitali superficiali. L'aponevrosi dev'essere ben messa allo scoverto.

2° Portando indietro col pollice sinistro il labbro interno della ferita, si cerca, a partire dal margine posteriore del cubito, il primo interstizio muscolare. Questo si mostra al dito mercè una leggiera depressione, alla vista per una linea biancastra più manifesta all'angolo inferiore della ferita. Quest' è l' interstizio del cubitale anteriore in dentro e del flessore superficiale infuori. Si apre l'aponevrosi alla parte inferiore della ferita, un po' innanzi ed infuori dell'interstizio, per cadere sul flessore. Fatta l' apertura, vi si porta l'estremità dell'indice sinistro, che, penetrando nell'interstizio, serve da conduttore per aprirlo dal basso all'alto con la punta del bisturi.

3° *Posizione di ricerca.* — Separati i muscoli, si piega leggermente l' avambraccio e la mano, che s' inclina verso il margine cubitale. Il muscolo cubitale anteriore è spostato in dentro, e con un uncino ottuso, situato sotto il flessore superficiale, si solleva innanzi e infuori per mettere i vasi allo scoverto.

4° Si ritrova il fascio nerveo-vascolare; si lacera col becco della sonda il foglietto fibroso, che lo ricopre, lasciando in dentro il

nervo cubitale. L'arteria sia ben isolata dalle sue vene, ed il filo si passi sotto il vaso con un ago curvo conficcato di dentro infuori, cioè dalla parte del nervo.

c. *Terzo inferiore.* — L'arteria non è ricoverta che dalla pelle, dall'aponevrosi d'involucro, dal margine esterno del muscolo cubitale anteriore o dal suo tendine e da un foglietto fibroso profondo. Il nervo è al di dentro dei vasi, ed è accompagnato da due vene superficiali. Portando la mano nell' estensione forzata si possono sentire le pulsazioni del vaso.

Punti di ritrovo. — Sono la linea di direzione indicata, il margine esterno del tendine del cubitale anteriore.

Posizione d'incisione. — Il braccio allontanato dal tronco, l'avambraccio disteso e in supinazione, la mano in estensione (fig. 22, C).

1° Sulla linea di direzione indicata, o sul margine esterno del cubitale anteriore o del suo tendine, si fa un' incisione di 4 a 5 centimetri, di cui il centro corrisponda a quattro dita al di sopra del polso. Si divide la pelle e l'aponevrosi d'involucro.

2° *Posizione di ricerca.* — Si flette la mano e s'inclina verso il margine cubitale. Il tendine del cubitale anteriore, leggermente tirato in dentro, lascia vedere sotto l'aponevrosi profonda il fascio nerveo-vascolare.

3° Si lacera questo foglietto fibroso col becco della sonda, s'isola l'arteria, e si passa il filo di dentro infuori per risparmiare il nervo cubitale.

B. — *Porzione carpea.*

L'arteria accompagnata da due vene, rasenta la parte esterna dell' osso pisiforme, dal quale la separa il nervo cubitale. È ricoverta dalla pelle, dal tessuto cellulo-adiposo, da qualche fibra del muscolo palmare cutaneo, e da un sottile foglietto aponevrotico, dipendenza del legamento anulare anteriore del carpo, sul quale riposa (fig. 23, A).

Operazione. — 1° Tenendo la mano riversata indietro e nella supinazione, si fa un' incisione di 4 centimetri di lunghezza, a 4 o 5 millimetri al di fuori del pisiforme e parallelamente all' asse del membro. Si taglia la pelle, lo strato sottocutaneo di cui si escidono le zolle adipose, se fanno sporgenza nella ferita e le fibre del palmare cutaneo.

2° Facendo flettere la mano e portandola nell'adduzione, si lacera l'aponevrosi, s'isola l'arteria, ed il filo si passa da dentro in fuori per risparmiare il nervo cubitale.

C. — *Porzione palmare. Arcata palmare superficiale.*

Alla palma della mano l'arteria cubitale ricoverta dalla pelle, dal tessuto sotto-cutaneo e dall'aponevrosi palmare interna e

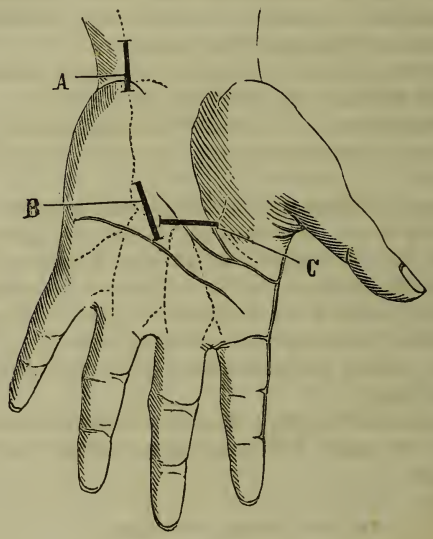

Fig. 23. — Legatura dell'arteria cubitale.

A, nel pugno; B, nella palma della mano (Michel); C, nella palma della mano (E. Boeckel).

media, descrive una curva a concavità superiore, che discende ad 1 centimetro circa al di sopra della piegatura media della concavità della mano. Le sue anomalie sono comunissime.

Si può legare l'arcata palmare alla sua origine, facendo cadere un dito più basso l' incisione che permette di scovrire l' arteria cubitale al polso.

Per la sua legatura anche nella palma noi abbiamo i seguenti processi.

1° E. Boeckel (1861). Tenendo il pollice nell' abduzione forzata, si traccia nella palma della mano una linea secondo il prolungamento del margine cubitale di questo dito. Ad eguale distanza da questa linea e dalla piegatura cutanea media, si fa

un'incisione trasversale di 3 a 4 centimetri, che incrocia il tragitto dell'arcata (fig. 23, C).

2° E. Boeckel (1869). Incisione curva sul corso d'una linea, che dalla parte esterna del pisiforme si porterà alla base del secondo spazio interosseo verso il centro dell'angolo formato dalla piegatura cutanea media e dalla piegatura dell' eminenza tenare. Quest'è il tragitto ordinario dell' arcata, con la curva a convessità digitale.

3° Michel (di Nancy). Verso il mezzo della palma della mano si fa un'incisione di 3 a 4 centimetri nella direzione di una linea, che, dal secondo spazio interdigitale, andrebbe a terminare al margine esterno del pisiforme (fig. 23, B).

4° Pingaud. Incisione seguendo la bisettrice dell'angolo formato dall'incontro delle piegature palmari media e superiore.

In tutti questi processi si divide successivamente la pelle, il tessuto cellulo-adiposo, che è al disotto, poi con precauzione l'aponevrosi palmare. Facendo allora flettere le dita, si allontanano i labbri della ferita, e si trova l'arteria su di un cuscinetto adiposo, che la separa dai tendini e dai nervi.

§ XVIII. Legatura dell' arteria iliaca primitiva.

Dati anatomici. — Originata dall'aorta addominale vicino all'angolo sacro-vertebrale, all' altezza del corpo della quarta o della quinta vertebra lombare, l' arteria iliaca primitiva si dirige in basso ed infuori, e termina a livello dell'articolazione sacro-iliaca. La sua lunghezza è di circa 5 centimetri.

Dalla parte *sinistra* la vena iliaca primitiva è situata in dentro e dietro l'arteria corrispondente, poi essa passa sotto l'arteria iliaca primitiva dritta, che incrocia ad angolo retto per andare a sboccare nella vena cava inferiore.

La vena iliaca primitiva *dritta* è situata sotto e poi in fuori dell'arteria corrispondente.

Le arterie iliache primitive poggiano sul margine interno del muscolo psoas, sostenute contro questo muscolo da un foglietto connettivale sottilissimo, e immerse nel tessuto cellulo-adiposo sotto-peritoneale. L' uretere ed i vasi spermatici le incrociano passandovi innanzi.

L'arteria è ricoverta da dietro in avanti dal peritoneo posteriore, dall' intestino, dal peritoneo anteriore e da tutta la spessezza della parete addominale (fascia transversale, muscoli trasverso e piccolo obliquo, aponevrosi del grande obliquo, aponevrosi d' involucro, e pelle addoppiata da uno strato adiposo spesse volte molto grosso, che contiene i vasi sottocutanei addominali). L'arteria epigastrica, situata in uno sdoppiamento della

fascia trasversale, segue la direzione d'una linea, che, dal mezzo dell'arcata crurale, si porterebbe ad uno o due dita fuori dell'ombelico. Bisogna risparmiarla.

Diciamo infine, che il peritoneo è ben più intimamente unito alla parete addominale anteriore in alto e verso la linea mediana che sui lati.

Processi operatorii. — Si può raggiungere l'arteria iliaca primitiva, sia attraversando il peritoneo (Garviso), sia risparmiando questa sierosa, condotta più prudente e generalmente oggi adottata.

I processi operativi, nei quali l'incisione della parete addominale, obbliqua dal basso all'alto e da fuori in dentro, si ravvicina alla direzione del vaso (Guthrie, Abernethy, Malgaigne) hanno tutti l'inconveniente di condurre nell'angolo superiore della ferita su di un peritoneo aderentissimo alla parete e eccessivamente difficile a separarnelo.

Se si porta l'incisione completamente verso il fianco, come fanno Crampton e Salomon, bisogna allontanarsi molto dal vaso. I processi ad incisione semilunare, parallela all'arcata crurale (V. Mott, A. Cooper); o a incisione mista (M. Duval) sono scevri di questi inconvenienti (fig. 24, A e D),

Operazione. — *Posizione d'incisione.* — Decubito dorsale colle membra inferiori distese: l'individuo poggiato alla sponda del letto dalla parte ammalata, ed ove occorra leggermente inclinato da questa parte. L'operatore sia munito di pinzette, di sonde, di lunghissimi uncini e di un ago di Deschamps, il quale è indispensabile.

L'operatore ritrova la spina iliaca antero-superiore e il tragitto dell'arcata crurale.

1° Egli fa un'incisione di almeno 10 o 12 centimetri, la quale, cominciata a due dita sopra e dentro della spina iliaca antero-superiore, discende parallelamente all'arcata crurale, e termina fuori dell'anello inguinale interno, dell'epigastrica e della sottocutanea, un dito in fuori dal centro del legamento di Falloppio. Questa incisione può essere prolungata in alto di 2 centimetri o più, se la parete del ventre è spessissima (fig. 24, A)

Si divide la pelle, lo strato sottocutaneo, l'aponevrosi d'involucro, e si mette allo scoverto l'aponevrosi del grande obliquo in tutta l'estensione della ferita.

2. Si taglia direttamente o sulla sonda l'aponevrosi del grande obliquo e si mettono a nudo le fibre carnose del piccolo obliquo.

3. Lo strato muscolare è diviso con precauzione, sollevando le fibre carnose colla pinzetta e tagliandole lentamente per evitare che il bisturi non penetri troppo profondamente.

4. Sotto lo strato muscolare diviso appare una tela fibrosa, tesa, la fascia trasversale. All'angolo inferiore della ferita si fa una piegatura a questa membrana, prendendola tra il pollice e l' indice sinistro, o colla pinzetta. Sollevata la piega si taglia

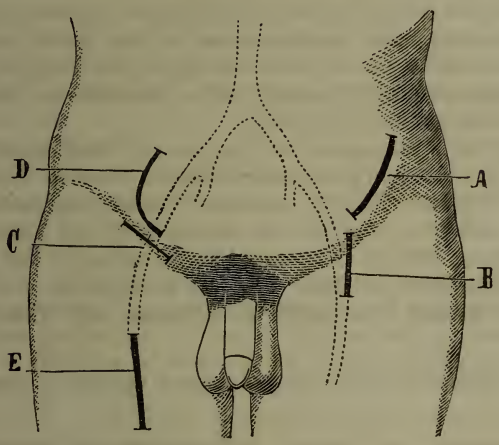

Fig. 24. — Legatura delle arterie.

A, iliaca primitiva ed interna; B. femorale sotto l'arcata crurale; C, epigastrica; D, iliache (Duval); E femorale (triangolo di Scarpa).

trasversalmente, ed in quest' apertura s' introduce l'indice sinistro, che scolla il peritoneo verso la sua parte superiore, e permette d'ingrandire l'incisione della fascia con un bisturi ottuso, che si introduce di piatto sul polpastrello e si solleva. Allorchè l' apertura è assai grande vi s' introducono l'indice ed il medio sinistro, che scollano lateralmente il peritoneo e sollevano la fascia, permettendo così di dividerla fino alla parte superiore della ferita senza pericolo di ferire la sierosa. Il bisturi bottonato taglia tra queste due dita.

5.° *Posizione di ricerca.* — Si flettano le membrane inferiori per rendere rilasciata la parete addominale. Le dita, spinte dalla parte esterna della ferita, scollano il peritoneo della fossa iliaca, e, traendo l' uretere e i vasi spermatici , spingono il pacchetto intestinale in alto ed in fuori verso la linea mediana.

6.° Affidando ad un assistente la cura di mantenere la sierosa e le visceri in questa posizione , sia con un largo uncino, sia meglio colle dita profondamente intromesse nella ferita, l' o-

peratore ritrova lo psoas, poi il fascio vascolare poggiato sul suo margine interno.

Aiutandosi colla vista e col tatto, egli sale coll'indice sinistro lungo l'arteria, sente la sinfisi sacro iliaca e la biforcazione dell'arteria e s'arresta un poco in sopra.

7.° Fissando sempre il vaso coll'indice sinistro, egli prende colla mano dritta una lunga pinzetta o una sonda scanalata, e l'isola dalla sua vena satellite con grandissima delicatezza. Col dito si assicura di tanto in tanto della denudazione, ma non deve giammai abbandonare l'arteria.

8.° Allorchè l'isolamento è completo, si raggiunge il vaso con un ago di Deschamps di conveniente curvatura. La sua punta, guidata dall'indice sinistro, contorna l'arteria da dentro in fuori, e alla sua uscita è ricevuta sul polpastrello del dito, che protegge la vena. Ritirato l'istrumento, si stringe il filo quanto più in alto è possibile, avendo cura che la legatura sia situata un centimetro almeno sopra della biforcazione dell'*iliaca primitiva*.

§ XIX. Legatura dell'arteria iliaca interna o ipogastrica.

Dati anatomici. — Branca di biforcazione dell'iliaca primitiva, l'arteria ipogastrica sorge a livello della sinfisi sacro-iliaca, e si porta in basso, in dentro e un po' innanzi contro il distretto superiore del bacino. La sua lunghezza è di 2 a 5 centimetri, e fornisce col suo moncone terminale branche multiple e voluminose.

La vena iliaca interna è indietro ed indentro dell'arteria: l'uretere l'incrocia innanzi. Come l'iliaca primitiva è ricoverta dal pacchetto intestinale, e per raggiungerla bisogna scollare il peritoneo e spingerlo in dentro con l'intestino.

Processo operatorio. — Si operi come nella legatura dell'iliaca primitiva: i punti di ritrovo sono i medesimi.

Posizione d'incisione. — Decubito dorsale coll'estensione degli arti inferiori (fig. 24, A).

1° Si fa un'incisione di 12 centimetri, che comincia a due dita in sopra ed in dentro della spina iliaca antero-superiore, discendente in basso e in avanti parallelamente all'arcata crurale senza sorpassare l'anello inguinale interno.

Tale incisione interessa la pelle, il tessuto sottocutaneo e l'aponevrosi d'involucro.

2.° Divisione dell'aponevrosi del grande obliquo.

3.° Divisione dello strato muscolare, del piccolo obliquo e del transverso addominale.

4.° Divisione della fascia transversale dal basso all'alto col bi-

sturi bottonato e colle dita, che scollano e spingono il peritoneo anteriore.

5.° *Posizione di ricerca.* — Flessione degli arti inferiori, scollamento del peritoneo della fossa iliaca e spinta dell' intestino in alto e in dentro.

6.° Frattanto che un aiutante mantiene le visceri in questa posizione, l' operatore ritrova lo psoas e il fascio vascolare, che scorre sul suo margine interno. Salendo poi coll' indice sinistro fino alla sinfisi sacro-iliaca, ritrova la biforcazione dell' iliaca primitiva e l'origine dell'arteria ipogastrica, che segue col dito contro la parete del bacino.

7.° Fissando il vaso col suo indice sinistro, egli allontana dolcemente con una lunga pinzetta, o con una sonda maneggiata con infinita precauzione, la sua vena satellite situata indietro ed indentro.

8.° Compiuto l'isolamento, si passa il filo con un ago di Deschamps, di cui la punta conficcata da dentro in fuori, è ricevuta alla sua uscita dall' indice sinistro per risparmiare sicuramente la vena iliaca esterna spesso addossata alla parte esterna dell' arteria ipogastrica. Inoltre si assicurerà che il filo non è situato nè troppo vicino all' origine dell' arteria, nè troppo vicino all' origine d' una collaterale.

Il Prof. Gallozzi tra i processi per la legatura dell' arteria iliaca interna consiglia quello di Anderson.

Il processo di Anderson consiste nel fare un taglio curvo a convessità esterna, a differenza di quello di Stevens Smith col quale si fa un' incisione rettilinea simile a quella di Abernethey per l' iliaca esterna.

Il Prof. Gallozzi eseguendo questa operazione sul vivo nell' anno 1880 trovò che i vantaggi del processo di Anderson sono parecchi, ed eccone i principali. L' incisione cade dove il fascio trasversale è più fitto sotto i muscoli addominali, dove più si stacca dal peritoneo, dove questo aderisce alla fossa iliaca esterna per lasso connettivo, e dove è più facile di staccarlo senza tema di lederlo.

Quando l' aponevrosi dell' obliquo esterno impedisce la libera manovra sui tessuti sottostanti bisogna, come il Prof. Gallozzi fece sul suo operato, eseguire agli angoli dell' incisione dell' aponevrosi due incisioni parallele e dirette verso la linea mediana del corpo in guisa da trasformare l' incisione aponevrotica da rettilinea a forma di ferro di cavallo. Non bisogna sollevare l' arteria sul dito per isolarla ed il laccio deve essere messo precisamente sul mezzo del corto tronco dell' arteria. Infine il Gallozzi consiglia di usare di un nastrino molto stretto senza cilindretto. (T)

§ XX. Legatura dell' arteria glutea.

Dati anatomici. — L' arteria glutea, branca dell'iliaca interna, esce dal bacino pel punto più elevato della grande scissura sciatica tra il margine superiore del piramidale, in sotto, e il margine inferiore del medio gluteo, in sopra. Descrive una curva a concavità superiore ed interna, abbracciando il margine dell' osso iliaco: la lunghezza del suo tronco è tutt' al più 1 a 2 centimetri al difuori del bacino; spesso anche si divide nell' interno della cavità pelvica. Il nervo gluteo superiore è indentro dell' arteria; un fascio di grosse vene a pareti sottilissime l'accompagna e l'inviluppa. Queste vene sono in basso ed indietro più superficiali dell' arteria.

Il volume della glutea non permette guari di riconoscerla col tatto; ma se si porta il dito alla riunione del sacro e dell' osso iliaco, e si ritrae lentamente in fuori, seguendo il margine superiore della grande scissura sciatica, si sente ordinariamente, a 2 o 3 centimetri in fuori del margine inferiore della sinfisi sacro-iliaca, un piccolo tubercolo osseo, che segna il passaggio dell' arteria.

La glutea è ricoverta dalla pelle, dal tessuto sotto-cutaneo, dall' aponevrosi superficiale, dal muscolo grande gluteo e dal foglietto profondo della sua guaina abbastanza resistente. Questi strati formano di dietro in avanti una spessezza di tessuto considerevole.

Processi operatorii. — Per raggiungere l' arteria si può o divaricare le fibre del grande gluteo o tagliarle trasversalmente. Il primo processo è più semplice; il secondo dà maggiore spazio per la retrazione delle fibre carnose divise. Si può ancora con Farabeuf, M. Duval, Champenois, formare dei veri lembi per aprirsi una via più larga e più facile.

A, — *Divaricamento delle fibre del grande gluteo.*

a. Diday. — Consiglia di stendere un filo dalla punta del coccige al punto più elevato della cresta iliaca, e sul centro di questo filo (conosciuto all' istante piegandolo su sè stesso) tirare una perpendicolare ideale. Essa indica la direzione da darsi all' incisione. L' arteria emerge dal bacino esattamente all'intersecazione di queste due linee.

b. Processo comune. — L' arteria glutea esce dalla scissura sciatica, all' unione del terzo superiore col terzo medio di una linea che congiunge la spina iliaca postero-superiore al margine posteriore del grande trocantere, e termina un po' in dentro di

questo margine tra il grande trocantere e la tuberosità sciatica (fig. 25, A).

Posizione d' incisione. — Stando il malato poggiato sul ventre colla punta del piede indentro, si ritrova la spina iliaca postero-superiore e l' apice del grande trocantere e così anche il suo margine posteriore.

1.° A tre centimetri sotto la spina e a 6 centimetri fuori la cresta sacrale si comincia un' incisione, che si porta obliquamente in basso ed in fuori verso il grande trocantere nella direzione delle fibre del grande gluteo. Questa incisione deve avere 12 a 15 centimetri di lunghezza; l' arteria corrisponde al suo terzo interno, o al suo punto medio. Si dividono strato per strato, tutti i tessuti fino al grande gluteo.

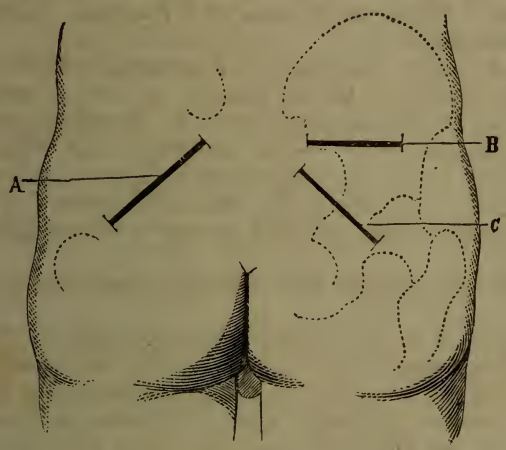

Fig. 25 — Legatura delle arterie.

A, glutea, processo ordinario; B, glutea (Bouisson); C, ischiatica.

2.° Colle dita o col bisturi si separano le fibre del grande gluteo nell' interstizio di due dei suoi fasci corrispondenti alla ferita.

3.° *Posizione di ricerca.* — La punta del piede è portata in fuori. Con l' indice sinistro si cerca il punto più elevato della scissura sciatica, si lacera a questo livello l' aponevrosi profonda, e si avranno sotto gli occhi i rami del vaso e sopratutto le vene rigonfie di sangue. Si spinge in basso il margine superiore del piramidale.

4. Coll' indice sinistro, portato contro il sacro nell' angolo interno della ferita, si risale in fuori lungo il margine osseo dell' incisura sciatica e si sente il piccolo tubercolo osseo presso del quale passa l' arteria. Il vaso può qualche volta dare al dito la sensazione di un cordone pieno, che si fa rotolare sul margine osseo. Con larghi uncini, introdotti quanto più profondamente è possibile, si divarica e si rischiara la ferita. Poi, avendo a guida l' indice sinistro e le branche vascolari, si va fino sull' osso e quasi nel bacino ad isolare il tronco arterioso. La separazione delle vene che lo ricoprono è sempre cosa assai delicata.

Fissata l' arteria con l'indice sinistro, si passa il filo sotto con un ago curvo conficcato dalla parte della vena più voluminosa, ordinariamente dal basso all'alto e da dentro in fuori e si riceverà alla sua uscita dal polpastrello del dito. Si stringe il filo dopo che si è sicuri che in esso si è compresa l' arteria e non uno dei suoi rami.

c. Farabeuf. — Sostituisce all' incisione rettilinea un' incisione curva, di cui la piccola branca, la branca interna, obliqua in basso ed in dentro, permette di distruggere le inserzioni sacro-ilio-ligamentose del fascio muscolare, che forma il labbro inferiore della ferita. La lunga branca, branca esterna dell' incisione, segue la direzione delle fibre del gluteo: si abbassa il lembo muscolo-cutaneo così formato per avere maggiore spazio.

B. — *Divisione delle fibre del grande gluteo.*

a. Bouisson. — Fa un' incisione trasversale di 6 a 7 centimetri di lunghezza, di cui il punto medio corrisponde al punto d' emergenza del vaso. Si divide successivamente la pelle, il tessuto sottocutaneo, il grande gluteo, e si mette allo scoverto l'aponevrosi in una linea tangente alla curva dell' incisura sciatica. Tagliata l' aponevrosi sulla sonda, la ricerca dell' arteria si fa seguendo le regole indicate (fig. 25, B).

b. Marcellino Duval. — Preferisce un lembo muscolo-cutaneo fatto con un' incisione formante circa una semi-circonferenza, di cui il centro è al punto d' emergenza dell' arteria, e il raggio di 4 centimetri di lunghezza. La base di questo lembo è situata in alto o in basso, in dentro o in fuori, ma sempre un po' obliquamente.

c. Champenois. — Taglia un gran lembo a V a base posteriore facendo due incisioni, la superiore parallela e l'inferiore perpendicolare alle fibre del grande gluteo.

§ XXI. — Legatura dell' arteria ischiatica.

Dati anatomici. — Ramo dell' ipogastrica, l' arteria ischiatica esce dal bacino per la grande incisura sciatica, sotto il muscolo piramidale, al disopra del piccolo legamento sacro-sciatico, sul quale essa riposa e si divide quasi immediatamente. È accompagnata da una vena situata alla sua parte posteriore ed interna, ed è ricoverta dalla pelle, dal tessuto sottocutaneo, dal muscolo grande gluteo e dalla sua aponevrosi profonda. Il suo punto d' emergenza è separato da quello dell'arteria glutea dall'altezza del muscolo piramidale, cioè 3 a 5 centimetri. I processi usati per la sua ricerca hanno la più grande analogia con quelli che noi abbiamo testè descritti.

A. — *Divaricamento delle fibre del grande gluteo.*

Processi operatorii. — *a.* Processo comune. — L' arteria ischiatica esce dal bacino all' unione del terzo posteriore con i due terzi anteriori d' una linea che congiunge la spina iliaca postero-inferiore all' apice del grande trocantere (fig. 25, E).

Posizione d' incisione. — Il malato si poggi sul ventre colla punta del piede in dentro; si ritrova la spina iliaca postero-inferiore e l' apice del grande trocantere.

1. Seguendo la linea che congiunge questi due punti, si fa un' incisione di 12 a 15 centimetri, la quale incomincia a 3 centimetri dalla cresta sacrale. Si dividono tutti i tessuti, strato per strato, fino al grande gluteo.

2. Si separano le fibre del grande gluteo nell' interstizio di due dei suoi fasci corrispondenti alla ferita.

3. *Posizione di ricerca.* — Tirata fuori la punta del piede, si ritrova il margine inferiore del piramidale, la spina sciatica e il margine superiore del piccolo legamento sacro-sciatico, e a questo livello si lacera l' aponevrosi profonda col becco della sonda.

4. Si ritrova l' arteria, si separa dalla sua vena e si fa passare il filo con un ago curvo dal basso all' alto e da dentro in fuori, per risparmiare la vena.

b. Farabeuf. — Consiglia la stessa incisione curva che usa per la legatura della glutea, ma a 6 centimetri sotto la spina iliaca postero-superiore.

B. — *Divisione delle fibre del grande gluteo.*

a. Bouisson. — L' arteria emerge dal bacino sul mezzo di una linea, che congiunge la spina iliaca postero-superiore alla tuberosità sciatica. In questo punto si pratica un' incisione trasversale di 6 a 7 centimetri. Si divide la pelle, il tessuto sotto-cutaneo, il grande gluteo e l' aponevrosi profonda, si ritrova e s' isola l' arteria, e si passa il filo nel modo che dicemmo.

b. Marcellino Duval consiglia gli stessi lembi che usa per la legatura della glutea, ma situati 4 centimetri più giù.

c. Sappey vuole un' incisione verticale di 14 centimetri ad eguale distanza dalla tuberosità sciatica e dal grande trocantere.

§ XXII. — Legatura dell' arteria pudenda interna.

Branca dell' iliaca interna, l' arteria pudenda esce dal bacino sotto il piramidale, sul margine superiore della spina sciatica, che contorna per rientrare nella cavità pelvica, accollata alla faccia interna della tuberosità dell'ischio. L'accompagna una vena.

Essa, come la precedente, è ricoverta dalla pelle, dallo strato sottocutaneo, dal grande gluteo e dalla sua aponevrosi profonda. Per legarla si possono applicare gli stessi processi. Giunto sull' aponevrosi profonda, l' operatore ritrova il margine inferiore del piramidale, la sommità della spina sciatica e il suo margine superiore. Lacerato il foglietto aponevrotico, portato il dito sul margine superiore della spina sciatica da dentro in fuori, egli ritrova l' arteria. L' isola con precauzione e vi passa il filo sotto evitando le vene ed il nervo pudendo, che l' accompagnano.

§ XXIII. Legatura dell' arteria iliaca esterna.

Dati anatomici. — Originata dall' iliaca primitiva a livello della sinfisi sacro-iliaca, l' arteria iliaca esterna si porta in basso ed in fuori, poggiata sul margine interno del muscolo psoas, e termina sotto l' arcata crurale nel mezzo o un po' fuori della parte media di questo legamento.

Essa fornisce alla sua parte inferiore l' epigastrica e la circonflessa iliaca. Il punto di origine di queste branche si eleva raramente a più di 3 centimetri sopra l' arcata di Falloppio. La vena iliaca esterna è situata indentro e indietro dell' arteria, il nervo genito-crurale in avanti dei vasi. La vena epigastrica e la circonflessa iliaca incrociano l' arteria in avanti per sboccare nella vena iliaca.

La direzione dell' iliaca esterna è segnata da una linea tirata dal mezzo dell' arcata crurale a due dita infuori dell' ombelico: il suo muscolo satellite è lo psoas. In alto è ricoverta dal peritoneo posteriore, dall' intestino e dalla parete addominale anteriore; l' uretere passa innanzi di essa.

In basso il peritoneo non esiste più, ma l' arteria è ricoverta dal cordone dei vasi spermatici o dal legamento rotondo, dell' epigastrica e dalle vene epigastrica e circonflessa iliaca.

Si lega l' arteria in due punti: in alto, nella sua porzione sotto-peritoneale; in basso, immediatamente sopra l' origine dei suoi rami.

A. — *Porzione sotto-peritoneale.*

Dei numerosi processi consigliati, alcuni dividendo la parete addominale nella direzione del vaso (Abernethy, 1.° processo 1706, — Malgaigne) espongono alla lesione del peritoneo nell' angolo superiore della ferita, altri che interessano la parete ventrale più in fuori (Abernethy, 2.° processo, — A. Cooper, - Ph. Roux, — Velpeau, — Lisfranc), si avvicinano tutti più o meno ad un' incisione parallela all' arcata crurale. Marcellino Duval ha congiunto queste due incisioni molto opportunamente.

Processo consigliato. — *Posizione d' incisione.* — Decubito dorsale con le spalle leggermente elevate. Si riconosce la spina iliaca antero-superiore e l' arcata crurale.

1.° A due dita in dentro e ad un dito sopra della spina iliaca antero-superiore, si comincia un' incisione, la quale, convessa in basso ed in fuori discende avvicinandosi un poco all' arcata crurale, e si ferma ad un centimetro fuori il centro di quest' arcata, dal lato esterno dell' anello inguinale interno. Si risparmiano così l' epigastrica, la sotto-cutanea, il cordone spermatico, che restano in dentro dell'incisione, e la circonflessa iliaca situata sotto di essa. Si divide la pelle, lo strato sottocutaneo ed il foglietto connettivale d' involucro.

2.° L' aponevrosi bianca madreperlacea, del muscolo grande obliquo, vien messa dopo allo scoverto e si taglia sulla sonda, ovvero direttamente e senza guida.

3.° Con la pinzetta e col bisturi si taglia a piccoli colpi lo strato muscolare per mettere a nudo la fascia trasversale.

4.° Sollevando una piega di quest' aponevrosi s' incide di sbieco dalla parte inferiore interna della ferita. Nel praticato occhiello s' introduce l' indice sinistro, poi il medio, i quali spostano il peritoneo, e fanno da conduttori per dividere la fascia trasver-

sale con un bisturi bottonato, fino all' angolo superiore della ferita e senza pericolo di offendere la sierosa.

4.° *Posizione di ricerca.* — Gli arti inferiori leggermente flessi. Con le dita della mano destra, poi con tutta la mano, si scolla il peritoneo della fossa iliaca e si respinge col pacchetto intestinale in alto e in dentro.

6.° Un assistente sostiene l'intestino spostato. L'operatore portando l' indice sinistro nella ferita riconosce lo psoas, e sul suo margine interno il fascio vascolare. Con una lunga pinzetta o col becco della sonda guidata dal dito, denuda lentamente l' arteria per due centimetri circa al disotto del suo punto di origine.

7.° Tenendo il dito sull' arteria, si passa il filo sotto il vaso con un ago di Deschamps introdotto dal lato della vena da dentro in fuori.

B. — *Sotto l' arcata crurale.*

Posizione d'incisione. — Decubito dorsale, con le spalle un poco elevate e gli arti inferiori estesi. Si riconosce la spina iliaca antero-superiore, la spina del pube, e l' arcata crurale.

1.° Immediatamente o a qualche millimetro al disopra dell' arcata crurale si fa un' incisione di otto centimetri, parallela a quest' arcata, le cui estremità sieno egualmente distanti dalla spina iliaca antero-superiore in fuori, e dalla spina del pube in dentro. Si divide la pelle e lo strato sottocutaneo e si lega la sottocutanea addominale.

2.° Si taglia sulla sonda e da dentro in fuori l'aponevrosi del grande obliquo; il canale inguinale resta aperto in avanti.

3.° Si scolla col dito dalla parete inferiore del canale, il cordone spermatico ed il margine inferiore dei muscoli piccolo obliquo e trasverso; si sollevano questi con largo uncino e si fanno portare in alto e in dentro.

4.° Si mette allo scoverto la parete posteriore del canale inguinale formata dal fascio trasversale. Il dito cerca l'anello inguinale interno e vi penetra; esso serve di guida al bisturi bottonato che divide la fascia dal lato esterno dell' anello, nella parte esterna della ferita.

5.° Con lo stesso dito si scolla il tessuto connettivo, si riconosce lo psoas ed il suo margine interno, e, ove bisogna, servendosi come guida dell' arteria epigastrica fino al suo punto di origine, si prende l' arteria dal suo lato esterno.

6.° Si denuda il vaso superiormente al punto di partenza dei suoi rami, e, difendendo la vena con l' indice sinistro, si passa il filo con un ago curvo introdotto da dentro in fuori.

§ XXIV. Legatura dell' arteria epigastrica.

Dati anatomici. — Branca dell' arteria iliaea esterna, l' epigastrica nasce normalmente alcuni millimetri al disopra dell' arcata crurale. Spesso però il suo punto di origine è più in alto e si confonde con quello dell' otturatrice. Essa descrive posteriormente al pilastro interno dell' anello inguinale interno una curva a concavità antero-esterna, incrociata dal cordone spermatico nell' uomo, e dal legamento rotondo nella donna. Poscia si dirige in alto ed in dentro verso l' ombelico, accompagnata da una o due vene satelliti.

Situata fin dalla sua origine nel tessuto adiposo sotto-peritoneale, essa è ricoverta dalla pelle, dal tessuto connettivo sotto-cutaneo, dove scorrono l' arteria e la vena sotto-cutanea addominale, dall' aponevrosi del grande obliquo, dai muscoli piccolo obliquo e trasverso, dal cordone spermatico e dalla fascia trasversale. Più in alto, essa è situata dentro due foglietti di questa fascia, e la perfora infine per portarsi nello strato muscolare.

Quest' arteria si può legare vicino alla sua origine, sotto il cordone, o più in alto sopra del cordone istesso.

A. — *Legatura dell' arteria epigastrica sotto il cordone spermatico, presso la sua origine* (fig. 24, C).

Posizione d' incisione. — L' infermo giacerà nel decubito dorsale, avendo gli arti inferiori distesi, e le spalle alquanto elevate. Si riconosce la spina iliaca antero-superiore, il tragitto dell' arcata crurale e la sinfisi del pube; l' arteria si trova ad un dito circa in dentro dal mezzo dell' arcata crurale.

1.° Immediatamente al disopra dell' arcata crurale, e nella sua direzione, si pratica un'incisione di 6 centimetri di lunghezza, il cui centro corrisponda un dito in dentro della parte media dell' arcata. Si divide la pelle, il tessuto sotto-cutaneo, si lega l' arteria cutanea.

2.° Incide l' aponevrosi del grande obliquo, messa allo scoverto sulla sonda, da dentro in fuori, nel suo attacco al legamento di Falloppio.

3.° Si scolla, percorrendo col dito d' avanti in dietro la concavità dell'arcata, e poi si sollevano i muscoli piccolo obliquo e trasverso ed il cordone spermatico, facendoli tirare in alto ed in dentro da un assistente. Si mette così a nudo la fascia trasversale.

4.° Si riconosce col dito l'anello inguinale interno ed il suo interno pilastro. Alcuni millimetri in dentro si laceri con due pinzette la fascia trasversale; attraverso della quale si può spesso sentire la corda formata dai vasi.

5.° Si penetra con precauzione nel tessuto sotto-peritoneale, dove si trovano i vasi. S' isola l' arteria per una breve estensione, e si passa il filo ad una distanza convenevole dal suo punto di origine, mercè un ago curvo con cui si penetra dal lato della vena.

B. — *Legatura dell' arteria epigastrica sopra il cordone spermatico.*

In questo punto l' arteria epigastrica è un po' meno profonda, spesso si trova nella spessezza della fascia trasversale. Per legarla fa d' uopo:

1.° Eseguire un' incisione, lunga 6 centimetri e parallela all' arcata crurale, due dita al disopra di questa. Si divide così la pelle ed il tessuto sotto-cutaneo.

2.° Incidere direttamente l' aponevrosi del grande obliquo.

3.° Allontanare con il becco della sonda o col bisturi le fibre muscolari del piccolo obliquo e del trasverso nella direzione dell' incisione, spostando in basso il cordone unitamente al labbro inferiore della ferita.

4.° Lacerare con la sonda la fascia trasversale o soltanto il suo foglietto anteriore. Al disotto si trova l' arteria epigastrica con la sua vena satellite.

5.° Isolare l' arteria e passarvi sotto il filo mercè un ago curvo fatto penetrare dal lato della vena.

§ XXV. Legatura dell' arteria femorale.

Ricordi anatomici. — L' arteria femorale nasce sotto l' arcata crurale, presso a poco verso il centro della stessa. Essa si porta in basso, in dentro ed in dietro, circondando il femore da fuori in dentro, e termina al terzo inferiore della coscia nella sua uscita dall' anello degli adduttori. La vena femorale, situata in dentro dell' arteria, nella parte superiore dell' arto, si porta a poco a poco al suo lato posteriore. Spesso nell' anello degli adduttori, s' incontra una vena collaterale, situata in avanti ed in fuori dell' arteria. A questo livello i vasi sono troppo intimamente uniti.

Il nervo crurale è separato dai vasi, nella parte superiore della

coscia, mercè l' aponevrosi del muscolo psoas sotto il quale è situato. Verso la parte media il nervo safeno interno penetra nella guaina vascolare, si mette in avanti ed in fuori dell' arteria, e l' accompagna fino all' anello degli adduttori, donde esce per una distinta apertura. L' accessorio del nervo safeno interno, incrocia i vasi in avanti, e esce dalla guaina vascolare al mezzo della coscia.

L' arteria femorale dà in alto una branca considerevole, cioè l' arteria femorale profonda, il cui punto di origine è da 2 a 6 centimetri al di sotto del legamento di Falloppio. La grande anastomotica, branca inferiore, nasce nell' anello degli adduttori.

Indietro, l' arteria femorale poggia sull' eminenza ileo-pettinea, sul muscolo pettineo, poscia sul primo e sul terzo o grande adduttore. In avanti il sartorio, muscolo satellite, è dapprima situato in fuori, costeggia l' arteria col suo margine interno, la ricovre nel suo terzo medio, poi passa in dentro ed in dietro, senza avere più rapporti con il fascio vascolare che pel suo margine esterno.

In alto lo psoas; più in basso il vasto interno, separano l' arteria dal femore, col quale essa si trova qualche volta in immediato contatto a livello dell' articolazione coxo-femorale. Questi muscoli costituiscono la parete esterna della gronda, sensibile al tatto, dentro cui scorrono i vasi; gronda di cui la parete interna è fatta dal pettineo e dai muscoli adduttori. La vena safena interna, sotto-cutanea, segue presso a poco il cammino dell' arteria.

L' arteria femorale si può legare: 1.° sotto l' arcata crurale, 2.° al vertice del triangolo di Scarpa, 3.° alla parte media della coscia, 4.° nell' anello degli adduttori.

Legatura dell' arteria femorale sotto l' arcata crurale (fig. 24, B e fig. 26, A).

La legatura dell'arteria sotto l'arcata crurale deve essere fatta, tra l' origine dell' epigastrica e della circonflessa iliaca, in alto, e l' origine della femorale profonda in basso.

L' arteria è ricoverta dalla pelle, dal tessuto connettivo sottocutaneo, contenente numerosi vasi e gangli linfatici, e dalla fascia cribriforme che forma la parete anteriore del canale crurale.

Punti di ritrovo. — Come criterii per rintracciare l' arteria possono servire l' arcata di Falloppio, il condile interno del femore, e le pulsazioni del vaso.

Posizione d' incisione. — Situato l' ammalato in decubito dor-

sale, col membro inferiore disteso ed in una leggiera abduzione, l'operatore si situa al di fuori e procede all'operazione, praticando:

1.° Sul tragitto di una linea, tirata dal mezzo dell'arcata crurale al margine posteriore del condile interno del femore, una incisione di 6 centimetri di lunghezza, cominciando da due centimetri sopra dell'arcata crurale, e discendendo fino a 4 centimetri al disotto, non interassando che la pelle.

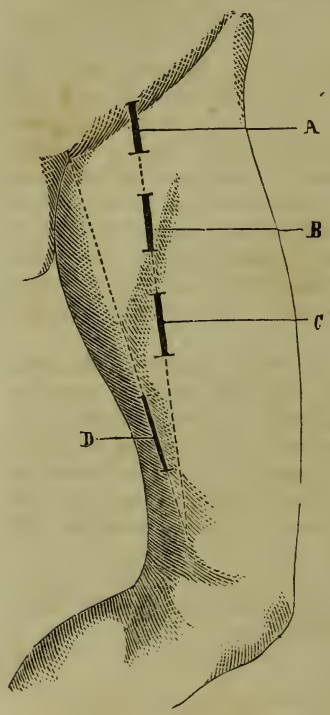

Fig. 26 — Legatura dell'arteria

A, sotto l'arcata crurale; B, al terzo superiore; C, al terzo medio; D, nell'anello degli adduttori.

2.° Dividendo con piccoli tagli e strato per strato il tessuto connettivo sotto-cutaneo, allontanando o estirpando per enucleazione i gangli linfatici. Si mette così allo scoverto il foglietto superficiale del fascio, che forma la parete anteriore del canale crurale.

3.° Incidendo quest'aponevrosi sulla sonda con precauzione, e piuttosto in fuori che in dentro del fascio vascolare per evitare la lesione della vena femorale e delle sue branche afferenti.

4.° Flettendo leggermente l'arto (*posizione di ricerca*), s'interessa la guaina vascolare pel suo lato esterno, si riconosce l'arteria, e s'isola accuratamente, assicurandosi del punto di origine della femorale profonda.

5.° Mercè un ago curvo passando un filo dal lato della vena, da dentro in fuori, annodandolo almeno due centimetri sotto l'origine della femorale profonda.

B. — *Nel triangolo di Scarpa, terzo superiore*

Il filo si situa sotto la femorale profonda, presso il vertice del triangolo formato dall' incontro del sartorio col primo o medio adduttore (1).

L' arteria è ricoverta dalla pelle, dallo strato sotto-cutaneo, dall' aponevrosi d' involucro, dal margine interno del sartorio, muscolo satellite, e dal foglietto posteriore della sua guaina.

Posizione d' incisione. — Decubito dorsale, estensione, abduzione e rotazione leggiera in fuori dell' arto inferiore.

1.° Seguendo la linea di direzione indicata, si fa un' incisione cutanea, che comincia quattro dita sotto l' arcata di Falloppio, non interessando che la pelle (fig. 24, e fig. 26, B).

2.° Si divide lo strato sotto-cutaneo accuratamente per risparmiare la vena safena interna, che incontrandola si porta verso il labbro interno della ferita.

3.° Riconosciuto il margine interno del sartorio, si taglia direttamente l' aponevrosi per mettere a nudo le fibre muscolari. L' arto allora si terrà leggermente flesso (*posizione di ricerca*) e col dito si scolla il margine interno del muscolo che si tira in fuori e si fa tenere in questa posizione da un assistente.

4.° Si divide sulla sonda, o si lacera il foglietto posteriore della guaina muscolare che ricovre i vasi. L' arteria si piglia pel suo margine esterno isolato dalla vena; si scosta il nervo piccolo safeno, e si passa il filo da dentro in fuori.

C. — *Nella parte media della coscia.*

L' arteria è ricoverta dalla pelle, dal tessuto sotto-cutaneo, dall' aponevrosi d' involucro e dal sartorio che la costeggia da ciascun lato.

Posizione d' incisione. — Decubito dorsale. La coscia, leggermente flessa, si porterà in abduzione e rotazione esterna, la gamba sarà estesa ed un po' flessa.

1.° Seguendo la linea di direzione indicata, si fa un' incisione di 8 centimetri, il cui punto medio si trovi un po' sotto la parte media della coscia. Questa incisione non deve interessare che la pelle (fig. 26, C.)

2.° Si taglia a poco a poco lo strato sotto-cutaneo, per garentire la vena safena interna, che, spostata, si porta in dentro.

---

(1) Per quanto è possibile non si deve porre il filo della legatura a più di 8 centimetri a partire dall' arcata crurale, perchè la femorale profonda nasce a 5 centimetri al di sotto del mezzo di questa arcata. (T.)

3.° Si divide l' aponevrosi direttamente sopra il muscolo sartorio, mettendo allo scoverto le sue fibre carnose, riconoscibili dalla loro direzione.

4° *Posizione di ricerca.* — Si aumenta la flessione della gamba sulla coscia, e col dito si separa il sartorio dalla sua guaina, si distaccca il suo margine interno, e si porta in fuori.

5° Sotto il foglietto posteriore della guaina muscolare si vedono e si sentono i vasi. Si lacera questo foglietto col becco della sonda, e prendendo l' arteria pel suo lato esterno s' isola con precauzione dalla vena, e si passa il filo da dentro in fuori, avendo cura di risparmiare il nervo o i nervi che accompagnano i vasi.

D. — *Nell' anello degli adduttori.*

La vena femorale si trova indietro dell' arteria, però spesso esiste un vaso venoso collaterale situato in avanti dell' arteria. Il nervo safeno interno, in fuori o in avanti, esce dal canale dalla sua parte inferiore e fornisce una guida preziosa. L' arteria è situata in un canale prismatico triangolare di cui la parete esterna è formata dal vasto interno, la parete interna dal tendine del terzo adduttore, e la parete anteriore dalle fibre aponevrotiche che coprono i vasi. Essa è ricoverta dalla pelle, dal tessuto sottocutaneo, dall'aponevrosi d'involucro, dal muscolo sartorio, e dalle fibre, che formano la parete anteriore dell' anello degli adduttori. L'arteria dev'essere allacciata nel punto di unione del terzo medio col terzo inferiore dell'arto, per evitare di mettere il filo sull'origine della poplitea.

Posizione d'incisione. — Decubito dorsale. La coscia sarà situata in una leggiera flessione, con abduzione e rotazione in fuori, per fare sporgere il tendine del terzo adduttore, poggiando sulla sua faccia esterna; la gamba è flessa sulla coscia.

Punti di ritrovo. — Sono la spina del pube, il margine posteriore del condile interno del femore, il tendine del grande adduttore, il sartorio, ed il nervo safeno interno.

1° Sulla direzione di una linea tirata dalla spina del pube al margine posteriore del condile interno del femore, si pratica una incisione di 10 centimetri, il cui mezzo corrisponda alla riunione del terzo medio col terzo inferiore della coscia. Con questa incisione non s'interessa che la pelle (fig. 26, D).

2° Si divide il tessuto sotto-cutaneo, garentendo la vena safena interna, che si fa spostare verso il labbro posteriore della ferita.

3° Si taglia l'aponevrosi direttamente sul sartorio, le cui fibre carnose messe allo scoverto si riconoscono per la loro direzione

obliqua in basso, in dentro ed indietro, a differenza delle fibre del vasto interno che hanno una direzione obliqua in basso ed in fuori.

4° Scollato il muscolo pel suo margine esterno (anteriore) vien tirato indietro; si vede così, e si tocca col dito la corda formata dal tendine del grande adduttore, e l' aponevrosi che lo fissa al vasto interno. Se questa lamina aponevrotica è celata da qualche poco di tessuto connettivo, si lacera questo tessuto col becco della sonda per metterla bene allo scoverto. Sotto di essa si trovano i vasi.

5° Si ricerca il nervo safeno interno nell'angolo inferiore della ferita. Pel suo forame di uscita, si fa penetrare dal basso in alto la sonda scanalata, sotto l' aponevrosi, che si solleva, e si taglia. Se non si trova il nervo safeno, si fa un occhiello al foglietto aponevrotico in direzione del tendine dell' adduttore; si fa scorrere la sonda per quest' apertura, dal basso in alto, strisciando immediatamente contro il tendine, e si taglia l' aponevrosi. Si evita così di cadere sulle fibre del muscolo vasto interno.

6° Scoverto il canale, facendo respingere o lasciando in fuori il nervo safeno interno, s' interessa la guaina vascolare dal lato esterno dell' arteria, s'isola questo vaso dalla vena, con cui intimamente aderisce, e si passa il filo con un ago curvo infilzato da dentro in fuori, ed avendo cura di garentire nella sua uscita il vase venoso collaterale. Prima di stringere il filo, bisogna assicurarsi che sia situato ad una conveniente distanza dalla grande anastomatica.

§ XXVI. Legatura dell' arteria poplitea.

Dati anatomici. — L' arteria poplitea nasce nel terzo inferiore della coscia e si estende dall' anello degli adduttori, in alto; fino all' anello del soleo (quarto superiore della gamba), in basso, descrivendo quasi la diagonale della losanga poplitea. Essa è leggermente obliqua in fuori nella sua metà superiore, fino alla piega del garretto, ed è sensibilmente verticale nella sua parte inferiore.

La vena poplitea sempre più superficiale dell'arteria, rasenta il suo lato interno e posteriore in alto, si situa poi direttamente indietro, e riceve nel cavo del garretto, la vena safena esterna.

Il nervo sciatico popliteo interno, dapprima situato in fuori dei vasi, si avvicina e si situa indietro, più superficialmente; in basso questo nervo tende a portarsi in dentro.

In avanti l' arteria poggia, andando dall' alto in basso, sul

terzo adduttore, sul femore, sul legamento posteriore del ginocchio e sul muscolo popliteo. In dentro, essa è in rapporto col semi-membranoso, col condile interno del femore e col gemello interno; in fuori con la corta porzione del bicipite femorale, col condile esterno del femore, col gracile plantare e col gemello esterno. Essa è coverta, da dietro in avanti, dalla pelle, dal tessuto sotto-cutaneo dove striscia in basso la vena safena esterna, dall'aponevrosi, dai muscoli suddetti, dal tessuto cellulo-adiposo abbondantissimo con vasi e glandole linfatiche, infine dal nervo sciatico popliteo interno e dalla vena poplitea.

La vena e l' arteria sono intimamente aderenti l' una all' altra, e la prima presenta sovente pareti abbastanza spesse da essere facilmente confusa con l'arteria.

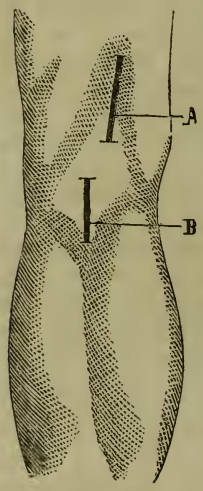

Fig. 27 — Legatura dell' arteria poplitea, dalla faccia interna dell' arto.

A, parte superiore; B, parte inferiore

L'arteria poplitea si può legare in tutta la sua lunghezza.

A. — *Nella parte superiore*

a. Processo comune (fig. 27, A). *Posizione d'incisione.* — Collocato l'individuo bocconi, cogli arti inferiori in estensione, si riconosce la piega del garretto, ed i margini superiori della losanga poplitea.

1° Si fa un'incisione, che partendo dall'apice della losanga poplitea, termini un centimetro sopra la piega del garretto, per garentire lo sbocco della vena safena esterna. L'incisione, così fatta, si trova un po' in fuori del tragitto del vase, e non deve interessare che la pelle ed il tessuto connettivo.

2° Si riconosce col dito il rilievo del muscolo semi-membranoso, che forma il lato interno e superiore della losanga. Si divide l'aponevrosi lungo il margine esterno di questo muscolo.

3° *Posizione di ricerca.* — Facendo flettere da un assistente la gamba a metà, il chirurgo, seguendo col dito il margine esterno del semi-membranoso, allontana il tessuto connettivo. Si trova il nervo, e poi sotto la vena poplitea, ed entrambi si spostano in fuori, e più profondamente si trova l' arteria, al lato interno della vena.

4° Allontanati leggermente i margini della ferita, e proteggendo con l'indice sinistro la vena, s'isola l'arteria con attenzio-

ne, e si passa il filo al di sotto, con un ago curvo infilzato da fuori in dentro.

b. Processo di Jobert (de Lamballe). — Non inserendosi il muscolo semi-membranoso nella linea aspra del femore, si può raggiungere l'arteria poplitea nella sua parte superiore, passando tra il semi-membranoso ed il tendine del grande adduttore.

Posizione d'incisione. — Decubito dorsale; la coscia nella flessione, abduzione e rotazione in fuori per fare sporgere il tendine del terzo adduttore: la gamba flessa sulla coscia.

Fig. 28 — Legatura dell'arteria poplitea, dalla faccia interna dell'arto.

A, parte superiore (Jobert, de Lamballe); B, parte inferiore (Marchal, de Calvi).

1° Ritrovato il tendine del grande adduttore, si comincia ad un dito al di sopra del condile interno del femore, immediatamente dietro il tendine sunnominato, un'incisione, che si prolunga dal basso all'alto per una estensione di 10 centimetri, rasentando il margine posteriore della corda tendinea, e si incide la pelle (fig. 28, A).

2° Si taglia con precauzione il tessuto sotto-cutaneo per risparmiare la vena safena interna, che si sposta verso il labbro anteriore della ferita.

3° Si divide l'aponevrosi immediatamente sotto il tendine dell'adduttore.

4° *Posizione di ricerca.* — La gamba è completamente flessa. Si scollano e si spostano in dentro ed indietro i muscoli posteri-interni della coscia (sartorio, semi-tendinoso e semi-membranoso); e portandosi al di fuori di essi, di fronte al femore si mette allo scoverto il fascio vascolare.

5° Col becco della sonda si lacera la guaina vascolare dalla sua parte interna, s'isola accuratamente l'arteria e si passa un filo al disotto con un ago curvo conficcato dalla parte della vena protetta dall'indice sinistro.

B. — *Nella parte media.*

L'arteria è nell'asse della losanga poplitea, ricoverta da dietro in avanti dalla pelle, dal tessuto sotto-cutaneo, dalla vena

safena esterna, da un tessuto adiposo abbondante con dei gangli linfatici sotto l'aponevrosi, dal nervo sciatico popliteo interno e dalla vena poplitea situati un po' infuori. Essa dà molti rami in questa parte del suo tragitto.

Posizione d' incisione. — L' individuo si poggi sul ventre con l' arto in estensione.

1° Nell' asse della losanga poplitea, si fa un' incisione di 10 a 12 centimetri, il punto medio della quale corrisponde alla piegatura del garretto, e questa incisione non interessi che la pelle.

2° Si divide con precauzione lo strato sotto-cutaneo, risparmiando la vena safena esterna nella parte inferiore della ferita.

3° Si taglia sulla sonda l'aponevrosi superficiale.

4° *Posizione di ricerca.* — Messa la gamba nella semi-flessione, si lacera col dito o col becco della sonda il tessuto adiposo della cavità poplitea, facendo allontanare da un assistente i muscoli laterali. Si ritrova e si sposta in fuori il nervo sciatico popliteo interno e più profondamente la vena poplitea.

5° La vena è intimamente unita all' arteria, e la nasconde quasi completamente: si protegge con l' indice sinistro durante la denudazione. Si passa il filo con ago curvo conficcato dalla parte della vena, cioè da fuori in dentro e da dietro in avanti, assicurandosi dell'allontanamento sufficiente dal punto d' origine delle arterie articolari.

C. — *Nella parte inferiore.*

In questo punto i vasi sono ricoperti dalla pelle, dallo strato sottocutaneo, dove scorre la vena safena esterna, dall'aponevrosi, dai gemelli, e dal nervo sciatico popliteo interno.

a. Dalla faccia posteriore del membro. — *Posizione d'incisione.* — L'infermo stia poggiato sul ventre coll' arto inferiore in estensione.

1° Si comincia ad un centimetro sotto il punto medio della piegatura del garretto un' incisione che discende tra i gemelli, di cui già dev'essersi trovato l'interstizio. La sua lunghezza è di 8 a 10 centimetri. Ordinariamente essa si trova un po' infuori della linea mediana del polpaccio della gamba, a causa delle dimensioni più considerevoli del muscolo gemello interno. Si divide solamente la pelle (fig. 27, B).

2° Si taglia con attenzione il tessuto sotto-cutaneo, per risparmiare la vena safena esterna, situata nell'interstizio dei gemelli, la quale si sposta.

3° Si divide sulla sonda l'aponevrosi della gamba in tutta l'estensione della ferita.

4° *Posizione di ricerca.* — La gamba nella semi-flessione. Dall' alto al basso si allontanano col dito i gemelli, ed al bisogno si dividono col bistori nell' angolo inferiore della ferita. Si risparmiano, s'è possibile, le arterie e le vene gemellari.

5° Si ritrova il fascio nerveo-vascolare, e si allontanano il nervo e la vena più superficiali, e proteggendoli col dito o facendoli spostare, s'isola l'arteria. Il filo si passa con un ago curvo conficcato tra i due vasi.

b. Processo di Marchal (de Calvi). — *Dalla faccia interna dell'arto.* — Si può raggiungere l'arteria poplitea nella sua parte inferiore, passando tra il margine interno del gemello interno ed il condile interno della tibia. Si raggiunge il fascio nerveo-vascolare dalla sua faccia profonda.

Posizione d'incisione. — Decubito dorsale, colla coscia nell'abduzione e rotazione in fuori, colla gamba appena flessa sulla coscia, e il membro poggiato sulla sua faccia esterna. Si badi ad assicurarsi del tragitto della vena safena interna.

1° Sul margine interno della tibia, ad un centimetro sotto la tuberosità interna di quest' osso, e sul margine interno del gemello interno, si comincia un' incisione che si prolunga in alto, infuori ed indietro, lungo il margine interno del gemello, fino all' unione del terzo interno e medio del cavo del garretto. Questa incisione non deve interessare che la pelle (fig. 28, B).

2° Si divide con precauzione lo strato sotto-cutaneo per risparmiare la vena safena interna, che resta ovvero si tira innanzi.

3° Si ritrova il tendine del muscolo sartorio, e sul suo margine posteriore si taglia l' aponevrosi; sollevando tutti i tendini formanti la zampa d'oca con un uncino ottuso, si portano in avanti.

4° *Posizione di ricerca.* — Posta la gamba in completa flessione, col dito si scorre sul margine interno del gemello interno, si allontana questo muscolo dalla faccia posteriore della tibia, si solleva e si mette allo scoverto il fascio nerveo-vascolare.

5° Riconosciuti i suoi elementi; si allontanano in fuori il nervo e la vena. L'arteria è isolata con cura, e si passa il filo con un ago curvo, che la contorna dal basso all' alto e da fuori in dentro, per risparmiare la vena e il nervo spostati in fuori.

§ XXVII. Legatura dell' arteria tibiale anteriore

Dati anatomici. — Branca di biforcazione dell' arteria poplitea, la tibiale anteriore si estende dalla parte superiore della gamba, ove attraversa il legamento interosseo, fino al legamento anulare anteriore del tarso. Leggermente obliqua in basso ed

indentro, segue il corso di una linea, che dal tubercolo della tibia, o dallo spazio che separa questa eminenza dalla testa del perone (depressione antiperonea) andrà a terminare nel centro o un po' indentro dello spazio intermalleolare anteriore. Poggiata sul legamento interosseo in alto, più in basso sulla faccia anteriore della tibia, è sostenuta da un sottile foglietto connettivale. Nella sua parte superiore essa passa tra il tibiale anteriore e l' estensore comune delle dita del piede; nella sua parte inferiore poi è situata tra il tibiale e l' estensore proprio dell' alluce. Si trova dunque costantemente nel primo interstizio muscolare, partendo dalla cresta della tibia, alla faccia anteriore della gamba.

Il nervo tibiale anteriore, situato dapprima alla sua parte esterna, l' incrocia in avanti verso la parte media del membro o si trova un po' in dentro del collo del piede. È accompagnata da due vene.

Profondissima al terzo superiore, diviene più superficiale a misura che discende, essendo i muscoli a quest'altezza rimpiazzati dai loro tendini.

L'arteria tibiale anteriore può essere scoverta al suo punto di origine con i processi indicati appresso per la ricerca del tronco tibio-peroniero.

A. — *Nel terzo superiore della gamba.*

L'arteria profondissima (3 a 5 centimetri) è situata tra il tibiale anteriore e l'estensore comune delle dita del piede.

a. Processo comune. — *Posizione d' incisione* (fig. 29 A). — Decubito dorsale, con la gamba in estensione, col piede esteso e addotto. Si riconosce la depressione antiperoniera ed il centro dello spazio intermalleolare anteriore. Si determina accuratamente la linea di direzione che riunisce questi due punti.

1° Seguendo la linea di direzione indicata, si fa un'incisione di 8 a 9 centimetri, il cui centro corrisponda alla riunione del terzo superiore della gamba col terzo medio. Si divide la pelle ed il tessuto connettivo e si mette l'aponevrosi allo scoverto.

2° Spostando il labbro interno della ferita fino alla cresta della tibia, si cerca da dentro in fuori il primo interstizio muscolare. Alla vista si rivela con una linea bianca o giallastra, più visibile nell' angolo inferiore della ferita; al tatto con una depressione in cui s'infossa il dito. Si apre l'interstizio in basso e facendo scivolare il dito fra i due muscoli, si separano dal basso in alto (1).

(1) Malgaigne consiglia, quando dopo aver incisa la pelle si avessero dei dubbi sul sito preciso dell' interstizio muscolare, di incidere prima trasversalmente l'aponevrosi e dopo aver riconosciuto l'interstizio inciderla

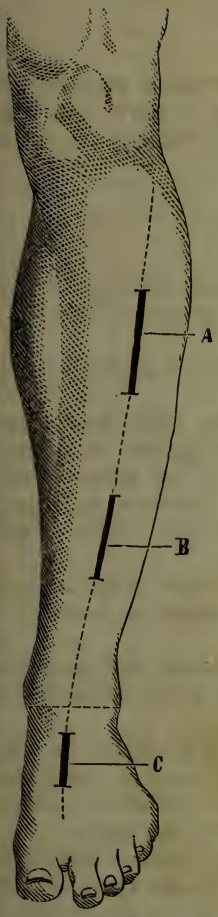

Fig. 29 — Legatura delle arterie.

A, tibiale anteriore, terzo superiore; B; tibiale anteriore, terzo inferiore; C, pedidea.

Per farsi spazio è necessario tagliare l'aponevrosi trasversalmente. Ciò si fa introducendo la lama del bistori sotto l'aponevrosi di piatto e da fuori in dentro, nel mezzo della ferita, fino alla cresta della tibia, e rialzando allora l'istrumento si ritira col taglio diretto in avanti. Non è necessario di sbrigliare l'aponevrosi trasversalmente, sul labbro esterno della ferita.

Lisfranc e Farabeuf consigliano di tagliare dapprima l'aponevrosi trasversalmente, per non sbagliare l'interstizio. La sonda, perforando l'aponevrosi presso la cresta della tibia, viene spinta direttamente in fuori fino a che sia fermata dal robusto tramezzo che separa i peronieri dall'estensore comune. Si fa dopo il taglio longitudinale.

3° *Posizione di ricerca.* — Flesso e abdotto il piede, s'intromette il dito indice fra i muscoli per mettere allo scoverto il fascio nerveo-vascolare. L'operatore situa profondamente due larghi uncini ottusi e fa allontanare da un assistente le due labbra della ferita, fin nella loro profondità.

4° Isola l'arteria con cura, senza spostare tutto il fascio vascolare e passa il filo sotto al vaso con un ago di Deschamps, introdotto da fuori in dentro per non offendere il nervo tibiale.

b. Processo di Lisfranc. — Incisione cutanea di 9 centimetri di lunghezza obliqua in alto e in fuori, partendo dalla cresta tibiale per portarsi verso il perone.

c. Processo di Chassaignac e M. Duval. — Linea d'incisione obliqua in basso ed in dentro, dalla testa del perone al margine anteriore del malleolo interno.

---

longitudinalmente. Lisfranc e Chassaignac vorrebbero, sempre nello scopo di facilitare il ritrovo dell'interstizio muscolare, che si facesse una incisione obbliqua dell'aponevrosi; ma questo procedimento se favorisce la ricerca dello interstizio è poi di ostacolo a quella dell'arteria. (T).

B. — *Nel terzo medio.*

Si segue la stessa linea d'incisione e lo stesso processo. Se s'incontra nell'angolo inferiore dell'incisione la parte superiore dell'estensore proprio dell'alluce, si cercherà l'arteria fra questo muscolo ed il tibiale anteriore.

C. — *Nel terzo inferiore.*

L'arteria è situata fra il tendine del tibiale anteriore e l'estensore proprio dell'alluce, ordinariamente carnoso fin presso il collo del piede.

Posizione d'incisione. — Decubito dorsale, col piede in estensione ed adduzione.

1° Seguendo la linea di direzione indicata, dalla depressione antiperoniera al centro dello spazio intermalleolare anteriore, si fa un'incisione lunga 6 a 7 centimetri il cui centro corrisponde all'unione del terzo medio col terzo inferiore della gamba. Si divide la pelle, il tessuto connettivo, e si mette l'aponevrosi allo scoverto (Fig. 29, B).

2° Partendo dal margine anteriore della tibia si riconosce il primo interstizio muscolare. Su questo interstizio si taglia l'aponevrosi di basso in alto.

3° Si fa scorrere il dito sotto il labbro interno dell'aponevrosi sollevata sulla sonda e si tocca la tibia; allora portandosi in fuori si riconosce il tendine più interno.

4° *Posizione di ricerca.* — Piede in forzata flessione. Si separa coll'indice sinistro, dal basso in alto, il tendine del tibiale anteriore dall'estensore proprio dell'alluce. Spostati i muscoli da un assistente, si riconosce il fascio nerveo-vascolare.

5° S'isola l'arteria, evitando di spostare tutto il fascio vascolare e con un ago curvo s'introduce il filo da fuori in dentro, poichè la parete esterna della gronda, in cui sta il vase in avanti sporge meno della parete tibiale. Con l'indice sinistro si afferra la punta dell'ago alla sua uscita e così si tutela il nervo tibiale.

§ XXVIII. Legatura dell'arteria pedidea.

Dati anatomici. — Continuazione della tibiale anteriore, l'arteria pedidea si estende dal legamento anulare anteriore del collo del piede, fino alla parte posteriore del primo spazio intermetatarseo, in cui s'immerge per portarsi alla pianta del piede.

Essa è accompagnata da due vene. Il nervo pedideo profondo interno per lo più sta all'interno dell'arteria. Talvolta trovasi all'esterno, ovvero incrocia i vasi in avanti.

Il tendine del lungo estensore proprio dell' alluce sta al lato interno dei vasi; il muscolo pedideo ordinariamente li ricovre, poscia il suo primo tendine passa in avanti per portarsi in dentro.

L' arteria quindi è ricoverta dallo strato sottocutaneo, in cui si ramificano alcune vene e le branche del nervo muscolo-cutaneo, dall' aponevrosi superficiale, dal margine interno del pedideo e da un' aponevrosi profonda. La sua direzione è indicata da una linea che, dal mezzo dello spazio intermalleolare anteriore, si porterebbe alla parte posteriore del primo spazio intermetatarseo.

Posizione d' incisione. — Decubito dorsale, col piede esteso e le dita flesse.

1° Seguendo la linea di direzione indicata, si fa un' incisione che comincia ad un dito sotto il margine inferiore del legamento anulare anteriore del tarso e si prolunga innanzi per un' estensione di 4 a 5 centimetri. Si divide la pelle, poi accuratamente il tessuto sottocutaneo, senza offendere le vene e i nervi superficiali (Fig. 29, C).

2° Si taglia l'aponevrosi d'involucro sulla guida, esternamente al tendine dell' estensore proprio dell'alluce, sul margine interno del pedideo, di cui si mettono allo scoverto le fibre carnose.

3° *Posizione di ricerca.* — Piede flesso e dita estese. Si sposta in fuori il margine interno del muscolo pedideo ed attraverso il foglietto superiore della sua guaina, si riconosce il fascio nerveo-vascolare. Si taglia sulla sonda o si lacera questo foglietto secondo la sua resistenza.

4° S'isola l'arteria e si passa il filo da dentro in fuori per risparmiare il nervo pedideo profondo.

Farabeuf consiglia di fare l'incisione più innanzi, acciocchè finisca nel punto di terminazione dell'arteria, nel primo spazio intermetatarseo. Si può così legarla o in dentro (parte superiore della ferita), od in fuori (parte inferiore della ferita) del primo tendine del muscolo pedideo; e s'incontra anche quando proviene dalla peroniera.

§ XXIX. Legatura del tronco tibio-peroniero

Continuazione dell' arteria poplitea sotto l' arcata del soleo, il tronco tibio peroniero non ha che 4 a 5 centimetri di lunghezza e si biforca per dare origine alla tibiale posteriore ed alla peroniera.

Dati anatomici. — Ricoverto dalla massa dei muscoli superfi-

ciali della regione tibiale posteriore e dall'aponevrosi profonda. il tronco tibio peroniero corrisponde all'interstizio dei gemelli in cui passano la vena ed il nervo safeno esterno nel tessuto connettivo sottocutanco. La vena sta dietro l'arteria, più superficialmente; talvolta ve ne sono due, una da ciascun lato dell'arteria. Il nervo sciatico popliteo interno, più superficiale dei vasi, si avvicina al loro lato interno, massime in basso.

Si possono seguire due vie per giungere sul tronco tibio-peroniero.

A. Dalla parte posteriore del membro. — Si segue il processo indicato per la legatura dell' arteria poplitea nella sua parte inferiore, facendo l'incisione alcuni centimetri più giù. Dopo di aver tagliata la pelle, il tessuto connettivo, l' aponevrosi d' involucro, sulla linea mediana posteriore, risparmiando il nervo e la vena safena esterna, si tagliano da dietro in avanti i gemelli ed il soleo, strato per strato, fino all'aponevrosi profonda, sotto di cui si trova il fascio nerveo vascolare. Si lacera questo foglietto con la punta della sonda, si spostano il nervo e la vena e, denudata l'arteria, si passa il filo con un ago curvo introdotto fra i due vasi.

B. Dalla faccia interna del membro. — Si procede allo stesso modo che per la legatura dell'arteria poplitea nella sua parte inferiore, però l' incisione si fa un centimetro più giù. Ove si trovi grande difficoltà, dopo di aver sollevato il gemello interno, si stacca la parte superiore delle inserzioni del soleo nella linea obliqua della tibia.

§ XXX. Legatura dell' arteria tibiale Posteriore

Dati anatomici. — Branca di biforcazione del tronco tibio-peroniero, l' arteria tibiale posteriore si estende dall' arcata del soleo alla volta calcanea interna. Leggermente obliqua in basso e in dentro nel suo terzo superiore, discende dopo verticalmente fino al malleolo interno, sotto del quale descrive una nuova curva per andare a perdersi nella pianta del piede.

Essa poggia in avanti sui muscoli tibiali posteriori e flessore comune delle dita del piede, poi passa dietro i loro tendini. In alto è ricoverta dalla pelle, dal tessuto sottocutaneo in cui corrono le vene safene interna ed esterna ed i nervi che le accompagnano, dall'aponevrosi dell'involucro, dai gemelli, dal soleo e dall' aponevrosi profonda. Più giù si situa innanzi al tendine di Achille e non è più difesa che dai tegumenti, da due foglietti aponevrotici e dal tessuto cellulo-adiposo.

È accompagnata da due vene voluminose, spesso varicose e con pareti molto robuste.

Il nervo tibiale posteriore, situato nel lato esterno, poi in fuori e in dietro, è un buon punto di ritrovo. Si può legare l'arteria tibiale posteriore in tutta la lunghezza della gamba.

A. — *Nel quarto superiore*

Si può raggiungere l' arteria, sia dalla faccia posteriore del membro, tagliando i tessuti che la ricovrono sulla linea mediana, sia dalla faccia interna, scollando gli attaccchi superiori del soleo. Questi processi sono stati descritti nel discorrere della legatura dell' arteria poplitea nella sua parte inferiore e della ricerca del tronco tibio-peroniero.

B. — *Nel terzo superiore*

Si può raggiungere l' arteria, sia tagliando le fibbre del soleo, sia scollando gli attacchi di questo muscolo nella faccia posteriore della tibia.

a. Scollamento degli attacchi del soleo dalla tibia. — *Posizione d' incisione*. — Decubito dorsale; coscia in abduzione e rotazione in fuori, gamba leggermente flessa sulla coscia, appoggiata sulla faccia esterna. Si determina il margine interno della tibia.

1° A un dito indietro del margine interno della tibia e parallelamente allo stesso, si fa un' incisione di 10 a 12 centimetri, il cui centro corrisponde al punto di unione del terzo superiore della gamba col terzo medio. Si taglia la pelle, poscia attentamente lo strato sottocutaneo, per non ferire la vena safena interna, che viene spostata col labbro anteriore della ferita.

2° Si divide l'aponevrosi d'involucro direttamente lungo il margine interno del gemello interno, che si tira indietro.

3° Si riconoscono le inserzioni del soleo al margine interno ed alla faccia posteriore della tibia. Si distaccano dal basso in alto e si tagliano, ove occorra, le fibre muscolari che stanno sotto, per avere più luce.

4° *Posizione di ricerca*. — Piede in forzata estensione. Il margine interno del soleo scollato si porta in dietro con un largo uncino, si riconosce l' aponevrosi profonda, tanto sottile da far distinguere sotto di essa il fascio nerveo-vascolare. Con la punta della sonda si lacera delicatamente il foglietto profondo.

5° Lasciando il nervo in fuori, s'isola delicatamente l' arteria e si passa il filo da dietro in avanti e da fuori in dentro.

6° Sezione delle fibre carnose del soleo (Fig. 30, A). La

posizione d' incisione è la stessa; il ginocchio si porta sul margine della tavola per illuminar bene la faccia interna e posteriore della gamba.

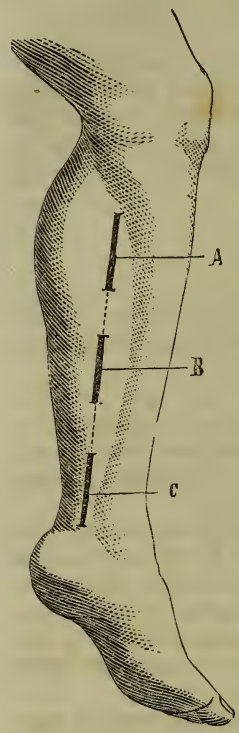

Fig. 30 — Legatura dell'arteria tibiale posteriore.

A, terzo superiore; B, terzo medio; C, dietro al malleolo interno.

1° A più di un dito (2 ½ centimetri) in dietro del margine interno della tibia e parallellamente allo stesso si fa un'incisione di 10 a 12 centimetri, il cui centro corrisponda al punto di unione del terzo superiore col terzo medio della gamba.

Si divide la pelle, poi con cura lo strato sottocutaneo, per risparmiare la vena safena interna ed il nervo che l' accompagna, che si spostano in avanti.

2° Si taglia l' aponevrosi d' involucro lungo il margine interno del gemello interno, che si fa spostare in dietro. L' aponevrosi si deve tagliare a croce, ove sia necessario per rendere mobile il gemello.

3° Si mette allo scoverto la faccia posteriore del soleo. L'operatore curvato in avanti e tenendo il bistori orizzontalmente, come se volesse giungere sulla faccia posteriore della tibia, taglia il muscolo a due centimetri circa dal margine interno di quest' osso. Lo taglia lentamente, strato per strato, tirando in dentro con l' indice sinistro il labbro anteriore della ferita, mentre un assistente tira in dietro l'altro labbro. Quando apparisce l' aponevrosi intramuscolare del soleo, bianca e madraperlacea, si solleva con la pinzetta, s'incide di sbieco, e dopo si taglia sulla guida. Se sotto quest'aponevrosi s'incontra qualche fibra muscolare, si lacera con la punta della guida stessa.

4° Messo allo scoverto il foglietto fibroso profondo, si vede per trasparenza il fascio nerveo-vascolare. La suddetta aponevrosi si lacera delicatamente.

5° S' isola l' arteria e si passa il filo con un ago curvo, da fuori in dentro, per risparmiare il nervo tibiale posteriore.

Marcellino Duval consiglia un' incisione curvilinea a convessità supero-interna, che segue con maggiore esattezza il tragitto dell'arteria.

C. *Nel terzo medio* (fig. 30, B).

L'arteria sta sotto al soleo, fra il tendine di Achille ed il margine interno della tibia; essa è ricoverta dalla pelle, dallo strato sottocutaneo, da due foglietti aponevrotici e dal tessuto cellulo-adiposo.

Posizione d' incisione. — Decubito dorsale, coscia in abduzione e rotazione in fuori, gamba leggermente flessa e poggiata sulla sua faccia esterna, piede flesso. Si determina il margine interno della tibia ed il tendine di Achille, ove corre la vena safena interna.

1° Ad un dito indietro del margine interno della tibia e parallelamente allo stesso, o ad eguale distanza del margine interno della tibia e dal tendine di Achille, si fa un' incisione da 7 ad 8 centimetri, nel terzo medio della gamba. Si taglia la pelle ed il tessuto sottocutaneo senza ferire la vena safena interna.

2° Si divide l' aponevrosi superficiale. Se il soleo si presenta nell' angolo superiore della ferita, si fa spostare in alto e in dietro.

3° *Posizione di ricerca.* — Piede in estensione. Sulla guida si taglia o si lacera il foglietto aponevrotico profondo.

4° S' isola l' arteria e si passa il filo da fuori in dentro e da dietro in avanti.

D. — *Dietro al malleolo interno* (fig. 30, C).

L' arteria situata ad ugual distanza dal tendine di Achille e dal margine posteriore del malleolo interno è ricoverta dalla pelle, da due foglietti aponevrotici e dal tessuto cellulo-adiposo. Nel solco calcaneo interno, l' aponevrosi diviene legamento anulare interno del tarso, con fibre trasversali robustissime. Innanzi ai vasi stanno i tendini del tibiale posteriore e de' flessori delle dita del piede, di cui bisogna rispettare le guaine sinoviali. La vena safena interna e i suoi rami di origine decorrono nel tessuto sottocutaneo.

Processi operativi. — Si è consigliata un' incisione trasversale (Mott, Robert); un' incisione curva (Velpeau), o curva soltanto nella sua metà inferiore che abbraccia l' apice del malleolo interno (Lisfranc, Marcellino Duval); finalmente un' incisione verticale. Questa, o l' incisione curvilinea nella sua parte inferiore dev' essere preferita, secondo che si vuole legare l' arteria alla base del malleolo o nel solco calcaneo.

Posizione d' incisione. — Decubito dorsale, la coscia in abdu-

zione e rotazione in fuori; la gamba leggermente flessa, poggiata sulla sua faccia esterna.

1.° Ad eguale distanza dal margine posteriore del malleolo interno e dal tendine di Achille, si fa un'incisione di 5 a 6 centimetri parallela al margine malleolare. Si taglia la pelle e dopo accuratamente il tessuto sottocutaneo, per risparmiare la vena safena interna.

2.° Si taglia l'aponevrosi superficiale verso il lato superiore della ferita per evitare certamente le guaine tendinee.

3.° Afferrando coll'uncino, e tirando in avanti i tendini, si lacera l'aponevrosi profonda, dopo di aver riconosciuto il fascio nerveo-vascolare.

4.° Senza spostare i vasi, i cui rapporti debbono essere conservati con la massima attenzione, poichè le vene hanno spesso pareti doppie e non si distinguono dal loro semplice aspetto, si isola l'arteria e si passa il filo da dietro in avanti, e da fuori in dentro con un ago curvo.

§ XXXI. Legatura dell'arteria peroniera.

Dati anatomici. — Ramo di biforcazione del tronco tibio-peroniero, l'arteria peroniera si estende dall'arcata del soleo alla parte inferiore della gamba.

Leggermente obliqua in basso ed in fuori nel punto di origine, guadagna il lato interno del perone, poi discende verticalmente lungo la faccia posteriore di quest'osso, fino al quarto inferiore della gamba, poi si volge in dentro, per terminare all'estremità inferiore del legamento interosseo.

Essa è accompagnata da due vene voluminose, spesso varicose e con pareti robuste. Il nervo tibiale posteriore, più superficiale, l'incrocia nel suo punto di origine, poi si situa al lato interno, e se ne allontana nella metà inferiore della gamba. Ricoperta dal tricipite surale e dall'aponevrosi profonda, subito si mette nell'interstizio dei muscoli tibiale posteriore in dentro e flessore proprio dell'alluce in fuori, poscia passa sotto quest'ultimo muscolo, situandosi direttamente contro la faccia posteriore del perone.

L'arteria peroniera si lega soltanto nel terzo superiore o nel terzo medio della gamba.

A. *Nel punto d'origine.* — Ivi si può raggiungere l'arteria peroniera coi processi descritti nella legatura della tibio-peroniera.

B. *Nel terzo superiore.* — I processi per scollamento ed incisione del soleo, i quali vennero più su descritti per la legatura dell'arteria tibiale posteriore nel terzo superiore della gamba, si possono applicare alla ricerca della peroniera. L'incisione cutanea

si fa ad un dito in dentro del margine esterno del perone, ch' è il punto di ritrovo ; si sposta il gemello esterno e si staccano le inserzioni del soleo dal perone, ovvero si taglia direttamente da dentro in avanti il ventre muscolare dello stesso. L' arteria sta sotto l' aponevrosi profonda circondata da due vene, e col nervo tibiale posteriore in dentro ; il filo si deve passare da dentro in fuori.

C. — *Nel terzo medio* (fig. 31, A).

Posizione. — L' infermo può star coricato sul ventre, col membro inferiore rotato in fuori. S' egli sta in decubito dorsale, bisogna portare per quanto è possibile il piede in dentro , onde tutto il membro sia rotato nella stessa direzione. Finalmente l' infermo può star coricato sul lato sano, colla gamba flessa sulla coscia, e col tallone solidamente fissato sulla tavola. La faccia esterna della gamba dev'essere bene illuminata.

Lisfranc consiglia un'incisione obliqua in alto e in fuori del tendine di Achille verso il margine esterno del perone; Sédillot consiglia un' incisione obliqua in basso ed in fuori che incrocia il tragitto del vaso.

a. Processo ordinario. — 1.° Ad un centimetro indietro del margine esterno del perone, e parallelamente allo stesso margine si fa un'incisione di 10 centimetri nel terzo medio della gamba.

Si taglia la pelle ed il tessuto sottocutaneo.

2.° Si divide direttamente l' aponevrosi d' involucro in tutta l' estensione della ferita.

3.° Si cerca e si apre l' interstizio del soleo e dei peronieri laterali. Si staccano dal basso in alto le inserzioni del soleo alla faccia posteriore del perone.

4.° Si mette l' aponevrosi profonda allo scoverto, si riconosce di nuovo col dito il margine esterno del perone, e dopo si taglia sulla sonda il fogliétto fibroso che ri-

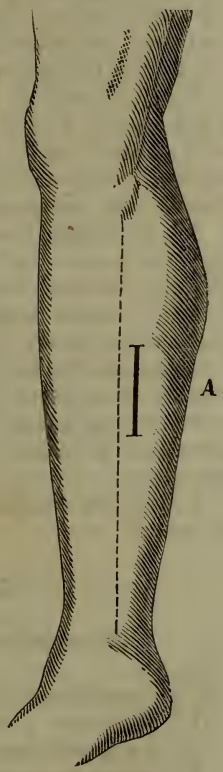

Fig. 31. — Legatura dell' arteria peroniera.

A, nel terzo medio della gamba.

covre il flessore proprio dell'alluce, ch'è il più esterno dei muscoli dello strato profondo.

5.° Tirati fortemente in dentro ed in dietro da un aiutante il soleo ed il labbro interno dell'incisione, coll'occhio e col dito si cerca lentamente l'interstizio che separa il flessore proprio dell'alluce dal tibiale posteriore. In questa ricerca si va da fuori in dentro movendo dal margine esterno del perone. Trovato questo interstizio si apre.

6.° Tirando in fuori coll'indice sinistro il margine interno del flessore proprio, si riconosce il nervo tibiale posteriore, e più in fuori, sotto il muscolo si osservano i vasi peronieri. S'isola l'arteria con attenzione per non ferire le vene e si passa il filo da dentro in fuori con un ago curvo.

b. Scollamento degli attacchi del lungo flessore proprio (Malgaigne) — 1.° Si cerca da principio il margine esterno del perone, punto essenziale di ritrovo, e a 3 o 4 millimetri in dietro, parallelamente all'osso si fa un'incisione di 7 ad 8 centimetri che comprende la pelle ed il connettivo.

2.° Si divide direttamente l'aponevrosi e si riconosce il margine del perone coll'occhio e col dito, ove non sia nascosto dal margine esterno del soleo.

3.° Si scolla leggermente il soleo dalle sue inserzioni dal perone e si spinge in dentro col dito. Allora si vede a nudo il margine esterno del perone; innanzi il lungo peroniero laterale; in dentro e in dietro il flessore proprio dell'alluce.

4.° Si tagliano gli attacchi di questo muscolo al perone, e l'aponevrosi profonda, e sotto, di fronte all'osso, si trovano i vasi peronieri.

5.° S'isola l'arteria dalle sue vene e si passa il filo sotto, da dentro in fuori.

CAPITOLO SECONDO

Operazioni che si praticano sulle vene.

[Le operazioni che si praticano sulle vene sono:

1.° Il salasso o flebotomia.

2.° La trasfusione del sangue.

3.° Operazioni che si eseguono per la cura delle varici, dei tumori emorroidari ecc.

Flebotomia

Comunque il salasso sia un' operazione di spettanza della piccola chirurgia, pure non crediamo di dispensarci dal parlarne, come fanno alcuni trattatisti di Medicina Operatoria, perchè non ci sembra affatto giustificato che il medico debba ignorare una manovra per quanto semplice per altrettanto delicata, e che pure ha il dovere talora di prontamente praticare.

Vero è che oggi, cessati i delirii di una scuola, che partendo da un principio di falsa Fisiologia prescriveva salassi *usque ad animi deliquium*, una tal pratica non è più in voga come la fu un tempo, ma non essendo men vero che in talune evenienze la vita di un individuo può salvarsi mediante l'emissione di alcune oncie di sangue, così anche per un tal riguardo crediamo parlare del salasso in primo luogo.

§ I. Vene sulle quali il salasso può praticarsi.

Vi fu un' epoca in cui i pratici pensarono che non fosse affatto indifferente di aprire una vena piuttosto che un' altra, e molto fra loro si discusse se si dovesse salassare questa o quella vena in certe malattie, specialmente nelle pleuriti. Ma quando una sana e sperimentale Fisiologia venne a giudicare di tali pregiudizii, allora tutte le questioni cessarono, ed oggi si apre sempre la vena che meglio si presta per la sua superficiale posizione.

Molto bene quindi si prestano le vene della piegatura del braccio, e poi anche quelle della mano, della gamba, del dorso del piede e del collo.

§ II. Apparecchio strumentale e regole generali per la esecuzione del salasso.

Gli strumenti necessari per fare un salasso sono: *a*, una lancetta; *b*, due fasce; *c*, qualche compressa; *d*, un recipiente per raccogliere il sangue.

a. La lancetta, strumento di ovvia conoscenza, è un piccolo bistori a due tagli situato tra due valve di osso destinate a servirle di manico e da mezzo di protezione. La forma della sua punta è varia, essendo ora più, ora meno acuminata, in modo da assumere la forma di un granello di orzo o di avena: ma non è certamente da accordare poi molta importanza alla varia forma che può avere una lancetta; solo avvertiamo che a questo semplice strumento non è da preferire lo *scatto* o *lancetta a*

scatto, come altri dicono, il quale non rende mai certo il chirurgo di non produrre danni più o meno rilevanti. Nè poi ci sembra giustificata la preferenza che qualche autore vorrebbe dare a questo strumento, come il Bardeleben, (1) pel nessun dolore che produce la sua puntura, perchè poi non è un dolore quello che si produce colla lancetta, e sarebbe poi sempre imprudenza sacrificare la sicurezza dell' atto operatorio ad un dolore che mai è tornato di svantaggio a persone anche le più sensibili.

b. Le fasce necessarie sono, come abbiamo detto, al numero di due, delle quali l' una serve per esercitare una compressione circolare al di sopra del punto in cui si deve aprire la vena, per renderla più turgida impedendone il deflusso del sangue; l' altra per fare la fasciatura al salasso e tenere in sito la medicatura sulla piccola ferita.

c. Per medicare la piccola ferita, non vi ha bisogno di altro che di una compressina di tela piegata in quattro e di un pezzettino di taffettà inglese, i quali verranno mantenuti sulla piccola ferita mercè una fascia ad 8 in cifra.

d. Il sangue che esce dalla vena incisa dev' essere raccolto in un vaso; e per meglio valutarne la quantità, si è fatto uso di vasi di latta che portano nella faccia interna delle loro pareti alcune divisioni sotto forma di cerchi, che indicano di 100 in 100 grammi la quantità del sangue sgorgato.

Circa le regole generali per ogni salasso, bisogna badare 1.° alla posizione dell' ammalato, il quale si sederà in una sedia o in un letto; 2.° alla ricerca della vena, e quindi alla compressione nella sua parte superiore per renderla turgida ed appariscente, badando però che la compressione non impedisca la circolazione arteriosa. Disposto così le cose, tenendo la lancetta tra il pollice e l' indice della mano dritta, in posizione flessa, e servendosi delle altre dita come di appoggio, s' infigge la punta dell' istrumento nella vena inturgidita mercè un rapido movimento di estensione delle due dita; poscia la lancetta si ritira abbassando la mano e portando il taglio all' insù, secondo l' asse longitudinale della vena.

---

(1) Istituzioni di Patologia chirurgica e di Medicina Operatoria. Vol. 1° pag. 138.

§ III. Del salasso delle singole regioni in particolare.

A. — *Salasso alla piegatura del gomito.*

Nella piegatura del gomito, ch'è la parte la quale meglio si presta alla esecuzione del salasso, abbiamo cinque vene cutanee dalle quali si può cavare sangue, e contando dal margine esterno verso l'interno, esse sono: 1.° la vena cefalica, 2.° la mediana cefalica, 3.° la mediana comune, 4.° la mediana basilica, 5.° la basilica.

La più superficiale di tutte è la vena basilica, scorrendo immediatamente sotto la pelle: parrebbe quindi che questa fosse la vena da preferirsi pel salasso; però è da avvertire che la sua apertura richiede molta cura ed attenzione per la prossimità ad essa dell'arteria brachiale, dalla quale n'è separata solo per un foglietto fibroso, cioè dall'aponevrosi del muscolo bicipite. Per le altre vene, salvo il caso di anomalie, il pericolo di ferire le arterie è minore; però esse sono circondate da filetti nervosi e tanto più abbondantemente, per quanto più si è vicino al margine cubitale. Tra queste quella che merita la preferenza di essere messa a profitto per la pratica del salasso è la mediana cefalica, la quale, nel suo tratto superiore specialmente, è d'ordinario libera di rami nervosi, e non ha alcun'arteria vicina. Solo, commettendo l'errore di perforarla da parte a parte, si potrebbe offendere il nervo muscolo-cutaneo, il quale uscendo in vicinanza dell'inserzione tendinea del bicipite, tra il tendine di questo ed il muscolo brachiale anteriore, attraversa la parte media della piegatura del gomito, e corre proprio dietro la mediana cefalica.

Tuttavia potrà occorrere talora di dover salassare la mediana basilica, non essendo, come accade in persone molto pingui, apparescenti le altre vene, ed allora dopo avere esplorato il cammino dell'arteria, seguendo il consiglio di Petrequin, si farà fare all'ammalato uno sforzo per tendere il bicipite, onde l'espansione aponevrotica del tendine di quel muscolo resti fortemente tesa, e così la vena venga in qualche modo sollevata ed allontanata dall'arteria.

B. — *Salasso alla mano.*

Molto comunemente si usa ancora aprire pel salasso le vene del dorso della mano, quantunque questa pratica non sia da preferire a quella di salassare alla piega del gomito, alla quale dovrebb'essere sostituita solo nel caso che la vena da salassare in

quella regione non sia appariscente. Le vene da cui si può cavar sangue nel dorso della mano sono le salvatelle e la cefalica del pollice; ma si preferiscono per lo più le salvatelle, che si trovano più vicino al margine cubitale.

C. — *Salasso al piede.*

Nei tempi passati, quando credevasi che il salasso al piede fosse indicato e giovasse a preferenza nelle malattie a sede sottodiaframmatica, come nell'amenorrea in cui pretendevasi che provocasse un benefico richiamo del sangue, una tale pratica era piuttosto in voga; oggi però la si può dire quasi bandita dall'uso.

La vena che d'ordinario veniva aperta era la safena interna o grande safena, la quale scorre innanzi al malleolo interno molto d'accanto al nervo dello stesso nome.

D. — *Salasso al collo.*

Per la difficoltà dell'esecuzione e per i pericoli che implica in se la pratica del salasso al collo, è stata a buon dritto proscritta dall'uso, tanto più che i pretesi vantaggi che da essa si cercavano in casi di soverchio afflusso di sangue al cervello, erano basati su principii anatomici e fisiologici non esatti. La vena che s'incideva era la giugulare esterna.

Trasfusione del sangue

L'idea di trasfondere il sangue dalle vene di un individuo in quelle di un altro è molto antica, e lasciando pure indiscusso se nel VII libro della *Metamorfosi* di Ovidio si parli della *Trasfusione*, e se a Papa Innocenzo VIII sia stata praticata una iniezione di sangue, gli è certo però che nel 1866 Lower pel primo ha eseguito la trasfusione nel cane. Il primo però a tentarla nell'uomo fu Francesco Denys, professore di filosofia a Parigi, il quale assistito dal chirurgo Emmerets eseguiva l'operazione con felicissimo risultato nel 1667. In seguito in Inghilterra la trasfusione venne praticata parecchie volte da Lower e King e sempre con buon risultato; sicchè ben presto si diventò entusiasti di una tale pratica, fino ad affermare in tono serio che si era trovato il mezzo per ringiovanire. Ma, come succede sempre delle idee assolutiste ed esclusive, si provocò ben presto una reazione, ed ecco in campo gli avversari della trasfusione, i quali traendo partito dall'esagerazione a cui si erano lasciati andare i propugnatori, la dichiararono inutile,

anzi dannosa, e gittarono tale un discredito che molto non tardò a non parlarsene più ; e la trasfusione cadde così in dimenticanza.

Qualche tempo passava, e già sull' orizzonte scientifico spuntava l' aurora di una nuova Fisiologia, la quale veniva a portare luce in quel buio dove folleggiavano i neri spettri della superstizione e dell' ignoranza, e rivendicava dall' oblio tante utili scoverte. Risorse quindi la trasfusione a vivere di una novella e più luminosa vita, essendo stata in questi ultimi tempi considerata sotto aspetti diversi.

Infatti , mentre prima ritenevasi dòmmaticamente che la trasfusione avesse dovuto assolutamente essere eseguita con sangue umano, attribuendosi qualità venefiche al sangue trasfuso da altro animale , specialmente se questo fosse stato di specie molto diversa , oggi l' esperimento ha combattuto siffatto pregiudizio , e la trasfusione eterogenea è stata praticata senza che si fosse deplorato danno di sorta.

Il primo a richiamare in onore quì presso di noi la trasfusione fra animali di specie diversa fu il dottor G. Albini , Professore di fisiologia nella nostra Università. Nel 1872 egli senza sapere di quello che i medici di Wilmington negli Stati Uniti avevano fatto su tale riguardo fin dal 1871 , potè eseguire per due volte la trasfusione di sangue di agnello in una signora presa da forte stato di anemia per ripetute metrorragie, senza che si fosse verificato alcuno dei pretesi effetti venefici. Dimostrato quindi per tal guisa falso il pronunziato di Bischoff , ch' era uno dei principali sostenitori degli effetti velenosi attribuiti alla trasfusione eterogenea, moltissimi altri esperimenti furon fatti in Italia e fuori, e mai alcun inconveniente ne derivò.

Non ostante ciò, non è da credersi che anche oggi non vi siano oppositori tenaci alla trasfusione eterogenea, dichiarandola dannosa e spesso fatale : però quello che può ritenersi come certo e ben assodato dalle esperienze del Magendie , del Giannuzzi, del Brown-Séquard, del Ponfick, del Landois e di altri, è che gli effetti benefici che si ricavano dalla trasfusione eterogenea sono solo temporanei, poichè col tempo i globuli del sangue trasfuso si vanno dissolvendo nel siero del sangue, lasciando libera l' ematina. Sicchè in conchiusione può ritenersi che la trasfusione eterogenea può tornare utile solo temporaneamente, e per un tempo più o meno lungo secondo la maggiore o minore affinità delle specie animali tra le quali l' operazione si esegue. Adoperare quindi l' agnello per trasfondere sangue nell' uomo non è certamente molto appropriato', trovandosi l' uomo e l' agnello agli estremi nella scala zoologica dei mammiferi : una sola condizione buona si può trovare nei globuli ematici dell' agnello , ed è che essendo questi di diametro

molto più piccolo di quelli dell' uomo, possono benissimo scorrere nei capillari di quest' ultimo senza tema di embollizzarli. Il sangue più affine a quello dell' uomo è quello del cane, sì pel volume dei globuli (Woodward), sì per la densità (Davis) e sì ancora per la proporzione dei globuli e singoli costituenti: ciò non pertanto l' uso e le ragioni tecniche faranno sempre preferire il mansueto agnello nell' importante operazione di trasfondere sangue nelle vene dell' uomo.

Un' altra quistione, che venne pure agitata con calore, fu quella di risolvere se si dovesse trasfondere sangue defibrinato, o non defibrinato; ma considerando che col defibrinamento il sangue perde molto nei suoi principii e si altera nella sua costituzione, così la trasfusione verrà praticata sempre direttamente dall' animale all' uomo e da arteria a vena, scegliendo però nell' animale che deve fornire il sangue un' arteria che sia piuttosto lontana dal centro della circolazione, come l' arteria femorale.

Per operare la trasfusione *immediata* del sangue fa d' uopo di speciali apparecchi. Albini nel suo primo esperimento si servì di un tubo di caoutchouc lungo meno di un metro, con gli estremi muniti di due tubolini di vetro terminantisi ad oliva, dei quali l' uno introduceva nella carotide dell' agnello ed in direzione centrifuga, l' altro nella vena dell' infermo in direzione centripeta. Ad impedire poi la coagulazione del sangue riempiva in precedenza l' apparecchio con una soluzione satura di bicarbonato di soda.

In seguito lo stesso Albini, nell' intento di allontanare sempre più i pericoli della formazione di coaguli e della penetrazione dell' aria, e per rendere più agevole la manovra operatoria, propose un altro apparecchio, il quale essenzialmente si compone di una cannula fatta di due tubi metallici posti l' uno nell' altro, l' interno un po' più lungo dell' esterno. All' estremo di ciascuno di questi tubi vi è un diaframma con un foro eccentrico, onde, nel girare l' uno sull' altro i due tubi, non vi sia che un punto solo in cui i due fori corrispondendosi diano passaggio al sangue. Nelle pareti di questi due tubi e propriamente verso l' estremo anteriore, vi è scavato un altro forellino, destinato a poter dare esito all' esterno al liquido che si trova raccolto nell' interno della cannula in un solo momento, cioè quando i due fori di ciascuna parete dei rispettivi tubi si corrispondono. Nell' estremo posteriore della cannula, ch' è di forma olivare, si adatta un tubo di caoutchouc di mezzo metro di lunghezza, il quale porta nell' estremo opposto un piccolo tubo di vetro o di metallo, col quale si stabilisce la comunicazione coll' arteria dell' animale. All' estremo anteriore della cannula è situata una lancetta tubolata, terminata a bocca di clarino od in forma di tre quarti,

colla quale si penetra nella vena dell' ammalato. Volendo operare con tale apparecchio, dopo averlo riempito di una soluzione di bicarbonato di soda a 40° C. si penetra colla lancetta nella vena dell' infermo come pel salasso e si mette l' altro tubo in comunicazione con l' arteria dell' animale ; indi si girano i tubi concentrici in modo da fare corrispondere tra loro i fori parietali, per i quali si fa uscire la soluzione di bicarbonato di soda, e quando si vede che incomincia per essi a fluire del sangue, allora si girano novellamente i tubi in modo da fare corrispondere i fori del diaframma, per i quali il sangue passa nella vena. Un tale apparecchio oltre che rende molto comoda la manovra operatoria, permette pure al chirurgo di potere esplorare se durante l' operazione il sangue continua a mantenersi fluido, facendo corrispondere , col girare i tubi concentrici , i fori parietali e col fare fluire all' esterno un po' di sangue.

Un altro apparecchio per la trasfusione immediata del sangue è quello del Caselli. Si compone di due aghi-cannula terminati a becco di clarino e muniti di un padiglione, che permette di maneggiarli comodamente : in essi scorrono a strofinio due stiletti ottusi che sorpassano di alcun poco la lunghezza dell' ago-cannula. Vi sono poi due cannule rette dello stesso diàmetro degli stiletti riunite tra loro per un tubo di coautchouc lungo tre centimetri ; di queste una si biforca a due centimetri dal punto dove comunica col tubo di gomma elastica, originando un ramo laterale che resta sempre pervio. Avendo in pronto questo strumento, si fa penetrare un ago-cannula nell' arteria dell' animale, e s' introduce l' altro nella vena dell' uomo, ed appena penetrati, si spingono i due stiletti ottusi per garentirsi dal pungere la parete opposta dei vasi. Ciò fatto si prendono le due cannule congiunte dal tubo di gomma elastica e si sostituiscono agli stiletti ottusi , facendo penetrare quella senza biforcazione nell' ago-cannula dell' arteria, e quella biforcuta nell' ago-cannula della vena. Così disposte le cose , il sangue passa dall' arteria dell' animale nella vena dell' uomo, otturando il ramo di biforcazione col dito , il quale serve ad assicurare l' operatore della continua fluidità del sangue. Usando questo apparecchio, si può fare a meno della soluzione alcalina, perchè atteso la brevità del tubo il sangue non coagula. L' inconveniente a cui ha dato luogo alcuna volta quest' apparechio è quello della cianosi causata dalla troppa forza con cui il sangue arriva nella vena per la brevità del tubo di comunicazione, laonde il Ponza ha pensato di portarlo alla lunghezza di dodici centimetri.

Hueter ha progettato di trasfondere il sangue da arteria ad arteria : una tale pratica però non venne accettata e fu giudi-

cata pure dannosa, specialmente per la forte cianosi ch' è capace di produrre.

Ultimamente venne proposta la trasfusione sottocutanea per mezzo delle iniezioni sottocutanee di sangue. Alcuni sperimenti tentati in questo genere, anche qui in Italia dal Ponza, sono riusciti piuttosto soddisfacenti; ma ad ogni modo si ha ancora troppo poco materiale di osservazioni da non essere possibile pel momento pronunziare un esatto giudizio sul valore di tale pratica.

Varici

Nello intraprendere il chirurgo il trattamento curativo delle varici, o egli si propone di rimediare alle sofferenze dell'infermo mitigandone gl' incomodi per qualche tempo, o pure di guarire radicalmente l' affezione: nel primo caso si dice che egli fa la *cura palliativa* delle varici, nel secondo la *cura radicale*.

Noi quindi dopo aver dato uno sguardo generale ai rimedi palliativi, studieremo partitamente i principali mezzi e processi di cura radicale.

§ I. Cura palliativa delle varici

Sapendo quanta influenza esercita sulla etiologia della dilatazione patologica permanente delle vene degli arti inferiori la posizione verticale ed il restare per molte ore del giorno in questa posizione a causa, per esempio, del proprio mestiere, la prima cosa da raccomandare agl' infermi di varici si è quello di evitare per quanto è possibile la posizione verticale e cercare invece la stazione seduta od orizzontale. In secondo luogo, poichè le varici sono sostenute da un' alterazione cronica delle tuniche venose, per cui perdendo la loro elasticità si rilasciano e si dilatano, un'altra indicazione razionale di cura palliativa è la compressione, la quale avrebbe il vantaggio di rimediare meccanicamente alla perduta forza di resistenza ed elasticità delle loro tuniche. Questa compressione è stata praticata in diversi modi; ora con l' ovatta e con giri circolari di fascia di flanella, ora con liste di sparadrappo (fasciatura alla Baynton), ora con calze elastiche o di cotone. Utili possono tornare ancora le bagnature fredde.

§ II. Cura radicale delle varici

Un gran numero di mezzi e processi vennero proposti dai vari chirurgi per la cura radicale delle varici, e tutti più o meno

trovano nel campo della pratica la loro speciale indicazione; tutti però non sono scevri di pericoli per l'infermo, i quali sono tanto più gravi per quanto maggiori sono i tronchi venosi su cui si opera, e per quanto più rapida e brusca è la manovra che si mette in atto. Noi esamineremo i principali processi operativi.

Tralasciando quindi di dire della estirpazione, della sezione, delle varie specie di legature e della cauterizzazione, mezzi tutti tormentosi e non scevri più o meno di pericoli, diremo soltanto di quelli, che sembrano i più accettevoli nella pratica, come la compressione mediata o immediata, l' ago-puntura, l'elettro-puntura, le iniezioni coagulanti.

a. Compressione. — Col mezzo della compressione si è cercato di arrestare il corso del sangue, e di produrre l' obliterazione della vena mercè l' adesione della tunica interna. Per conseguirla i chirurgi si sono serviti di alcuni speciali apparecchi conosciuti sotto il nome di compressori, tra i quali il più perfetto è quello di Sanson. Questo consiste in una specie di pinzetta terminata da due piastre ovalari, che possonsi ravvicinare tra loro ed allontanare mediante una vita di richiamo fissata sulle sue branche. Con tale strumento si può avere una specie di compressione mediata non tanto pericolosa, che non bisogna però confondere col processo di compressione proposto da Dalpreh, il quale disseccava la vena e la comprimeva immediatamente tra due strati di agarico.

Ma oltre questo mezzo di compressione strumentale, vi ha ancora la compressione digitale, proposta e praticata da Botto di Genova. La compressione dev'essere esercitata in modo continuo sul principale tronco venoso che conduce alle varici, e riesce più facilmente che sull' arteria essendo le vene più superficiali e presentando ancora minor resistenza. Invece poi di esercitare la compressione sempre sullo stesso tratto della vena, si potrebbe con maggiore vantaggio cambiare di tanto in tanto il punto dove cade la compressione, in modo da avere una compressione continua; ma con alternativa dei punti compressi. Interrotta per tal modo la circolazione nella vena, essa si trombizza pel sangue che vi si coagula, e si ottiene la guarigione delle varici.

La compressione digitale delle vene, tanto nelle mani del suo istitutore, che in quelle di altri operatori, non è mancata di buoni risultati, e la superiorità di un tal genere di compressione sulla strumentale sta in ciò, che non induce alcuna alterazione profonda nelle pareti della vena, e che al minimo segno d'intolleranza si può immediatamente togliere ogni cagione di irritazione, sospendendo la compressione.

b. Ago-puntura. — Tra i tanti processi con cui fu fatta l'ago-puntura delle vene varicose, il migliore ci sembra quello usato

dal Rizzoli fin dal 1837, e che ha corrisposto per lo più con buoni risultati. Ecco come si esegue. Dopo aver procurata la turgidezza delle vene varicose mercè la compressione, con un lungo ago si attraversa la vena safena interna quasi a livello del ginocchio, e se varii sono i punti varicosi per ognuno di essi si fissa uno spillo. Poscia per ogni tumore varicoso s' infigge uno spillo, o parecchi spilli se il tumore è grosso, e si potranno del pari comprendere più tumori collo stesso spillo se quelli son piccoli: si coprono le punte degli aghi con pezzetti di sughero, e l' arto viene messo in una posizione comoda a riposo assoluto. Restano così le cose fino a quando non si vedranno sorgere i sintomi dell' infiammazione, sorti i quali, bisognerà subito togliere gli aghi, e ben presto si vedranno cicatrizzare le piccole ferite e con esse le ulcere, che possono esistere.

c. Elettro-puntura. — Come per gli aneurismi, così pure per le varici è stata usata l' elettro-puntura, ed in queste ultime certamente con maggiore profitto, atteso la maggiore lentezza con cui vi circola il sangue, condizione, che rende più facile il suo coagularsi. È un mezzo curativo che riesce bene, specialmente nei grossi tumori varicosi, i quali non debbono essere attraversati a parte a parte dagli aghi, ma sibbene le punte di questi debbono arrivare nel mezzo della massa sanguigna contenuta nel tumore, come negli aneurismi, al cui capitolo rimandiamo il lettore, avendo ivi descritto tutto il manuale operatorio.

d. Iniezioni coagulanti. — Dopo che Monteggia propose le iniezioni coagulanti a metodo curativo per gli aneurismi, ed in seguito un tal mezzo venne perfezionato dai lavori di Pravago, gli altri chirurgi, come Palette, Péfrequin ed altri ebbero l' idea di adoperare l'istesso trattamento curativo per le varici.

Il liquido da iniettare è una soluzione di percloruro di ferro limpido che segni 30 gradi all' areometro di Baumé, condizione questa interessante perchè si formi un percloruro ferrato di albumina e di ferro, che possa restare nel sangue senza pericoli ed essere parzialmente assorbito. Se invece nel liquido da iniettare vi fosse del perossido di ferro, questo vi agirebbe da corpo estraneo e come tale potrebbe determinarvi infiammazione e suppurazione.

L' istrumento per operare la iniezione è la nota siringa del Pravaz.

Il manuale operatorio è l' istesso di quello descritto per gli aneurismi; però nelle varici bisogna previamente fare inturgidire le vene mercè la compressione, e poi guardarsi bene di fare più iniezioni nello stesso giorno nell' istesso tronco venoso divenuto varicoso.

Pertanto giova avvertire in tesi generale che il trattamento curativo radicale non andando mai scevro più o meno d' inconvenienti e pericoli, secondo il metodo che si adopera, ad esso bisogna ricorrere quando ogni maniera di trattamento palliativo è riuscito inutile, e le varici riescono troppo di tormento all' ammalato.

Tumori emorroidarii.

Una miriade immensa di metodi e processi operativi vennero proposti nei varii tempi per la cura dei tumori emorroidarii: a ben ritenerli possono essere classificati dell'ordine seguente (1).

1.° Metodo della modificazione dei tumori emorroidarii.
2.° Metodo della necrotizzazione.
3.° Metodo dell' asportazione.
4.° Metodi misti.

Nel primo metodo rientrano : 1. La *compressione* — 2. La *incisione* — 3. La *escisione parziale* — 4. La *cauterizzazione col ferro rovente alla* Viellet — 5. La *galvano-caustica alla* Verneuil — 6. La *cauterizzazione coll' acido nitrico.*

Pel secondo metodo furono usate : 1. La *cauterizzazione al ferro rovente* ; 2. La *causticazione col caustico potenziale* ; 3. La *legatura coi processi ordinarii.*

Nel terzo metodo vanno : 1. la *escisione* ; 2. la *galvano-caustica* ; 3. lo *schiacciamento.*

Nei metodi misti rientrano, enumerandoli in ordine cronologico ; 1. il *Processo* di Salmon ; 2. il *Processo* dello Smith ; 3. il *Processo* Gallozzi.

Ora noi senza andare per le lunghe e fermarci a descrivere l' atto operatorio di ciascuno degli accennati processi, che sarebbe cosa da cui non si ricaverebbe alcuna pratica utilità, ci faremo solo a discorrere dei processi, che oggi meritano la preferenza sugli altri.

§ I. Processo di Salmon.

Un tale processo consiste in una specie di legatura dei tumori emorroidarii , alla quale si fa succedere la escisione dei tumori istessi. Dopo avere quindi purgato l' infermo nei giorni antecedenti, gli si fa un clistere di acqua calda, e situatolo sopra un letto duro in decubito laterale destro o sinistro con una piccola

(1) Vedi Studio critico sulla cura dei tumori emorroidarii interni pel Dr. P. Morelli (Napoli 1874).

tendenza del tronco alla posizione bocconi e cogli arti addominali piegati sulla pancia, previa l'anestesia, l'operatore per mezzo di uncini a più punte solleva l'una dopo l'altra le emorroidi, le tira un po' in basso, e con robuste e ben taglienti forbici a molla le separa dal tessuto muscolare e sotto-mucoso sul quale riposano. Questo taglio deve cadere in corrispondenza del solco , o della striscia biancastra che segna i limiti tra la mucosa e la pelle dell'ano, e deve prolungarsi parallelamente all'intestino fino a tal distanza, da lasciare l'emorroide aderente solo per un istmo o peduncolo composto soltanto di vasi e di mucosa. Nè questo taglio offre pericolo di sorta, perchè tutti i vasi più voluminosi vengono di sopra, camminano paralleli all'intestino proprio al di sotto della mucosa e così entrano nella parte più alta delle emorroidi.

Ciò fatto, con un sottile cordoncino di seta incerato, ma resistente tanto da non spezzarsi per forti trazioni, si stringerà per quanto più è possibile sul colletto dell' emorroide , mentre un assistente tirerà fuori con una certa forza il tumore. Poscia si asporta una porzione del tumore innanzi alla legatura, lasciando un sufficiente peduncolo che non lasci sfuggire il laccio. Compiuta l' operazione, s' inietterà nel retto qualche oppiaceo, e poscia si applicherà sull' ano un cuscinetto soffice che si farà restare in sito mercè una stretta fasciatura fatta con fascia a T.

§ II. Schiacciamento lineare (Chassaignac).

Un ottimo mezzo certamente per operare l'emorroidi è lo schiacciamento lineare fatto mercè lo schiacciatore dello Chassaignac. Il manuale operatorio consiste nel trarre fuori dal retto i tumori emorroidarii e nel passare sul loro colletto la catena dello schiacciatore che viene stretta, manovrando coll'istrumento nella maniera conosciuta. Schiacciati per tal maniera ed escisi i tumori, si fa la medicatura, ponendo nel contorno dell'ano della filaccica imbevuta di percloruro di ferro e poi altra filaccica asciutta ed il tutto si fissa in sito con una fascia a T, a cui si potrà sovrapporre una vescica di ghiaccio.

Di un tal metodo io me ne avvalsi molte volte ed ebbi a trovarmi sempre contento; però nel campo della mia pratica ebbi a sperimentarlo non applicabile in tutti i casi e fu allora, come or ora vedremo, che misi in atto un altro processo che sarà descritto nel seguente paragrafo.

§ III. Processo di Gallozzi.

Nel 1865 avendo a curare un infermo da tumori emorroidarii, questi si prolungavano tanto in alto nel retto da riuscirmi proprio impossibile circondarli col filo per quindi applicarvi la catena dello schiacciatore di Chassaignac. Fu allora che io, pure apprezzando il valore e l'importanza emostatica dello schiacciamento, pensai di raggiungere l' intento per altra via, usando altro strumento col quale avessi potuto conseguire gli effetti utili dello schiacciamento, ed ancora lo scopo di raggiungere i tumori fino al loro prolungamento in alto. Applicai quindi l'enterotomo del Dupuytren, che poscia io modificava, rendendolo più corto (fig. 32) e facendo convergere le branche dell' istrumento verso la punta allorchè si chiude.

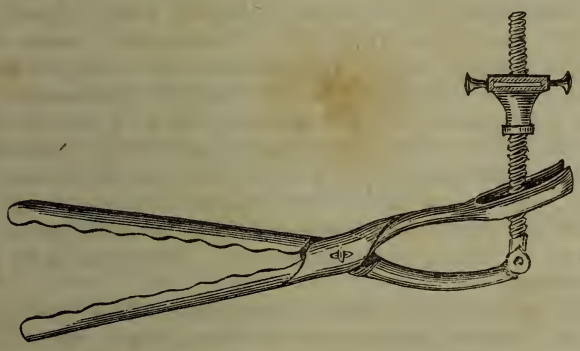

Fig. 32.

Eccomi ora a descrivere il manuale operatorio. Dopo avere preparato l'infermo, vuotando, come al solito, il suo intestino mercè ripetuti purganti, che saranno somministrati nei giorni antecedenti all'operazione, e dopo aver procurata la sporgenza dei tumori, egli verrà situato nel decubito laterale sinistro , coll' arto ch'è sotto disteso, e col destro flesso. Indi si anestesizzerà l'infermo. L'apparecchio operatorio consisterà di sei ad otto enterotomi, di una pinzetta di Ricord , delle forbici a cucchiaio, di un boccettino con percloruro di ferro, di una certa quantità di filacciche e di una fascia a lettera T. Gl' istrumenti saranno disposti in ordine su d' una mensola di legno o di altro, la quale sarà tenuta da un assistente.

Così apparecchiate le cose, l'operatore, tenendo colla destra un primo entorotomo divaricato, lo applicherà alla base del più grosso tra i tumori emorroidari, in direzione dell' asse longitudinale del retto, spingendolo, quando occorra, nel retto stesso; e dopo essersi assicurato coll' aiuto della vista e del tatto d' averlo ben situato e d' aver tutta compresa tra le sue branche la base del tumore, stringerà rapidamente l'istrumento mercè la vita di che è fornito. Nella stessa guisa saranno applicati l'un dopo l' altro tanti enterotomi per quanti sono i tumori emerroidari, tutti in direzione dei raggi del retto, paralleli al suo asse longitudinale. Che se poi, invece di tumori distinti, si abbia a fare con un cercine emorroidario che cinga l'orifizio anale, bisognerà segmentarlo, sempre secondo i raggi del retto, con quattro sezioni in corrispondenza dei solchi che rappresentano le tracce della primitiva divisione dei tumori. Stretti così fortemente e colla massima rapidità tra le branche dei rispettivi enterotomi i diversi tumori, non resta che ad escidere colle forbici a cucchiaio la parte libera sporgente di ciascun tumore. Dopo la quale escisione, si può senz' altro rimuovere l' istrumento, senza tema di emorragia, poichè contemporaneamente allo schiacciamento s' è prodotta anche l'emostasia: ma per maggior precauzione è utile, rimosso l'istrumento, far passare sulla ferita un pennello bagnato nel percloruro di ferro. Si compie la medicatura mettendo tra i margini dell'ano una piccola torunda imbevuta dell'istesso percloruro, di sopra certa quantità di filaccica asciutta, e tutto poi fissando in sito mercè una fascia a lettera T. Di sopra a tutto si applicherà la vescica di ghiaccio pesto, che rimarrà in sito per alquante ore.

Questo processo, che nella mia pratica ed in quella di tutti coloro che l'hanno sperimentato ha dato sempre ottimi risultati, porta i seguenti vantaggi: 1° agevolezza e rapidità d'esecuzione; 2° nessun pericolo di emorragia; 3° sollecita guarigione, anche relativamente a quella che si ottiene dallo schiacciamento coll' *ècraseur* di Chassaignac, imperocchè ho potuto vedere tanti infermi tornare guariti alle loro occupazioni dopo non più che quindici giorni; 4° innocuità dell' operazione in rapporto a fatti generali dell'organismo, poichè sol di rado io ho osservato una leggiera reazione febbrile per qualche giorno; 5° innocuità dell'operazione in quanto a fatti locali, dacchè restano scongiurate le stenosi o atresie tanto facili a verificarsi allorchè si opera con istrumenti che danno cicatrici circolari, come sarebbero l'*ècraseur* dello Chassaignac e la *capsula* di Jobert De Lamballe. In fatti, col mio processo si hanno cicatrici parallele all' asse longitudinale del retto e tra loro separate da intervalli di mucosa sana, che compensa il retrarsi delle cicatrici stesse:

in maniera che la leggiera retrazione cicatriziale che si può avere, basterà bensì a vincere il prolasso di primo grado che accompagna i tumori emorroidari, ma non produrrà stenosi. E un altra ragione perchè col mio processo non si produce stenosi od atresia, sta in ciò che l' enterotomo abbraccia a fior di mucosa rettale il tumore o la varice e non comprende e maltratta le fibre muscolari del retto.

Cosicchè per tutti questi vantaggi che dà questo mio PROCESSO DEL RAPIDO SCHIACCIAMENTO LINEARE, io l'ho preferito e lo preferirò sempre nella mia pratica chirurgica]. C. G.

CAPITOLO TERZO

Amputazione degli arti

Regole generali per le amputazioni.

Le amputazioni che cadono sugli arti, si eseguono sia nella continuità delle ossa, sia nella contiguità. In questo ultimo caso prendono il nome speciale di *disarticolazioni*.

Lo studio delle amputazioni in generale comprende:

1° Le indicazioni e le controindicazioni.

2° La tecnica dell'operazione e le cure ulteriori che richiede.

3° La valutazione dei risultati, tanto rispetto alla conservazione della vita, quanto sotto l'aspetto della conservazione delle funzioni.

Di queste tre parti la sola che deve richiamare la nostra attenzione, è quella relativa al manuale operatorio, alla tecnica dell'amputazione.

Lasceremo da banda i metodi di amputazione che si potrebbero chiamare *eccezionali*, amputazioni coi caustici, con lo schiacciatore lineare, coi costrittori, con la galvano-caustica, con la legatura elastica, e ci occuperemo unicamente delle amputazioni eseguite con lo strumento tagliente.

Apparecchio strumentale. — Esso risulta:

1° Di due amputanti di forma e di grandezza variabili. Gli amputanti concavi, a punta ottusa, gl'interossei, in nessun caso hanno una superiorità reale sull'amputante *retto* ordinario.

La punta dell'amputante corrisponde all'asse della lama; essa dev'essere aguzza e solida. La lama dello strumento è di acciaio

ben temperato, con tagliente affilato, poco larga, lunga almeno un terzo di più della spessezza dell' arto da amputare, e il suo dorso è forte e doppio.

Il manico dell' amputante è scanalato e più pesante della lama, onde si possa tener bene in mano (fig. 33, A).

2° Di bistori retti e convessi.

3° Di due seghe comuni o di una sega con lama di ricambio.

4° Di una o più tanaglie (fig. 33, B).

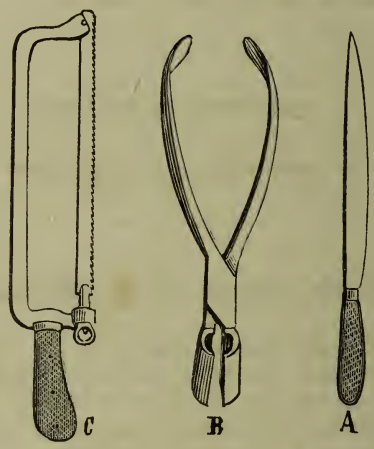

Fig. 33. — Amputante, tanaglia e sega.

A, amputante; B, tanaglia; C, sega comune.

5° Di pinzette da legatura, da torsione e da pressione continua.

6° Di un tenaculum.

7° Di forbici rette e curve.

8° Di qualche raschiatoio di Ollier.

9° Di spilli e di aghi da sutura.

Questi strumeuti disposti sopra una tavoletta e sottratti alla vista dell' infermo, debbono essere esaminati dall' operatore per assicurarsi egli stesso se sono in buono stato.

10° Di fili da legatura, incerati, semplici e doppi.

11° Di compresse fendute, a due o a tre capi.

Apparecchio di medicatura. — Questo varia secondo l'amputazione, e specialmente secondo il metodo adottato dal chirurgo.

Posizione dell' infermo. — L' uso degli anestesici rende necessario il decubito dorsale o almeno il laterale. Le tavole da amputazione debbono essere abbastanza elevate, strette, solide, ben fissate e fatte con dorso mobile. È necessaria molta luce.

Assistenti. — Il numero degli assistenti varia secondo le operazioni e secondo i metodi che si eseguono. Almeno due sono indispensabili per fare le grandi amputazioni. Il primo mantiene la parte superiore dell'arto, tira in su la pelle e le carni: il secondo fissa la parte inferiore, v'imprime i movimenti necessari e fa le legature. Amendue debbono conoscere il manuale operatorio, poichè spesso la mancanza di abilità degli assistenti è il più grande ostacolo all'azione del chirurgo. Non parlo dell'assistente incaricato dell'anestesia, di quelli che tengon fermo l'ammalato o che porgono al chirurgo gl'istrumenti; essi debbono trovarsi in ogni grande operazione.

Emostasia preventiva. — Il randello, il tornichetto, i diversi compressori delle arterie, possono, ove manchi un abile assistente, servire per rendere certa la emostasia durante le amputazioni. Generalmente è preferita la compressione digitale, ma questa rende indispensabile un buon aiutante. Per il membro inferiore si comprime l' arteria femorale sull' eminenza ileo-pettinea. Per il membro superiore si fa la compressione sull' arteria omerale nel terzo superiore del braccio, all' interno del bicipite o del coraco-brachiale. Se il taglio deve cadere sul braccio è necessario far la compressione sull'arteria ascellare nel suo punto di passaggio nell'ascella, ma la presenza di grandi tronchi nervosi nella immediata vicinanza del vaso, la rende molto delicata e sovente molto difficile a sopportare. La compressione dell' arteria succlavia sulla prima costola, all' esterno degli scaleni, è anche più incerta.

L' assistente incaricato della compressione, determina il tragitto del vaso e prendendo punto di appoggio sulla spina iliaca antero-superiore, o sulla faccia esterna dell' omero col pollice, preme l' arteria contro l'eminenza ileo-pettinea (femorale), o contro la faccia interna dell' omero (omerale), perpendicolarmente alla superficie ossea, con le sue quattro ultime dita leggermente flesse.

Teoricamente non deve spiegare che la forza sufficiente ad appiattire l' arteria, per evitare la stanchezza che generalmente si manifesta con rapidità e teoricamente eziandio non deve comprimere che l'arteria. Quando è stanco applica la sua mano libera sulle dita che comprimono, o si fa sostituire da un altro assistente, che comprime il vaso un poco più giù; ciò d'altronde nel corso di un'operazione è una cosa sempre molto delicata.

La compressione della succlavia sulla prima costola, dell' iliaca

esterna contro lo stretto superiore del bacino, dell'aorta sui corpi delle vertebre lombari, presenta sempre poca sicurezza. In questi casi spesso si ricorreva alla legatura precedente dell'arteria principale dell'arto.

Attribuendo alla compressione digitale la produzione di flebiti a causa della contusione dei tronchi venosi, Verneuil ha descritto processi operativi che permettono di eseguire le amputazioni senza compressione dei vasi, scovrendo e legando le grosse arterie nel corso dell'operazione. Da lungo tempo era stato preceduto in questo da Marcellino Duval.

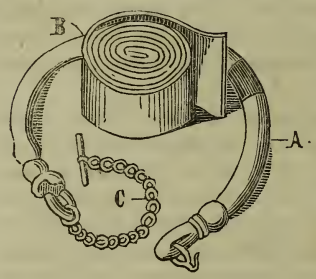

Fig. 34. -- Apparecchio di Esmarch.

A, tubo di caoutchouc, B, fascia elastica; C, catenella per fissare.

Ma questi metodi non garentiscono l'infermo dalla perdita del sangue contenuto nei vasi della parte tagliata, e questa perdita può esser mortale per individui esauriti. Esmarch evita questo inconveniente con la compressione elastica. Il suo apparecchio si compone di due pezzi: di una fascia di tessuto elastico, la quale avvolgendosi lungo il membro dal basso in alto fa rifluire verso il tronco tutto il sangue contenuto nella parte, e di un tubo o forte laccio di caoutchouc, vero compressore delle arterie che si applica sopra il punto di sezione (fig. 34).

Questa fasciatura procura una perfetta anemia locale, ma espone ad emorragie notevoli subito dopo l'operazione, forse ad emorragie consecutive, e la sua utilità è già messa molto in dubbio. La compressione digitale congiunta alla elevazione precedente del membro dà buoni risultati (1).

Posizione dell'operatore. — Questa varia secondo l'arto che devesi amputare. Per il braccio e la coscia, l'operatore sta allo esterno, posizione quasi forzata; per l'avambraccio e la gamba

---

(1) Langenbeck dopo aver fatta la fasciatura espulsiva in luogo di applicare il tubo di Esmarch usa una fascia elastica larga di caoutchouc. Il Wolff di Berlino invece del metodo di Esmarch preferisce di involgere con compresse fredde l'arto sul quale si deve operare e di tenerlo sollevato per circa 5 minuti prima di cominciare l'operazione.

Il Lister finalmente fa l'elevazione dell'arto come il Wolff, alcuni minuti prima dell'operazione, ma usa di poi il tubo di Esmarch. (T.)

sta all'interno, dal lato dell'osso più fisso; per la mano e per il piede, e in generale per l' ultimo tempo di tutte le disarticolazioni, di fronte alla parte che si deve asportare.

Metodi operativi. — I metodi operativi usati, tanto per le amputazioni nella continuità, quanto per le disarticolazioni, sono cinque:

1.° Metodo circolare.
2.° Metodo ovalare.
3.° Metodo a due lembi.
4.° Metodo a un lembo.
5.° Metodo ellittico.

Semplificando questa classificazione, Malgaigne, e dopo di lui Michel di Nancy, hanno formato di questi metodi *due* gruppi, secondo che la riunione delle parti molli divise, si fa nel centro della ferita o verso uno dei suoi margini.

a. Metodi a riunione mediana, opposta centrale.	1. Circolare. 2. Ovalare. 3. A due lembi.
b. Metodi a riunione laterale, eccentrica.	4. Ad un lembo. 5. Ellittico.

Nondimeno le differenze che presentano questi metodi nel loro modo di esecuzione, rendono necessaria la conservazione della prima classificazione.

A. — *Metodo circolare.*

In ogni amputazione bisogna conservare tanto di parti molli, quanto è necessario a covrire perfettamente l' estremità delle ossa tagliate o messe a nudo. Or, per avere *abbastanza* covertura, bisogna, se così possiamo esprimerci prenderne *dippiù*, poichè la retrazione ha luogo continuamente fino alla compiuta cicatrizzazione della ferita, per diminuirne l' estensione.

Col metodo circolare si tagliano perpendicolarmente all' osso, o alle ossa, la pelle e le parti molli dell' arto. Dobbiamo dunque studiare:

1.° Il taglio della pelle.
2.° Il taglio delle parti molli sottostanti fino all' osso.
3.° Il taglio dell' osso o delle ossa.

Per un momento lasceremo da parte le disarticolazioni.

La prima cura del chirurgo, nelle amputazioni nella continuità, dev' essere quella di determinare esattamente il punto in cui deve cadere la sega e di segnare questo punto al bisogno.

Taglio della pelle. — Bisognerà ricordarsi da prima che gli amputanti ed i bistori sono seghe a denti estremamente fini, cioè

operano non solo per pressione, ma per movimenti di va e vieni, impressi alla lama dello strumento.

Ove bisogna fare il taglio della pelle? Per determinare ciò bisogna conoscere due elementi: il volume del membro e la retrazione dei tegumenti.

La retrazione della pelle varia secondo gl' individui, secondo la spessezza dello strato sottocutaneo, e le aderenze dei tegumenti alle parti sottostanti. Per l' avambraccio e la gamba, per la coscia e per il braccio, in media è per lo meno di due a tre centimetri.

Per conoscere la spessezza del membro, si può ricorrere alla misura della sua circonferenza e prenderne il terzo, ovvero, più semplicemente, determinare con approssimazione il diametro delle parti con la lama dell'amputante. Aggiungendo alla retrazione presunta della pelle il raggio del membro nel punto di sezione dell' osso, si ottiene teoricamente la distanza cui debbono essere divisi i tegumenti dal punto di amputazione. In pratica è bene aggiungere 2 a 3 centimetri di più e non sarà mai *troppo*.

La parte dev' essere precedentemente e attentamente rasa quando è coverta di peli, per non far guastare il taglio degli strumenti. Tenendo il manico dell' amputante a piena mano con la punta in basso ed il tagliente rivolto dal suo lato, l' operatore si avvicina all' arto da amputare. Con la mano sinistra abbraccia la parte sopra o sotto al punto di sezione, secondo come è situato, e tira con dolcezza i tegumenti. L' assistente, con egual forza fa lo stesso dall' altro lato (fig. 35).

La pelle dev' essere tesa acciocchè la sezione riesca precisa e facile, ma dev' essere tesa egualmente, se non si vuole trasformare l' incisione circolare in un ovale più o meno irregolare.

L' arto viene sostenuto ad una conveniente altezza. Il chirurgo si situa obliquamente, col lato sinistro vicino al membro, col piede sinistro in avanti, col piede destro indietro, e a squadra, con le gambe ravvicinate, col corpo dritto e poggiato specialmente sull' arto inferiore destro. Questa posizione bisogna conservarla per tutto il tempo dell' operazione; soltanto così è permessa la facile esecuzione dei suoi tempi successivi e la sezione dell' osso.

Il divaricamento dei piedi è allo stesso tempo inelegante ed incomodo. Se si mette la gamba destra in avanti è necessario riportarla indietro per fare la sezione dell' osso.

Flettendosi leggermente sulle ginocchia, l' operatore fa passare l' amputante sotto all' arto e lo porta sul lato più lontano da lui, con la punta in alto, col tagliente applicato sulle parti da dividere, e la lama perpendicolare ai tegumenti e all' asse del membro (fig. 35). Riportando l' amputante verso di lui, con movi-

menti di va e vieni, dal manico alla punta e inversamente, taglia la pelle nei tre quarti della sua circonferenza, all' altezza determinata. Alla fine di questo tempo l' amputante si trova si-

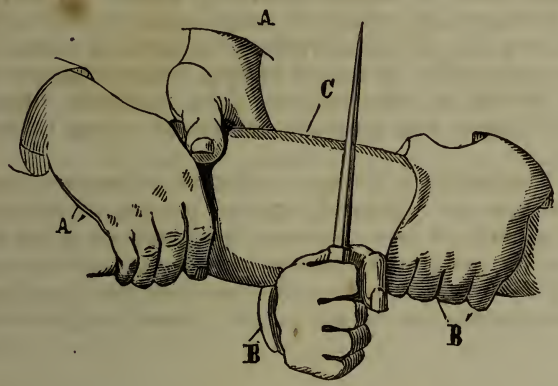

Fig. 35. — Metodo circolare, taglio della pelle. Primo momento.

A A', mani dell' aiutante che tirano in su la pelle; B B', mani dell' operatore; C, arto da amputare.

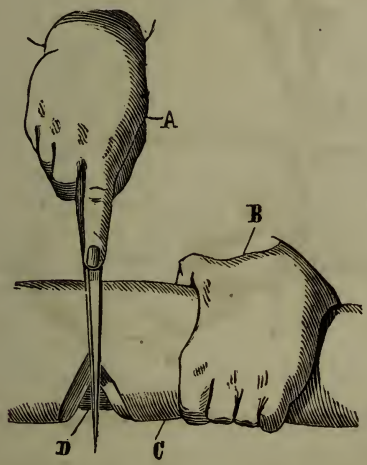

Fig. 36. — Metodo circolare, taglio della pelle. Secondo momento.

A, mano destra dell' operatore; B, mano sinistra; C, membro da amputare; D, incisione fatta nel primo momento.

tuato dalla parte dell' arto ch' è di fronte all' operatore, con la punta in basso e la mano destra in supinazione. Riportando allora l' amputante sovra l' arto, nel punto di partenza della prima incisione, si compie, tirando il manico del coltello indietro, la divisione dei tegumenti sulla faccia superiore fino allora non toccata (fig. 36). La divisione completa di tutta la circonferenza della pelle, in un sol tempo, rende necessario un movimento forzato di rovesciamento della mano che tiene l' amputante, il quale può produrre deviazione e non ha alcun vantaggio.

Con l' abitudine si giunge a valutare abbastanza esattamente la resistenza dei tegumenti, onde si possono col primo colpo tagliare in tutta la loro spessezza. Se la sezione non è stata compiuta, della quale cosa bisogna sempre assicurarsi, si riporta la lama dell' amputante sulle parti non tagliate. La divisione imperfetta dipende per lo più da ciò, che si fa agire lo strumento

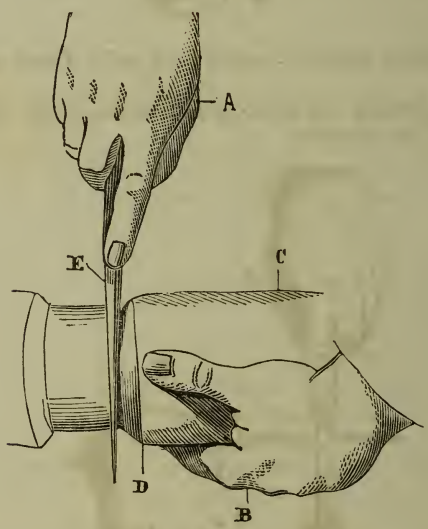

Fig. 37. — Metodo circolare, retrazione della pelle.

A, B, mani dell' operatore; C, membro da amputare, parte superiore; D, taglio della pelle divisa; E, amputante.

per pressione, invece d' imprimere ad esso i movimenti di va e vieni che sono *indispensabili*. La pelle divisa si ritira lasciando

allo scoverto le parti sottostanti. Queste raramente si tagliano al livello del punto di retrazione primitivo della pelle; invece si tagliano le briglie, che congiungono i tegumenti all' aponevrosi, per rendere facile la loro retrazione; oppure si dissecano e si arrovesciano i tegumenti per formarne un manichino.

3. *Retrazione della pelle* (fig. 37). — Essa dipende dalla recisione delle briglie che congiungono la pelle alle parti profonde. Per tagliare queste briglie l' operatore tira la pelle verso la radice dell' arto quanto più fortemente è possibile, con la mano sinistra ovvero la fa tirare da un assistente ed in questo mentre ad un mezzo centimetro sotto la linea di sezione della cute si fa scorrere circolarmente sull' aponevrosi di involucro, messo allo scoverto, il taglio dell' amputante. Così si taglia in tutta la circonferenza dell' arto, una o più volte di seguito, fino a che la pelle sia stata rialzata ad un' altezza conveniente. Questo processo non è utile se non quando la pelle è poco aderente e lo strato adiposo sottocutaneo di mediocre copia.

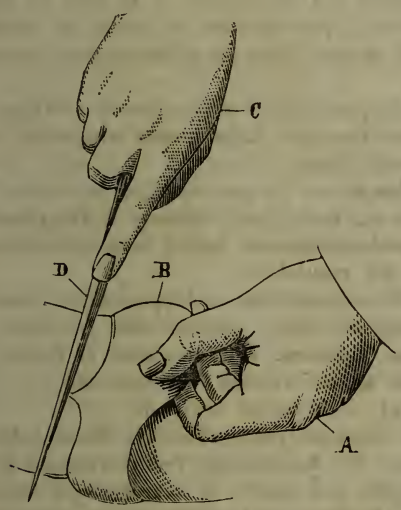

Fig. 38. — Dissezione d' un manichino cutaneo.

A C, mani dell' operatore; B, manichino; D, amputante.

b. Formazione di un manichino cutaneo (fig. 38). — Per fare un manichino, l' operatore dopo di aver favorito la retrazione della pelle, acciocchè resti libera presso il suo punto di sezione,

dal lato della radice dell' arto, afferra fra il pollice e le ultime dita della mano sinistra l' orlo del taglio e l' *arrovescia*, cioè lo rivolta su sè stesso, portando la sua superficie sanguinante allo esterno.

Quindi disseca il manichino per un'estensione sufficiente portando circolarmente l' amputante sull' arto, mentre l' assistente che sostiene la sua parte inferiore, con opportuni movimenti, fa cadere i diversi lati dell' arto sotto al tagliente dello strumento. Il taglio delle briglie non si deve fare con la punta dell' amputante, ma con la parte della lama ch' è vicina al manico. Questa non deve stare inclinata sulle parti, ma tenuta perpendicolarmente alle stesse e sempre ad un buon mezzo centimetro sotto la piega del manichino. È il solo mezzo per conservare la pelle ben nutrita ed in buone condizioni di vitalità. Non vi è nessun inconveniente a tagliare l'aponevrosi d' involucro durante questa dissezione; al contrario è un grave errore quello di assottigliare la pelle che forma il manichino distaccandolo dallo strato connettivale.

L' arrovesciamento del manichino si fa fino ad un' altezza variabile, secondo che, per covrire la ferita, si vuole conservare la pelle sola o al tempo stesso la pelle ed una parte de' muscoli sottostanti (1).

2.° *Sezione delle parti molli sottocutanee.* — Queste parti molli sono segnatamente formate dalle masse muscolari e si possono dividere in parecchi modi.

a. In un sol tempo. — Se per covrire la ferita dell' amputazione si è formato un manichino cutaneo di lunghezza sufficiente, si tagliano perpendicolarmente tutt' i muscoli fino all' osso, al livello della base del manichino.

Nel processo di amputazione sottoperiosteo consigliato da F. Poncet, si tagliano tutt' i muscoli fino all' osso, anche al livello della sezione cutanea. Il manichino si forma col periostio scollato e rialzato ad un' altezza conveniente.

b. In due tempi. — Processi multipli.

Celso. — 1.° Sezione perpendicolare della pelle e dei muscoli fino all' osso; 2.° formazione per retrazione di un cono muscolare che si taglia nel punto di sezione dell' osso.

Louis. — 1.° Sezione della pelle e dei muscoli superficiali alla stessa altezza, retrazione delle parti divise. — 2.° Sezione dei muscoli profondi.

Desault. — 1.° Sezione dei muscoli superficiali al livello della pelle divisa e retratta; 2.° Sezione dei muscoli profondi.

---

(1) Per la formazione del manichetto cutaneo è preferibile l' uso del bisturi a quello dell' amputante. (T.)

Alanson. — 1.° Sezione obliqua dei muscoli, inclinando in alto il taglio dell' amputante, in modo da formare un cono a base inferiore; 2.° Divisione degli attacchi muscolari profondi con la punta dello strumento.

Bell. — 1.° Sezione dei muscoli fino all' osso, al livello della pelle divisa e retratta; 2.° Strisciata la lama dell' amputante parallelamente all' asse del membro, fra le carni e l' osso contorna quest' ultimo, scollando i muscoli per un' altezza sufficiente. L' osso si sega al livello delle carni rialzate.

c. In tre tempi.

Sédillot. — 1.° Sezione della metà della spessezza delle carni al livello della pelle divisa e retratta. Formazione di un cono muscolare a base superiore.

2.° Sezione obliqua in alto di questo cono muscolare.

3.° Sezione degli attacchi profondi sull' osso stesso.

Il doppio o anche triplo taglio dei muscoli si usa nelle amputazioni degli arti ad un solo osso, che hanno parecchi strati di muscoli di cui la lunghezza e la retrazione per lo più sono molto diverse.

Il taglio dei tendini si fa come quello dei muscoli da fuori in dentro. Soltanto eccezionalmente si tagliano da dentro in fuori, passando l' amputante di piatto sotto di essi e portando dopo il suo tagliente direttamente in avanti. I vasi e i nervi si tagliano facilmente. Spesso è utile risecare l' estremità dei grandi tronchi nervosi. Questi si retraggono pochissimo dopo la loro sezione ed i loro capi s' infiammano, si gonfiano nella ferita e dànno origine a nevromi cicatriziali sempre dolorosissimi alla pressione, e sufficienti a rendere impossibile la protesi e l' uso dell' arto.

3.° *Sezione delle ossa.* — Per mettere le parti molli in condizione da non essere offese dalla sega, si sollevano sia con la mano, sia con l' aiuto di una compressa fenduta (1), la cui parte piena si applica sovra uno dei lati dell' arto ed i capi s' incrociano dall' altro lato.

Si taglia circolarmente il periostio al livello della retrazione e delle carni profonde, ed ove se ne voglia conservare un manichino o un lembo, si distacca con l' amputante o con un abrasoio per un' estensione conveniente e si solleva con le carni.

L' operatore, sempre nella posizione indicata, col piede sinistro in avanti, col corpo dritto, sta vicinissimo all' arto. Con la mano sinistra afferra l' osso solidamente, lo fissa quanto meglio è possibile ed applica l' unghia del pollice sinistro flesso ad an-

---

(1) La così detta compressa a coda di rondine.

golo retto, direttamente sovra l'osso al livello della sezione del periostio, o della base del manichino periosteo. Un assistente abbraccia l' arto dall' altro lato ed applica le sue dita quanto più vicino è possibile al punto di amputazione, sull'osso stesso quando è possibile, in modo da mantenerlo perfettamente immobile. La sega si tiene con la mano destra strettamente. La lama si applica a perpendicolo sulla superficie ossea e si sostiene con l' unghia del pollice sinistro; si traccia la via con una certa lentezza, e con lievi movimenti di va e vieni per evitare qualun-

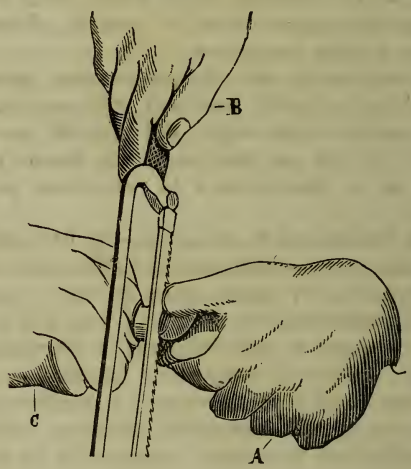

Fig. 39. — Sezione dell' osso.

A B. mani dell' operatore; C, parte superiore dell' arto con la coda di rondine.

que deviazione. Quando la via è tracciata, si ritira il pollice sinistro un poco indietro e s' imprimono allo strumento movimenti piu rapidi, coi quali si fa correre la lama per tutta la sua lunghezza. Per fare agire la sega, la spalla destra dell' operatore deve restare perfettamente immobile, il braccio quasi addossato al tronco ed il solo avambraccio mobile si flette e si estende alternativamente.

L' assistente incaricato di sostenere l' arto non deve nè alzarlo, ciò che renderebbe impossibile l' azione della sega, nè abbassarlo, ciò ch' esporrebbe ad una frattura dell' osso. Egli, alla stessa

guisa dell' operatore, deve spiegare una trazione nella direzione dell' asse dell' osso.

Quando la sezione è prossima a compiersi, progressivamente si rallenta il movimento della sega per evitare lo scheggiarsi delle ultime lamelle ossee. Se hanno luogo schegge, si asportano con un frangi-osso le sporgenze della superficie di sezione.

Per gli arti con due ossa, è regola cominciare la sezione sull' osso più fisso. Quando se n' è segato abbastanza, senza allontanarsene, s' inclina la sega in modo da dividere l' osso mobile e completata la sezione di questo si finisce anche la sezione del primo. Se vi sono parecchie ossa, come nel metacarpo, val meglio segarle successivamente, che tutte ad un tempo.

In alcune amputazioni la sega comune è sostituita da una sega a dorso mobile, da una sega a catena o da un potente frangi-osso.

B. — *Metodo ovalare.*

Questo metodo ha preso il nome dalla forma che presenta la sezione cutanea ch' è quella di un *ovale*. Generalizzata da Scoutetten, si applica segnatamente all' amputazione delle sezioni degli arti, in cui le parti carnose, inegualmente ripartite, mancano quasi da uno dei lati. Questa disposizione si incontra spesso al livello delle articolazioni.

a. Metodo ovale puro (fig. 40). Scoutetten dà alla sezione cutanea la forma di un V rovesciato, le cui due branche sono riunite da un' incisione curvilinea. Egli esegue questa sezione con tre incisioni. Le due prime sono rettilinee, situate sulla faccia del membro meno provveduta di parti molli e formano un angolo aperto in basso, il cui apice sta sovra al punto di sezione delle ossa, ed i cui due lati finiscono sulle facce laterali. Un' incisione curva, a convessità inferiore, riunisce le due branche di questo V ro-

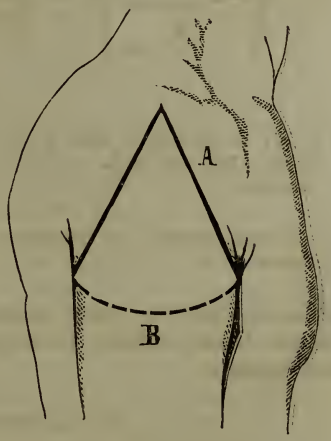

Fig. 40. — Metodo ovale puro, Disegno delle incisioni cutanee.

A, faccia anteriore; B, faccia posteriore.

vesciato ed abbraccia, dal lato opposto, la semicirconferenza dell' arto.

2.° *Metodo ovalare modificato. Racchetta* (fig. 41). — Facendo cadere l' apice dell' angolo, al di sopra del punto di sezione, restano nella ferita a nudo e senza difesa le estremità ossee. Per rimediarvi si fa cadere l' apice dell' angolo, formato dalle due incisioni rettilinee, sotto al punto di sezione o di separazione delle ossa, e si fa giungere sull' apice di quest' angolo un' incisione eseguita in direzione dell' asse della parte. Così invece di un V si ha un Y rovesciato, le cui branche si uniscono alla loro estremità con un' incisione curvilinea. Questo è il metodo che chiamasi a *Racchetta*. Seguendo questa via si giunge a formare la racchetta con un' incisione circolare e perpendicolare all' asse dell' arto, su cui cade un' incisione longitudinale. Dissecate le labbra della racchetta e rialzate, dànno una ferita che si avvicina sensibilmente a quella fornita dal metodo ovalare puro, ma senza averne l' inconveniente già notato.

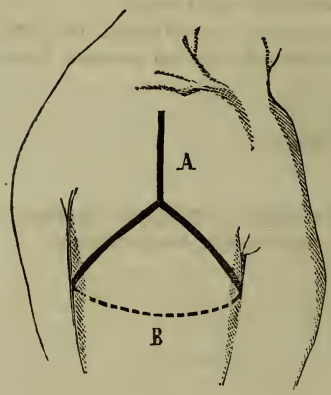

Fig. 41. — Metodo ovalare modificato. Disegno delle incisioni cutanee.

A, faccia anteriore, B, faccia posteriore.

Sezione delle parti molli. — Questa comunemente si fa in tre tempi. Nei due primi si mettono allo scoverto le ossa, si segano o si separano; nel terzo si compie la divisione delle parti molli dal lato dell' incisione curvilinea.

Sezione dell' osso o disarticolazione. — Si esegue generalmente prima della divisione completa di tutte le parti molli. Queste debbono essere perfettamente difese, durante la sezione dell' osso o l' apertura dell' articolazione.

C. — *Metodo a due lembi.*

Mentre col metodo circolare non si conserva che la pelle sola o congiunta a qualche muscolo, per covrire l' osso, col metodo a due lembi si forma un moncone ben nudrito di parti molli.

I lembi variano: 1.° nella loro lunghezza; sono eguali o ineguali: 2.° nella loro forma; sono quadrati o rotondi: 3.° nel

modo come si eseguono; si tagliano per trasfissione da fuori in dentro, o con un processo misto.

Lembi quadrati eguali. — Sovra un'incisione circolare che divide tutte le parti molli fino all'osso, si fanno cadere due incisioni longitudinali, situate alle due estremità di uno dei diametri dell'arto e portate egualmente fino all'osso. I lembi comprendono tutte le parti molli; si dissecano, si sollevano e si sega l'osso alla loro base. Ciascuno di essi deve avere un'altezza eguale alla metà del diametro dell'arto

Lembi quadrati ineguali. — Al lembo più lungo si dà un'altezza eguale al diametro della parte; al più corto si dà un'altezza eguale al quarto dello stesso diametro; esso contiene i vasi ed i nervi principali (Teale). Si fanno dapprima due incisioni longitudinali, che penetrano fino alle ossa ed eguali in lunghezza al diametro dell'arto. Due incisioni semicircolari, perpendicolari all'asse dell'arto e che comprendono tutte le parti molli circoscrivono i lembi che si dissecano e si sollevano per segare le ossa alla loro base.

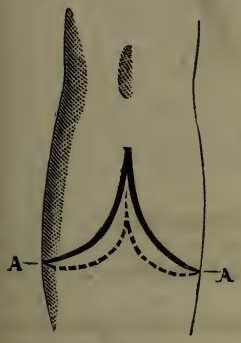

Fig. 42. — Metodo a due lembi. Lembi eguali rotondi.

Lembi rotondi (fig. 42). — Se sono eguali si dà ad essi l'altezza della metà del diametro dell'arto; se sono ineguali, le loro lunghezze riunite debbono almeno formare quella di questo diametro. I lembi si possono tagliare:

a. Per trasfissione o da dentro in fuori. — Per tagliare i lembi per trasfissione, è bene, onde alla base non vengano tagliati in forma di mezza luna, aprire una via all'amputante con una piccola incisione fatta nel punto in cui deve penetrare. L'amputante deve entrare ed uscire per due estremità dello stesso diametro. Afferrando con la mano sinistra le parti molli che formano il lembo e sollevandole leggermente, l'operatore immerge la punta dell'amputante nel sito determinato ed attraversa l'arto da parte a parte, ravvicinandosi più o meno all'osso secondo la spessezza delle carni che vuole conservare. La lama dello strumento dev'essere tenuta di piatto, col tagliente rivolto in basso. Dopo che la lama è fuoriuscita dall'altro lato del membro, si tagliano con movimenti di va e vieni le parti molli sollevate, per l'estensione dovuta e nel finire si volta il tagliente direttamente in avanti per non fare un taglio di sbieco sulla pelle.

Questo modo di agire da' lembi nutriti, e l'ineguaglianza della

retrazione fa sì che i muscoli sorpassino quasi sempre la sezione della pelle. Si rimedia a ciò tagliando prima colla punta dell' amputante il lembo cutaneo. Dopo retratta la cute si tagliano le carni per trasfissione facendo seguire all' amputante la direzione delle incisioni cutanee.

b. Da fuori in dentro. — Langenbeck afferrando con la

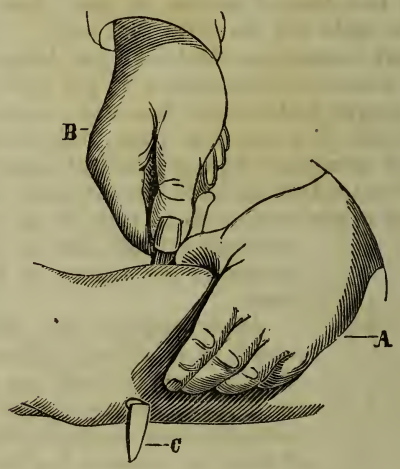

Fig. 43. — Taglio di un lembo per trasfissione.

A B, mani dell' operatore ; C, punta dell' amputante.

mano sinistra le parti che si devono tagliare e sollevandole leggermente, le tagliava direttamente dal basso in alto, formando così i lembi dall' apice alla base.

Oggi , per lo più si comincia col circoscrivere i lembi colla punta dell' amputante, incidendo i soli tegumenti in questa prima divisione. Così si dànno più facilmente ad essi la forma e le dimensioni convenienti. Retratta leggermente la pelle , si prende col pollice e l' indice della mano sinistra l' apice dei lembo e si taglia dal basso in alto, comprendendo nell' incisione tanta parte di carne, quanta se ne crede necessaria. In tal modo si possono fare lembi quadrati o rotondi, eguali o ineguali, secondo il metodo adottato. Ma bisogna sempre badare a calcolare largamente le loro dimensioni , tenendo conto della retrazione delle parti molli.

Ciascuno di questi processi può trovare la sua applicazione, ma quanto alla riunione, i lembi d' ineguale lunghezza si avvi-

cinano più ai metodi a riunione laterale, che a quelli a riunione opposta.

Metodo misto. — Sotto questo nome Sédillot ha descritto un processo che consiste, nel tagliare obliquamente dal basso

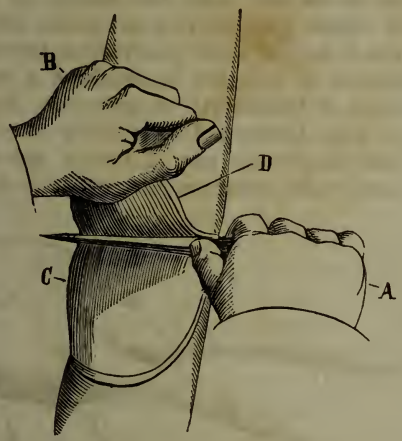

Fig. 44. — Taglio di un lembo da fuori in dentro.

A B, Mani dell' operatore; C, parti inferiori del membro; D, lembo.

in alto, i muscoli profondi come nel metodo circolare, dopo di aver tagliati due piccoli lembi eguali rotondi, che comprendono la pelle e le parti superficiali. Si ha così un cono cavo di profondità sufficiente e non si ha a temere la sporgenza delle ossa.

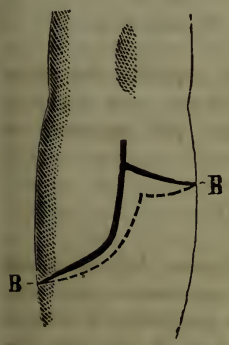

Fig. 45.—Metodo ad un lembo. Direzione delle incisioni.

D. — *Metodo ad un lembo* (fig. 45).

Eseguito dall' inglese Lowdham nel secolo scorso, per qualche tempo ebbe gran voga, ma fu subito abbandonato e soltanto da trent' anni è stato rimesso in onore. Si attribuisce ad esso il vantaggio di opporsi alla sporgenza dell' osso, di dare una cicatrice laterale poco esposta ai maltrattamenti esterni e di dare al moncone una buona e solida covertura favorevole alla protesi.

Il lembo unico presenta sempre una risorsa nei casi di necessità, in cui le parti molli sono rimaste integre in un sol lato

del membro. La sua lunghezza dev' essere almeno eguale al diametro della parte, la larghezza della sua base deve abbracciare quasi due terzi della circonferenza dell' arto al livello del punto di sezione. Un' incisione semi-circolare fatta perpendicolarmente all' asse dell' arto in un solo o in due tempi, ad uno o due dita sotto la base del lembo, divide le parti molli del lato opposto. Quanto alla forma il lembo sarà quadrato o rotondo; riguardo al modo di tagliarlo, si farà per trasfissione o meglio da fuori in dentro, badando a delimitarlo in principio. Scollato e sollevato il lembo, si sega l' osso a livello della sua base.

La posizione più favorevole per il lembo unico è quella seconda la quale esso cade naturalmente sovra la ferita che deve

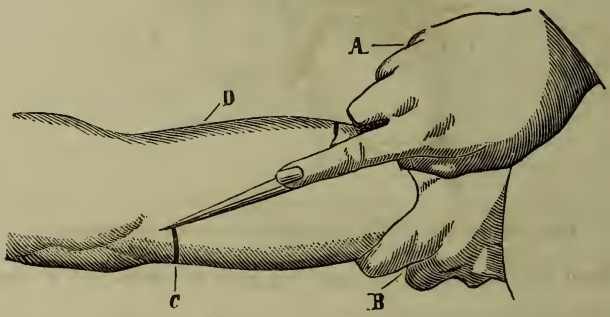

Fig. 46. — Metodo ad un lembo. Direzione del lembo da fuori in dentro.

A B, mani dell' operatore; C, incisione; D, membro.

ricovrire. Però la disposizione delle parti molli è quella che principalmente determina la scelta della sua posizione; per formare il lembo bisogna scegliere le parti più spesse, più resistenti e meglio nutrite.

E. — *Metodo ellittico* (fig. 47).

Questo metodo prende il suo nome dalla forma dell' incisione cutanea. In realtà, l' ellissi non dà altro che un lembo unico rotondo, ma la forma rotonda di questo lembo permette di meglio ricovrire le estremità ossee. L' ellissi cutanea si fa con due incisioni curve; una superiore convessa in alto, ha il suo apice sotto il punto di sezione e cade nel lato del membro men fornito di parti molli. La seconda incisione, più estesa, ha il suo apice in basso e la sua convessità nell' istesso verso. La lun-

ghezza del lembo ellittico o del grande asse dell' ellissi deve oltrepassare un poco il diametro dell' arto e sarà proporzionata alle parti che deve ricovrire.

I processi per il taglio e la formazione del lembo ellittico non differiscono da quelli che abbiamo testè descritti. Non è a dire la stessa cosa quanto alla sezione delle ossa.

Emostasia definitiva. — Per l'emostasia definitiva due soli metodi vi sono in realtà, la torsione e la legatura. L' agopressura, l' ago-filo-pressura, la cauterizzazione, la forcipressura e l' uncino-pressura, ecc., non sono che modi eccezionali i quali è utile conoscere e male vederli generalizzati.

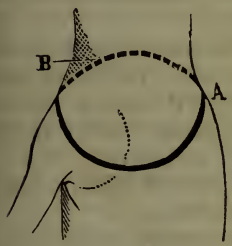

Fig. 47. — Metodo ellittico. Direzione delle incisioni curvilinee.

A, inferiore; B, superiore.

1° *Torsione.* — La torsione, è stata usata per le grandi arterie da Alcock in Inghilterra e da Tillaux in Francia. Il suo valore in questi casi non è ancora determinato. L'uso delle pinzette a morsa larghe e piatte, pinzette a torsione; delle pinzette a bacchetta per respingere (*refouler*) , è necessario per le grandi arterie; per le piccole, la pinzetta ordinaria basta per prendere e tirare in fuori l' estremità del vase e per torcerlo contro un'altra pinzetta che lo comprime trasversalmente.

2° *Legatura.* — La legatura devesi applicare alle grandi arterie che per la loro posizione si trovano facilmente e durante il tempo che si fa la pressione digitale sul tronco principale. Il chirurgo prende l'estremità del vase, nella direzione della sua lunghezza, la tira dolcemente in fuori, l'isola accuratamente dai nervi e dalle vene vicine, poi la prende trasversalmente con una seconda pinzetta verso l'estremità. L'assistente circonda l' arteria con un filo, nel modo indicato nel discorrere delle legature alla superficie delle ferite.

Il *tenaculum* può anche servire per la legatura immediata delle piccole arterie, ma più frequentemente si adopera per le legature mediate. In questo caso la costrizione col filo non dev' essere troppo energica, per evitare una sezione troppo rapida delle parti. La possibilità di prendere assieme all' arteria vene, nervi e tendini, fa della legatura mediata un espediente di necessità.

Legate le grandi arterie, si sospende la compressione e si comprendono con un filo tutt' i vasi beanti. Si taglia uno dei capi di ciascuna legatura e si riuniscono tutti gli altri fissandoli sovra uno dei margini della ferita. Cessato completamente

lo scolo del sangue e lavato il membro, si applica sulla ferita la medicatura già determinata.

Disarticolazioni

Dobbiamo aggiungere alcune regole speciali relative alle disarticolazioni.

L'apparecchio strumentale è lo stesso; l'emostasia temporanea o definitiva si esegue allo stesso modo. La posizione dell'operatore viene determinata dalla situazione dell' articolazione e dal metodo prescelto per dividere le parti molli.

Ma prima di cominciare l'operazione è indispensabile determinare esattamente la posizione dell' articolazione. La conoscenza precisa dell'anatomia della regione, dei rapporti ossei e muscolari, della forma e della disposizione dei legamenti e delle superficie articolari, è di estrema necessità per l'operatore.

La posizione dell'articolazione è data dai punti di ritrovo. Questi sono o convenzionali, o fisiologici, o anatomici.

a. *Ritrovi convenzionali.* — Questi sono i meno sicuri ed i meno precisi. Le misure in linee o in millimetri, gli angoli di tanti e tanti gradi, vantati da Lisfranc, quasi non si tengono più in nessun conto a causa delle variazioni individuali e delle deformazioni morbose.

b. *Ritrovi fisiologici.* Questi sono dati dai movimenti e dalle contrazioni muscolari; sono utili in un certo numero di casi.

c. *Ritrovi anatomici.* — Le indicazioni fornite dalle disposizioni delle parti molli, dalle pieghe cutanee, dalle sporgenze muscolari e tendinee, sono spesso alterate dalla tumefazione morbosa dei tessuti. I ritrovi dati dallo scheletro, dalle tuberosità o dagli infossamenti ossei, delle superficie articolari o delle ossa vicine, sono le guide più sicure e che ingannano più raramente. In caso di edema, le pressioni metodiche fanno quasi sempre scovrire i ritrovi ossei.

Riconosciuta l'articolazione, si fa la divisione delle parti molli secondo uno dei cinque metodi indicati: ma non bisogna mai dimenticare che la disposizione delle superficie articolari rende necessaria quasi sempre una larga covertura.

Giunta sull' articolazione, l' operatore prende colla mano sinistra le parti che deve asportare, per poter imprimere alle ossa i movimenti necessarii, mentre un assistente solleva le carni per difenderle da qualunque offesa; e per evitare qualunque errore si determinano di nuovo i ritrovi ossei colla più grande attenzione.

Si tagliano a piccoli colpi i legamenti periferici, senza cercare di far penetrare la punta o la lama del coltello fra le superficie

articolari. Si terrà presente, come indicava Lisfranc, che questi legamenti hanno sempre per il chirurgo una estensione quattro volte maggiore di quella che hanno per l'anatomico. Non è necessario che la sezione di questi legamenti si esegua esattamente al livello delle interlinee articolari, basta che sieno divisi per ottenere il divaricamento delle superficie che essi uniscono. Per favorire questa sezione, l'operatore deve tendere i legamenti, imprimendo al membro, che abbraccia colla mano sinistra sotto l'articolazione, movimenti adatti.

Tagliati i legamenti periferici, le superficie articolari si allontanano lasciando allo scoverto i legamenti profondi o interossei. Per tagliarli, si introduce la punta del coltello fra le ossa, ad una profondità ed in una direzione conveniente, e si fa agire lo strumento imprimendo leggieri movimenti al manico di esso. Le regole speciali saranno indicate nel discorrere di ciascuna operazione. Questi legamenti non si devono mai lacerare con un forzato allontanamento delle superficie articolari, il solo coltello deve agire.

In tali casi sono indispensabili le conoscenze anatomiche precise per non fuorviare, per non tagliuzzare le ossa e le cartilagini, per non rompere la punta dello strumento o smussarne la lama dentro l'articolazione.

Compiuta la disarticolazione, si fa l' emostasia definitiva legando le arterie, nel modo indicato a proposito delle amputazioni.

Regole generali per ciascuna amputazione

§ 1° — Amputazione delle falangi delle dita.

A. — *Nella continuità*

Dati anatomici. — Le sole parti da tagliare per giungere fino all'osso sono la pelle e lo strato cellulo-adiposo, e i tendini estensori e flessori.

La pelle della faccia palmare delle dita, densa e spessa, è più adatta per formare i lembi. Una cicatrice dorsale, comecchè sia più apparente, è preferibile, giacchè è difesa dagli strofinii e dai traumatismi e non impedisce affatto le funzioni della mano.

Strumenti. — Un bistori retto, una lunga lama, stretta e forte; una sega per le falangi o una tenaglia incisiva.

a. Metodo a due lembi. — *Lembi quadrati, eguali, dorsali e palmari.*

Messa la mano in pronazione e il dito ammalato nell'estensione completa, l'operatore prende e sostiene col pollice e l'indice sinistro l'estremità inferiore della falange d'amputare. Un assistente allontana le dita vicine, o le flette fortemente per garentirle e abbracciando la parte superiore della falange, tira i tegumenti verso la radice del dito.

1° Applicando la base del bistori sul dorso della falange, il chirurgo taglia la pelle circolarmente, un centimetro sotto al punto in cui l' osso dev' essere diviso. Questa sezione si fa in uno o due tempi, interessando colla prima incisione il tegumento nei tre quarti della circonferenza della falange.

2° Mentre l'assistente imprime alla mano movimenti di rotazione che mettono successivamente in evidenza le facce laterali del dito ammalato, l'operatore fa nel mezzo di queste facce, dall'alto al basso, e seguendo l'asse della falange, un'incisione rettilinea di un centimetro di lunghezza, che parte dal punto di sezione dell' osso e finisce nell' incisione circolare. Questa non comprende che la pelle.

3° I due lembi dorsale e palmare, così delineati si prendono per il loro apice fra il pollice e l'indice della mano sinistra e si dissecano dal basso all' alto, lasciando loro uno strato connettivale quanto più è possibile spesso.

4° L' assistente solleva e mantiene i lembi. L' operatore taglia a livello della loro base i tendini estensori e flesssori, divide circolarmente il periostio e sega in ultimo la falange alla stessa altezza.

La sega fina dà una sezione più precisa della tanaglia incisiva, ma è indispensabile che la falange sia solidissimamente fissata durante l'azione dello strumento.

Non vi è nessun vaso da legare; se le arterie collaterali danno sangue, se ne torce l'estremità.

b. Metodo ad un lembo. (Fig. 50. A).

Il lembo unico si prende dalla faccia palmare e si taglia per trasfisssione.

La mano dell'infermo sta in supinazione, il dito ammalato in estensione, le altre dita flesse nella palma della mano o allontanate da un assistente, che al tempo stesso fissa la base della falange d'amputare, e tira la pelle verso la radice del dito. L'operatore prende colla mano sinistra l' estremità inferiore della falange, il suo pollice sta applicato sulla faccia palmare, le altre dita poggiate trasversalmente sulla faccia dorsale, in modo che la seconda falange del suo indice corrisponda esattamente al punto di sezione dell'osso.

1° Tiene il bistori colla dritta, come penna da scrivere, col tagliente rivolto verso di lui, colla mano in supinazione e colla

base della lama (*talon*) poggiata di piatto sulla polpa della falangetta del suo dito medio destro. In questa posizione, porta la punta dello strumento sulla faccia laterale destra della falange che deve amputare, vicino al suo dorso ed applica il piatto della lama sul polpastrello della falangetta del suo indice sinistro, abbassando leggermente il manico del bistori, per dare al lembo una grande larghezza.

2° La punta tocca l'osso e, contornando la sua faccia laterale, arriva alla faccia palmare, allora si riporta il manico del bistori in posizione orizzontale e la lama spinta trasversalmente da destra a sinistra scivola sulla faccia palmare dell' osso. Quando la punta si avvicina al lato opposto, si solleva il manico dello strumento e contornando la falange, si esce sulla faccia laterale opposta, esattamente alla stessa altezza del punto per il quale si è entrato. Si continua a spingere la lama fino a che la sua base si ferma innanzi alla ferita di entrata.

3° L' operatore riportando verso di sè il bistori, la cui lama resta applicata sulla faccia palmare dell' osso, taglia, con movimenti di va e vieni, un lembo di circa quindici millimetri di lunghezza, e, per farlo esattamente quadrato, porta il tagliente dello strumento direttamente in avanti. La pelle viene in tal modo tagliata nettamente. Durante la formazione del lembo, il pollice sinistro del chirurgo si porta a poco a poco verso l'estremità del dito.

4° L' assistente prende il lembo e lo sólleva: la mano dell'infermo si deve mettere in pronazione. Con un'incisione semi-circolare al livello della base del lembo si tagliano i tegumenti della faccia dorsale ed il tendine estensore. Se il lembo palmare si è fatto troppo corto, si taglia un piccolo lembo dorsale; se il suo apice è rotondo, l' incisione dorsale sarà leggermente concava in basso. La ferita forma in questo caso un' ellisse molto allungata.

5° Si divide circolarmente il periostio, poi si sega la falange all'altezza della base del lembo, perpendicolarmente al suo asse.

B. — *Nella contiguità*

Disarticolazione dell' ultima falange del pollice, della seconda e terza falange delle altre dita.

Dati anatomici. — Le articolazioni falangee sono ginglimi con gran diametro trasversale. La testa della falange superiore ha la forma di una puleggia, scavata da un solco in cui s' infossa la cresta media della base della falange inferiore.

Come osserva Chassaignac, le sole articolazioni falangee del medio sono trasversali, le articolazioni delle altre dita presentano una leggiera obliquità, talchè le facce laterali delle falangette si toccano immediatamente.

I mezzi di unione sono; innanzi il legamento glenoideo formato dal lato posteriore della guaina dei tendini flessori; indietro, il tendine estensore; nelle parti laterali due fasci fibrosi triangolari, i legamenti laterali. La pelle immediatamente applicata su i tendini o sulla loro guaina, è sottile e cedevole sul dorso del dito, densa e spessa nella faccia palmare.

Punti di ritrovo. — Le pieghe dorsali sono poco regolari e scompaiono per la più lieve tumefazione; la piega media, trasversale, corrisponde quasi all'interlinea. Le pieghe palmari sono costanti, più regolari e meno soggette a scomparire. Quella che si trova nel punto di unione della prima colla seconda falange corrisponde all' interlinea; quella che si trova fra la falangina e la falangetta sta due o tre millimetri sopra l' articolazione.

Se si prendono fra il pollice e l'indice le facce laterali di una falange e si fanno lentamente scivolare le dita verso la sua estremità inferiore s' incontrano i piccoli tubercoli che costituiscono la sua puleggia. L'interlinea sta due o tre millimetri sotto queste sporgenze.

Facciamo notare infine che nella flessione ad angolo retto della falange inferiore, la puleggia della falange superiore è a metà scoverta. Un'incisione trasversale fatta sotto l' angolo di flessione, situando la lama del bistori come se si volesse tagliare in due nel senso della lunghezza la falange superiore, penetra sicuramente nell'articolazione.

Metodi operativi. — Sono gli stessi di quelli dell' amputazione nella continuità. Si adopera un forte bistori a lama lunga e stretta.

a. **Metodo a due lembi.** — *Due lembi quadrati, eguali, dorsale e palmare* (Fig. 48. A).

1° Riconosciuta l'articolazione si tracciano i lembi come abbiamo detto tagliando circolarmente ad un centimetro almeno sotto l'interlinea, che indica egualmente il punto di partenza delle incisioni laterali.

2° Delimitati i lembi si rimette la mano in pronazione. L'operatore disseca e solleva il lembo dorsale fino al livello della linea articolare; affidandolo allora all' assistente, che lo sostiene sollevato, flette ad angolo retto la falange che deve asportare. Portando la base del bistori sulla faccia laterale sinistra dell' articolazione e la lama perpendicolarmente all' asse della falange, colla punta in basso e in dietro, taglia il legamento laterale di

questo lato. Senza abbandonare le ossa, porta lo strumento da sinistra a destra, taglia trasversalmente il tendine estensore, poscia, abbassando il manico del bistori e portandolo un poco indietro, divide in tutta la sua altezza il secondo legamento laterale.

3° L'articolazione trovasi largamente aperta. La lama del bistori è impegnata da dietro in avanti fra le superficie articolari, e contorna la cresta della falange inferiore per portarsi alla faccia palmare: il chirurgo rende facile il passaggio dell'istrumento lussando a poco a poco indietro la base della falange che deve asportare. Il tagliente dello strumento s' introduce fra le incisioni laterali, che deve seguire per non maltrattare i lembi.

4° Sollevando fortemente la mano ed il dito per mettere in evidenza la faccia palmare, l'operatore porta il bistori dal suo lato senza abbandonare le incisioni laterali, e compie la formazione del secondo lembo, facendo uscire lo strumento dall'incisione circolare tracciata nel primo tempo dell'operazione.

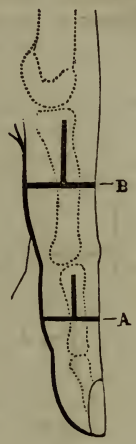

Fig. 48.

A, amputazione nella contiguità delle falangi (due lembi quadrati, eguali, dorsale e palmare); B, amputazione di un dito nell' articolazione, (collo stesso processo).

Si potrebbero egualmente dissecare e sollevare dapprima i due lembi, e poi disarticolare, penetrando nell'articolazione per la faccia palmare o per la faccia dorsale.

b. **Metodo ad un lembo.** — *Lembo palmare* (Fig. 49. B).

Primo processo. — Messa la mano dell'infermo in pronazione, l' assistente flette le dita sane per garentirle da qualunque offesa, e afferrando il dito da asportare, lo mantiene in estensione, mentre tira i tegumenti in sopra. L'operatore colla mano sinistra prende la falange che deve amputare, e tiene il suo pollice applicato sulla faccia dorsale della stessa; e le altre dita poggiano sulla faccia palmare, il gomito sinistro sta diretto in basso e in dentro; la falange vien tenuta in flessione ad angolo retto.

1° Applicando il tallone del bistori sulla faccia laterale sinistra dell'articolazione, a tre millimetri sotto l' apice dell' angolo di flessione delle falangi, fa da sinistra a destra un'incisione trasversale o leggermente convessa in basso, che interessa la pelle, il tendine estensore, una parte dei legamenti laterali e mette allo scoverto l'articolazione. Per compiere il taglio, se è incompleto,

il bistori rifà in senso inverso, cioè da destra a sinistra, il cammino percorso.

2° La retrazione della pelle mette allo scoverto i legamenti laterali. Il sinistro viene diviso colla punta del bistori portata in basso e un poco indietro; il destro si taglia colla base dello strumento, il cui manico si porta allora in basso e in dentro. La lama deve sempre restare perpendicolare ai tessuti che offende.

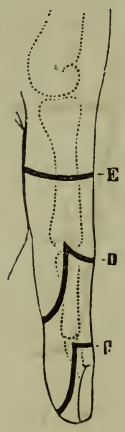

Fig. 49.

C, disarticolazione della falangetta (lembo palmare); D, disarticolazione della seconda falange (lembo palmare); E, disarticolazione di un dito (due lembi laterali, traccia dell'incisione sulla faccia laterale della prima falange).

3° L' articolazione è largamente aperta. Il bistori la traversa da dietro in avanti, mentre l'operatore porta indietro la base della falange, premendo col pollice sulla sua estremità inferiore, e rasentando colla lama la faccia anteriore dell'osso trovasi nella faccia palmare col tagliente in avanti.

4° Il chirurgo solleva il dito per mettere allo scoverto la faccia palmare, e, riportando il bistori a sè, taglia con movimenti di va e vieni un lembo di quindici millimetri di lunghezza, che fa quadrato nell'estremità, e tagliato nettamente.

Per assicurare al lembo palmare una lunghezza conveniente, si misura applicandolo sulla testa della falange superiore prima di finirne il taglio. Nella falangetta deve comprendere tutta la polpa del dito ed il suo margine inferiore deve essere rotondo.

Secondo processo. — *Per trasfissione* (Fig. 49, C, D)

Situata la mano dell'infermo in supinazione, con le dita sane flesse, l' assistente prende e fissa nell' estensione la falange superiore del dito che deve amputare e tira la pelle verso la radice del dito stesso. L' operatore, riconosciuta l'articolazione, prende colla mano sinistra la falange che deve asportare, tiene il pollice sulla faccia palmare e le altre dita trasversalmente sotto la faccia dorsale, in modo che la seconda falange del suo indice sinistro corrisponde esattamente all' articolazione che deve aprire.

1.° Il chirurgo tiene il bistori colla mano destra, come penna da scrivere, col tagliente rivolto dal suo lato, la mano in supinazione e la base della lama di piatto sul polpastrello della falangetta del suo dito medio destro. In questa posizione porta la punta dello strumento sulla faccia laterale destra dell' articola-

zione, vicino al suo dorso, e al livello della linea articolare, cioè all' altezza della piega palmare per l' articolazione falango-falanginea, e a due millimetri sotto questa piega per l' articolazione della falangina colla falangetta. Applica il piatto della lama sul polpastrello della falangetta del suo indice sinistro, abbassando leggermente il manico del bistori per dare al lembo molta larghezza.

2.° La punta tocca l' osso e, contornando la faccia laterale dell' articolazione, arriva alla faccia palmare. Il manico del bistori si riporta allora in posizione orizzontale e la lama spinta trasversalmente e da destra a sinistra scivola sulla faccia palmare. Quando la punta si avvicina al lato opposto, si rialza il manico dello strumento e, contornando l' articolazione, esce sulla faccia laterale sinistra allo stesso livello del punto di entrata. La lama si continua a spingere in fuori fino a che la sua base giunge alla ferita di entrata.

3.° L' operatore riportando il bistori verso di se, la cui lama resta applicata sulla faccia palmare della falange che si deve togliere, taglia con movimenti di va e vieni un lembo di quindici millimetri di lunghezza per la falangina, e che comprende tutto il polpastrello per la falangetta, completandolo con un taglio preciso della cute quadrato o leggermente rotondo. Se la lama del bistori è stata esattamente mantenuta sulle ossa, resta tagliato il tendine flessore e l'articolazione è aperta. Questa parte dell'operazione dev' essere eseguita con una certa lentezza per non frastagliare i margini del lembo, ed il pollice sinistro si riporta a poco a poco verso l' estremità del dito.

4.° L' assistente mantiene il lembo sollevato e l' operatore divide successivamente i due legamenti laterali già attaccati. Stirando il dito, attraversa l' articolazione d' avanti in dietro contornando la cresta media della base della falange inferiore e fa uscire il bistori dalla faccia dorsale, tagliando in forma quadrata il tendine estensore e la pelle. Si è consigliato un piccolo lembo dorsale per meglio ricovrire l' osso messo a nudo. Questa precauzione è inutile, se l' assistente bada a stirare fortemente i tegumenti verso la radice del dito, come già abbiamo detto.

La disarticolazione *d' avanti in dietro* si esegue colla stessa facilità di quella di dietro in avanti. Nonpertanto si può ricorrere a quest' ultimo processo. Il lembo palmare tagliato si solleva dall' assistente e la mano dell' infermo si mette in pronazione (1°-2°).

3.° Fissando solidamente la falange che si deve togliere, l' operatore mette il pollice sinistro sulla faccia dorsale, le altre dita contro la faccia palmare, e flette l' osso ad angolo retto. Un' incisione semi-circolare, fatta a tre millimetri sotto l' angolo di fles-

sione e da sinistra a destra, taglia i tegumenti dorsali ed il tendine estensore e si confonde alle sue estremità coi margini del lembo palmare.

4.° Colla punta o colla base del bistori si dividono successivamente i due legamenti laterali ; poi la lama attraversando l'articolazione da dietro in avanti esce alla faccia palmare e compie l'asportazione della falange.

Non vi sono legature da fare, bisogna soltanto torcere le arterie collaterali.

§ II. Amputazioni metacarpo-falangee.

Dati anatomici. — Le articolazioni metacarpo-falangee sono condilartrosi , le cui superficie leggermente incavate alla base delle prime falangi, rotano sulla testa convessa ed allungata dei metacarpi. Il grande asse dell'articolazione è antero-posteriore. I mezzi di unione sono : un legamento glenoideo anteriore e due legamenti laterali, o una capsula cedevole, più robusta in avanti ed ai lati ; e i tendini estensori e flessori. Le parti molli non sono formate che dalla pelle e dai tendini. La pelle sottile, cedevole e mobile sul dorso della mano, presenta alla faccia palmare una spessezza ed una vitalità molto più grande , ma non si fa spostare che pochissimo. Una piega profonda separa la faccia palmare della prima falange dai tegumenti della palma della mano : essa corrisponde al margine inferiore della cutanea interdigitale. Le arterie collaterali delle dita, situate sulle facce laterali spesso si devono legare.

Punti di ritrovo. — La piega cutanea digito-palmare sta a circa due centimetri sotto l'interlinea ed è un punto di ritrovo poco preciso. Nella flessione delle dita , la testa dei metacapi fa sul dorso della mano una sorgenza che si riconosce facilmente ; sotto di essa stà l'articolazione. Se si applicano il pollice e l'indice sulle facce laterali della prima falange e si fanno scivolare lentamente verso la radice del dito , s'incontrano alla sua base due sporgenze ossee e , un poco più in là , una depressione molto manifesta in cui può penetrare l'unghia. Questa è il solco interarticolare.

Stirando il dito, come per strapparlo, vedesi sul dorso della mano, alla radice di esso, comparire un solco profondo, in cui può penetrare l'unghia. Questa depressione risulta dal divaricamento delle superficie dell'articolazione.

A. — *Amputazione di un dito nell' articolazione.*

1.° Metodo a due lembi. — a. *Lembi quadrati eguali dorsale e palmare* (Fig. 48 B).

La mano dell' infermo in pronazione, un assistente la fissa allontanando le dita sane e tirando la pelle verso il pugno. L' operatore prende colla mano sinistra il dito che deve togliere e lo mette in estensione.

1.° A livello della piega digito-palmare o un poco in sotto egli taglia circolarmente, in uno o due tempi, i tegumenti della prima falange. Su questo taglio, fa cadere due incisioni rettilinee, che prolunga dall'alto al basso in mezzo alle facce laterali della falange, movendo quanto più vicino è possibile all' articolazione. L' esistenza di pieghe cutanee interdigitali non permette di far risalire queste incisioni laterali fino all'interlinea.

2.° Mentre l' assistente tiene il dito in estensione, l' operatore prende tra il pollice e l' indice della mano sinistra l' apice del lembo cutaneo-dorsale, lo disseca e lo rialza fino all' interlinea.

3.° Affidando all' assistente il lembo rialzato, il chirurgo riprende la falange, la flette leggermente e riconosce di nuovo l' interlinea. Penetrando nell' articolazione per la faccia dorsale, taglia il tendine estensore, poi, tirando a se la falange, imprime ad essa movimenti di rotazione per tendere i legamenti laterali, che taglia successivamente colla punta del bistori.

4.° Lussando indietro la base della falange; attraversa l' articolazione da dietro in avanti, e porta la lama del bistori, col tagliente dal suo lato, alla faccia palmare. La rimena allora verso di sè, rasentando la faccia palmare dell' osso e mantenendola nelle incisioni laterali, fatte nel primo tempo; poi rovesciando il dito per mettere in evidenza la sua faccia palmare, fa uscire il suo bistori, tagliando i tendini flessori, al livello dell' apice del lembo anteriore. Così il dito si trova completamente staccato.

Si potrebbe egualmente, giusta le tracce delle incisioni (1) e il rialzamento (2) del lembo dorsale, (3) dissecare e rialzare il lembo palmare. Mettendo la mano in pronazione, si staccherà il dito (4) attaccando l' articolazione dalla faccia dorsale e distruggendo i suoi mezzi di unione, come abbiamo indicato.

b. *Due lembi laterali.* — Processi multipli.

J. L. Petit tagliava i due lembi da fuori in dentro, li dissecava e li rialzava prima di disarticolare. Rossi li tagliava ambedue per trasfissione. Lisfranc fa prima il lembo esterno molto più largo, lo disseca rasentando l' osso dal basso all' alto, lo fa rialzare e contornando la base della falange, penetra nell' articolazione da uno dei suoi lati. Colla punta del bistori, at-

traversa l' articolazione, tirando la pelle in dentro per risparmiarla sicuramente, e portando la lama dello strumento sulla fac-

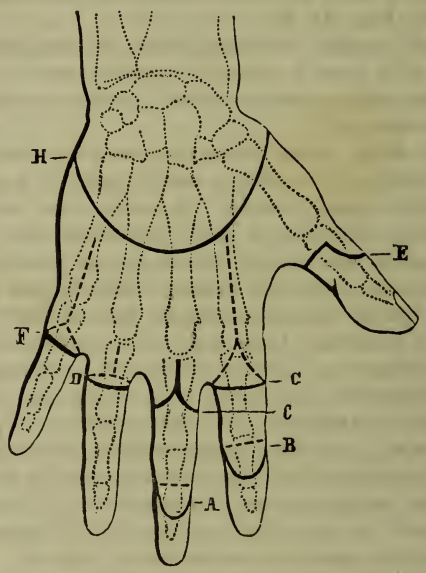

Fig. 50. — Mano, faccia palmare.

A, Amputazione di una falange nella continuità, lembo palmare; — B, Disarticolazione di una falange, lembo palmare; — C, Disarticolazione di un dito, due lembi laterali; — D, Disarticolazione di un dito, racchetta; — E, Disarticolazione del pollice, lembo esterno; — F, Amputazione del quinto metacarpo nella continuità, racchetta; — G, Amputazione del secondo metacarpo, nella continuità, racchetta; — H, Amputazione del pugno, ellissi a lembo palmare, disegno dell' incisione.

cia laterale della falange del lato opposto, la fa scivolare da dietro in avanti, applicata contro questa faccia e taglia per trasfissione il secondo lembo. Questo processo, difficile ad eseguire, esige una grande destrezza di mano.

Processo che si consiglia. — Mano dell' infermo in pronazione, un assistente la fissa, allontanando le dita sane e tira verso il pugno i tegumenti dorsali. L' operatore prende colla mano sinistra le dita che deve togliere, tenendo il pollice applicato sul dorso della prima falange, le altre dita sotto la faccia palmare. Rico-

nosciuta l'interlinea flette leggermente il dito per tendere la pelle dorsale.

1.° Portando la punta del bistori in mezzo alla faccia dorsale della prima falange, al livello dell'interlinea articolare ed abbassando il manico dello strumento, divide la pelle dall'alto al basso, nell'asse del dito, fino all'altezza della piega digito-palmare. Inclinando allora il dito ammalato verso la sinistra, per mettere in evidenza la sua faccia laterale destra, abbassa il manico dello strumento e dà alla lama una direzione verticale. Il tagliente, divenuto perpendicolare all'asse della falange, ne percorre da dietro in avanti tutta la faccia laterale, tagliando con precisione ed in forma quadrata l'apice del lembo.

2.° L'operatore raddrizza allora il dito ammalato, applicando il suo pollice sinistro sulla sua faccia palmare e continua l'incisione semi-circolare fino alla linea mediana. In questo momento, dirige indietro il tagliente del bistori e fa secondo l'asse della prima falange, una nuova incisione longitudinale, che termina a livello dell'articolazione. Così si trova tracciato il primo lembo. (Fig. 49 E, 50 C.)

3.° Un'incisione semi-circolare che taglia trasversalmente la faccia laterale sinistra della prima falange, riunendo le estremità inferiori delle due incisioni longitudinali, compie il secondo lembo.

4.° L'operatore facendo fissare il dito dall'assistente, disseca i due lembi dall'apice alla base rasentando l'osso, per conservare alla pelle molta spessezza.

5.° Mentre l'assistente mantiene i due lembi rialzati, l'operatore riprende colla mano sinistra la prima falange del dito da amputare, tenendo il pollice sulla sua faccia dorsale, e la flette. Penetra nell'articolazione per la faccia dorsale, taglia il tendine estensore ed i legamenti laterali, contorna colla lama del bistori la base della prima falange lussata indietro, e fa uscire lo strumento dalla faccia palmare tagliando i tendini flessori.

Invece di tagliare in forma quadrata i lembi nel loro apice, si possono fare rotondi; ma n'è più difficile l'esecuzione.

II. Metodo ovalare modificato. — *Racchetta* (Fig. 50 D.)

La posizione della mano ammalata, delle dita dell'assistente e dell'operatore è la stessa di quella dell'amputazione a due lembi laterali.

Flettendo leggermente la prima falange del dito che si deve togliere, l'operatore comincia in mezzo alla faccia dorsale, al livello o ad alcuni millimetri sopra l'interlinea articolare, un'incisione cutanea che mena, secondo l'asse del dito, fino all'altezza della piega digito-palmare. Abbassando allora a poco a poco il manico del bistori, in modo che la lama sia sempre perpendico-

lare ai tessuti da dividere, ed inclinandola poi un poco in avanti, raggiunge la faccia laterale destra della prima falange. La con-

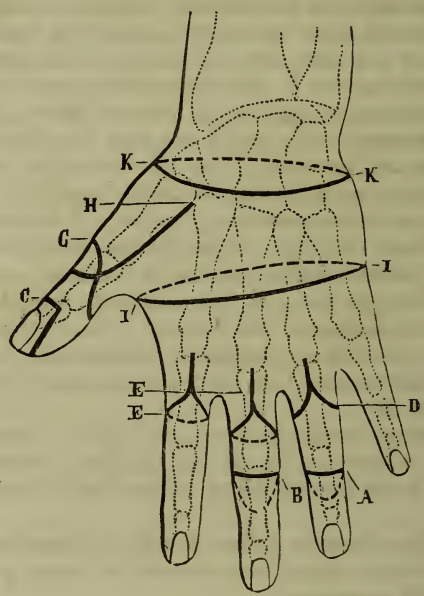

Fig. 51. — Mano, faccia dorsale.

A, Amputazione di una falange nella continuità, lembo palmare ; — B, Disarticolazione di una falange , lembo palmare ; — C , Disarticolazione della falangetta del pollice, lembo palmare ; — D, Disarticolazione di un dito, lembi laterali ; — E , Disarticolazione di un dito , racchetta ; — G, Disarticolazione del pollice, ellissi a lembo palmare ; — H , Disarticolazione del primo metacarpo, lembo esterno ; — I, Disarticolazione dei quattro ultimi metacarpi, metodo circolare ; — K, Disarticolazione del pugno, metodo circolare.

torna per raggiungere la faccia palmare , che taglia trasversalmente a 5 millimetri sotto la piega digito-palmare, badando di rialzare al tempo stesso il dito ammalato, per seguire sempre cogli occhi il corso del bistori.

2.° Abbassato il dito, porta la base del bistori all' estremità dell'incisione precedente, colla punta in basso ed attraversa obbliquamente la faccia laterale sinistra della prima falange per raggiungere l' incisione dorsale rettilinea all' altezza della pie-

ga digito-palmare. Si ha dunque una racchetta, la cui incisione longitudinale sta sul dorso del dito e l'ovale abbraccia la prima falange.

3.° Terminata l'incisione ovalare, l' operatore disseca e rialza successivamente ciascuno dei suoi margini, mentre l' assistente fissa il dito e v' imprime movimenti opportuni. Questa dissezione dev' essere spinta fino a livello dell' articolazione. Nella faccia palmare non è necessario questa dissezione , potendo il bistori benissimo liberare la falange da questo lato, nell' ultimo tempo della disarticolazione.

4.° Allontanati dall'assistente i margini dell'ovale, l'operatore riprende colla mano sinistra la prima falange del dito che deve asportare e riconosce l'interlinea. Penetra nell' articolazione per la faccia dorsale, taglia il tendine e i legamenti laterali, e contornando la base della falange lussata indietro , porta il bistori alla sua faccia anteriore.

5.° Portando il dito ammalato nell' estensione forzata, riporta il bistori verso di sè, lo fa uscire dall'incisione palmare, tagliando i tendini flessori e distruggendo gli ultimi attacchi.

B. — *Amputazione del pollice nell' articolazione*

L' articolazione metacarpo-falangea del pollice ha il suo diametro maggiore trasversalmente; sulla faccia anteriore vi sono due piccole ossa sesamoidi.

I metodi operatori descritti per l' amputazione di un dito, si applicano al pollice senza modificazioni importanti , ma si farà uso con maggior vantaggio dei processi seguenti.

1.° **Metedo ad un lembo.** — *Lembo esterno* (Dubrueil).

La mano dell' infermo si mette in pronazione, la pelle si tira in alto da un assistente ed il chirurgo prende il pollice colla mano sinistra e lo allontana leggermente in fuori (fig. 52 e 53).

1.° Sulla faccia dorsale dell' articolazione, immediatamente in dentro del tendine estensore, si comincia un' incisione che va direttamente innanzi nell' asse del dito, fino alla parte media della prima falange. In questo punto si abbassa il manico del bistori e la lama, divenuta perpendicolare all'asse del dito, taglia trasversalmente i tegumenti della faccia laterale esterna. A poco a poco si solleva il pollice ammalato, e l' incisione trasversale si porta fin sulla linea mediana della sua faccia palmare. Un' incisione longitudinale, partita da questo punto per andare a finire al livello dell' articolazione, in dentro del tendine del lungo flessore , compie il taglio del lembo. In questo primo tempo è inutile tagliare i tendini, la sola pelle dev' es-

sere incisa e bisogna star molto attenti a fare l'apice del lembo quadrato.

2.° Inciso così il lembo, l' operatore lo disseca fino alla sua base, poi lo affida all'assistente che lo mantiene rialzato.

Fig. 52. — Disarticolazione del pollice. Lembo esterno. Faccia dorsale, linea dell'incisione A.

Fig. 53. — Disarticolazione del pollice. Lembo esterno. Faccia palmare, linea dell'incisione A.

3.° Con un' incisione perpendicolare che corrisponde al lato interno dell' articolazione, riunisce le due estremità della base del lembo.

4.° Portato il bistori sulla faccia dorsale dell' articolazione si tagliano il tendine estensore ed i legamenti laterali e si esce alla faccia palmare, in cui si staccano le ossa sesamoidi e si compie l'asportazione del dito.

II. Metodo ellittico. — *Lembo palmare* (Malgaigne).

1.° Mano in posizione media. Col bistori si fa un' incisione dorsale a convessità superiore, la cui parte media passa a 2 o 3 millimetri sotto l' interlinea articolare e le cui estremità finiscono lateralmente nella piega palmare inferiore. (Fig. 59 A).

2.° Tenendo fortemente rialzato il pollice, si fa nella faccia palmare una seconda incisione a convessità inferiore che, raggiungendo sui lati le estremità della prima, discende colla parte media nel punto equidistante dalla piega palmare inferiore e dall'altra piega che corrisponde all'articolazione della falange colla falangetta.

3.° Dissecato il lembo e tirata la pelle in alto da un assistente, si apre l' articolazione dalla faccia dorsale e si divide la capsula su' lati. Pervenutosi sulle ossa sesamoidi, per staccarle rapidamente, bisogna, mentre il pollice è tenuto orizzontalmente colla faccia dorsale rivolta in alto, portare la punta

del bistori fra esse e la superficie articolare dirigendola in basso ed innanzi, in modo da formare coll' osso metacarpeo un angolo di circa 45.° Infine si tagliano i tendini ed i muscoli dal lato palmare.

b. *Lembo esterno.* — Messa la mano dell' ammalato in pronazione e fissata da un assistente che tira verso il pugno i tegumenti della radice del pollice, l'operatore prende colla mano sinistra la prima falange di questo dito e la porta in fuori.

1.° Fa sulla faccia interna della prima falange del pollice, una incisione curvilinea a convessità superiore, il cui apice raggiunge la piega interdigitale e le cui estremità finiscono in mezzo alle facce dorsale e palmare. (Fig. 60, A)

2.° Portando il pollice nell' adduzione, fa sulla faccia esterna una seconda incisione curvilinea, le cui estremità si confondono con quelle della precedente ed il cui apice raggiunge il livello della piega interdigitale sulla faccia interna del dito.

3.° Si disseca e si rialza questo lembo, non comprendendovi che la pelle, l' assistente lo mantiene rialzato e tira fortemente la pelle in alto : quindi si attacca l' articolazione dalla faccia dorsale, se ne dividono i mezzi di unione ed attraversandola da dietro in avanti, si fa uscire il bistori nella faccia palmare per compiere l'asportazione del dito.

C. — *Amputazione simultanea delle quattro dita nell'articolazione.*

Le teste dei quattro ultimi metacarpi, flettendo le dita, producono sporgenze molto manifeste sulla faccia dorsale della mano, le quali non stanno sovra una linea esattamente trasversale, ma sovra una leggermente convessa in basso, dall'auricolare verso l'indice.

I. **Metodo circolare.** — La mano in supinazione è fissata da un assistente che allontana il pollice e tira i tegumenti verso il pugno. L'operatore prende le dita colla sua mano sinistra.

1.° Fa sulla faccia palmare, a livello delle pieghe cutanee che separano le dita dalla palma della mano, un'incisione che comprende la pelle e i tendini flessori (Fig. 59, B).

2.° Messa la mano in pronazione, divide i tegumenti della faccia dorsale allo stesso livello.

3.° Disseca e rialza il lembo nella faccia dorsale fino a livello delle articolazioni.

4.° Attacca le articolazioni dalla faccia dorsale, flettendo leggermente le dita ; taglia l'un dopo l'altro i tendini estensori ed i legamenti laterali di ciascuno di esse , poscia facendo scorrere

il bistori innanzi alla base delle falangi lussate in dietro, lo fa uscire dall'incisione palmare, compiendo l'asportazione delle dita.

II. Metodo a due lembi. — 1.°-2.° Le stesse incisioni palmare e dorsale del metodo circolare, portandole negli spazi interdigitali quanto più innanzi è possibile.

3.° Si fanno sulla faccia esterna del secondo dito e sulla interna del quinto due incisioni rettilinee, che, partendo dall'articolazione metacarpo falangea, finiscono nell'incisione circolare.

4.° Dissecato e rialzato il lembo dorsale cutaneo, si distruggono successivamente da dentro in avanti e da sinistra a destra le articolazioni e contornando la base delle prime falangi lussate indietro, si fa passare il bistori sulla loro faccia anteriore. Riportandolo verso di se, mentre si rialzano le dita, si fa uscire dall'incisione palmare, compiendo così la loro asportazione.

III. Metodo ellittico. — *Lembo palmare* (Fig. 54, A).

Mano ammalata in pronazione. L'assistente tira fortemente verso il pugno i tegumenti della faccia dorsale e mentre allontana il pollice in fuori, l'operatore riconosce le estremità interna ed esterna dell'interlinea articolare.

1.° Flettendo leggermente le dita dell' infermo, che si tengono colla mano sinistra, fa da sinistra a destra un'incisione curva a convessità superiore, che, cominciata sul margine laterale della mano, (interno od esterno, secondo che opera sulla mano destra o sinistra), un centimetro sotto l'articolazione, raggiunge il margine opposto alla stessa altezza, arrivando con il suo apice ad alcuni millimetri sotto la testa del terzo metacarpeo. Questa incisione non deve comprendere che la pelle.

2.° Mettendo la mano dell'infermo nell' estensione forzata per far vedere la faccia palmare, riporta il coltello al punto di partenza dell' incisione dorsale. Colla punta dello strumento, mantenuta sempre perpendicolare ai tessuti che si devono dividere, fa il suo lembo, e penetrando negli spazi interdigitali quanto più avanti è possibile. Per tal modo allontana successivamente le dita, allo scopo di tendere le pieghe e conduce lo strumento sulle prime falangi un po' più in là del solco digito-palmare. Così facendo si ha un lembo leggermente festonato, ma sempre abbastanza lungo e non si corre il pericolo di tagliare la pelle di sbieco.

3.° La mano si rimette in pronazione, e le dita si flettono leggermente. Il coltello, portato sul dorso delle articolazioni, taglia i tendini estensori, poscia colla punta si dividono successivamente da sinistra a destra i legamenti laterali di ciascuna articolazione.

4.° La lama dello strumento contorna la base delle prime falangi spinte indietro e si situa nella loro faccia anteriore. Rial-

zando fortemente le dita, l'operatore riporta il coltello verso di sè e lo fa uscire dall'incisione palmare, distruggendo gli ultimi attacchi che mantengono le dita.

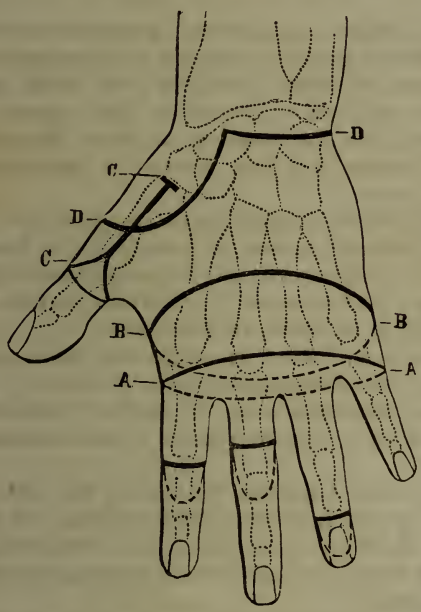

Fig. 54. — Mano, faccia dorsale.

A, amputazione simultanea delle quattro ultime dita, lembo palmare ellittico; — B, amputazione dei quattro ultimi metacarpi nella continuità, lembo palmare ellittico; — C, disarticolazione del primo metacarpeo, racchetta; — D, disarticolazione del pugno, linea del lembo esterno.

In quest' ultimo tempo, invece di far correre trasversalmente la lama del coltello per distaccare contemporaneamente tutte le dita, si può farlo agire colla sua base e staccare da destra a sinistra ciascun dito successivamente.

Terminata l'operazione, si legano o si torcono, secondo il loro volume, le arterie collaterali.

§ III. Amputazione de' metacarpei nella continuità.

A. — *Amputazione del primo metacarpeo nella continuità.*

Il primo metacarpeo è appiattito e presenta una faccia dorsale convessa, una faccia palmare concava e due margini. La sua faccia dorsale non è ricoverta che dalla pelle e dai tendini estensori. Sugli altri suoi lati è circondata dalle masse carnose dell'eminenza tenare, che l'oltrepassano in fuori. Esso ha una grande mobilità e, tranne nel lato interno, è perfettamente isolato dal resto della mano.

a. Metodo ovalare modificato. — *Racchetta.* (Fig. 55 D).

La mano dell'infermo messa in pronazione, è fissata da un assistente che tira i tegumenti del primo metacarpeo verso il pugno ed allontana le dita sane. L'operatore prende il pollice per la prima falange e lo mette in estensione.

1.° Fa dall' alto al basso, in mezzo alla faccia dorsale del primo metacarpeo, un' incisione cutanea rettilinea, la quale, cominciata ad un centimetro sovra al punto di sezione dell' osso, discende fino ad un centimetro sovra l' articolazione metacarpo-falangea.

Abbassando allora il manico del bistori, traversa obliquamente in basso ed in avanti la faccia laterale destra del pollice per finire alla piega digito-palmare. Rialzando fortemente il pollice, continua la sua incisione seguendo la piega palmare fino alla faccia laterale opposta.

2.° Rimettendo il pollice nell'estensione, porta la base del bistori nel punto dove termina l'incisione precedente ed attraversando obliquamente dal basso all'alto e da avanti in dietro la faccia laterale sinistra, ragginnge l' incisione dorsale rettilinea nella sua estremità inferiore. La racchetta così fatta non comprende che la pelle.

3.° Mentre l' assistente fissa il pollice, l' operatore disseca leggermente le labbra della racchetta; poi rasenta successivamente dall' alto in basso le fecce laterali dell' osso, per distaccarne le parti molli. Termina contornando col bistori la faccia palmare dell' osso e, riportando lo strumento verso di sè, lo fa uscire dall'incisione palmare, per compiere l' isolamento del metacarpo.

4.° Rialzate le parti molli con una compressa fenduta, l'operatore taglia circolarmente il periostio e divide l'osso trasversalmente con una piccola sega.

b. Metodo ad un lembo. — *Lembo esterno* (Fig. 59, C).

a. *Per trasfissione.* — La mano dell'infermo stà in supinazio-

ne per il lato destro, in pronazione per il sinistro; un assistente la mantiene, allontana le dita sane e tira in alto i tegumenti. Lato sinistro.

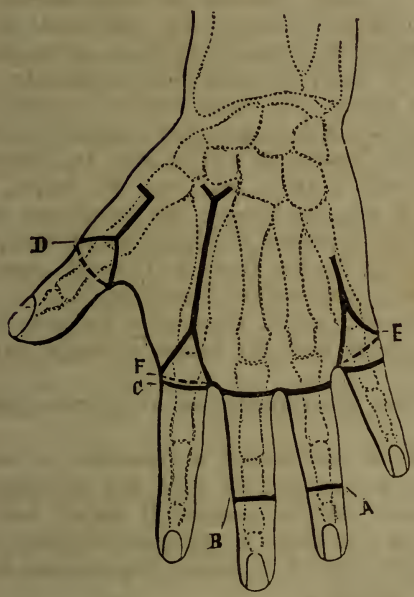

Fig. 55. — Mano, faccia dorsale.

A, amputazione di una falange nella continuità, due lembi quadrati, dorsale e palmare, incisione sulla faccia dorsale e palmare, incisione sulla faccia dorsale; — B, disarticolazione di una falange, lo stesso processo; — C, amputazione delle quattro ultime dita nell' articolazione; — D, amputazione del primo metacarpo nella continuità, racchetta ; — E, Amputazione del quinto metacarpo nella continuità, racchetta ; — F, disarticolazione del secondo metacarpo, racchetta.

1.° L'operatore prende colla mano sinistra le parti molli che oltrepassano il lato esterno del metacarpo e le tira in fuori. Fa in mezzo alla faccia dorsale dell' osso, all' altezza del punto di sezione, un' incisione cutanea di un centimetro di lunghezza. Per questa incisione, fa penetrare la punta del coltello tenuto verticalmente e col taglio in avanti, contorna collo strumento il margine esterno , poi la faccia palmare del metacarpo e spingendola in basso, al tempo stesso che rivolta il lembo in

fuori, fa uscire il bistori nella faccia palmare quanto più in dentro è possibile, per dare alla base del lembo una grande larghezza.

Riportando il coltello verso di sè, rasentando l'osso e contornando da vicino la faccia esterna dell' articolazione metacarpo-falangea, taglia dall'alto al basso, con movimenti di va e vieni, un lembo che finisce in forma quadrata in mezzo alla prima falange, dirigendo in fuori il taglio dello strumento.

2.° Prendendo allora colla mano sinistra le parti molli che rivestono la faccia interna del metacarpo , mentre l'assistente porta il pollice in fuori, l'operatore tira la pelle in dentro. Introduce il bistori nella ferita dorsale, alla base del lembo, contorna da dietro in avanti il margine interno del metacarpo e fa uscire lo strumento alla parte superiore dell'incisione palmare, col tagliente rivolto dal suo lato, rasenta l'osso dall'alto al basso, distacca le carni ed esce nella commessura interdigitale.

3.° Rialzate le parti molli, l'operatore divide le carni rimaste integre a livello della base del lembo, e taglia circolarmente il periostio.

4.° Taglia l' osso trasversalmente all' altezza della base del lembo.

Si può egualmente cominciare a distaccare le carni sul margine interno del metacarpo , sia dall' alto al basso per trasfissione, sia dal basso all'alto, tenendo il pollice nell' abduzione , le parti molli tirate in fuori, e tagliando col bistori direttamente innanzi, rasentando l'osso e si finisce l'operazione con la formazione del lembo esterno.

b. *Da fuori in dentro.* — La stessa posizione (Fig. 59, E).

1.° Si traccia il lembo dividendo la pelle sola colla punta del bistori ; si dà ad esso una base larghissima cominciando l' incisione sul margine interno del metacarpo e si taglia in forma perfettamente quadrata nel suo apice. Il lembo si disseca dal basso all' alto.

2.° Si distaccano le parti molli interne dal basso all' alto e si termina l' operazione come abbiamo detto più sù.

c. Metodo ellittico — a. *Lembo esterno.*—Non è applicabile che alla metà inferiore del primo metacarpo. L' apice superiore dell' ellissi sta in dentro, a mezzo centimetro sotto al punto di sezione dell' osso. L' incisione curvilinea inferiore discende fino in mezzo al margine esterno della prima falange.

Tracciato il lembo e retratta la pelle, si disseca dal basso all' alto e si fa rialzare. Si distaccano le carni nella faccia interna del metacarpo ; si divide circolarmente il periostio e si sega l' osso trasversalmente.

b. *Lembo palmare.* — Questo è applicabile a tutta la lun-

ghezza del metacarpo. L' apice superiore dell' ellissi sta sulla faccia dorsale dell' osso a mezzo centimetro sotto al punto di sezione ; l' incisione curvilinea inferiore passa nella piega palmare digitale o un poco in sotto.

Dopo di aver tracciato il lembo, si fa rialzare il pollice e si disseca dal basso all' alto. Si compie lo sbrigliamento delle parti molli, si divide il periostio e si taglia l' osso perpendicolarmente al suo asse.

B. — *Amputazione isolata di uno dei quattro ultimi metacarpi nella continuità.*

Il corpo dei quattro ultimi metacarpi è prismatico triangolare, ed ha la cresta diretta innanzi. La loro faccia dorsale non è ricoverta che dalla pelle e dai tendini estensori. Le loro facce laterali, leggermente incavate, danno attacco ai muscoli interossei. Nella palma della mano, sono nascosti dalle parti molli abbastanza spesse, dai vasi e dai nervi. Rigonfiati nelle loro estremità inferiori, che sono riunite dal legamento intermetacarpeo, si slargano alla loro base, ove sono strettamente uniti da robusti legamenti.

I. — *Amputazione del quinto metacarpo nella continuità.*

Quasi sottocutaneo nella sua faccia dorsale, libero nel suo margine interno, e ricoverto dai muscoli dell'eminenza ipotenare che l' oltrepassano in dentro.

a. Metodo ad un lembo. — *Lembo interno.* — Come il lembo esterno per il primo metacarpo, il lembo interno per l' amputazione del quinto si taglia : α per trasfissione, prima o dopo il distacco delle carni nella sua faccia esterna; β da fuori in dentro, o per dissezione, processo più sicuro. Il suo apice deve raggiungere la metà del margine interno della prima falange.

b. Metodo ovalare modificato. — *Racchetta* (Fig. 50 F). — Si fa una racchetta la cui incisione longitudinale, situata sulla faccia dorsale dell' osso, comincia ad un centimetro sovra al punto di sezione del metacarpo e discende fino ad un centimetro sovra la piega digito-palmare. L' incisione ovalare, cominciata all' estremità inferiore della precedente, abbraccia obliquamente la radice del dito, passando nel solco palmo-digitale.

Dissecate leggermente le labbra della racchetta si staccano le carni dall' alto al basso sulle facce laterali del metacarpo e sulla sua faccia palmare, e, facendole rialzare e proteggere, si taglia l' osso un poco obliquamente dall' alto al basso e da dentro in fuori.

II. — *Amputazione isolata del secondo, terzo e quarto metacarpo nella continuità.*

Ciascuno di queste ossa è unito ai due metacarpi vicini da muscoli.

a. **Metodo a due lembi.** — *Lembi laterali.*

1.° Mano in pronazione, le dita vicine allontanate da un assistente che tira fortemente i tegumenti verso il pugno; l'operatore fa in mezzo alla faccia dorsale del metacarpo, a livello o un po' in sopra del punto di sezione dell'osso, un'incisione di mezzo centimetro ad uno di lunghezza. Per questa incisione fa penetrare la punta del bistori, il cui tagliente diretto in avanti, contorna uno dei margini ed una delle facce laterali dell'osso ed esce alla faccia palmare alla stessa altezza. Riporta allora il bistori verso di sè e rasentando l'osso, lo fa uscire nella commessura interdigitale, tagliando con movimenti di va e vieni uno dei lembi laterali.

2.° Riportando il bistori al punto di partenza l'operatore contorna la faccia opposta del metacarpo, fa uscire l'istrumento per l'incisione palmare e, rasentando l'osso dall'alto al basso, taglia il secondo lembo.

3.° Taglia allora i tendini e la carne aderenti all'osso, divide il periostio, passa la coda di rondine e taglia l'osso colla sega a catena o con una sega retta di Larrey.

Per il terzo e quarto metacarpo la sezione dell'osso dev'essere trasversale; per il secondo è obliqua in basso e in dentro.

b. **Metodo ovalare modificato.** — *Racchetta.*

Si fa una racchetta la cui incisione longitudinale, che cade sulla faccia dorsale dell'osso, comincia ad un centimetro sovra al punto di sezione dello stesso e discende ad un centimetro sopra la piega digito-palmare. L'incisione ovalare partendo dall'estremità inferiore della precedente, abbraccia la radice del dito, passando per la piega digito-palmare. Si dissecano le labbra della racchetta, si staccano le carni dalle facce laterali e palmare dell'osso e si divide questo nel punto determinato.

C. — *Amputazione di due metacarpi contigui, nella continuità.*

Metodo ovalare modificato. — *Racchetta.*

1.° Mano in pronazione, le dita sane allontanate e la pelle tirata in alto da un assistente. Si fa un'incisione longitudinale, che, cominciata ad un centimetro sotto al punto di sezione dell'osso, in mezzo alla faccia dorsale dello spazio intermetacarpeo,

discende dall' alto al basso fino a livello della testa dei metacarpi. Dalla sua estremità superiore partono due piccole incisioni oblique, formanti un V ad apice inferiore, che finiscono ai margini laterali esterni delle ossa che si devono asportare, a livello della sezione ossea. Dalla sua estremità inferiore parte l' incisione ovalare che abbraccia la radice delle due dita passando nelle pieghe palmo-digitali.

2.° L' operatore disseca le labbra della racchetta; taglia i tendini estensori, poi stacca dall' alto al basso le parti molli, sulle facce laterali dei metacarpei, dal lato delle parti sane. Divide poscia le carni che separano i due metacarpi e li denuda attentamente nel punto di sezione dell' osso.

4.° Le due ossa successivamente vengono divise colla sega a catena, garentendo le carni con una sonda di Blandin o con una piastra di cartone.

4.° Sollevando verso la faccia dorsale il capo inferiore dei metacarpei divisi, si compie col bistori l' asportazione delle parti molli nella loro faccia palmare e si fa uscire la lama dall'incisione palmare.

Per amputare insieme il quarto e quinto metacarpo, si può fare l'incisione longitudinale della racchetta sul dorso del quarto metacarpo. Un' incisione obliqua in alto ed in dentro, che parte dall' estremità carpea della precedente, raggiunge il margine interno del terzo osso del metacarpo. L' incisione ovalare si fa come abbiamo detto sopra. Si ha così un lembo dorsale interno, che, dissecato, e rialzato, permette di denudare le ossa e di inciderle facilmente cominciando dal quinto.

Per l' amputazione simultanea del secondo e del terzo metacarpo, l' incisione longitudinale della racchetta si fa sul dorso del terzo metacarpo. Dalla sua estremità carpea parte un' incisione obliqua in alto e in fuori che raggiunge il margine esterno del secondo. Si ha così un lembo dorsale, che, dissecato e spostato in fuori, permette di isolare e segare facilmente le due ossa.

D. — *Amputazione simultanea del secondo, terzo e quarto metacarpo nella continuità.*

Si fa col metodo ovalare modificato. L' incisione longitudinale della racchetta sta sul dorso del terzo metacarpo. Dalla sua estremità inferiore parte l' ovale, che abbraccia la radice delle tre dita, passando nelle pieghe digito-palmari. Dalla sua estremità carpea partono due incisioni oblique in alto verso il quarto ed il secondo osso del metacarpo. Si ha così un piccolo lembo dorsale superiore, in forma di V ad apice inferiore e due lembi

laterali che si dissecano e respingono in dentro ed in fuori rispettivamente.

Si denuda la faccia interna del quarto e la faccia esterna del secondo metacarpo, dall'alto al basso, partendo dal punto di sezione dell'osso; si tagliano le carni intermetacarpee, si divide il periostio e si scontinua successivamente ciascun'osso, colla sega a catena o colla pinzetta di Liston. Sollevando allora il capo inferiore dei metacarpi divisi, si staccano le carni nella loro faccia anteriore e si fa uscire il bistori dall'incisione palmare.

E. — *Amputazione simultanea dei quattro ultimi metacarpi nella continuità.*

a. **Metodo circolare.** — Mano in posizione media, un assistente la fissa, allontana il pollice in fuori e tira fortemente la pelle verso il pugno. L'operatore prende colla mano sinistra le dita che deve asportare.

1.° Divide da sinistra a dritta la pelle della faccia dorsale della mano, a 4 centimetri sotto il punto di sezione dell'osso.

2.° Girando la mano nell'estensione forzata, fa nella faccia palmare un'incisione trasversale cutanea, che riunisce le estremità della precedente.

3.° Disseca il lembo cutaneo, lo rialza e lo fa sostenere dall'assistente.

4.° L'operatore, riprendendo le dita, divide le parti molli sul margine esterno del secondo metacarpo, negli spazii interossei e sul margine interno del quinto metacarpo, a livello o un poco in sotto della base del lembo e perpendicolarmente alle ossa. Denudate queste con attenzione, passa una compressa a cinque capi, colla quale l'assistente rialza le carni e le difende.

5.° Mettendo allora la mano in posizione media, sega separatamente e successivamente ciascun metacarpo, seguendo l'obliquità indicata. Se si amputa un poco in alto è indispensabile staccare le carni dalla faccia esterna del secondo metacarpo, rasentando quest'osso dall'alto al basso.

b. **Metodo a due lembi.** — *Due lembi quadrati dorsale e palmare.* — La medesima posizione. Sull'incisione circolare suddetta si fanno cadere due incisioni rettilinee che seguono dall'alto al basso, partendo dal punto di sezione dell'osso, il margine interno del quinto ed il margine esterno del secondo metacarpo. Dissecati e rialzati i due lembi si dividono le carni e le ossa come nel metodo circolare.

c. **Metodo ellittico.** — *Lembo palmare* (Fig. 54, B). — La medesima posizione. 1.° L'operatore fa sulla faccia dorsale della mano un'incisione cutanea, curvilinea, con convessità superiore,

la quale, cominciata sul margine sinistro della mano, un centimetro sotto al punto di sezione ossea, discende poi obliquamente in basso, per raggiungere il margine destro della mano, allo stesso livello del suo punto di partenza.

2.° Mettendo la mano nell' estensione forzata, fa, sulla faccia palmare, un' incisione convessa in basso, che, partendo dalle facce laterali, delle estremità dell' incisione dorsale, passa per le pieghe digito-palmari.

3.° Mentre l' assistente, fissa la mano e le dita nell' estensione forzata, si disseca e si rialza dal basso all' alto il gran lembo palmare, comprendendovi tutte le parti molli.

4.° Mettendo di nuovo la mano in pronazione, l' operatore scorre col bistori vicino all' incisione dorsale, retrae i tegumenti e divide a questo livello i tendini estensori. Taglia allora le carni interossee, divide il periostio e passa la compressa a cinque capi, colla quale l' assistente rialza il lembo e difende le carni.

5.° Messa la mano in posizione media, si sega successivamente e isolatamente ciascuno dei metacarpi.

Bisogna ricordarsi che l' incisione ovalare deve circondare in fuori il margine esterno del secondo metacarpo, seguirlo dall' alto al basso fino alla commessura intergiditale e ch' è necessario staccare le carni rasentando questo margine dell' osso, quando l' amputazione ha luogo nella metà superiore dei metacarpi.

[L' amputazione delle falangi nella contiguità deve di regola preferirsi alla loro disarticolazione, perchè con questa si aprono le articolazioni corpo-metacarpee le quali comunicano con la sinoviale medio carpea per mezzo dell' articolazione del secondo e terzo metacarpo; e certe volte comunicando le articolazioni carpee del quarto e quinto metacarpo con quelle del secondo e del terzo, si trovano per conseguenza indirettamente anche esse in comunicazione con la sinoviale medio-carpea]. (T.)

§ IV. — Amputazione dei metacarpi nella contiguità

A. — *Disarticolazione del primo metacarpo.*

Il primo metacarpo si articola col trapezio per incastro reciproco. L' interlinea articolare forma una curva leggermente convessa in alto; la sua direzione nella sua parte esterna è obliqua in basso e in dentro; prolungata cade verso il terzo inferiore del quinto metacarpo. La sinoviale è distinta. L' articolazione, sottocutanea in dietro e in fuori, è ricoverta in avanti dei muscoli dell' eminenza tenare. In dentro è separata dall' articolazione del secondo metacarpo col trapezio da un solco largo uno a due millimetri, in cui passa l' arteria radiale. Bisogna

eziandio risparmiare l' articolazione superiore del secondo metacarpo, la cui sinoviale comunica colla grande sinoviale carpea.

L' estremità superiore esterna del primo metacarpo dà attacco ai tendini del lungo adduttore e del corto estensore del pollice. Una capsula fibrosa, lassa, mantiene in contatto le superficie articolari e permette una grande mobilità.

Punti di ritrovo. — Scorrendo col dito dal basso all' alto lungo il margine esterno del primo metacarpo, s' incontra nella parte superiore una piccola sporgenza ossea, superiormente alla quale, a 2 o 3 millimetri, trovasi l' interlinea articolare. Negl' individui magri si riconosce facilmente nella faccia dorsale, l' estremità superiore del primo metacarpo. Finalmente l' articolazione sta sul margine esterno della mano, a 3 centimetri sotto l' apofisi stiloide del radio.

a. Metodo ovalare modificato. — *Racchetta* (Fig. 56, A, e 54, E).

Mano dell' ammalato in pronazione, fissata da un assistente che tira la pelle verso il pugno ed allontana le dita sane, l' operatore prende il pollice colla mano sinistra, lo porta in fuori e flette leggermente la prima falange per tendere i tegumenti dorsali.

1.° Riconosciuta l' interlinea, comincia ad un centimetro sovra l' estremità superiore del metacarpo, in mezzo alla sua faccia dorsale, un' incisione longitudinale che prolunga dall' alto al basso nella direzione dell' asse di quest' osso. Giunto al terzo inferiore del metacarpo abbassa il manico del bistori ed attraversando obliquamente in basso ed in avanti la faccia laterale destra, raggiunge la piega digito-palmare. Rialzando allora il pollice, continua l' incisione nella piega digito-palmare fino al margine opposto.

2.° Abbassato il pollice porta la base del bistori all'estremità inferiore dell'incisione precedente ed attraversando obliquamente dal basso all'alto e d'avanti in dietro la faccia laterale sinistra, raggiunge l' incisione dorsale nel terzo inferiore del metacarpo. Queste incisioni non interessano che la pelle ed il tessuto connettivo sottocutaneo.

3.° Mentre l' assistente fissa il pollice in una leggiera abduzione, l' operatore disseca le labbra della racchetta, o le fa retrarre facendo scorrere a qualche distanza il tagliente del bistori.

Nella faccia palmare prolunga la dissezione fino all' articolazione metacarpo-falangea per permettere al bistori di contornare l'osso senza lacerare i tegumenti.

4.° Divaricati i margini della racchetta, divide i tendini estensori a livello dell' articolazione, poscia dall' alto al basso stacca

successivamente le carni sulle facce laterali dell'osso, limitando l'azione del bistori per non ferire le parti profonde.

5.° Penetra allora nell' articolazione, taglia i legamenti dor-

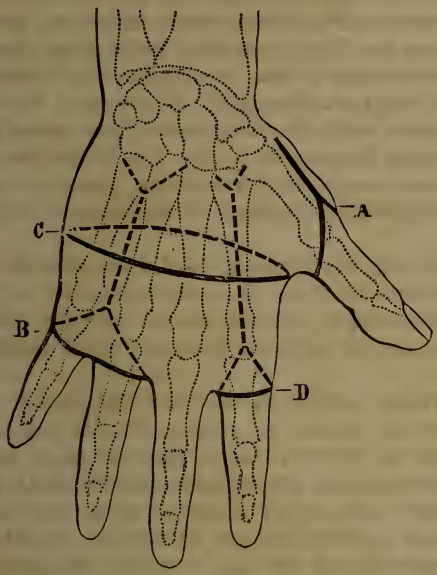

Fig. 56. Mano, faccia palmare.

A, disarticolazione del primo metacarpo, racchetta ; B, disarticolazione simultanea del quarto e del quinto metacarpo, racchetta ; C, disarticolazione simultanea dei quattro ultimi metacarpi, metodo circolare ; D , disarticolazione del secondo metacarpo, racchetta.

sali e facendo sporgere indietro la estremità superiore del metacarpo al tempo stesso che v' imprime movimenti di rotazione, divide tutta la capsula. La punta del bistori deve stare sempre applicata contro l' osso, per risparmiare l' arteria radiale e non aprire l' articolazione trapezoide del secondo metacarpo. Sollevando il metacarpo , si staccano tutte le carni dalla sua metà superiore.

6.° Prendendo allora il bistori come coltello da tavola e facendo allontanare dall' assistente il labbro destro della ferita, l' operatore, tenendo il pollice colla mano sinistra, situa parallelamente all' osso la lama dello strumento colla punta supe-

riormente alla parte media del metacarpo. Facendo scivolare la punta sotto l'osso, mentre la base del bistori resta quasi immobile, contorna da destra a sinistra la faccia palmare del metacarpo e fa sporgere la lama sul dorso della mano, nel lato sinistro dell' osso. Riportando il tagliente verso di sè finisce di staccare le carni palmari della parte inferiore, passa sotto i sesamoidi ed esce per l'incisione fatta nella piega palmo-digitale.

Per ben contornare l' osso fa d' uopo un bistori a lama lunga, stretta ed un poco flessibile; e se non si ha avuto cura di dissecare la pelle nella faccia palmare, la si intacca quasi costantemente. Bisogna evitare di aprire l' articolazione metacarpo-falangea nei primi tempi dell'operazione, giacchè è per mezzo del pollice che l' operatore imprime al metacarpo movimenti di rotazione.

b. Metodo ad un lembo. — *Lembo esterno* (Fig. 51. H).

α. Per trasfissione dopo la disarticolazione. — Mano in pronazione o supinazione, secondo che si opera a sinistra o a dritta, pollice fortemente portato in fuori, pelle tirata in alto da un assistente.

1.° L' operatore applica il tagliente del bistori sulla commissura interdigitale, presso al pollice e colla punta in alto. Lo porta d' avanti in dietro e taglia tutte le parti molli del primo spazio intermetacarpeo, rasentando attentamente il margine interno del primo metacarpo, massime nella sua metà superiore, per risparmiare l'arteria radiale ed evitare di entrare nell' articolazione trapezoide del secondo osso del metacarpo.

2.° Allontanando il pollice per quanto è possibile, l'operatore dirigendo in alto ed in fuori il tagliente del bistori, penetra nell'articolazione dal suo lato interno. A misura che la lama scende fra le superficie articolari e divide la capsula, l'assistente tira in fuori le parti molli per difenderle.

3.° Attraversata l'articolazione, si rimena innanzi il tagliente del bistori. Scorrendo dall'alto al basso sul margine esterno ed un po' sulla faccia anteriore del metacarpo, il chirurgo taglia un lembo che prolunga fino in mezzo alla prima falange del pollice e termina in forma quadrata col voltare direttamente in fuori la lama del bistori.

β. Per trasfissione prima di disarticolare. — 1.° Allontanato leggermente il pollice, si fa in mezzo alla faccia dorsale dell' articolazione una piccola incisione longitudinale. Da questa incisione s' introduce il bistori col tagliente in avanti. La lama contorna il margine esterno, poi la faccia palmare del metacarpo ed esce alla palma della mano quanto più in dentro è possibile.

2.° Tirando in fuori le parti molli esterne l' operatore riporta

il bistori verso di sè, rasentando l'osso, contorna l'articolazione metacarpo-falangea e termina in forma quadrata il lembo che vien tagliato nel mezzo della prima falange del pollice.

3.° Rialzando il lembo, disarticola da fuori in dentro, contorna la base del metacarpo e portando il tagliente del bistori avanti, lo riporta verso di sè rasentando il margine interno dell' osso e staccando le carni del primo spazio.

γ. *Per dissezione o da fuori in dentro.* — Si traccia il lembo colla punta del bistori, si disseca dal basso in alto e facendolo rialzare da un assistente, si disarticola e si termina colla sezione delle carni del primo spazio, come nel processo precedente.

B. — *Disarticolazione del quinto metacarpo.*

Il quinto metacarpo, nella sua estremità superiore si articola coll'osso uncinato e col quarto metacarpo. Questa articolazione è una artrodia. L'interlinea articolare è obliqua in basso e in fuori; prolungata cade sul secondo osso del metacarpo nella parte media. L' articolazione laterale del quarto e quinto metacarpo è anche un' artrodia; essa non prolunga esattamente l'asse dell'ultimo spazio intermetacarpeo, ma è leggermente obliqua in alto e in fuori.

I mezzi d'unione sono i legamenti dorsali e palmari ed un forte fascio fibroso che, posto fra il quarto ed il quinto metacarpo, li mantiene solidamente uniti. Il tendine del cubitale posteriore indietro, un'espansione tendinea del cubitale anteriore in avanti, s'inseriscono alla base del metacarpo.

La sinoviale è comune alle articolazioni carpee del quarto e del quinto osso del metacarpo, ma abitualmente è isolata dalla sinoviale carpea.

Sottocutanea indietro, l'articolazione è coverta in avanti e in dentro delle masse carnose dell'eminenza ipotenare.

Punti di ritrovo. — Scorrendo col dito lungo il margine interno o sulla faccia dorsale del quinto metacarpo dal basso all' alto, si trova nella parte superiore una sporgenza ossea; due a tre millimetri più sù stà l' interlinea articolare. Sovra l' articolazione vi è una seconda sporgenza che appartiene all'osso uncinato.

a. Metodo ovalare modificato. — *Racchetta.*

1.° L'incisione longitudinale, cominciata ad un centimetro sovra l'interlinea, segue dall'alto al basso la parte media della faccia dorsale del metacarpo, e si ferma sovra l' articolazione metacarpo-falangea. L'incisione ovalare abbraccia la radice del piccolo dito, passando nella piega digito-palmare.

2.° Denudato l'osso sulle sue facce laterali, si dividono i le-

gamenti dorsali. Per separare i due metacarpi, s' infossa il bistori nel quarto spazio, col tagliente rivolto verso il carpo; la punta spinta in alto ed in avanti, penetra fra le due ossa. Si evita d'infossarla troppo profondamente, per non ferire le carni palmari. Il pollice sinistro dell' operatore servendo di punto di appoggio al dorso dello strumento, spinge a poco a poco la lama fra le superficie articolari, mentre che con movimenti alternativi di abbassamento e di elevazione del manico, la punta del bistori taglia d' avanti in dietro il legamento interosseo. Bisogna badare di dare alla lama l' obliquità leggiera in alto e in fuori, che presenta l'interlinea (fig. 44).

Questo modo di agire non è precisamente quello che Lisfranc avea chiamato *tour de maître*. Questo chirurgo infossando in alto ed in avanti la lama del bistori nello spazio intermetacarpeo, rialzava poscia il manico perpendicolarmente, lasciando immobile la punta. Nel processo che abbiamo indicato, il tagliente del bisturi attacca il legamento interosseo della faccia palmare, cioè per il punto più accessibile e d' avanti in dietro; la lama non

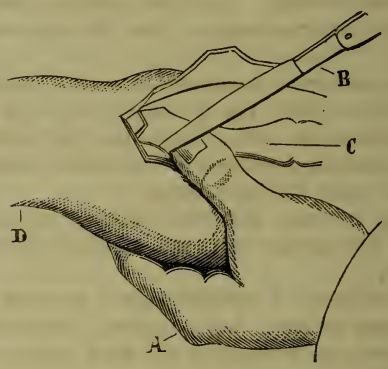

Fig. 57. — Sezione di un legamento interosseo. Disarticolazione di un metacarpo.

A, mano sinistra dell' operatore; B, bistori; C, metacarpo da asportare, D, mano dell'operato.

penetra fra le ossa se non quando la sezione dei legamenti fibrosi ha permesso il loro allontanamento.

3° Diviso il legamento interosseo, l'operatore entra nell' articolazione per la sua faccia dorsale; imprimendo al metacarpo

dei movimenti di rotazione, taglia successivamente tutti i legamenti e finisce di isolare la sua estremità superiore. Termina contornando col bistori la metà inferiore dell'osso per distaccarne le carni, ed esce nella piega digito-palmare.

b. Metodo ad un lembo. — *Lembo interno* (fig. 60, B).

Il lembo interno unico si può tagliare:

α Per trasfissione dopo la disarticolazione.

β Per trasfissione prima di disarticolare.

γ Per dissezione o da fuori in dentro.

Le regole sono le stesse di quelle per la disarticolazione del primo metacarpo, a lembo esterno.

C. — *Disarticolazione del secondo metacarpo.*

Il secondo metacarpo colla sua estremità superiore si articola col trapezio, col trapezoide e col terzo osso del metacarpo. Tutte queste articolazioni sono artrodie, mantenute da legamenti dorsali e palmari e da un forte fascio fibroso fra il terzo ed il secondo metacarpo. L'estremità superiore di quest' ultimo osso dà attacco in dietro al tendine del primo radiale esterno, in avanti al tendine del grande palmare. I legamenti dorsali sono poco resistenti; i legamenti palmari sono più solidi e più difficili a raggiungere.

L'insieme dell'interlinea articolare rappresenta la forma di un M majuscolo. Il lato esterno, formato dall'articolazione trapezo-metacarpea, è il più corto; la sua direzione è obliqua in alto e in dentro, verso l'estremità inferiore del cubito. L' articolazione trapezoide-metacarpea presenta due faccette, che formano colla loro unione una specie di V a punta digitale. La prima o esterna, è obliqua in basso e in dentro; la seconda, più estesa si dirige in alto e in dentro. In questo punto, il secondo metacarpo si trova in contatto coll'osso grande. Infine la quarta branca, il lato interno dell' M, è formata dall' articolazione laterale del terzo e secondo metacarpo. Continua quasi direttamente l' asse del secondo spazio intermetacarpeo. Questa disposizione è poco variabile.

La sinoviale delle articolazioni posteriori del secondo metacarpo, rientra nella grande sinoviale carpea e comunica con quella del terzo osso del metacarpo. La faccia dorsale del secondo metacarpo non è ricoverta che dalla pelle e dai tendini estensori; facendo scorrere il dito dal basso in alto sul dorso dell'osso, si riconosce facilmente l'interlinea articolare.

a. Metodo ovalare modificato. — *Racchetta.*

A causa della larghezza dell'articolazione e della necessità di avere spazio, si comincia l'incisione longitudinale della racchetta

ad un centimetro e mezzo sovra l'interlinea, sulla faccia dorsale e nell'asse prolungato del metacarpo. Val meglio cominciare l'incisione a livello o poco sotto l'articolazione e metter questa allo scoverto con un'icisione trasversale di 1 a 2 centimetri o con due piccole incisioni oblique che formano un lembo a V ed a base superiore. Si evita così di tagliuzzare la pelle.

Dissecate le labbra della racchetta e staccate le carni delle facce laterali del metacarpo si apre l'articolazione della faccia dorsale, seguendo le indicazioni anatomiche. Si taglia, come abbiam detto, il legamento interosseo che unisce il secondo ed il terzo metacarpo. Si porta allora lo strumento nel primo spazio, si fa scorrere dal basso all'alto sulla faccia esterna del secondo metacarpo, evitando così l'arteria radiale e si apre da fuori in dentro l'articolazione dell'osso col trapezio.

L'operatore fa sporgere in dietro l'estremità posteriore del metacarpo e, penetrando fra le superficie, attacca colla punta del bistori i legamenti palmari, aiutandosi con movimenti di torsione impressi all'indice per tenderli e portarli sotto il taglio dello strumento. Compiuta la disarticolazione, termina staccando le carni della parte inferiore contornando col bistori nel modo indicato.

Forse è meno brillante, ma è sicuramente più facile isolare completamente il metacarpo prima di attaccare le sue articolazione carpee. Divisi i legamenti dorsali ed interossei, l'operatore solleva il metacarpo e può attaccare dalla faccia anteriore i legamenti palmari, molto più accessibili da questo lato.

b Metodo a due lembi. — *Lembi laterali.*

Si tagliano come per l'amputazione nella continuità.

α. *Per puntura*, immergendo successivamente il bistori da dietro in avanti, nell'estremità superiore del primo e del secondo spazio intermetacarpeo e rasentando dal basso all'alto le facce laterali dell'osso, per fare uscire lo strumento delle commissure interdigitali.

β. *Dal basso all'alto*, penetrando dalle commissure interdigitali e rasentando d'avanti in dietro le facce laterali dell'osso per distaccarne le carni.

Si disarticola dalla faccia dorsale.

D. — *Disarticolazione del terzo metacarpo.* (Fig. 60, B)

Il terzo metacarpo, nella sua estremità superiore, si articola col grande osso e colle facce laterali dei due metarcarpi contigui. Queste articolazioni sono artrodie e mantenute da legamenti dorsali, palmari ed interossei. Il legamento interosseo che unisce il terzo ed il quarto metacarpo è molto sviluppato. L'estremità

superiore del terzo metacarpo dà attacco per la sua faccia dorsale al tendine del secondo radiale esterno.

L'interlinea articolare fra il grande osso ed il terzo metacarpo è un poco ondulata e molto obliqua in alto ed in fuori. Questa obliquità dipende da ciò che la base del terzo metacarpo presenta una vera apofisi esterna. Le interlinee intermetacarpee continuano quasi direttamente l'asse degli spazii intermetacarpei corrispondenti. Il bistori spinto dal basso all'alto vi penetra senza difficoltà.

La sinoviale delle articolazioni posteriori del terzo osso del metacarpeo, comunica colla grande sinoviale carpea. Ma oltracciò, la sezione del legamento interosseo che unisce il terzo ed il quarto metacarpo, apre la sinoviale propria delle articolazioni del quarto e quinto metacarpo coll' osso uncinato.

La faccia dorsale del terzo metacarpo non è ricoperta che dalla pelle e dai tendini estensori; scorrendo col dito lungo l' osso dal basso all' alto, si riconosce facilmente l' interlinea articolare.

Metodi operativi. — Il metodo ovalare modificato e il metodo a due lembi laterale, secondo le regole indicate, sono i due metodi operativi.

E. — *Disarticolazione del quarto metacarpo.*

Il quarto metacarpo, nella sua estremità superiore, si articola col grande osso, coll' osso uncinato e coi due metacarpi vicini. Queste articolazioni sono artrodie mantenute da legamenti dorsali, palmari ed interossei. Noi abbiamo notato già l' importanza del legamento interosseo che unisce le facce laterali del terzo e del quarto metacarpo. L' interlinea articolare che separa il quarto metacarpo del grande osso e dall' uncinato, presenta una direzione sensibilmente trasversale. Le due interlinee intermetacarpee, continuano quasi direttamente l' asse degli spazii corrispondenti.

La sinoviale delle articolazioni posteriori del quarto metacarpo appartiene egualmente alle articolazioni del quinto. Il legamento interosseo la separa da quella del terzo metacarpo, ma nella disarticolazione viene distrutto. La faccia dorsale del metacarpo non è ricoverta che dalla pelle e dai tendini estensori. Il dito scorrendo sull' osso dal basso all' alto, riconosce facilmente l' interlinea articolare.

Metodi operativi. — Sono il metodo a racchetta ed il metodo a due lembi laterali, secondo le regole indicate.

F. — *Disarticolazione simultanea del secondo e del terzo metacarpo.*

Metodo ovalare modificato. — L' incisione dorsale longitudinale comincia a livello dell' articolazione fra le due ossa che si devono asportare. Si prolunga dall' alto al basso, seguendo l' asse del secondo spazio intermetacarpeo fino al suo quarto inferiore. Da questo punto parte l' incisione ovalare che abbraccia la radice del medio e dell' indice, passando sulle pieghe digito-

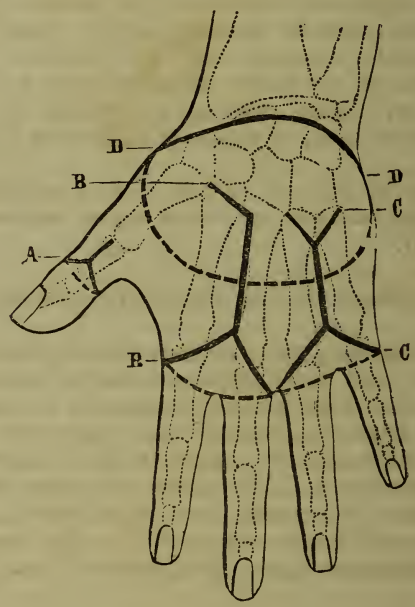

Fig. 58. — Mano, faccia dorsale.

A, disarticolazione del pollice, racchetta; B B, disarticolazione simultanea del secondo e del terzo metacarpo, racchetta; C C, disarticolazione simultanea del quarto e del quinto metacarpo, racchetta; D, disarticolazione del pugno, ellissi a lembo palmare.

palmari. Per farsi spazio, nell' apice dell' incisione dorsale rettilinea si fa un' incisione trasversale di 3 a 4 centimetri che scovre le articolazioni.

I due lembi così tracciati si dissecano e si rialzano; si denuda la faccia esterna del secondo metacarpo e la faccia interna del terzo. Si apre l'articolazione dalla faccia dorsale, si dividono i legamenti interossei, poi lussando in dietro la base dei metacarpi, si tagliano i legamenti anteriori e passando il bistori sotto la loro faccia palmare, si rasentano le ossa dall'alto al basso, e si fa uscire lo strumento dall'incisione fatta nelle pieghe digito-palmari (Fig. 53, BB).

Invece di un'incisione trasversale nell'apice della racchetta, si può, cominciando l'incisione longitudinale ad un centimetro sotto le articolazioni, far partire da questo punto due piccole incisioni oblique in alto, che circoscrivono un lembo a V con punta digitale. Questo lembo rialzato mette allo scoverto l'interlinea dorsale.

Si può egualmente fare l'incisione longitudinale sul dorso del terzo metacarpo. Un'incisione obliqua in alto ed in fuori, parte dall'estremità superiore della precedente e finisce al margine esterno e superiore del secondo osso del metacarpo. Si ha così un lembo esterno dorsale, che, dissecato e ripiegato in fuori, permette la disarticolazione.

G. — *Disarticolazione simultanea del quarto e del quinto metacarpo.*

Metodo ovalare modificato. — Si esegue come nell'operazione precedente. L'incisione longitudinale fatta seguendo l'asse del quarto spazio intermetacarpeo è sormontata da un'incisione trasversale o da due incisioni oblique in alto che circoscrivono un V a base superiore. Se si fa l'incisione dorsale rettilinea sul dorso del quarto metacarpo, si fa partire dalla sua estremità superiore un'incisione obliqua in dentro che termina sul margine interno della mano a livello dell'articolazione. I lembi dorsali, o il lembo dorsale interno, si dissecano e si rialzano, si distaccano le carni laterali, si disarticola dalla faccia dorsale e si finisce sprigionando le ossa dalla faccia palmare. (Fig. 58 C, C e fig. 56 B).

H. — *Disarticolazione simultanea dei tre metacarpi medii.*

Metodo ovalare modificato. — L'incisione longitudinale cade sul dorso del terzo metacarpo, che segue fino al quarto inferiore. Per scovrire le articolazioni si fanno cadere sulla sua estremità superiore due incisioni che partono dalle estremità posteriori del quarto e del secondo metacarpo a livello dell'interlinea. Il piccolo lembo a V così tracciato, si disseca e si

rialza verso il carpo. L' incisione ovalare abbraccia la radice dell' anulare, del medio e dell' indice e passa nelle pieghe digito-palmari. L' operazione si esegue dopo secondo le regole indicate per la disarticolazione simultanea di due metacarpi contigui.

I. — *Disarticolazione simultanea dei quattro ultimi metacarpi.*

La linea articolare è stata descritta nella disarticolazione isolata di ciascuno dei metacarpi.

a. Metodo circolare. (Fig. 51 I, I).

1.° La mano in pronazione, poscia in supinazione, il pollice allontanato e la pelle tirata verso il pugno da un assistente. Si dividono circolarmente i tegumenti del dorso e della palma della mano, a livello della parte più elevata della prima commessura interdigitale.

2.° Il tagliente del bistori applicato perpendicolarmente sulla prima commessura interdigitale, colla punta in alto, rasenta da avanti in dietro la faccia esterna del secondo metacarpo, staccandone le carni.

3.° — Il lembo cutaneo si disseca e si rialza. Si aprono tutte le articolazioni dalla faccia dorsale, seguendo la linea dalla sinistra a dritta; poscia lussando in dietro l' estremità posteriore dei metacarpi, si compie il loro isolamento nella faccia palmare.

Si potrebbero dividere le carni del primo spazio, rasentando dall' alto al basso la faccia esterna del secondo metacarpe, prima di fare l' incisione circolare; ma bisogna soprattutto badare a mantenere in questo tempo il tagliente del bistori contro l' osso, per risparmiare l' arteria radiale.

b. Metodo a due lembi. — *Lembo dorsale e palmare.*

Un' incisione longitudinale fatta lungo il margine interno del quinto metacarpo dall' alto al basso, e che termina sulla sezione circolare della pelle darebbe due lembi quadrati eguali: dissecati e rialzati i lembi da un' assistente, si disarticolerebbe alla stessa maniera del metodo precedente.

c. Metodo ad un lembo. — *Lembo palmare.*

α. Per trasfissione prima di disarticolare. Lato destro: — mano in supinazione, pollice allontanato. S' infossa la punta del bistori nella base del secondo metacarpo, sulla sua faccia anteriore, col tagliente dello strumento rivolto innanzi. Si fa entrare la punta sotto le carni, da fuori in dentro, e si fa uscire alla radice del quinto metacarpo. Tirando il bistori verso di sè, rasentando la faccia anteriore delle ossa, si taglia un lembo che comprende tutte le parti molli della palma della mano. Messa poi la mano

in pronazione, con un' incisione dorsale trasversale si scovrono le articolazioni che si aprano da dietro in avanti.

β. *Per trasfissione dopo aver disarticolato.* — Mano in pronazione, pelle tirata in alto e pollice allontanato da un assistente; l'operatore abbraccia le parti colla mano sinistra, tenendo l'indice ed il pollice sulle estremità dell' articolazione.

1.° Fa sul dorso della mano un' incisione trasversale o leggermente convessa in basso che termina alle estremità della linea articolare.

2.° Una seconda incisione a pieno tagliente, stacca le carni, rasentando d' avanti in dietro la faccia esterna del secondo metacarpo e termina all' estremità esterna della precedente.

3.° Si tagliano colla punta del bistori i legamenti dorsali, seguendo il tragitto della linea articolare, poscia si abbassano i metacarpi per lussare in dietro la loro base.

4.° Divisi i legamenti anteriori, si fa entrare il bistori sotto la faccia palmare delle ossa, col tagliente in avanti. Rialzando allora la mano, l' operatore tira lo strumento verso di sè e taglia da dietro in avanti un lembo che prolunga fino alle pieghe digito-palmari.

γ *Da fuori in dentro.* — Messa la mano in supinazione, si traccia il lembo colla punta dello strumento. Si disseca dal basso in alto, comprendendovi tutte le parti molli palmari e si fa rialzare.

Messa la mano in pronazione si dividono trasversalmente le parti molli dorsali alla base del lembo e si disarticola da dietro in avanti.

d. Metodo ellittico. — *Lembo palmare* (Fig. 59 DD).

Tenendo la mano in pronazione, un assistente allontana il pollice e tira in alto i tegumenti. L' operatore prendendo colla mano sinistra le parti che deve asportare, fa sulla faccia dorsale una incisione a convessità superiore. Questa cominciata sulla faccia interna del quinto metacarpo nel suo quarto superiore (lato destro), risale arrotondandosi fino alle articolazioni carpee del quarto e del terzo metacarpo, e discende per terminare sul quarto superiore del secondo metacarpo. Segue allora il margine esterno del secondo metacarpo fino alla prima commessura interdigitale e contorna la faccia laterale della sua articolazione metacarpo-falangea per finire nella piega digito-palmare.

2.° Rialzate le dita e messa la mano in estensione forzata, si descrive, nella sua faccia palmare, da sinistra a destra un' incisione curva a convessità inferiore, che cominciata nel punto di partenza della precedente, nel quarto superiore del margine interno del quinto metacarpo, segue quest' osso fino al suo margine inferiore, ove si arrotonda per guadagnare in avanti le pie-

ghe digito-palmari, che segue fino al lato esterno del secondo metacarpo. Queste incisioni si fanno in senso inverso per la mano sinistra.

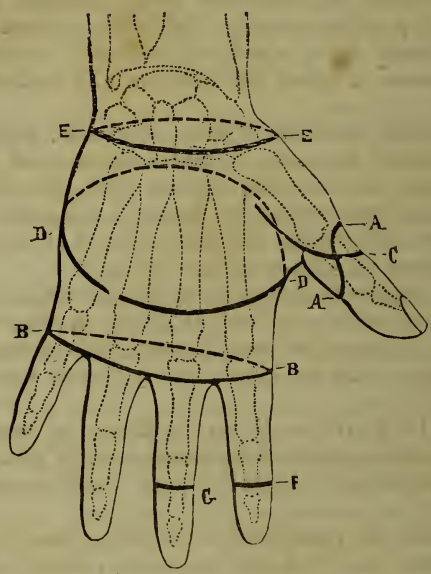

Fig. 59. — Mano, faccia palmare.

AA, disarticolazione del pollice, ellissi a lembo palmare; BB, disarticolazione delle quattro ultime dita, metodo circolare; CC, disarticolazione del primo metacarpo, lembo esterno; DD, disarticolazione dei quattro ultimi metacarpi, ellissi a lembo palmare; EE, disarticolazione del pugno, ellissi a lembo palmare.

3.° Abbassata la mano si dissecano e si rialzano i margini dell' ellissi nella faccia dorsale. Si tagliano i tendini, si dividono i legamenti dorsali, poi, lussando in dietro la base dei metacarpi, si distaccano i legamenti palmari.

4.° Quindi si porta il bistori sulla faccia anteriore di queste ossa e, seguendo l' incisione palmare tracciata, si distaccano da dietro in avanti le parti molli della palma della mano.

Si potrebbe anche dissecare dal basso all' alto il lembo palmare, prima di disarticolare.

J. — *Disarticolazione carpo-metacarpea.*

Per questa operazione si può trarre profitto del metodo a lembo unico palmare o del metodo ellittico, seguendo le regole date per la disarticolazione dei quattro ultimi metacarpi.

§ V. Amputazione del pugno — disarticolazione radio-carpea amputazione totale della mano.

Dati anatomici. — Le superficie articolari sono costituite: in basso dalla faccia superiore delle tre ossa esterne della prima serie del carpo (scafoide, semilunare, piramidale) che formano un condilo a convessità trasversale; in alto dalla faccia inferiore del radio, leggermente concava in senso trasversale e dalla fibrocartilagine triangolare radio-cubitale. Il margine posteriore del radio discenda 2 a 3 millimetri più in giù del margine anteriore. In fuori il radio finisce con una sporgenza, l'apofisi stiloide radiale; in dentro la piccola testa del cubito si continua coll'apofisi stiloide cubitale.

La punta dell'apofisi stiloide del radio discende più in giù di quella dell'apofisi cubitale. L'apice della curva a convessità superiore che forma l'interlinea articolare, sta da cinque ad otto millimetri in sopra di una linea che riunisce queste due sporgenze ossee. I mezzi di unione sono: due legamenti laterali, un legamento dorsale sottilissimo ed un legamento palmare spesso e resistente. Numerosi tendini covrono la faccia anteriore e posteriore dell'articolazione; sul dorso del pugno stanno in un sol piano, ma in avanti, i tendini flessori riuniti in una doccia profonda si sovrappongono e presentano una certa difficoltà quando si deve tagliarli. S'incontrano egualmente corde tendinee sulla faccia esterna del pugno.

La pelle dorsale è sottile e molto retrattile; nella faccia anteriore, i tegumenti sono più spessi e molto aderenti all'aponevrosi. La sporgenza pronunziata che fanno da questo lato il pisiforme ed il trapezio rende molto delicato il taglio dei lembi per trasfissione.

Su questa faccia palmare esistono tre pieghe cutanee trasversali, più o meno manifeste secondo gl'individui, ma che scompaiono subito a causa della tumefazione morbosa dei tessuti. La più costante e la più profonda è la piega inferiore che separa il pugno dalla base della mano. Essa corrisponde all'articolazione medio-carpea e trovasi a 12 millimetri circa sotto la linea radio-carpea. La seconda piega corrisponde all'articolazione del pugno; la terza sta a 2 centimetri in sopra.

La sinoviale dell' articolazione radio-carpea comunica talvolta colla grande sinoviale del carpo ; essa è separata dalla sinoviale distinta dell' articolazione radio-cubitale inferiore per mezzo della fibro-cartilagine triangolare.

I vasi ed i nervi principali stanno sulla faccia anteriore (palmare) dell' articolazione.

Punti di ritrovo. — Le pieghe cutanee anteriori sono punti di ritrovo incerti. I movimenti impressi alla mano possono indurre in errore se essi hanno luogo nell' articolazione medio-carpea. È così che nella flessione forzata della mano , l' apice dell' angolo dorsale corrisponde all' articolazione medio-carpea.

Le apofisi stiloidi radiale e cubitale forniscono indicazioni precise. Si cercheranno, scorrendo dall' alto al basso, lungo le facce laterali delle ossa dell' avambraccio. L' interlinea sta immediatamente sotto. La sporgenza del trapezio sul margine esterno del pugno si riconosce con eguale facilità, l' articolazione sta in su.

Se si cerca d' attraversare l' articolazione da dentro in fuori la lama del bistori è soggetta a penetrare fra le ossa della prima serie del carpo. Seguendo l'abitudine di Lisfranc, bisogna sempre attraversare l'articolazione da fuori in dentro, ricordandosi che la punta dell'apofisi stiloide radiale sta ad un centimetro circa sotto l'apice della curva della linea articolare.

Metodo circolare. — La mano dell' infermo deve stare in posizione media, i tegumenti devono essere tirati con forza da un assistente verso la radice del membro, l' operatore si situa in modo da tenere colla mano sinistra la mano che deve amputare.

1.° A livello della base della mano , o più esattamente all' altezza dell' estremità posteriore dei metacarpi , divide circolarmente la pelle ed il tessuto sottocutaneo. (Fig. 51, K K e 59, E E).

2.° Un assistente mantiene la mano imprimendovi i movimenti opportuni. Il chirurgo disseca e respinge il lembo fino all' articolazione, lasciandovi uno strato connettivale quanto più doppio è possibile. In avanti evita di tagliuzzare la pelle sulle sporgenze del trapezio e del pisiforme.

3.° Riprendendo la mano in posizione media, l'operatore sente col pollice sinistro la punta dell' apofisi stiloide del radio e facendo camminare sull' unghia di questo dito la lama del bistori, penetra nell' articolazione dal suo lato esterno. L'istrumento scorre sotto l' apofisi stiloide percorre da fuori in dentro l'articolazione , seguendone la curva. I tendini si tagliano a misura che s' incontrano e per rendere facile la loro sezione , si tira direttamente la mano come per strapparla.

b. **Metodo a due lembi.** — *Lembo dorsale e palmare.*

α. *Processo antico.* — Messa la mano in pronazione si fa sul dorso del pugno un' incisione semi-lunare a convessità inferiore. Si disseca e si fa rialzare questo lembo. Flettendo la mano si dividono i tendini estensori e si penetra nell' articolazione. Il bistori contornando il carpo lussato in dietro, taglia sulla faccia anteriore del pugno e della mano, posta nell' estensione forzata, un secondo lembo, che si prolunga fino alla base dei metacarpi.

β. Lisfranc taglia dapprima per trasfissione il lembo palmare, mentre la mano sta in supinazione; quindi fatto rialzare il

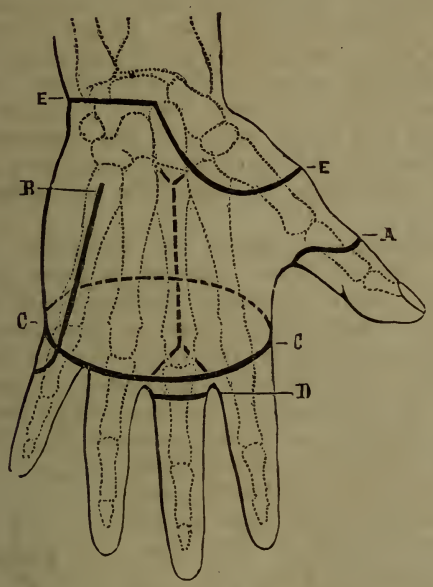

Fig. 60. — Mano, faccia palmare.

A, Disarticolazione del pollice, ellissi a lembo interno; B, disarticolazione del quinto metacarpo, lembo interno; C C, amputazione dei quattro ultimi metacarpi nella contiguità, ellissi a lembo palmare; D, disarticolazione del terzo metacarpo, racchetta; E E, disarticolazione del pugno, lembo esterno.

lembo da un assistente, mette la mano in pronazione, taglia un secondo lembo con un' incisione convessa in basso, fatta sul dorso del pugno e divide i tendini estensori. Mettendo allora la mano in posizione media, attraversa l' articolazione da fuori in dentro.

γ. *Da fuori in dentro.* — Messa la mano in supinazione, si traccia colla punta del bistori il lembo palmare, che si disseca dal basso all' alto e si fa rialzare. Messa la mano in pronazione, si traccia, si disseca e si fa rialzare il lembo dorsale. Si disarticola da fuori in dentro, colla mano in posizione media.

La grande difficoltà nei processi per trasfissione è di contornare le sporgenze del trapezio e del pisiforme in avanti, senza lacerare il lembo palmare.

c. Metodo ad un lembo. — α *Lembo esterno.* — Dubrueil (Fig. 54, D, e 60 E. E.). — Situata la mano in pronazione, il chirurgo comincia ad un mezzo centimetro sotto l'articolazione, nel punto di riunione del terzo esterno col terzo medio della faccia dorsale, un' incisione convessa che giunge col suo apice fino alla metà della faccia dorsale del primo metacarpo e termina innanzi sotto la faccia palmare dell' articolazione, nel punto di unione del terzo esterno col terzo medio. Il lembo così circoscritto si disseca e si rialza, poscia le due estremità della sua base si riuniscono con un' incisione perpendicolare all' asse dell' avambraccio. Finalmente si disarticola cominciando dal lato radiale.

β. *Lembo palmare.* — Si taglia per trasfissione o meglio da fuori in dentro. Questo lembo convesso in basso deve raggiungere la metà del terzo metacarpo. Si disseca dal basso all' alto, si fa rialzare e mettendo la mano in pronazione, si riuniscono le due estremità della sua base, con un' incisione dorsale semicircolare, perfettamente trasversale o leggermente convessa in basso. Si attraversa poi l'articolazione da fuori in dentro.

d. Metodo ellittico. — *Lembo palmare.* (Fig. 50, H). Messa la mano in pronazione, mentre un'assistente tira con forza i tegumenti verso la radice del membro, l'operatore prende colla mano sinistra la parte che deve asportare e la flette leggermente.

1.° Sul margine sinistro del pugno, ad un mezzo centimetro sotto l'apofisi stiloide di questo lato, comincia un' incisione curvilinea a convessità superiore, il cui apice passa ad un centimetro circa sotto al punto più elevato della linea articolare. L'incisione discende poscia, diventando rotonda, verso il margine destro del carpo, che incrocia obliquamente ad un centimetro e mezzo sotto l'apofisi stiloide. Si favorisce la retrazione della pelle, dividendo le briglie connettivali. (Figura 58, D, D).

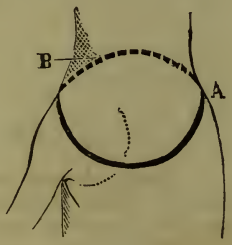

Fig. 61. — Amputazione del pugno. Ellissi a lembo palmare.

2.° Tenendo la mano in supinazione l'operatore riunisce le due estremità dell'incisione precedente, con un'incisione palmare curvilinea a convessità digitale, il cui apice discende fino alla parte media del terzo metacarpo (Fig. 48).

3.° Il lembo palmare così tracciato si disseca dal basso all'alto fino all'articolazione, poi si affida all'assistente che lo rialza per mettere allo scoverto l'articolazione.

4.° Mentre la mano sta in posizione media il bistori penetra nell'articolazione per il margine radiale, l'attraversa da fuori in dentro tagliando i tendini.

Richet per meglio assicurare la covertura delle estremità ossee, dà all' incisione dorsale la forma di un S coricato trasversalmente (∞).

§ VI. Amputazione dell' avambraccio.

Dati anatomici — L'avambraccio presenta nel bambino e nella donna la forma di un cono allungato a base superiore; negli uomini che hanno forti muscoli ha una forma irregolarmente prismatica. In tal caso è appiattito in direzione trasversale e presenta due facce, una anteriore e l'altra posteriore e due margini, uno interno e l'altro esterno.

La pelle è sottile in avanti, in alto ed in dietro è provvista di peli, mobile e molto retrattile, tranne sulla cresta del cubito ove s'inserisce. Essa è provveduta di uno strato di adipe più o meno ricco, ed è separata dall'aponevrosi per mezzo di una fascia lamellosa in cui si ramificano le vene ed i nervi sottocutanei. L'aponevrosi in alto è molto aderente alla massa muscolare interna ed è trascinata da questo lato per la retrazione del bicipite, a causa della sua espansione aponevrotica.

I muscoli formano tre grandi masse, anteriore, interna e posteriore. Carnosi in alto, sono quasi del tutto tendinei in basso. La maggiore lunghezza delle fibre dei muscoli radiali e del lungo supinatore, fa sì che la pelle tagliata circolarmente risalga più in fuori che in dentro. La sezione dei tendini, nel terzo inferiore dell'avambraccio, presenta qualche difficoltà.

I vasi sono: le arterie radiale e cubitale, e le due interossee nella metà superiore. I nervi sono: il mediano, il radiale, il cubitale e le loro branche.

Le ossa sono due, il cubito in dentro, ed il radio in fuori. Quest' ultimo, mobilissimo nella sua articolazione superiore, è rotondo in alto, poscia prismatico-triangolare e quasi sottocutaneo nella faccia esterna dei suoi due terzi inferiori. In basso si allarga notevolmente per concorrere alla formazione del pugno.

Il cubito è al contrario rotondo in basso, prismastico triango-

lare in alto con cresta esterna e sottocutaneo nella faccia interna. Si articola solidamente in alto coll' omero e costituisce per l'amputazione l'osso fisso dell'avambraccio.

Fra le due ossa, sta lo spazio interosseo che non esiste realmente se non sotto la tuberosità bicipitale e continua, largo quasi 1 centimetro, fino alla parte inferiore dell' avambraccio. Esso è colmato dal legamento interosseo su cui prendono attacco quasi tutt'i muscoli profondi e su cui decorre l'arteria interossea anteriore. Questo spazio presenta la maggiore larghezza nella posizione media della mano.

Sotto l'aspetto dell'amputazione, l'avambraccio si può dividere in tre parti.

A. Terzo inferiore. — L'arto è piatto, le ossa stanno situate lateralmente e non sono ricoverte che dalla pelle e dai tendini; il metodo circolare è il solo applicabile.

Metodo circolare. — Mano in posizione media, un assistente fissa l' avambraccio e tira la pelle verso la radice del membro. L' operatore si situa dalla parte interna in modo da potere agire sul cubito nella sezione delle ossa , o altrimenti in modo da tener sempre la mano sinistra in alto per rendere facile la dissezione del manichetto.

1.° Armato di un piccolo bistori a lama molto stretta, il chirurgo fa una incisione circolare della pelle, immediatamente sopra al pugno e forma un manichetto di 2 centimetri di altezza, che disseca e ripiega.

2.° Per dividere i tendini anteriori, rasentando la faccia anteriore delle ossa, col tagliente in basso , si fa scorrere il bistori di piatto sotto i tendini , a livello della base del manichetto , poscia si rialza e si riporta direttamente in avanti. Si tagliano allo stesso modo i tendini posteriori ed esterni rasentando la faccia posteriore delle ossa.

3.° Si divivono trasversalmente i muscoli ed il legamento interosseo colla punta del bistori. In questo sito non si può eseguire l' otto in cifra; bisogna staccare il legamento interosseo colla punta del coltello, rasentando le ossa da ciascun lato.

4.° Si divide circolarmente il periostio e si distacca all'altezza di 1 centimetro circa, formando un piccolo lembo periosteo per ben ricovrire le ossa. Si situa allora la coda di rondine a 3 capi, introducendo il capo medio nello spazio interosseo e si affida all' assistente che la tira verso il gomito per difendere le parti molli.

5.° Messa la mano in posizione media, l'operatore porta la sega sul cubito, ove incomincia a segare, poi l'abbassa sul radio che attacca e sega per tutta la sua estensione senz' abbandonare il primo osso. Compiuta la sezione del radio compie anche quella

del cubito. La posizione media dell'avambraccio dev'essere conservata, perchè essa è quella che si deve dare all' arto durante la cicatrizzazione.

Si allacciano le arterie radiale, cubitale ed interossea anteriore, nel caso che questa fosse voluminosa. Se vi ha un' arteria che accompagna il nervo mediano, bisogna evitare con diligenza di comprendere il nervo nell'allacciatura.

B. Terzo medio. — A quest' altezza, l'arto è molto conico; le masse muscolari stanno specialmente in avanti, le due ossa sono sottocutanee sulle facce laterali del membro.

a. Metodo circolare. — Il membro sarà tenuto fisso nella posizione media da un assistente, la pelle stirata in alto; l'operatore si situa in dentro del membro, e ne misurerà il diametro colla lama del bistori, per calcolare l' altezza da dare al manichetto cutaneo, altezza che dev'essere eguale al raggio del membro, più 2 centimetri per la retrazione dei tegumenti.

1° Sezione della pelle, leggermente ovalare, un po' più bassa dal lato esterno. Dissezione e rovesciamento di un manichetto cutaneo di 4 a 5 centimetri di altezza. Riuscendo difficile il rovesciamento, si praticherà un'incisione sulla faccia posteriore del membro.

2° Sezione dei muscoli. Rasentando la faccia anteriore delle due ossa, all' altezza della base del manichetto, si porta il coltello direttamente in avanti col tagliente in basso, e si tagliano i muscoli anteriori da dentro in fuori. Si fa altrettanto per la faccia posteriore del membro.

3° Sezione dei muscoli interossei, ad otto in cifra. Si applica il coltello sulla faccia posteriore delle due ossa, perpendicolarmente alla loro lunghezza, e colla punta rivolta in basso. Facendolo risalire, si tagliano le carni sulle due ossa. Ricondotta la punta sul margine esterno del cubito, si entra nello spazio interosseo, si taglia di traverso il legamento, si distacca in basso, rasentando successivamente i margini di ciascun osso per l'estensione di un centimetro, e si esce tagliando sul radio.

Si riporta allora il coltello in avanti, colla punta in basso, e si applica sulla faccia anteriore delle due ossa. Si pratica la stessa manovra eseguita sul lato posteriore. L' operatore si assicura colle dita che tutte le carni interossee siano state ben tagliate, ed in occorrenza divide le residuali con la punta del bistori.

4° Sezione circolare del periostio e formazione di un manichetto periostio di un centimetro di altezza; passaggio della coda di rondine.

5° Tenendo l' arto in posizione media, si applica la sega sul cubito, e si dividono le due ossa nel modo come abbiamo indicato.

Non tutti i chirurgi però praticano l' amputazione circolare questa maniera. Malgaigne consiglia il seguente processo.

Processo di Malgaigne. — L' avambraccio viene posto in supinazione, onde le due ossa siano parallele, e lo spazio interosseo offra la maggiore larghezza. L'operatore si situa in modo d'avere la mano sinistra in alto per stirare i tegumenti.

1° Sezione circolare della pelle, dissezione e rovesciamento del manichetto.

2° Sezione circolare delle carni fino alle ossa, alla base del manichetto, retrazione dei muscoli superficiali.

3° Col bistori introdotto di piatto tra le ossa ed i muscoli profondi, rivolgendo il suo tagliente in fuori, si taglia per trasfissione un piccolo lembo arrotondito, dapprima alla faccia anteriore, poi alla faccia dorsale.

4° Si taglia di traverso il legamento interosseo. Con la punta del bistori esso viene distaccato dalle ossa per una piccola estensione, si fa l'istesso per i muscoli aderenti, e si completa poi la divisione del periostio.

5° Si situa la coda di rondine, e tenendo l'avambraccio nella posizione media, si applica la sega sul radio dapprima, per farvi la traccia, poi sul cubito, e si segano le due ossa a grandi tratti, procurando che il cubito perchè più solidamente articolato coll' omero, sia diviso l' ultimo, e serva di appoggio al radio.

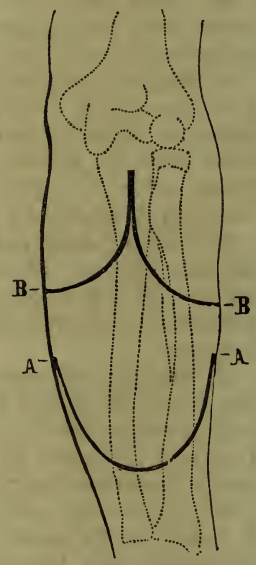

Fig. 62. — Avambraccio. Faccia anteriore.

A A, amputazione al terzo medio, due lembi eguali, traccia del lembo anteriore; B B, disarticolazione del gomito, due lembi laterali.

b. Metodo a due lembi. — *Lembo anteriore e posteriore eguali* (fig. 62 A A, e 64 B B).

a. Per trasfissione.—La faccia interna del cubito serve di punto di partenza. Il braccio in posizione media, la pelle tirata in alto da un assistente.

1° L'operatore pratica sulla faccia interna del cubito un'incisione longitudinale di 3 a 4 centimetri. Per questa incisione egli farà penetrare l'amputante di piatto col tagliente in basso, rasenta la faccia anteriore delle due ossa e del legamento interosseo, e va ad uscire al margine esterno del membro, all' altezza del punto di entrata. Sollevando colla mano sinistra le carni

anteriori; tirerà lo strumento verso sè, e, rasentando le ossa taglia, mercè movimenti di va e vieni, un lembo di 4 a 5 centimetri di lunghezza, rotondo alla sua estremità.

2° Tirando le parti molli posteriori in dietro, l'operatore farà rientrare l' amputante per la prima incisione, rasenta la faccia posteriore delle due ossa, esce in fuori per l'incisione esterna. Taglia quindi dall' alto in basso un lembo posteriore della lunghezza di 5 centimetri.

3° Divide circolarmente i muscoli profondi alla base dei lembi sollevati, taglia le carni ed il legamento interosseo, e completa l'operazione come nel metodo circolare.

β. *Da fuori in dentro.* — Tracciati i due lembi con la punta dell' amputante, si dissecano da basso in alto e si fanno sollevare. Si evita così che l'estremità dei muscoli sorpassino in basso la sezione della pelle.

γ. *Lembi quadrati ineguali.* — Teale circoscrive con due incisioni longitudinali fatte sui margini interno ed esterno del membro, e con una sezione trasversale, un gran lembo posteriore, la cui altezza è eguale al diametro del membro. Questo lembo viene dissecato da basso in alto, rasentando le ossa ed il legamento interosseo. Con un'incisione trasversale si tagliano le carni anteriori e si forma un secondo lembo non avente che il quarto della lunghezza del precedente, e contenente i vasi ed i nervi principali. Questo si disseca e si solleva. Si tagliano le carni profonde ed il legamento interosseo, poi il periostio e le ossa alla base dei lembi. Si riunisce mediante sutura, e si situa l'arto in pronazione, affinchè il gran lembo si mantenga per proprio peso.

c. Metodi misti. — α. Baudens, dopo aver formato un manichetto cutaneo, taglia dall' alto in basso, per trasfissione, rasentando le facce anteriore e posteriore delle ossa, due piccoli lembi carnosi di 3 a 4 centimetri di lunghezza, destinati a ricovrire le ossa e proteggerle.

β. Richet e Sédillot tagliano dapprima, per trasfissione (sarebbe meglio da fuori in dentro), due piccoli lembi anteriore e posteriore, arrotonditi e poco carnosi. Sollevati questi lembi, i muscoli sono divisi obliquamente da basso in alto mediante un' incisione circolare, onde poter tagliare ad uno o due centimetri più alto le carni interossee e le ossa, di cui si evita per tal modo la denudazione e la sporgenza negli angoli della ferita.

d. Metodo ad un lembo. — *Lembo anteriore.* — Si taglia per trasfissione o da fuori in dentro un lembo anteriore lungo da 10 a 12 centimetri. Sollevato questo lembo l'operatore divide la pelle e le carni posteriori ad 1 centimetro al di sotto della

sua base, mediante un'incisione semi-circolare perpendicolare all' asse del membro. Taglia in seguito le carni interossee e le ossa, nel modo come noi abbiamo indicato.

C. Terzo superiore. — A quest'altezza l'avambraccio si avvicina alla forma cilindrica; le masse carnose sono spesse, e non vi sono che pochi tendini, sicchè i diversi metodi che abbiamo descritti, sono tutti applicabili. Il metodo misto di Sédillot, pigliando i piccoli lembi dalle facce laterali del membro, assicura meglio che qualunque altro la covertura delle estremità ossee.

L'amputazione dell'avambraccio è la meno grave fra le grandi amputazioni.

La statistica di Volkmann (medicatura di Lister) dà 0 morti per 23 amputazioni e quello di Linhart (med. di Lister) 4 morti sopra 7 amputazioni. (T)

§ VII. Amputazione del gomito.

Dati anatomici. — La forma esteriore del gomito varia con lo sviluppo delle masse muscolari del braccio e dell'avambraccio; il primo più stretto ed arrotondito, l'ultimo più largo e quasi sempre un po' appiattito trasversalmente.

La pelle è spostabile e mobilissima in avanti ed in fuori, in dietro essa è aderente alla cresta del cubito, e non si retrae che dopo la sezione delle briglie che la riuniscono a questo osso. Lo strato sottocutaneo è formato da un tessuto adiposo di spessezza molto varia, ed inferiormente da una fascia lamellosa in cui scorrono i nervi e le vene superficiali. L'aponevrosi aderisce alla massa muscolare interna, al cubito ed all'epitroclea, essa riceve in dentro l'espansione del bicipite.

La massa muscolare interna si ritira poco dopo la sua sezione, i muscoli esterni più lunghi si retraggono di più, e trascinano i tegumenti in alto. In avanti, il brachiale anteriore ed il bicipite, in dietro il tricipite, vengono necessariamente divisi nella disarticolazione.

L'arteria brachiale situata in avanti si divide ad uno o due dita sotto la piega del gomito. Le vene sono superficiali e profonde. I grossi nervi sono: il mediano in avanti, il radiale in fuori, il cubitale in dietro nella doccia epitroclo-olecraniena.

Il gomito, ginglimo perfetto, è formato dall'articolazione del cubito con la puleggia omerale, ingranaggio molto solido, e dall'unione poca intima della cupola del radio con il condile dell'omero. L'articolazione radio-cubitale posteriore non ha interesse per l'amputazione. L'estremità articolare dell'omero, molto larga, richiede una larga copertura. Il grande asse dell'articolazione è obliquo dall'alto in basso, e da fuori in dentro.

L' interlinea è formata in avanti dall'articolazione radio-omerale presso a poco orizzontale, poi in dentro dal becco dell'apofisi coronoide, formante una leggiera curva a convessità superiore, che la punta del bistori deve seguire. In dietro l' interlinea offre la forma di un T rovesciato (3), di cui l' olecrano costituisce la branca media. All'apice di quest'apofisi s'inserisce il tendine del tricipite brachiale, ricoverto da una borsa sierosa sottocutanea. A questo livello la pelle aderente all'osso dev' essere rispettata con diligenza.

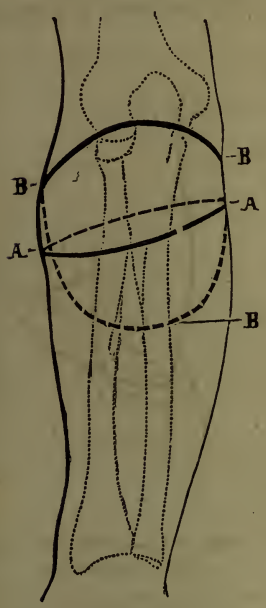

Fig. 63.— Gomito, faccia posteriore.

AA, metodo circolare; BBB, ellissi a lembo anteriore.

I mezzi di unione sono, oltre i tendini già indicati, un legamento anteriore ed un legamento posteriere insignificanti, e due robusti legamenti laterali. Il legamento esterno, che va dall' epicondilo al legamento anulare del radio, è facilmente diviso. Il legamento laterale interno, che dall' epitroclea si porta al cubito, presenta un fascio olecranieno potentissimo e deve essere tagliato nella sua inserzione superiore.

La sinoviale molto larga si prolunga in dentro sotto il tendine del tricipite.

Punti di ritrovo.— In dentro l'apice dell'epitroclea a 2 centimetri circa al di sopra dell'articolazione.

In fuori, l' epicondilo ad un centimetro più basso. La linea che congiunge queste due apofisi è dunque obliqua in alto ed in dentro, cioè a dire in senso opposto all'interlinea. Si può così sentire col dito l' interlinea radio-omerale al lato esterno, contornando col dito la testa del radio.

A. Metodo circolare. — L'avambraccio disteso ed in posizione media, e fatto tenere fisso il braccio da un assistente, l'operatore si situa in fuori dell'arto ed in modo d'avere la mano sinistra in alto per poter ritrarre egli stesso la pelle. Un secondo assistente sostiene la parte inferiore dell'arto.

1° Sezione circolare della pelle leggermente inclinata sull'asse del membro, che va in fuori a 5 dita sotto l'epicondilo, in dentro a 4 dita sotto l' epitroclea. L'incisione è dunque obliqua in

senso inverso dell' interlinea articolare, a causa della differente retrazione della pelle. Si disseca e si arrovescia un manichetto cutaneo di 1 a tre centimetri di altezza, badando di ben distaccare la pelle dalla cresta del cubito alla quale aderisce (fig. 62, 64 e 86).

2.° Sezione circolare dei muscoli fino all' osso, perpendicolarmente all'asse del membro, all'altezza della base del manichetto.

3.° Si fanno stirare da un assistente le parti tagliate, in modo da formare un cono muscolare a sommità inferiore. Prendendo allora l' avambraccio, dopo avere riconosciuto col dito l'interlinea radio-omerale, l' operatore taglia di trasverso i muscoli profondi nella faccia anteriore dell' articolazione; e di un sol colpo penetra a pieno tagliente tra l' omero ed il radio, dividende il legamento laterale esterno. Se la prima sezione muscolare è stata fatta troppo sotto l' interlinea, si tagliano obliquamente in alto i muscoli profondi per arrivare fino all' articolazione.

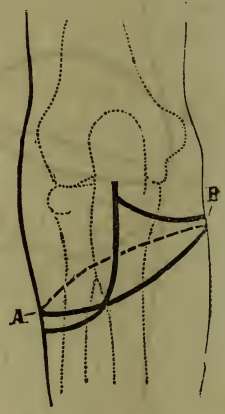

Fig. 64. — Gomito, faccia posteriore.

A, metodo circolare; B, lembo esterno.

4.° Ritirato l' amputante si dividono con la sua punta le sottili fibre del legamento anteriore, contornando il becco coronoideo, però senza cercare di penetrare tra le superficie ossee. L' amputante viene allora portato sul margine interno dell'articolazione, e risalendo da basso in alto fin sotto l' epitroclea, taglia tutta la parte anteriore del legamento laterale interno, e quanto più è possibile del suo fascio posteriore. Bisogna sollevare il nervo cubitale per non tagliarlo due volte, e rispettare con accuratezza i tegumenti posteriori.

5.° Si riconduce allora il tagliente del coltello sul margine dell' olecrano, e risalendo lungo quest' apofisi, mentre che l' avambraccio è tirato fortemente in avanti, si completa la divisione degli attacchi esterni. Bisogna bene assicurarsi che la pelle, in dietro, non sia esposta ad essere tagliata durante questo movimento. La stessa manovra fatta dall' altro lato permette di abbassare l' olecrano.

6.° Portando l' avambraccio nell' estensione forzata, l' operatore lussa in avanti l'olecrano. Col *tallone* dell'amputante condotto di trasverso e perpendicolarmente sul becco di quest' apofisi, col tagliente contro l' osso, si distacca il tendine del tricipite mediante

movimenti di va e vieni, poi, scorrendo dall' alto in basso, si finisce di dissecare la pelle in dietro.

La cute, molto sottile da questa parte, forma un cul di sacco favorevole al ristagno del pus, bisogna quindi inciderlo dall'alto in basso.

B. Metodo a due lembi. — *Lembi laterali.* — L' avambraccio nella supinazione e la pelle fortemente tirata in alto da un assistente, l' operatore prende la parte inferiore dell'arto.

1.° Due dita sotto la piega del gomito, sul mezzo della faccia anteriore dell' avambraccio il chirurgo fa un' incisione longitudinale, lunga da 4 a 5 centimetri, che interessa la sola pelle. Egli la dirige allora, arrotondandola, verso il margine destro del membro che essa attraversa perpendicolarmente, poi l' obliqua in alto fino alla linea mediana posteriore, lungo la quale essa risale per un' estensione di 5 a 6 centimetri, in maniera da terminare un dito più alto che sulla faccia anteriore. In quest' ultimo tempo torna più vantaggioso di flettere l' avambraccio per mettere allo scoverto la sua faccia posteriere. Questa incisione limita un piccolo lembo laterale di circa 3 dita di altezza (fig. 65 e 61).

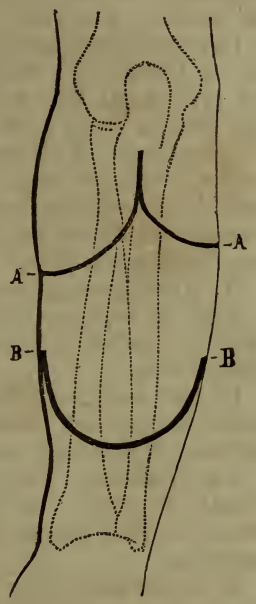

Fig. 65. — Gomito ed avambraccio, faccia posteriore.

A A, amputazione del gomito, due lembi laterali; B B, amputazione dell' avambraccio, terzo medio, due lembi, lembo posteriore.

2.° Si pratica la stessa incisione dall' altro lato per ottenere un secondo lembo della medesima altezza del precedente. Bisogna ricordarsi che la sommità del lembo esterno deve discendere un dito circa più basso dell' interno.

3.° Limitati così i due lembi, vengono dissecati da basso in alto, comprendendovi i muscoli superficiali e si affidano poscia ad un assistente che li solleva.

4.° L' operatore, riprendendo l' avambraccio, divide circolarmente i muscoli profondi a livello della base dei lembi, e penetra nell' articolazione radio-omerale. L' operazione si completa nel modo che abbiamo detto più sopra.

C. Metodo ad un lembo. — a. *Lembo anteriore.* — a. Per trasfissione. — Il lembo può essere tagliato prima della disarticolazione o dopo ; nel secondo caso l' articolazione si apre da dietro in avanti.

I. *Trasfissione dopo la disarticolazione.*—Sédillot, situando il membro in semi-flessione , fa a 4 centimetri sotto l' olecrano un' incisione posteriore convessa in basso, e non interessando che il terzo della circonferenza del membro. Stirata la pelle, egli taglia il tendine del tricipite ed i legamenti laterali e posteriori, poi pratica sul lato destro (interno o esterno) dell' avambraccio, dall' alto in basso , un' incisione di 5 a 6 centimetri. Lussando l' avambraccio in dietro , completa la disarticolazione , e passando il coltello nella faccia anteriore , introducendo il dorso della lama nell' incisione laterale , taglia un lembo anteriore di cinque a sei dita di lunghezza, contenente pochi muscoli ed avente una larghissima base.

II. *Trasfissione prima della disarticolazione.* — L' avambraccio si pone in supinazione , la pelle vien tirata in alto da un assistente e l'operatore prendendo la parte inferiore dell'arto la mantiene estesa.

1.° Sul margine destro dell' avambraccio, a due dita sotto l' epitroclea, pel lato interno, a tre dita sotto l' epicondilo pel lato esterno, il chirurgo pratica dall' alto in basso un' incisione di 3 a 4 centimetri. Per questa incisione egli fa penetrare l' amputante di piatto , col tagliente in basso e rasentando la faccia anteriore delle due ossa, va ad uscire al lato opposto all' altezza indicata.

2.° Sollevando colla mano sinistra le parti molli anteriori, l' operatore tira il coltello verso di sè , e rasentando sempre la faccia anteriore delle due ossa , mediante movimenti di va e vieni , taglia un lembo di cinque a sei dita di lunghezza, leggiermente rotondo all' apice.

3.° Sollevato il lembo, egli taglia i tegumenti posteriori mediante un' incisione semi-circolare, fatta un dito sotto la base del lembo anteriore.

4.° Divide allora le carni posteriori a livello della retrazione cutanea e di un sol colpo penetra a pieno tagliente nell' articolazione radio omerale. L' operazione si completa come nel metodo circolare.

B. Da fuori in dentro. — Per evitare di avere dei muscoli sporgenti sotto la sezione cutanea, bisogna tagliare il lembo da fuori in dentro. La posizione è l' istessa che per la trasfissione.

1.° L' operatore traccia un lembo di cinque a sei dita di altezza con la punta del coltello, e non interessando che la sola pelle. Gli dà larga base, prolungando le incisioni fino alla faccia po-

steriore del membro, in fuori a tre dita sotto l'epicondilo, in dentro a due dita sotto l' epitroclea (fig. 66, B B).

2.° Stirata la pelle, l' operatore disseca il lembo da basso in alto, non comprendendovi che i muscoli superficiali, e lo fa sollevare.

L' operazione si continua in seguito come nel processo per trasfissione.

b. Lembo esterno.—1.° Posto l'avambraccio in supinazione, l' operatore fa sul mezzo della sua faccia anteriore una incisione lunga 4 a 5 centimetri. Essa comincia a due dita sotto la piega del gomito, e dev'essere molto profonda. Coll' amputante introdotto nell' angolo superiore di questa incisione, col tagliente in basso, contorna la faccia esterna del radio, al quale s' imprime un movimento di rotazione portando la mano nella pronazione, per abbracciare per quanto più è possibibile di parti molli. La punta dell' istrumento viene ad uscire alla faccia posteriore del membro, il più vicino che si può al suo margine interno, ed un po' più basso che in avanti.

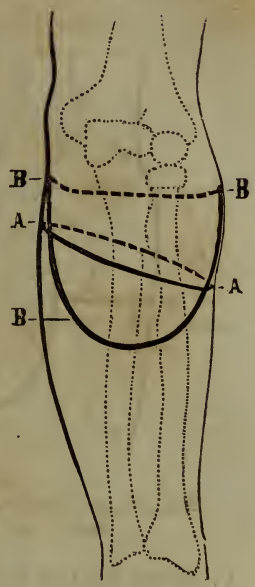

Fig. 66. — Gomito, faccia anteriore.

A A, metodo circolare; B B B, lembo unico anteriore.

2.° Sollevando colla mano sinistra le parti molli esterne e stirando fortemente la pelle verso il braccio, l' operatore taglia un lembo di 8 a 10 centimetri di lunghezza e lo fa terminare quasi quadrato, volgendo direttamente in fuori il tagliente dell' amputante.

3.° Sellevato il lembo, egli divide la cute del lato sinistro, mediante un' incisione semi-circolare leggiermente convessa in basso, praticata a 2 centimetri sotto la base del lembo.

4.° Mediante una seconda incisione, taglia le carni a livello della retrazione cutanea, poi, dividendo le carni profonde penetra a pieno tagliente nell' articolazione omero-radiale e completa la disarticolazione.

D. Metodo ellittico. — *Lembo anteriore.*—1.° Posto l'avambraccio in supinazione, si fa sulla sua faccia anteriore una incisione curva, convessa in basso. Cominciata sul lato esterno dell'avambraccio (lato dritto), a tre dita sotto l'epicondilo, l'inci-

sione esclusivamente cutanea discende arrotondendosi sulla faccia anteriore del membro, passa per la linea mediana a cinque dita sotto la piega del gomito e risalendo verso il margine interno lo attraversa a due dita sotto l'epitroclea (fig. 63, B B).

Fig. 67. — Gomito, faccia anteriore.

A, traccia dal lembo esterno.

2.° Messo l'avambraccio in pronazione, si riuniscono le due estremità dell'incisione anteriore, con un'incisione curva a convessità superiore, che risale da questa parte un dito al di sotto dell'apice dell'olecrano. Si fa retrarre la pelle, rasentando ripetutamente col tagliente del bistori il margine della sezione cutanea.

3.° Rimesso l'avambraccio in supinazione, l'operatore disseca e solleva da basso in alto il lembo anteriore.

4.° Taglia alla sua base i muscoli profondi, e penetrando nell'articolazione pel lato esterno compie la disarticolazione secondo le regole indicate.

La statistica di Malgaigne fatta nei casi occorsi agli Ospedali di Parigi dà il 20 % di morte in questa operazione. (T.)

§ VII. — Amputazione del braccio.

Dati anatomici. — Appiattito sulla faccia interna ed esterna negli uomini molto muscolosi, il braccio presenta nelle femmine, nei ragazzi e negl'individui grassi una forma cilindrica nei suoi tre quarti inferiori. Vi si nota in avanti la sporgenza del bicipite, in dietro quella del tricipite. Dalla piega del gomito partono due solchi, l'uno interno l'altro esterno, che corrispondono alla separazione di questi muscoli, alle aponevrosi intermuscolari ed ai margini laterali dell'omero. In fuori ed in alto, dalle inserzioni inferiori del deltoide partono egualmente due solchi corrispondenti al margine anteriore e posteriore di questo muscolo. Nel suo quarto superiore il braccio prende una forma conica per l'allargamento del moncone della spalla.

La pelle è sottile, spostabile, mobilissima in avanti ed in dentro; in fuori ed in dietro è più spessa, pelosa, meno retrattile

ed aderente all' osso nel cavo deltoideo. Il tessuto connettivo più o meno spesso , possiede uno strato profondo lamelloso in cui scorrono le vene superficiali.

L'aponevrosi è sottile, attaccata ai margini laterali dell'omero per i tramezzi intermuscolari. In basso essa si confonde con l'aponevrosi antibrachiale.

Muscoli. — In basso vi ha la terminazione delle masse muscolari interna ed esterna dell' avambraccio, quest' ultima è più rilevata. Nel mezzo del braccio : in avanti , il bicipite , superficiale non aderente , ed il brachiale anteriore applicato sull' omero ; in dietro, il tricipite che ricovre la faccia posteriore dell' osso.

Al terzo superiore dell' arto , si trovano , oltre il bicipite ed il coraco-brachiale , che s' infossano nell' ascella , il deltoide in fuori , ed in dentro le inserzioni del gran pettorale, del grande rotondo e del gran dorsale ai labbri della doccia bicipitale. Questi ultimi muscoli tagliati, si ritirano verso il tronco.

Vasi e nervi. — L' arteria omerale sotto-aponevrotica situata lungo l' omero sotto il margine interno del bicipite e del coraco-brachiale, fornisce in alto l'omerale profonda. Le vene sono superficiali e profonde. Il nervo mediano , satellite dell' arteria, l'accompagna , situato in avanti del setto intermuscolare interno. Il nervo cubitale, nascosto dietro questo foglietto fibroso, guadagna nel gomito la doccia epitrocleo-olecraniena. Il nervo radiale contorna l'omero da dentro in fuori, situato con l'omerale profonda nella doccia di torsione dell' osso, dalla quale bisogna staccarlo.

Osso. — Il corpo dell'omero è prismatico triangolare , a margini poco pronunziati. In basso esso si allarga e si appiattisce per formare il gomito. È ricoverto direttamente dal tricipite e dal brachiale anteriore. In alto si arrotonda per formare la testa dell' omero ; ivi è la doccia di torsione per la quale passano il nervo radiale , e l' arteria omerale profonda. Per i suoi margini laterali, l' omero dà attacco ai tramezzi intermuscolari. Nella sua metà superiore esso fornisce inserzione in fuori al deltoide , in dentro al coraco-brachiale ed ai muscoli che formano le pareti dell' ascella.

Il braccio può essere amputato in tutta la sua lunghezza.

I. — *Nei due terzi inferiori.*

A. **Metodo circolare.** — Il braccio viene allontanato dal corpo ad angolo retto , l' ammalato è collocato sulla sponda del letto colle spalle sollevate. Un assistente abbraccia con le due mani la parte superiore del membro e stira la pelle verso la sua

radice, un secondo assistente mantiene l'avambraccio in una posizione media. L'operatore situato in fuori, prende colla mano sinistra la parte superiore (lato destro), o la parte inferiore, (lato sinistro) del braccio, e tende i tegumenti. Misura con l'amputante la spessezza del membro, per determinare il livello dell'incisione cutanea.

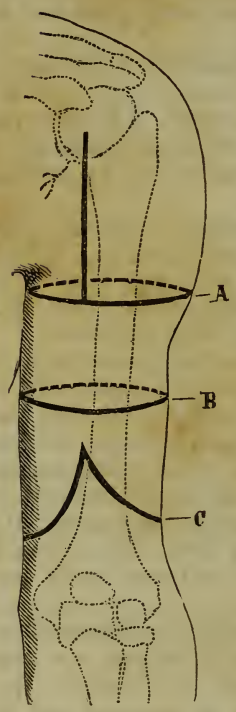

Fig. 68. — Braccio, faccia anteriore.

A, disarticolazione della spalla, lembo antero-esterno; B, amputazione del braccio, metodo circolare; C, amputazione del braccio, due lembi laterali.

1.° Sezione circolare della pelle. A causa della maggiore retrazione nella faccia interna, la pelle deve essere tagliata un dito più basso da questo lato. L'aponevrosi dev'essere rispettata con diligenza in dentro, per non ferire l'arteria omerale situata immediatamente sotto. Retrazione della pelle senza manichetto, per un'altezza di 3 a 4 centimetri.

2.° Sezione del muscolo bicipite solo, e di tutti i muscoli fino all'osso, perpendicolarmente all'asse del membro, a livello della pelle retratta.

3.° L'assistente, stirando le carni verso la spalla, forma un cono muscolare a base superiore. L'operatore taglia questo cono all'altezza della sua base, dirigendo obliquamente in alto il tagliente dell'amputante, se il braccio è voluminoso.

4.° Divide circolarmente il periostio, isola con cura il nervo mediano e forma, se lo crede conveniente, un piccolo manichetto periosteo di un centimetro di altezza.

5.° Applicata la coda di rondine, sega l'osso di traverso.

B. **Metodo a due lembi.** — I lembi possono essere presi, sia sulle facce anteriore e posteriore sia sulle facce laterali del braccio. Si fanno quadrati o arrotonditi e si tagliano per trasfissione o da fuori in dentro. Il lembo interno o anteriore deve

sempre essere un pò più lungo a causa della maggiore retrazione del bicipite (fig. 68 C).

Invece di fare due lembi eguali Teale taglia, mediante due incisioni verticali e due sezioni trasversali, un lembo quadrato antero-esterno eguale in lunghezza al diametro del membro, ed un lembo postero-interno non avente che un quarto di quest'altezza e comprendente l'arteria omerale.

C. **Metodo misto** (Sédillot). — Egli taglia per punzione un primo lembo laterale esterno, quasi interamente tegumentario, e lo taglia molto corto riportando obliquamente in fuori la lama dell'amputante. Riconducendo lo strumento nell'angolo superiore della ferita, mentre ritira in dentro i tegumenti rimasti intatti, lo fa uscire al punto opposto, e forma un secondo lembo simile al primo senza comprendervi l'arteria omerale.

Un assistente solleva allora i lembi ed egli termina l' operazione dividendo i vasi e le carni profonde, secondo le regole dell' amputazione circolare, e segando l' osso al di sopra degli angoli della ferita.

D. **Metodo ad un lembo.** — *Lembo anteriore.* — (Malgaigne). — Il chirurgo solleva colla mano sinistra la metà delle carni del membro dalla sua parte anteriore, le attraversa da parte a parte, in modo da lasciare i grossi vasi in dietro, e taglia un lembo di una lunghezza eguale al diametro del braccio. Alla base di questo lembo, taglia il resto delle carni mediante un' incisione trasversale semi-circolare, recide circolarmente le fibre aderenti dei muscoli, a livello della retrazione delle fibre superficiali, e sega l' osso perpendicolarmente al suo asse.

Qui come nel metodo misto, è più sicuro tagliare i lembi da fuori in dentro.

II. *Nel terzo superiore*

L'amputazione sopra gli attacchi dei muscoli delle pareti ascellari è di un valore discutibile. Il moncone non essendo più legato al tronco, viene trasportato in alto ed in fuori per l'azione dei muscoli sotto-scapulari, sotto e sopra-spinoso. Pertanto questo innalzamento non è costante. La spalla non si atrofizza dopo l'amputazione, e fornisce un punto di appoggio più solido all'apparecchio di protezione.

L'amputazione a quest'altezza si fa col:

A. **Metodo ad un lembo.** — *Lembo esterno.*. — 1° Si taglia da fuori in dentro, mediante un' incisione curva a convessità inferiore, un vasto lembo la cui base abbraccia i tre quinti

della circonferenza del membro, e la cui altezza è maggiore del diametro del braccio. 2.° Dissecato il lembo si solleva e si tagliano i tegumenti della faccia interna del braccio mediante un' incisione semicircolare, fatta 2 centimetri sotto la base del lembo.

3° Retratta la pelle in dentro, si tagliano tutte le carni all'altezza della base del lembo, perpendicolarmente all'asse del membro, si divide il periostio, e si sega l'osso di trasverso.

B. **Metodo obliquo ellittico.** — (Marcellino Duval) — Questo processo, che verrà descritto per l'amputazione della spalla, può essere applicato all'amputazione del braccio nel terzo superiore, facendo le incisioni più in basso. Con questo processo si può mettere allo scoverto ed allacciare l'arteria omerale prima della sua sezione, ciò che rende inutile la compressione del vaso, spesso delicata quando si opera ad una certa altezza.

I dati statistici per questa operazione sono secondo Malgaigne del 40 % nelle amputazioni patologiche e del 57 % in quelle traumatiche.

Dalle statistiche di Wolkman, Socin, Linhart, fatte tra il 1875 e il 1877, si hanno 22 amp. di braccia (med: di Lister) tutte guarite. (T.)

§ IX. — Amputazione della spalla

Dati anatamici. — La spalla occupa la radice dell'arto superiore, rappresenta un cono a punta inferiore, più o meno arrotondito secondo lo sviluppo dei muscoli e la spessezza dello strato sotto-cutaneo. Libera in fuori, in avanti ed in dietro la spalla è attaccata al tronco dai muscoli che costituiscono le pareti anteriore e posteriore dell'ascella.

La pelle sottile, floscia, molto mobile e molto retrattile verso l'ascella nella faccia interna, è più densa, spessa ed aderente in tutta la regione deltoidea.

Muscoli. — Le facce esterna, anteriore e posteriore della spalla, sono formate dal deltoide, muscolo spesso, triangolare, separato dall'articolazione da un tessuto connettivo scarso, in cui si formano facilmente le borse sierose.

In dentro sono il bicipite ed il coraco-brachiale. Quest'ultimo muscolo si porta insieme alla corta porzione del bicipite all'apofisi coracoide; il fascio nerveo-vascolare si trova lungo il suo margine interno. Il tendine della lunga porzione del bicipite, penetrato nella sua doccia, contorna la testa dell'omero ed attraversa l'articolazione per andare a fissarsi al margine superiore della cavità glenoidea.

Ai labbri della doccia bicipitale s' inseriscono; in avanti, il

gran pettorale; in dietro il grande dorsale ed il grande rotondo. I tendini di questi muscoli tagliati nella loro inserzione omerale trascinano retraendosi la pelle dell'ascella verso la parete toracica. In dietro vi è la lunga porzione del tricipite. Più profonda, mente i tendini che si fissano alla tuberosità della testa dell'omero e che rinforzano la capsula articolare. In fuori il sotto-spinoso il sopra spinoso ed il piccolo rotondo, inseriti sulla grossa tuberosità, e facilmente accessibili nella rotazione in dentro; sulla piccola tuberosità il tendine del sottoscapolare più difficile ad interessare nella rotazione dell' omero in fuori. Al disopra dell'articolazione, la volta acromio-coracoidea, che la protegge e la mette al coverto.

Vasi e nervi. — I grossi vasi ed i tronchi nervosi sono applicati contro la faccia interna dell'articolazione. Le arterie circonflesse circondano il collo dell' omero per guadagnare il deltoide dalla sua faccia profonda. La posteriore più grande è accompagnata dal nervo circonflesso.

L' arteria ascellare dev' essere presa e compressa da un assistente nella ferita, o allacciata prima di tagliarla, a causa della difficoltà che presenta la compressione della succlavia sulla prima costola.

Articolazione. — Una larga capsula fibrosa, più larga in basso che in alto, che permette un considerevole allontanamento delle superficie articolari, riunisce la testa dell'omero alla cavità glenoide della scapola. Essa è rinforzata dai tendini dei muscoli che s'inseriscono alle tuberosità della testa dell' omero, e si lascia facilmente dividere. Una sinoviale munita di più diverticoli tapezza le superficie articolari.

La cavità glenoide della scapola, piccola, leggermente concava, a grande asse verticale, resa più profonda dal cercine glenoideo che riveste la sua circonferenza, non offre alcun ostacolo alla disarticolazione. L'omero presenta una testa voluminosa a calotta articolare semi-sferica, e due tuberosità alle quali s'inseriscono i tendini dei muscoli scapolari. La capsula fibrosa, più larga nella sua inserzione omerale, dev' essere incisa sulla testa articolare.

Punti di ritrovo. — La punta dell' acromion, il becco dell' apofisi coracoide, i margini dell' ascella servono per riconoscere la sede dell' articolazione, e spesso a determinare la posizione delle incisioni.

Metodi operativi. — Tutti i metodi di amputazione furono applicati alla disarticolazione della spalla, ed i processi vennero variati all' infinito. Noi non descriveremo che i più utili ed i più usati.

A. **Metodo circolare.** — Il braccio allontanato dal tron-

co, i tegumenti stirati in alto da un assistente, l' operatore in fuori.

1° Sezione circolare della pelle a quattro o cinque dita sotto la punta dell' acromion. Dissezione ed arrovesciamento del manichetto cutaneo di due a tre dita di altezza. Il sollevamento del manichetto è reso grandemente difficile per la forma conica del moncone della spalla, esso dev' essere eseguito specialmente in fuori.

2° Mentre un assistente solleva il manichetto, l'operatore divide le fibre del deltoide perpendicolarmente, o meglio obliquamente in alto, per mettere allo scoverto la capsula articolare.

3° Prendendo allora il braccio colla mano sinistra, lo riporta verso il torace e divide la capsula sulla testa dell'omero.

4° Lussando l' omero in fuori, attraversa l' articolazione da fuori in dentro, divide le inserzioni dei tendini, e strisciando l'amputante lungo la faccia interna dell'osso, termina col tagliare i vasi ed i nervi. Questo processo è di una esecuzione molto difficile negl'individui un pò muscolosi.

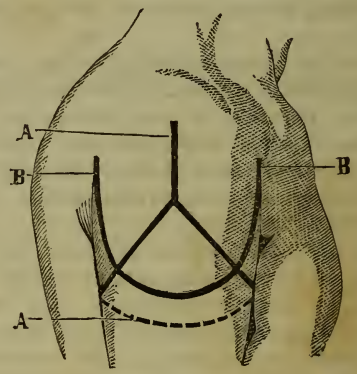

Fig. 69. — Spalla, faccia esterna.

A A, disarticolazione della spalla, racchetta: B B, disarticolazione della spalla, lembo esterno o deltoideo.

B. Metodo ovalare modificato. — Racchetta (fig. 69, A A). — Processo consigliato. — L'ammalato è coricato col petto un pò sollevato, e colla spalla ammalata sporgente in fuori del letto. Un'assistente situato dalla parte della testa, stira in alto i tegumenti del moncone della spalla, L'operatore, in fuori dell'arto, armato di un piccolo amputante di 12 a 15 centimetri di

lama, a dorso forte, prende il braccio ammalato colla mano sinistra e l'abbassa leggermente.

1° Immediatamente in avanti od al disotto dell' apice dell' acromion comincia un' incisione cutanea, che prolunga direttamente in basso, secondo l' asse del membro, per una lunghezza di tre dita. Inclinando allora l'amputante in basso ed in avanti (braccio destro), o in basso ed in dietro (braccio sinistro), viene ad interessare la faccia interna o esterna del braccio, a tre dita sotto il margine inferiore dell' ascella. L' incisione diviene allora trasversale, taglia tutta la semicirconferenza posteriore del braccio, e termina alla faccia laterale opposta. A misura che l'istrumento arriva alla parte posteriore del braccio, l' operatore porta l'arto nell'elevazione, per seguire il cammino dell'amputante.

2° Mentre il braccio è abbassato ed allontanato (lato sinistro), o ravvicinato (lato destro) al torace, l'operatore porta il *tallone* dell'amputante verso il termine dell'incisione precedente, e porta il coltello obliquamente in alto per raggiungere alla faccia esterna l'estremità inferiore dell'incisione verticale. In tal modo egli ha circoscritto una racchetta, di cui la coda partendo dall' acromion discende verticalmente sul moncone della spalla e di cui l' incisione ovalare abbraccia obliquamente la parte superiore del braccio, passando nella sua faccia interna, tre dita sotto il margine dell'ascella. L'incisione non deve interessare che la pelle, specialmente in dentro, dove l'arteria è sotto-aponevrotica.

3° L'operatore strisciando ripetutamente col tagliente dell'amputante ad un mezzo centimetro dai margini dell' incisione, lascia retrarre la pelle che un assistente poi tira fortemente in alto. Evita con cura d'interessare l'aponevrosi alla faccia interna del braccio.

4° Facendo tenere l'arto nell' abduzione, l'operatore divide il deltoide a livello della pelle retratta, dirigendo obliquamente in alto la lama dell'amputante, in modo da portare i labbri della ferita fino a livello dell' articolazione. In dietro egli taglia largamente il deltoide ed il tricipite; in avanti opera con precauzione ed arriva sul tendine del gran pettorale facile a riconoscersi per la direzione delle sue fibre perlacee, lo distacca dall'osso con la punta dell'istrumento, a piccoli colpi, e senza andare oltre. Lascia intatto il bicipite ed il coraco-brachiale che lo separano ancora dai vasi. Disseca ed abbassa il lembo triangolare del deltoide che ricovre la faccia esterna della capsula articolare.

5° Un assistente allontana allora leggermente i labbri della ferita. L' operatore prende il braccio ammalato con la mano sinistra dalla sua parte inferiore; ravvicina il gomito al torace per fare sporgere in fuori il capo dell'omero, e porta il braccio

nella rotazione in dentro (lato sinistro), o nella rotazione in fuori (lato destro).

Applicando il tagliente dell'amputante sul capo dell'omero, ben perpendicolarmente, contro il labbro sinistro della ferita, colla punta in basso, egli fa descrivere al coltello un movimento semicircolare da sinistra a destra, premendo fortemente contro il capo osseo, nello stesso tempo che imprime al braccio, mediante la mano sinistra, un movimento di rotazione in fuori (lato sinistro), o in dentro (lato destro), per portare la capsula articolare sotto il tagliente dello strumento. La capsula dev' essere divisa in tutta la sua parte esterna, e contro il margine dell' acromion. Se la sezione è incompleta, o se il tendine del bicipite è stato risparmiato, si completa la divisione con un secondo colpo di amputante.

6° Per dividere gli attacchi del sotto-scapolare, il braccio è portato nell' estrema rotazione in fuori, ed il tagliente del coltello applicato perpendicolarmente alla direzione delle fibre tendinee, colla punta in alto e la lama parallela all'asse del membro. Per tagliare gli attacchi del sotto e sopra-spinoso, il braccio è portato nella rotazione forzata in dentro. L'amputante non deve giammai abbondonare le tuberosità ossee, per evitare che sfugga.

7° L' operatore, riportando il gomito ammalato contro la parete toracica, lussa in fuori il capo dell'omero. Attraversa l'articolazione da fuori in dentro, contornando le superficie articolari, e col tagliente del coltello mantenuto contro l' osso, completa la sezione delle briglie capsulari. Quindi facendo scorrere il coltello dall'alto in basso contro la faccia interna dell'omero, distacca le parti molli, e discende fino a due dita circa sotto la sezione cutanea.

8° L' assistente situato dietro la spalla prende a piena mano il labbro interno della racchetta, col pollice sulla superficie sanguinante, colle altre dita nell'ascella, sente le pulsazioni dell'arteria ascellare e la comprime esattamente.

L' operatore rialza allora l' amputante lungo la faccia interna dell' osso, col dorso dello strumento in alto. Arriva all' altezza della sezione cutanea, porta il tagliente direttamente in dentro e divide direttamente e di un sol colpo i muscoli ed il fascio nerveo-vascolare, completando così la separazione del braccio.

9° S'isola e si allaccia subito l'omerale. L' assistente ritira le sue dita, e si legano le arterie che dànno sangue.

Verneuil, dopo la divisione del deltoide e del gran pettorale, isola col dito il bicipite ed il coraco-brachiale e li taglia. Ricerca allora l' arteria nel fascio nerveo-vascolare, la isola un poco al disopra della sezione muscolare e l' allaccia. Si evita in

tal modo il bisogno di far comprimere l'arteria nel lembo, compressione sempre molto delicata.

C. Metodo a due lembi. — *Lembi anteriore e posteriore* (Lisfranc). — *α. Braccio sinistro.* — L' ammalato deve stare seduto e col petto sollevato. Il braccio ammalato sollevato in fuori quasi ad angolo retto, il chirurgo situato in dentro abbraccia colla mano sinistra il moncone della spalla, col pollice sulla faccia posteriore dell'omero, l'indice ed il medio sullo spazio acromio-coracoideo.

1° Armato di un coltello interosseo, lungo 24 centimetri, lo immerge parallelamente all' omero, al lato esterno del margine posteriore dell'ascella, al davanti dei tendini, colla lama formante con l' asse della spalla un angolo di 45°, e col tagliente superiore portato un po' in avanti. Il coltello rasentando la faccia posteriore ed esterna dell' omero e del suo capo articolare arriva sotto l' acromion. Ivi si fa girare in modo che la punta si abbassi, e che il manico si allontani dal braccio di 6 a 9 centimetri, formando con l' asse dell' articolazione, un angolo di 25° circa a seno inferiore.

Allora la punta spinta in avanti esce innanzi della clavicola, in dentro dell' acromion, nel triangolo acromio-coracoideo. Tenendo il manico quasi fisso, si fa progredire la lama del coltello da dentro in fuori e da basso in alto contornando il capo dell'omero; poi, sprigionatolo da sotto l'acromio, si discende a piena lama sul lato esterno del braccio, e si taglia un lembo posteriore di 6 a 9 centimetri, che si fa subito sollevare da un assistente. La capsula articolare dev' essere largamente aperta in questo primo tempo.

2° Il chirurgo abbassa la mano, col coltello attraversa l'articolazione, scorre dietro il capo dell'omero, lo rasenta distaccando le parti molli e l'arteria, presa da un assistente, e taglia un lembo anteriore della stessa dimensione del precedente.

β. Braccio destro. — O l'operatore infossa l'amputante nel triangolo acromion-coracoideo per farlo uscire in basso al margine posteriore esterno dell' ascella; ovvero si situa dietro la spalla per tagliare questo lembo nel modo ordinario, col coltello condotto da basso in alto, portandosi poi sul lato del braccio per fare il lembo anteriore.

D. Metodo ad un lembo. — *a. Lembo esterno o deltoideo* (fig. 69, B B).

1° Un' incisione curva a convessità inferiore, praticata sulla faccia esterna del moncone della spalla, limita un lembo di cui la base abbraccia tutte le inserzioni superiori del deltoide, il cui apice si trova a sei dita sotto della punta dell' acromion. Questa incisione non interessa che la pelle ed il tessuto sottocutaneo.

2° Un' incisione semi-circolare, passando sotto i margini dell' ascella, divide la pelle della parte interna del membro, senza toccare l'aponevrosi.

3° Si disseca da basso in alto il lembo a spallina, e si fa sollevare. Si distaccano le inserzioni del gran pettorale dalla doccia bicipitale.

4° Si tagliano allora la capsula e gli attacchi dei tendini alle tuberosità dell'omero, poi, attraversando l'articolazione da fuori in dentro, si separano e si tagliano le carni interne ed il fascio nerveo-vascolare nel modo come noi abbiamo indicato.

b. Lembo antero-esterno (Fleury) (fig. 68, A.)·

1° Un'incisione verticale che discende dalla sommità dell'apofisi coracoide fino a cinque dita al disotto di essa, penetra fino all' osso.

2° Alla sua estremità inferiore si dividono circolarmente i tegumenti del braccio.

3° Dissecato e sollevato il lembo antero-esterno, si tagliano la capsula ed i tendini. Coll' amputante, attraversando l' articolazione, si passa indietro del capo dell' omero, e, discendendo lungo la faccia interna dell' osso, si tagliano le carni ed il fascio nerveo-vascolare all' altezza della divisione circolare della pelle.

E. Metodo ellittico. (Marcellino Duval).

Coricato l'ammalato colle spalle sollevate, il braccio viene allontanato dal tronco, e mantenuto orizzontalmente e nella rotazione in fuori. Un assistente situato tra l'avambraccio ed il tronco dell'ammalato fissa l' arto, un secondo assistente, situato in fuori, verso la radice dell'arto, tende la pelle e la fa risalire. L'operatore si situa in fuori.

L' incisione cutanea rappresenta nel suo assieme un' ellissi obliquamente diretta dall' alto in basso, e dalla parte esterna del moncone della spalla verso il cavo dell' ascella, o verso la parte superiore ed interna del braccio. L'estremità *esterna* dell'ellissi è situata sei centimetri sotto il margine inferiore dell'acromion; l'estremità interna discende 4 centimetri più in basso. Si delinea l'ellissi.

1° *Sezione e dissezione della pelle.* — *α. Sezione della pelle.* Con un bistori a forte lama, a tagliente convesso e di 5 a 6 centimetri di lunghezza, tenuto come penna da scrivere, l' operatore divide la pelle seguendo il tracciato dell'ellissi, di un sol colpo, e cominciando l'incisione dalla parte posteriore della faccia interna del membro, per raggiungere più facilmente il suo punto di partenza, a misura che l'assistente porta il braccio nella rotazione in dentro.

β. *Dissezione della pelle.* Si disseca la pelle, seguendo il me-

desimo cammino, tutto attorno all' arto, e ad un' altezza sufficiente per potere arrovesciare il manichetto, o per farla sollevare da un assistente, se non si è fatto il manichetto.

2° Seguendo sempre la traccia dell'incisione da dentro in fuori, si uncina con l' indice sinistro la parte esterna del margine inferiore del gran pettorale, si stira, si fissa tra questo dito ed il pollice, e si taglia trasversalmente. Si taglia il deltoide perpendicolarmente o obliquamente da basso in alto, in tutta la sua spessezza, seguendo la curva dell' ellissi, dal suo margine anteriore al posteriore. Si divide ancora la lunga porzione del tricipite, se si può distinguere.

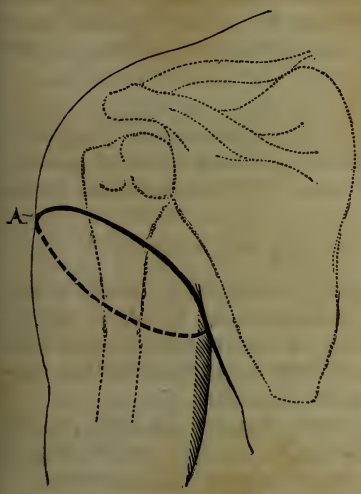

Fig. 70. — Spalla, faccia posteriore.

A, disarticolazione della spalla, metodo ellittico (M. Duval).

Il manichetto muscolo-cutaneo viene sollevato ed arrovesciato. Per rendere facile questo arrovesciamento, si divide l'inserzione del tendine del gran pettorale al margine anteriore della doccia bicipitale, facendo progredire il bistori da basso in alto e parallelamente a questo margine. Infine, a misura che l' assistente solleva ed arrovescia il manichetto, si da qualche colpo di bistori tra la faccia profonda del deltoide e l'articolazione.

3° Dopo di aver ben riconosciuta la situazione del fascio nerveo-vascolare, e specialmente dell'ascellare, si fa sulla guaina aponevrotica del coraco-brachiale, a 2 o 3 centimetri in avanti ed in fuori del fascio, un' incisione longitudinale di 3 a 4 centimetri. Il coraco-brachiale, e la corta porzione del bicipite vengono allora facilmente stirati in avanti ed in fuori dall'indice sinistro curvato ad uncino. Questi muscoli, presi tra il dito indice ed il pollice, vengono divisi a 6 centimetri circa sotto l' apofisi coracoide. Si può allora allacciare l' arteria principale.

4° *Disarticolazione e separazione completa dell'arto.* — Per il braccio destro, che viene dapprima portato nella rotazione in dentro, si procede da dietro in avanti; l'inverso si fa pel braccio sinistro. Il bistori vien tenuto a piena mano.

Braccio destro. — Si comincia la sezione della capsula e dei muscoli periarticolari, dalla parte posteriore ed inferiore e nell'ordine seguente: tendini del piccolo rotondo, del sotto-spinoso, del sopra-spinoso, della lunga porzione del bicipite, del sotto-scapolare.

Dopo la disarticolazione, si tagliano, discendendo lungo la porzione superiore ed interna dell'omero, i tendini del gran dorsale, e del grande rotondo, come pure la lunga porzione del tricipite, nel caso che non fosse stata divisa nel secondo tempo. A misura che si discende, si ravvicina al tronco il gomito dell'operato, affine di allontanare la parte superiore del braccio.

Si termina colla sezione trasversale del fascio nerveo-vascolare, dopo aver fatto comprimere l'arteria da un assistente situato in dentro dell'avambraccio. Infine si allacciano l'ascellare, la circonflessa posteriore, ecc.

La statistica di Malgaigne dà il 50 % di morti nelle disarticolazioni eseguite per causa patologica. In guerra si è avuto dal 33,3 % al 52,7 %. Nelle statistiche degli operati e medicati col sistema Lister (Volkmann, Esmarch, Ospedale dei Pellegrini) si trovano 10 disarticolazioni ed un sol caso di morte.

§ X. Amputazione delle dita del piede.

La poca importanza funzionale che presentano le ultime quattro dita del piede, e le loro piccole dimensioni, fanno sì che si amputino raramente nella continuità o nella contiguità delle loro falangi. L'amputazione della prima falange nella continuità è pertanto preferibile all'ablazione completa del dito.

La disposizione anatomica è la stessa che per la mano, e gli stessi processi operatorii sono applicabili, la cicatrice dev'essere al coverto dagli attriti e dalle pressioni durante il cammino.

I metodi da mettere in uso sono:

1° Il metodo a due lembi quadrati, dorsale e plantare, col processo di Ravaton;

2° Il metodo ad un lembo plantare unico.

Per il grosso dito bisogna rispettare, per quanto è possibile, l'estremità anteriore del primo metatarseo, e l'articolazione metatarso-falangea, punto di appoggio nel cammino. Questo dito è voluminoso, appiattito trasversalmente; la pelle della faccia plantare è spessa, dura, sovente cornea, i lembi debbono essere fatti molto lunghi.

A. — *Amputazione della falangetta del grosso dito nella contiguità.*

L'articolazione è un ginglimo a grande asse trasversale; la sua sede è indicata dai due piccoli tubercoli laterali, coi quali termina innanzi la prima falange, e dalla piega cutanea plantare.

Lembo plantare. — Il tallone è poggiato sulla tavola, il piede vien tenuto fisso da un assistente che tira in dietro la pelle della faccia dorsale, ed allontana in fuori il secondo dito. L'operatore, riconosciuta la linea articolare, solleva la falangetta, col pollice sinistro messo sulla faccia dorsale e coll'indice di trasverso sotto la sua faccia plantare, e la flette ad angolo retto (fig. 71, B).

Con un'incisione leggermente convessa in basso, cominciata a livello dell'interlinea, si tagliano da sinistra a destra i tegumenti ed il tendine estensore, e si apre l'articolazione. Si tagliano successivamente i due legamenti laterali. Il pollice sinistro dell'operatore premendo sull'unghia della falangetta, lussa in alto la sua estremità posteriore. Una piccola incisione fatta da dietro in avanti sul margine laterale destro della falangetta rende facile il passaggio del bistori, che, attraversando l'articolazione d'avanti in dietro, viene portato alla faccia plantare. Col tagliente del bistori in avanti, dopo aver rimesso a posto il dito, si fa scorrere l'istrumento lungo la faccia plantare dell'osso, e si taglia per trasfissione un lembo a larga base che comprende tutta la polpa del grosso dito.

B. — *Amputazione della prima falange del grosso dito nella continuità.*

Essa è preferibile alla disarticolazione, perchè conserva il punto di appoggio del piede in avanti. Si fa con tre metodi.

1° Metodo circolare. — L'assistente e l'operatore prendono la posizione indicata in A. Ad un centimetro e mezzo sotto il punto della sezione ossea, si dividono circolarmente i tegumenti del dito, si tagliano i tendini, e si termina colla sezione trasversale della falange alla base del manichetto. Questo metodo di difficile esecuzione dà una cicatrice centrale.

II. Metodo a due lembi. — *Lembi quadrati* (Ravaton) — La posizione è l'istessa. Due incisioni cutanee di un centimetro e mezzo di lunghezza, fatte da dietro in avanti a partire dal punto della sezione ossea, sul mezzo delle facce laterali della falange, limitano con la indicata incisione circolare due lembi quadrati eguali dorsale e plantare. Dissecati questi lembi dall'apice alla base e sollevati da un assistente, si tagliano i tendini e si sega la falange di traverso a questo livello.

III. Metodo ad un lembo. — *Lembo plantare.* — L'assistente prende e dà al piede la posizione indicata in A. L'operatore prendendo il dito tra il suo pollice ed il suo indice sinistro, ed inclinandolo in modo convenevole, pratica da ciascun lato, vicino alla faccia dorsale, e da dietro in avanti, a partire

dal punto di sezione dell' osso, un' incisione longitudinale di 2 centimetri, penetrando fino all' osso. Facendo cangiare di posizione alle dita della sua mano sinistra, e sollevando il dito su cui si opera mediante il pollice situato sotto la sua faccia plantare, egli congiunge in avanti le due incisioni laterali, mediante una sezione trasversale, comprendendo la pelle ed i tendini flessori. Limitato così il largo lembo plantare, e preso pel suo apice, viene dissecato fino alla sua base e sollevato da un assistente.

Con un'incisione dorsale, condotta trasversalmente a 2 millimetri in avanti della base del lembo plantare, si divide la pelle ed il tendine estensore.

Non resta che a tagliare circolarmente il periostio, ed a sezionare la falange trasversalmente alla base del lembo. Questa sezione si fa con una sega da falangi, e con la tanaglia del Liston.

C. — *Amputazione isolata di uno delle quattro ultime dita del piede nell'articolazione.*

Le articolazioni metatarso - falangee delle quattro ultime dita del piede sono condilartrosi a grande asse verticale. I capi dei metatarsi sono convessi in avanti, molto appiattiti lateralmente; la base delle prime falangi è concava in dietro. Due legamenti laterali triangolari, un legamento glenoideo anteriore ed i tendini estensori e flessori mantengono in contatto le superficie articolari.

La pelle è sottile, floscia, mobile e retrattile sulla faccia dorsale; spessa, cornea ed addoppiata da grasso nella faccia plantare. La pianta del piede si prolunga in avanti delle articolazioni, e per la direzione obliqua in alto ed in avanti della prima falange delle dita, le articolazioni metatarso-falangee stanno in un avvallamento dorsale. Per trovare l'interlinea bisogna premere fortemente col dito sul dorso del piede per deprimere le parti molli, ed imprimere al dito dei movimenti alternativi di flessione e di estensione. Il movimento di strappamento dà ancora dei risultati meno precisi di quelli che si hanno per le dita della mano.

Metodo circolare modificato. — *Racchetta* (fig. 71, C, D). Il piede di cui il tallone poggia sulla tavola, vien tenuto fisso da un assistente, che stira in dietro la pelle della faccia dorsale, ed allontana le dita vicine. L'operatore prende l' alluce col suo pollice situato sulla faccia dorsale, coll'indice di trasverso sotto la faccia plantare, lo flette leggermente, e riconosce l' interlinea articolare.

Ad un mezzo centimetro al disopra dell' articolazione, il chi-

rurgo comincia sulla faccia dorsale del piede un' incisione cutanea, che segue in avanti l'asse del dito, e termina ad un mezzo centimetro indietro della piega digito-plantare. Quindi col bistori condotto obliquamente in avanti ed in basso, attraversa la faccia laterale destra del dito per guadagnare la piega digito-plantare, taglia la pelle in questa piega, e percorre obliquamente in dietro ed in alto la faccia laterale opposta per raggiungere l' estremità anteriore dell'incisione dorsale. Dissecati largamente i labbri della racchetta, si taglia il tendine estensore a livello dell' articolazione, ed il legamento laterale e plantare con la punta del bistori, avvalendosi dei movimenti di torsione impressi al dito. Lussando in alto l'estremità posteriore della prima falange, la si contorna coll' istrumento che viene ad uscire per l' incisione plantare, completando lo svellimento del dito. In quest' ultimo tempo, come per l' incisione ovalare, il pollice sinistro dell' operatore è situato sotto la faccia plantare del dito per sollevarlo e mettere questa faccia ben allo scoverto.

Fig. 71.—Avampiede, faccia dorsale.

A, amputazione del primo metatarso nella continuità, racchetta; B, disarticolazione della falangetta del grosso dito, lembo palmare, incisione dorsale; B, D, disarticolazione di un dito, racchetta.

D. — *Disarticolazione isolata dell' alluce.*

Il capo del primo metatarso è molto voluminoso, convesso in avanti, a grande asse trasversale. Vi ha bisogno di un gran lembo per ben covrirlo, e la cicatrice non dev' essere nè plantare nè interna. Al disotto dell' articolazione, vi sono tre piccole ossa sesamoidi che bisogna evitare.

Il metodo di elezione è quello a grande lembo interno.

1.° Lembo interno. — Un assistente fissa il piede, tira in dietro i egumenti della faccia dorsale e scosta in fuori il secondo dito. L' operatore afferra il grosso dito, ponendo il pollice sini-

stro sulla faccia dorsale, l'indice di trasverso sotto la sua faccia plantare.

1.° Riconosciuta l'articolazione, egli comincia a 2 millimetri in avanti dell'interlinea ed immediatamente in fuori del tendine estensore, sulla faccia dorsale del dito, un'incisione cutanea che prolunga direttamente in avanti fino all'articolazione interfalangea. Da questo punto parte un'incisione trasversale che taglia in forma quadrata la faccia interna del dito, e si continua sulla faccia plantare fino al margine esterno del tendine estensore. Sollevato il dito col pollice sinistro situato alla sua faccia plantare, si fa partire dall'estremità della sezione trasversale un'incisione cutanea che segua d'avanti in dietro il margine esterno del tendine flessore, e termina alla piega digito-palmare.

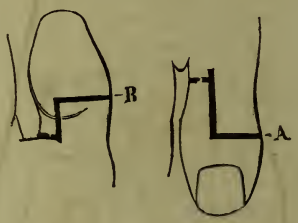

Fig. 72. — Disarticolazione del grosso dito. Lembo interno.

A, incisioni dorsali; B, incisioni plantari.

2.° Con un'incisione trasversale si ricongiungono i due lati della base del lembo così tracciato, passando sulla faccia esterna del grosso dito nella piega interdigitale.

3.° Il lembo interno viene dissecato dall'apice alla base rasentando l'osso, e viene sollevato dall'assistente. Si taglia il tendine estensore a livello dell'articolazione, e successivamente i due legamenti laterali, si lussa in alto l'estremità posteriore della falange, e si completa la sua disarticolazione contornandola col bistori ch'esce nella faccia plantare, dividendo i tendini flessori.

La cicatrice viene in fuori, contro il secondo dito, completamente al coverto.

Lo stesso lembo potrebb'essere tagliato col metodo ellittico, i suoi angoli arrotonditi si adatterebbero più esattamente.

II. Lembo plantare. — Un largo lembo plantare, tagliato nel medesimo modo, cioè quadrato o arrotondito, ci sembra superiore alla racchetta consigliata da Malgaigne.

E. — *Disarticolazione simultanea di tutte le dita del piede.*

I capi dei metatarsi formano una curva convessa in avanti, il cui apice corrisponde al secondo metatarso. Il primo ed il terzo terminano presso a poco alla medesima altezza; il quarto un po' in dietro di questi, ed il quinto più indietro ancora.

Bisogna mettere la cicatrice al coverto, e fornire una copertura sufficiente ai capi dei metatarsi, sopratutto a quello del primo.

Il metodo circolare è di una esecuzione molto difficile, il lembo

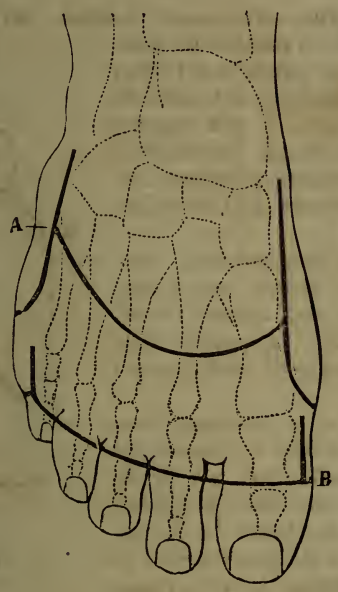

Fig. 73. — Piede, faccia dorsale.

A, disarticolazione medio-tarsea, incisione dorsale; B, disarticolazione simultanea di tutte le dita, due lembi quadrati, dorsale e plantare.

plantare unico, ed il metodo ellittico non forniscono sufficienti tessuti per coprire le ossa.

I. Metodo a due lembi. — *a. Due lembi quadrati, dorsale e plantare.* — Il piede vien tenuto fisso sulla tavola da un assistente che stira in dietro i tegumenti della faccia dorsale. L'operatore abbraccia colla mano sinistra, col pollice in alto, le dita da togliere.

1.° Con un'incisione semi-circolare si dividono da sinistra a destra i tegumenti dorsali negli spazii interdigitali, ed il più ch'è possibile in avanti. Per fare ciò, le dita si debbono successivamente allontanare dall'assistente o dall'operatore, per tendere la pelle degli spazii interdigitali messi allo scoverto, e

colla punta del bistori si taglia la cute distesa. L'incisione attraversa la faccia del grosso dito, un po' in dietro della sua articolazione interfalangea. Si ottiene così un lembo ad estremità frastagliata, ma questo frastagliamento non resta sul vivo (fig. 73, B).

2.° Sollevate le dita colla mano sinistra, col pollice sotto la loro faccia plantare, si pratica da sinistra a destra, con la punta del bistori tenuta perpendicolarmente ai tessuti da dividere, e penetrando il più innanzi ch'è possibile negli spazii interdigitali allontanati, un'incisione plantare che riunisce le due estremità dell'incisione dorsale (fig. 74 B).

3.° Due incisioni longitudinali, condotte da dietro in avanti sul mezzo della faccia esterna del quinto ed interna del primo dito, a partire dall'interlinea, finiscono di delimitare i lembi.

4.° Si dissecano e si sollevano successivamente i due lembi e l'assistente li mantiene sollevati. Con un primo colpo di bistori si dividono i tendini estensori, e si aprono tutte le articolazioni da sinistra a destra, tenendo le dita leggiermente flesse. Con la punta del bistori si tagliano in seguito i legamenti laterali, ed i legamenti plantari, sempre nel medesimo senso.

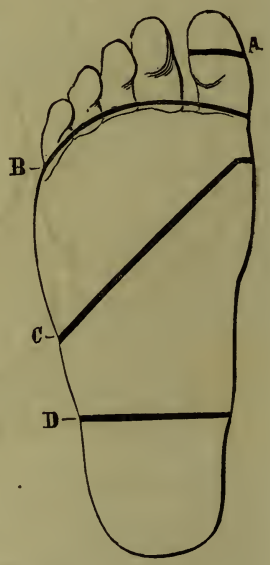

Fig. 74. — Piede, faccia plantare.

B, amputazione di tutte le dita, incisione plantare; C, amputazione mediotarsea; D, amputazione totale del piede,

5.° Portando allora il bistori sotto le falangi, di piatto, e col tagliente in avanti, si distaccano queste successivamente da destra a sinistra, ovvero tutte insieme, se lo strumento è molto lungo, tirando la lama verso di se, e facendola uscire per l'incisione plantare.

II. Metodo a due lembi. — *b. Processo di* Dubrueil (fig. 75, C.). — *Piede destro.* — 1.° Si fa una prima incisione dorsale partendo dall'articolazione metatarso-falangea del quinto dito, e terminando sulla parte mediana dell'alluce all'altezza dell'articolazione della falange e del metatarso. Essa descrive una curva a convessità anteriore che si fa passare il più che si può in avanti, evitando tuttavia di avere un lembo frastagliato.

2.° Dall'estremità interna di questa incisione, se ne fa par-

tire una seconda che si dirige in avanti seguendo l'asse del grosso dito fino alla sua articolazione interfalangea. Ivi arrivata, si porta in dentro arrotondendosi, contorna il lato interno del grosso dito, ed arriva sulla faccia plantare, ch' essa segue fino al solco digito-plantare. Una terza incisione convessa in avanti e che segue il solco digito-plantare, riunisce l'estremità iniziale della prima e l'estremità terminale della seconda. Si ritorna allora all'incisione dorsale e si disarticolano le quattro ultime dita; poi si disseca e si fa arrovesciare in dietro il lembo formato sul lato interno del grosso dito, che si disarticola. Infine per terminare, si passa il bistori tra i metatarsi e le falangi, e circondandole di piatto, si esce a livello dell'incisione già tracciata alla faccia plantare.

Pel piede sinistro, si comincia sul grosso dito. Si potrebbe, se si volesse, prendere sul lato esterno del quinto metatarso un lembo analogo.

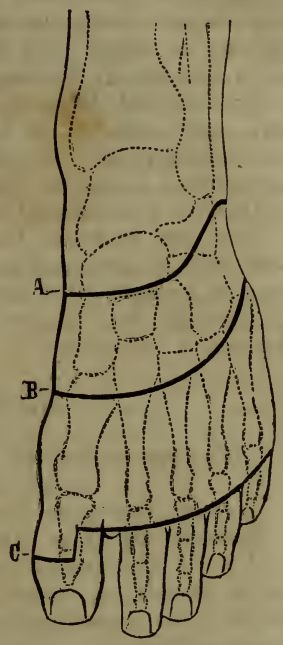

Fig. 75. — Piede, faccia dorsale.

A, amputazione del piede, racchetta, incisione dorsale; B, amputazione sotto-astragaliena; G, amputazione simultanea di tutte le dita, due lembi (Dubrueil).

F. — *Amputazione di due dita contigue.*

È preferibile di toglierle via separatamente. Per l' ablazione simultanea si applica il metodo ovalare modificato. L'incisione longitudinale della racchetta si comincia sul dorso del piede ad un centimetro in dietro delle articolazioni, delle dita che si debbono amputare, e si porta in avanti fino all'origine dello spazio interdigitale. L'incisione ovalare partendo da questo punto, contorna la radice delle dita, passando nel solco interdigitale e poi nella piega digito-plantare. Il resto dell' operazione è come per l' ablazione isolata di un dito.

§ XI. — Amputazione dei metatarsi.

Dati anatomici — I metatarsi sono ossa lunghe, il cui corpo è prismatico-triangolare, a cresta plantare, e le estremità poco voluminose. Riuniti in avanti dal legamento intermetatarseo, si toccano in dietro, per le loro facce laterali e sono in qualche modo resi stabili dai legamenti interossei.

Ricoverti sul dorso del piede dalla pelle e dai tendini estensori, sono nascosti in basso da tutta la spessezza delle parti molli della pianta. Il primo metatarso è libero sulla sua faccia interna, il quinto sulla sua faccia esterna, gli spazii intermetatarsei sono colmati dai muscoli.

Come per la mano, l'amputazione nella continuità dei metatarsi vale sempre meglio della loro disarticolazione, perchè essa rispetta le sinoviali e lascia al piede una maggiore lunghezza. La cicatrice deve sempre essere dorsale per evitare le pressioni durante il cammino.

A. — Nella continuità.

1.° *Amputazione del primo metatarso nella continuità.*

Il primo metatarso è corto, ma voluminoso.

Metodo ovalare modificato (fig. 75, A).

Il piede vien tenuto fisso da un assistente, che stira i tegumenti dorsali, e scosta in fuori il secondo dito. L'operatore prende colla mano sinistra il grosso dito, tenendo il pollice sulla faccia dorsale.

1.° Ad un mezzo centimetro in avanti del punto della sezione ossea, sulla faccia dorsale del metatarso, e presso il suo margine esterno, comincia un'incisione cutanea che prolunga direttamente in avanti, e termina presso l'interlinea metatarso-falangea. Da questo punto parte l'incisione ovalare che circonda obliquamente il dito, passando nel solco interdigitale, per ritornare al suo punto di partenza.

2.° Un'incisione trasversale di 1 centimetro e ½ a 2 di lunghezza, parte dal margine interno del piede per terminare all'estremità posteriore dell'incisione longitudinale. Essa non interessa che la pelle.

3.° Si dissecano largamente i labbri della racchetta, rasentando diligentemente l'osso sulle sue facce laterali e da dietro in avanti. La lama del bistori, scorre lungo il margine destro del metatarso, contorna la sua faccia plantare, e la punta dell'istrumento sporge quindi dal suo margine sinistro. Portando

direttamente in avanti il bistori si completa l'isolamento del metatarso. Questo movimento è reso più difficile dalle ossa sesamoidi dell' articolazione metatarso-falangea che si oppongono al passaggio del bistori.

4.° Si divide il periostio a livello del punto di sezione, e, proteggendo le parti molli con una compressa o con una placca di cartone portata contro l'osso nel primo spazio interosseo, si taglia il metatarso sia trasversalmente, sia obliquamente in avanti ed in fuori.

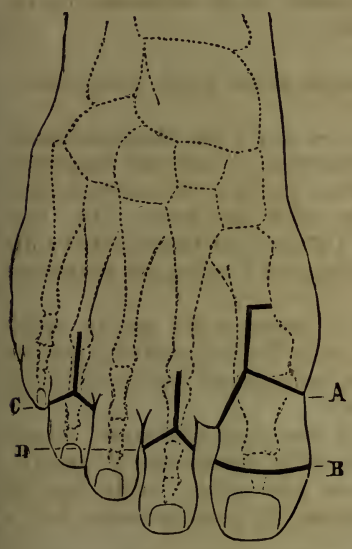

Fig. 76. — Avanpiede, faccia dorsale.

A, amputazione del primo metatarso nella continuità, racchetta.

II. — *Amputazione del quinto osso del metatarso nella continuità.*

Il corpo dell' osso è molto sottile, sottocutaneo in fuori, ma leggiermente sorpassato da questo lato dalle parti molli della pianta del piede.

Metodo ovalare modificato. — La stessa operazione precedentemente descritta. Una piccola incisione trasversale, condotta dal margine esterno del piede sulla estremità posteriore della coda della racchetta, rende facile la denudazione dell'osso. Il metatarso viene segato da fuori in dentro, sia trasversalmente, sia un po' obliquamente in avanti.

III. — *Amputazione del secondo, terzo e quarto metatarso nella continuità.*

Queste ossa non sono sottocutanee che sulla loro faccia dorsale, gli spazii interossei che li separano sono colmati dai muscoli ed offrono poca larghezza.

Metodo ovalare modificato. — L' incisione longitudinale della racchetta si comincia sulla faccia dorsale dell'osso, un pò di là del punto della sezione ossea. Meglio vale cominciarla direttamente a questo livello, e fare in questo punto una piccola incisione trasversale. L'ovale contorna la radice del dito passando nella piega digito-plantare.

Isolato bene l'osso, si tagliano i tendini dorsali ed il periostio, e si divide il metatarso o con forti forbici, o con una sega a catena che si passa al di sotto mediante un ago curvo. Le parti molli vengono protette da una compressa a due capi incrociati tra loro sul dorso del piede, mantenuta da un assistente. La sezione dell'osso dev'essere trasversale.

IV. — *Amputazione di due metatarsi vicini nella continuità.*

Metodo ovalare modificato. — Per l'amputazione simultanea del primo e del secondo metatarso, l'incisione longitudinale della racchetta si fa sulla faccia dorsale del secondo metatarso; l'ovale abbraccia la radice delle due prime dita, passando nella piega digito-plantare. Un'incisione trasversale va dal margine interno del piede a raggiungere l'estremità posteriore della coda della racchetta.

Per l'amputazione simultanea del quarto e del quinto metatarso, l'incisione longitudinale cade sulla faccia dorsale del quarto, un'incisione trasversale va dal margine esterno del piede a raggiungere la sua estremità posteriore.

Per l'amputazione simultanea dei due altri metatarsi, l'incisione longitudinale si fa nel mezzo dello spazio che li separa, e viene sormontata da una incisione trasversale, o da due incisioni oblique in dietro, che limitano un piccolo lembo a V a base posteriore.

L'incisione ovalare, cominciata un pò in dietro delle articolazioni metatarso-falangee, abbraccia le radici delle due dita da togliere, passando nella piega digito-plantare.

Dissecati i labbri della ferita, denudate le facce esterne dei due metatarsi, si scovre la loro faccia plantare, si tagliano i tendini dorsali e le carni interossee a livello del punto di sezione ossea, si passa una compressa a tre capi per proteggere le parti molli, e si finisce col segare isolatamente ciascun metatarso.

Per l'amputazione simultanea del primo e del secondo metatarso, per quella del quarto e del quinto, la sezione ossea si fa con una sega ordinaria di piccola dimensione, interessando dapprima l'osso che forma il margine del piede. Per l'amputazione simultanea dei due altri metatarsi si è usata la sega a catena o la pinzetta di Liston.

Le parti molli non sono sempre completamente distaccate dalla faccia plantare. Per completare l'isolamento dei metatarsi divisi, si solleva la loro estremità anteriore, e passando il bistori sotto le ossa, col tagliente in avanti, si porta in fuori per l'incisione plantare.

V. — *Amputazione simultanea dei cinque metatarsi nella continuità.*

L'amputazione è preferibile alla disarticolazione di queste ossa, perchè per essa vengono rispettate le sinoviali e si conserva al piede una maggiore lunghezza.

Ciascuno dei metatarsi dev' essere segato a parte, e la sezione comune deve formare una curva a convessità anteriore parallela alla curva naturale che formano i capi di queste ossa.

Un assistente fissa il piede e tira in dietro i tegumenti della faccia dorsale ; l' operatore prende le dita con la mano sinistra , tenendo il pollice in sopra.

A. Metodo ad un lembo. — *Lembo plantare.*

1° A due centimetri circa in avanti del punto di sezione ossea, il chirurgo fa sulla faccia dorsale del piede , da sinistra a destra, e dall'un margine all'altro, un'incisione cutanea leggermente convessa in avanti.

Ritrattasi la pelle per la sezione delle briglie cutanee , egli divide nel medesimo senso i tendini estensori.

2° Sollevando le dita col pollice sinistro situato sotto di esse, l'operatore comincia dall'estremità sinistra della sezione dorsale una incisione semi-circolare, che, passando sui margini del piede nella loro unione colla faccia dorsale, taglia la pianta in corrispondenza della piega digito-plantare. In questo punto, i tessuti debbono essere divisi a piccoli colpi, con la punta del bistori , per evitare una sezione obliqua della pelle. L' incisione latero-plantare termina all'estremità destra della sezione dorsale.

3° Facendo flettere il piede dall' assistente , che nello stesso tempo solleva le dita, l'operatore disseca il lembo plantare dall' apice alla base , rasentando le ossa per conservarvi le masse carnose. Il lembo viene affidato all' assistente che lo mantiene sollevato.

4° L' operatore riprendendo la sua primitiva posizione , taglia nettamente le carni interossee di ciascuno spazio, a livello, o un pò in avanti, del punto di sezione delle ossa. Appone una compressa fenduta e l' affida all' assistente , i cui sei capi incrociati sul dorso del piede proteggono le parti molli.

Facendo inclinare il piede destro in dentro , il piede sinistro in fuori , taglia successivamente tutti i metatarsi da sinistra a destra, seguendo la curva indicata.

B, Metodo ellittico. — *Lembo plantare.*

Questa non differisce dall'operazione precedente che per la forma convessa in dietro che assume l'incisione dorsale, forma che si accorda male con la curva convessa in avanti delle sezioni ossee. Forse essa assicura un pò meglio la copertura delle estremità tagliate del primo e del quinto metatarso.

B. — Nella contiguità

I. — *Disarticolazione del primo metatarso.*

Dati anatomici. — Sottocutaneo nelle sue facce interna e dorsale, il primo metatarso è ricoverto in basso dalle parti molli della pianta del piede. Il primo spazio interosseo che lo separa dal secondo metatarso è colmato dalle fibre carnose.

Quest'osso è corto, voluminoso, fortemente rigonfiato nelle sue due estremità. Sotto il suo capo vi sono due o tre piccole ossa sesamoidi che bisogna asportare insieme ad esso. In dietro presenta una apofisi infero-esterna che dà inserzione al tendine del lungo peroniero laterale, e s'infossa profondamente nella massa del piede.

Fig. 77. — Piede, faccia dorsale.

A, amputazione alla Pirogoff; B, disarticolazione simultanea del quarto e del quinto metatarso, racchetta; C, disarticolazione del primo metatarso, racchetta.

Esso si articola in dietro col primo cuneiforme mediante una superficie a leggiera concavità anteriore. L'interlinea nella sua parte interna è obliqua in avanti ed in fuori; prolungata taglierebbe il quinto metatarso nel suo mezzo. La capsula sinoviale è isolata. I legamenti articolari sono: i legamenti dorsali, interno e plantare, poco resistenti; ed un robusto legamento interosseo che lo unisce al secondo metatarso ed ai cuneiformi.

Il primo spazio interosseo è attraversato nella sua parte posteriore dall' anastomosi a pieno canale delle arterie pedidea e plantare esterna.

Punti di ritrovo. — L'articolazione si trova nel mezzo del margine interno del piede, misurato dal tallone alla punta del dito grosso.

Scorrendo col dito da dietro in avanti nell'unione del margine interno e della faccia plantare del piede, s'incontrano tre rilievi ossei; il primo e più voluminoso appartiene allo scafoide e l' articolazione si trova a tre centimetri in avanti; il secondo appartiene al primo cuneiforme, e l'ar-

ticolazione trovasi 4 millimetri in avanti; la terza sporgenza appartiene al primo metatarso, e l'articolazione si trova 2 millimetri in dietro.

Quest'ultima sporgenza può essere riconosciuta, rasentando da avanti in dietro il lato interno e posteriore del primo metatarso; essa è la prima che incontra il dito, e si trova a 2 millimetri in avanti dell'articolazione.

Infine l'interlinea è a due centimetri in avanti di un piano trasversale che taglia il piede immediatamente in dietro dell'estremità posteriore, sempre facile a trovare, del quinto metatarso. Il metodo ovalare modificato dà i migliori risultati.

Metodo ovalare modificato. — *Racchetta* (fig. 77, C). Il piede vien tenuto fisso da un assistente che tira in dietro i tegumenti dorsali, l'operatore prende colla mano sinistra il dito da togliere; l'assistente scosta in fuori il secondo dito.

1° Ad un centimetro in avanti dell'articolazione, sulla faccia dorsale del metatarso, ma il più che è possibile in fuori, si comincia una incisione longitudinale, cutanea, che si porta direttamente in avanti arrestandosi ad un centimetro dall'interlinea metatarso-falangea.

2° Dal margine interno del piede si fa partire un'incisione trasversale, che va a raggiungere l'estremità posteriore della prima. Essa non interessa che la pelle.

3° Dall'estremità anteriore dell'incisione longitudinale si fa partire l'incisione ovalare che contorna la radice del grosso dito, passando per la piega digito-palmare.

4° Si dissecano leggermente i margini della racchetta, si denuda il metatarso sulle sue facce laterali, poi nella sua faccia plantare, contornandola col bistori, il cui tagliente è riportato in avanti. In questo movimento, bisogna passare al disotto delle ossa sesamoidi, per non aprire l'articolazione metatarso-falangea.

5° Tagliando i tendini estensori, si apre l'articolazione dalla sua faccia dorsale, seguende la direzione dell'interlinea obliqua in avanti ed in fuori. Si taglia il legamento interosseo infossando la punta del bistori nel primo spazio, e spingendo la lama in avanti col pollice sinistro, nello stesso tempo che s'imprimono al manico dello strumento dei movimenti successivi di elevazione e di abbassamento che portano la punta tra i due metatarsi. Le fibre interossee vengono così divise a piccoli colpi e da basso in alto. Bisogna diligentemente evitare di penetrare troppo in dietro, e di aprire l'articolazione del secondo metatarso col primo cuneiforme.

È a questo scopo che Lisfranc consiglia di tagliare il le-

gamento intermetatarso da dietro in avanti, e dalla faccia dorsale verso la faccia plantare.

6° Il pollice sinistro introdotto tra i due primi metatarsi, si allontana e permette di tagliare colla punta del bistori gli ultimi attacchi. Isolata la tuberosità infero-esterna, si passa il bistori sotto il metatarso e si finiscono di separare le parti molli plantari.

II. — *Disarticolazione del quinto metatarso.*

Dati anatomici. — Molto sottile nei suoi due terzi anteriori, esso si allarga e s' ispessisce alla sua base che si continua con una lunga apofisi sporgente in dietro ed in fuori. La sua faccia dorsale è sotto-cutanea, il suo margine esterno libero è sorpassato dalle parti molli della pianta del piede.

Esso si articola in dietro col cuboide, mediante una superficie piana a direzione fortemente obliqua in avanti ed in dentro. L' interlinea prolungata andrebbe a tagliare il primo metatarso nel suo terzo anteriore. In dentro esso è in rapporto colla faccetta laterale esterna del quarto metatarso al quale esso è congiunto mercè un legamento interosseo. I legamenti dorsali sono sottili, i legamenti plantari molto robusti; il tendine del peroniero anteriore si fissa sulla faccia dorsale, i tendini del corto peroniero laterale all'estremità della sua apofisi posteriore.

Vi esiste una sola sinoviale per le articolazioni cuboidee del quarto e quinto metatarso, essa è distinta dalla grande sinoviale tarsea.

Punto di ritrovo. — La sporgenza della sua apofisi posteriore è sempre sensibile sul margine esterno del piede.

Metodo ovalare modificato. — L' incisione longitudinale della racchetta, cominciata al margine esterno del piede a 2 millimetri in avanti dell' articolazione, segue dapprima la direzione obliqua dell'interlinea, poi la faccia dorsale dell'osso. Coll' incisione ovalare si circonda la radice del dito passando nella piega digito-plantare, per raggiungere il suo punto di partenza, ad un centimetro in dietro dell' articolazione metatarso-falangea.

Dissecato il lembo esterno ed arrovesciato in fuori, vengono isolate le facce laterali e plantare dell' osso. Si apre l' articolazione dalla faccia dorsale dividendo i tendini degli estensori, del peroniero anteriore ed i legamenti dorsali; si taglia d' avanti in dietro con la punta del bistori il legamento interosseo che unisce insieme il quarto ed il quinto metatarso poi contornando coll' istrumento l' apofisi esterna per distaccare il

tendine del corto peroniero, si solleva il metatarso e si completa, riportando il bistori verso di sè, la divisione delle parti molli plantari.

III. — *Disarticolazione del secondo metatarso.*

Dati anatomici. — Infossato come un cuneo tra i tre cuneiformi, esso si articola in dietro col secondo di queste ossa, mediante una superficie piana, triangolare a base superiore. In dentro è a contatto, anche mediante superficie piane, col primo cuneiforme e col primo metatarso, in fuori col terzo cuneiforme ed il terzo metatarso.

L'interlinea articolare posteriore è trasversale, essa è situata 8 o 10 centimetri in dietro dell'articolazione del primo metatarso, ed a 5 millimetri solamente in dietro della faccetta posteriore del terzo metatarso. Le sue articolazioni laterali sono leggermente inclinate, l'esterna in dentro ed in basso, l'interna in basso ed in fuori.

I mezzi di unione sono i legamenti dorsali, plantari ed interossei. Di questi ultimi, l' interno situato tra i primi cuneiformi ed il primo e secondo metatarso è molto robusto; l'esterno è meno forte e si lascia facilmente incidere. La capsula sinoviale fa parte della grande sinoviale tarsea.

Metodo ovalare modificato. — L'estremità posteriore dell'incisione longitudinale, che segue la faccia dorsale dell' osso è sormontata da una piccola incisione trasversale a livello dell'articolazione. Denudato il metatarso, si tagliano d' avanti in dietro, tenendo il dorso dell' istrumento poggiato contro l' unghia del pollice sinistro, i due legamenti interossei; si tagliano i tendini estensori ed il legamento dorsale, e si finisce col lussare in alto la base del metatarso, e contornandolo con l' istrumento, si riporta la lama in avanti e si finiscono di distaccare le parti molli plantari.

IV. — *Disarticolazione del terzo metatarso.*

Dati anatomici. — Quest'osso si articola in dietro colla faccia anteriore del terzo cuneiforme, mediante una superficie piana e triangolare a base dorsale, sui lati colle faccette laterali egualmente piane dei metatarsi vicini.

La linea interarticolare posteriore, trasversale, è a 5 millimetri in dietro dell' articolazione cuniena del primo metatarso, 5 millimetri in avanti di quella del secondo, ed 1 millimetro avanti dell'articolazione cuboidea del quarto metatarso.

I mezzi di unione sono i legamenti dorsali. La sinoviale fa parte della sierosa comune del tarso.

Il metodo operativo è l'istesso che pel precedente osso.

V. — *Disarticolazione del quarto metatarso.*

Dati anatomici. — Quest'osso si articola in dietro col cuboide, mediante una superficie piana a direzione obliqua in avanti ed in dentro. Prolungata, l'interlinea verrebbe a tagliare il primo metatarso nel suo terzo posteriore. L' articolazione si trova ad un millimetro indietro dell' articolazione cuniena del primo metatarso , 6 millimetri in dietro di quella del primo. Lateralmente esso è a contatto con i metatarsi vicini.

I mezzi di unione sono: i legamenti dorsali, plantari ed interossei. La sinoviale, comune all'articolazione cuboidea del terzo metatarso , è separata dalla grande sinoviale tarsea per mezzo del legamento interosseo che unisce tra loro il quarto ed il terzo osso del metatarso, legamento che viene necessariamente tagliato nella disarticolazione dell'uno o dell'altro di questi ossi.

Metodo ovalare modificato , con una piccola incisione obliqua a livello dell'articolazione.

VI. — *Disarticolazione simultanea dei due primi metatarsi.*

I dati anatomici, i punti di ritrovo sono stati già indicati.

Metodo ovalare modificato. — L' incisione longitudinale della racchetta parte dal primo spazio interosseo a 2 centimetri in avanti dell' articolazione. Essa si prolunga direttamente in avanti, si arresta ad un centimetro in dietro delle articolazioni metatarso-falangee, e si continua con l'incisione ovalare che contorna la radice delle due prime dita, passando nella piega digito-plantare.

Due incisioni cutanee; l' una obliqua in avanti ed in fuori, che parte dal margine interno del piede a livello dell'interlinea cuneo-metatarsea, l'altra obliqua in avanti ed in dietro, che parte dal margine esterno della base del secondo metatarso , vanno a raggiungere l'estremità posteriore della racchetta. Queste due incisioni circoscrivono un piccolo lembo a V, irregolare, a base posteriore. Dissecato e sollevato questo lembo apparisce la faccia dorsale delle articolazioni.

VII. — *Disarticolazione simultanea del quarto e quinto metatarso.*

I dati anatomici e i punti di ritrovo sono già noti. Come per l' operazione precedente si applica il metodo ovalare modificato.

Metodo ovalare modificato. — L' incisione longitudinale segue la faccia dorsale del quarto metatarso; sulla sua estremità posteriore cade un' incisione obliqua in avanti ed in dentro, che parte dal margine esterno del piede, in dietro dell' estremità posteriore del quinto metatarso e segue l' interlinea articolare. L'incisione ovalare abbraccia la radice delle due ultime dita.

Si ottiene così un lembo esterno che si disseca. Si denuda la faccia interna del quarto metatarso e la faccia esterna del quinto, si taglia il legamento interosseo che unisce il quarto metatarso al terzo; si tagliano i legamenti dorsali ed i tendini estensori, i tendini del peroniero anteriore e del corto peroniero laterale ed i legamenti plantari. Passando allora il bistori sotto le ossa sollevate, col tagliente in avanti, si fa progredire l' istrumento in avanti e si distaccano le parti molli plantari.

VIII. *Disarticolazione simultanea dei cinque metatarsi. Disarticolazione tarso-metatarsea o alla* Lisfranc.

Dati anatomici. — L'assieme delle articolazioni forma una curva convessa in avanti, di cui l'estremità esterna è a due centimetri più in dietro della estremità interna. Le articolazioni, al numero di cinque, presentano sul dorso del piede e da fuori in dentro le seguenti direzioni.

Quinto metatarso e cuboide. — L'articolazione fra queste due ossa è rettilinea, obliqua in avanti ed in dentro, dirigendosi verso la testa del primo metatarso.

Quarto metatarso e cuboide. — Quest' articolazione fa continuazione colla precedente, è rettilinea ed obliqua in avanti ed in dentro come se volesse raggiungere la parte media del primo metatarso.

Terzo metatarso e terzo cuneiforme. — L' articolazione fra queste due ossa ha luogo un millimetro in avanti della precedente, e 5 millimetri in avanti della seguente, segnando una linea presso a poco trasversale.

Secondo metatarso e secondo cuneiforme. — La linea articolare di queste due ossa, ch' è retta e trasversale, si trova a 5 millimetri in dietro della precedente, e ad 8 o 10 millimetri in-

dietro della seguente. Infossato come in un incavo tra i tre cuneiformi, il secondo metatarso presenta inoltre due interlinee laterali; l' interna che la separa dal primo cuneiforme è un pò obliqua in dietro, ed in fuori; l' esterna che la separa dal terzo cuneiforme è obliqua in dietro ed in dentro. Questa leggiera obliquità delle facce laterali dell'incavo deriva dalla diminuita larghezza della base del secondo metatarso in dietro.

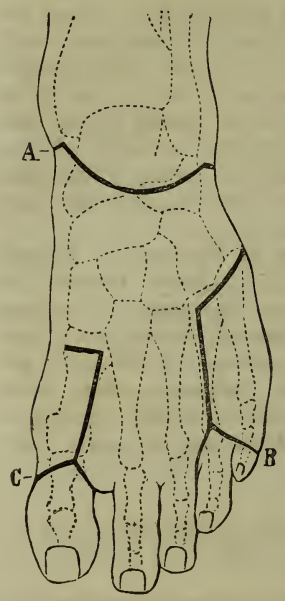

Fig. 78. — Piede, faccia dorsale.

B, disarticolazione simultanea del quarto e del quinto metatarso, racchetta.

Primo metatarso e primo cuneiforme. —L'articolazione di queste due ossa è ad un centimetro in avanti della precedente, a 2 centimetri in avanti dell'estremità posteriore del quinto metatarso. L' interlinea è leggermente obliqua in avanti ed in fuori; se si prolungasse andrebbe a raggiungere il quinto metatarso verso la parte media.

L'incavo che occupa il secondo metatarso varia di profondità con gl'individui, la sporgenza del terzo cuneiforme in avanti può talora anche mancare completamente.

Guardata dalla faccia plantare, l'articolazione è molto più stretta. Il tubercolo inferiore del secondo cuneiforme è presso che nascosto dalla sporgenza delle ossa vicine, ma le depressioni profonde che le separano sono in parte colmate da fasci fibrosi.

Sul margine interno del piede, l'interlinea si trova tra i rilievi del primo cuneiforme e del primo metatarso; sul margine esterno, dietro l'apofisi posteriore del quinto metatarso. Quest' apofisi si prolunga qualche volta assai in dietro, e si articola allora colla faccia esterna del cuboide.

Capsule sinoviali. — Queste sono al numero di tre: una per l'articolazione cuniena del primo metatarso, l' altra per le articolazioni cuboidee del quarto e del quinto metatarso, ed infine per le articolazioni del terzo e del quarto metatarso vi è la sinoviale comune del tarso.

Mezzi di unione. — Vi sono tre legamenti dorsali per il secondo metatarso, un legamento dorsale per ciascuno degli al-

tri, un legamento interno a fibre sottili come i precedenti. In fuori vi è il tendine del corto peroniero laterale. Inoltre vi sono dei legamenti plantari fortificati dalle espansioni fibrose della guaina del lungo peroniero, ed infine tre legamenti interossei.

Questi ultimi legamenti, molto forti, uniscono i due cuneiformi contigui ai due metatarsi corrispondenti e riempiono gli spazii che queste ossa lasciano tra loro a causa della forma conica della loro base nella parte plantare. Il primo, il più interno e nel tempo stesso il più potente, costituisce la chiave dell'articolazione.

A questi mezzi di unione bisogna aggiungere ancora: in fuori, i tendini del corto peroniero laterale, e del peroniero anteriore, in dentro, il tendine del lungo peroniero laterale, e le espansioni fibrose, che i tendini del tibiale anteriore e del tibiale posteriore mandano fino al primo metatarso.

Parti molli. — Sul dorso del piede, la pelle è sottile, molto retrattile, rinforzata solamente dai tendini dell' estensore e del pedidio.

Nella pianta del piede, la pelle è resistente e molto spessa.

Sul margine interno, la pelle è sottile e retrattile; sul margine esterno poi essa è più spessa e poco retrattile, del pari che i tegumenti dorsali vicini.

L' arteria pedidea si anastomizza, nella parte posteriore del primo spazio interosseo, col ramo terminale della plantare esterna.

Punti di ritrovo. — Sono in fuori l' estremità posteriore del quinto metatarso, sempre sensibile al dito che si fa scorrere d'avanti in dietro lungo il margine esterno del piede.

In dentro l' articolazione è a 2 millimetri in dietro della tuberosità interna e posteriore del primo metatarso, che si può rintracciare scorrendo d' avanti in dietro col dito lungo il margine interno del piede.

Partendo dal malleolo interno, il dito che scorre di dietro in avanti sul margine interno del piede riscontra tre rilievi ossei. Il primo appartiene allo scafoide, la cui linea articolare è a 2 ½ o 3 millimetri innanzi; il secondo appartiene al primo cuneiforme, la cui articolazione è a 5 o 6 millimetri in avanti, il terzo appartiene al primo metatarso e l'articolazione corrisponde a 2 o 3 millimetri in dietro.

L' estremità interna della linea inter-articolare si trova nel mezzo del margine interno del piede, misurato dal tallone all' estremità dell' alluce. Infine l' articolazione in dentro è a 2 centimetri in avanti di un piano trasversale, che attraversa il piede all' estremità posteriore del quinto metatarso.

Metodo a due lembi. — *Lembo plantare principale.* — Fatto adagiare il paziente in decubito dorsale col tallone poggiante sul

margine della tavola, si farà flettere la gamba e si farà tenere fissa da un assistente, il quale stirerà anche in dietro i tegumenti della faccia dorsale del piede.

L'operatore dopo avere riconosciuto i punti di ritrovo, che segnerà con l'unghia o colla tintura di jodo, abbraccia la porzione anteriore del piede colla mano sinistra, ponendo il pollice sulla faccia dorsale, ed inclina leggiermente il piede stesso verso la sua destra.

Piede sinistro. — 1.° Il chirurgo armato di un coltello da amputazione, di cui la lama sorpassi in lunghezza la larghezza della porzione metatarsea del piede, comincia sulla faccia dorsale del primo metatarso, a 2 centimetri innanzi della sua estremità posteriore, una incisione cutanea, che arriva in avanti fino al punto medio di quest'osso, parallelamente all'asse del piede, quindi l'incisione giunge sul dorso del piede formando una curva a convessità anteriore distante 2 centimetri dalla radice delle dita, ed arriva fino al margine esterno del quinto metatarso, ch'essa percorre d'avanti in dietro per terminare alla punta del suo tubercolo posteriore. Con questa incisione non si deve interessare che la sola pelle.

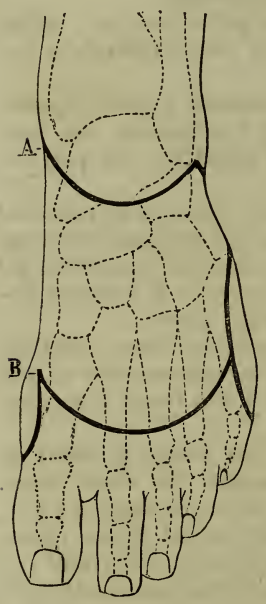

Fig. 79. — Piede, faccia dorsale.

A, amputazione tibio-tarsea, lembo calcaneo; B, disarticolazione tarso-metatarsea, incisione dorsale.

2.° Col pollice della mano sinistra, situato sotto le dita, l'operatore flette il piede ammalato, per avere in piena luce la sua faccia plantare, e lo porta nell'abduzione. Con la punta del bistori allora, tenuto sempre perpendicolarmente ai tessuti da incidere, egli pratica un'altra incisione cutanea, che partendo dall'estremità interna della sezione dorsale, colla quale essa si confonde, rasenta da dietro in avanti il margine interno del primo metatarso fino alla sua estremità anteriore. Contornando allora da dietro in avanti la radice dell'alluce guadagna la faccia plantare. Tenendo sempre flesso il piede lo rimette nella linea mediana e continua l'incisione da

dentro in fuori, seguendo esattamente le pieghe digito-plantari, o anche tenendosi un poco più in dietro, fino al margine esterno del piede. La sezione si fa a piccoli colpi e colla punta del bistori tenuto perpendicolarmente ai tessuti, onde non tagliare il lembo di sbieco. Rotando quindi il piede e con esso l'arto in dentro, si contorna coll' incisione la radice del piccolo dito ed attraversando obliquamente d' avanti in dietro il margine esterno del piede, si va a raggiungere l'incisione dorsale verso il terzo anteriore del quinto metatarso. Questa incisione che delimita il lembo plantare, si può fare anche di un sol colpo senza che il bistori abbandoni i tessuti.

3.° L'operatore riportando il piede nell'estensione, e prendendo la parte anteriore del piede stesso colla mano sinistra, sempre col pollice sulla faccia dorsale, fa un primo taglio da sinistra a dritta (da dentro in fuori) un po' in avanti della incisione dorsale col quale taglia le briglie fibrose che attaccano la pelle alle parti profonde, e completa la retrazione dei tegumenti. Poscia con una seconda incisione divide nel medesimo senso, a livello del lembo retratto, tutte le parti molli dorsali fino alle ossa. Solleva quindi il piccolo lembo dorsale fino alla linea inter-articolare, comprendendovi tutte le parti molli, e lo affida ad un assistente.

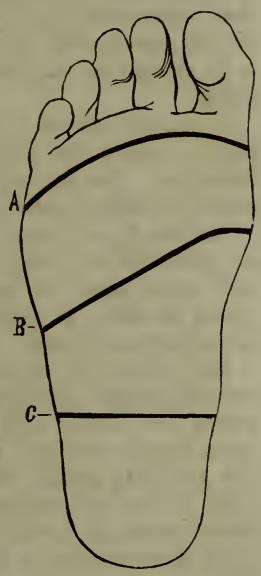

Fig. 80. — Piede, faccia plantare.

A, disarticolazione tarso-metatarsea, traccia del lembo ; B , amputazione tibio-tarsea, incisione della racchetta.

4.° Colla punta del bistori portata sul margine interno del piede , si apre l' articolazione cuniena del primo metatarso , la cui direzione è leggermente obliqua in avanti ed in fuori. Si apre anche l'articolazione posteriore del terzo metatarso , ch' è quasi trasversale ed a 5 millimetri in dietro della precedente, poscia si aprono le articolazioni cuboidiene del quarto e del quinto metatarso, che sono fortemente oblique in dietro ed in fuori. La sola punta del bistori deve agire e molto leggiermente ; non bisogna affatto cercare di fare penetrare lo strumento tra le superficie articolari, perchè mentre da ciò non si ricava alcuna utilità si corre il pericolo di romperne la punta. Facendo scorrere il dito lungo il margine interno del primo metatarso si nota l' inter-

linea, ch' è situata alcuni millimetri in dietro di una sporgenza di quest' osso. In fuori la ricerca è ancora più facile.

5.° Si ritorna sul secondo metatarso, la cui articolazione non è stata ancora aperta. Per trovarla sicuramente senza denudare i cuneiformi, si porta la punta del bistori d' avanti in dietro sulla sua faccia dorsale, partendo dall' articolazione cuniena del primo metatarso già aperta. L' istrumento dev' essere condotto parallelamente alla direzione dell'interlinea, cioè a dire trasversalmente, e così la punta penetrerà senz' altro nell' articolazione. In siffatto modo tutte le articolazioni dorsali si trovano aperte.

6.° Per tagliare il legamento interosseo, chiave dell' articolazione, si prende il bistori come penna da scrivere col tagliente in dietro, ed inclinando la lama a 45 gradi s'infossa la punta dell' istrumento tra i due primi metatarsi, gli s' imprimono dei piccoli movimenti di lateralità per facilitarne la penetrazione, e lo si spinge in dietro ad una profondità di due centimetri circa.

Si prende allora a piena mano il manico del bistori e rialzandolo, mentre che la punta resta immobile, si fa penetrare la lama tra i due metatarsi, poi tra il primo cuneiforme ed il secondo metatarso, dividendo così le fibre che li uniscono.

Invece di sollevare il manico del bistori, lo si può abbassare al contrario sull' unghia del pollice sinistro, la quale servirebbe così come punto di appoggio al dorso della lama. Penetrata, dal basso in alto, la punta del bistori tra gl' interstizii delle ossa, si tagliano in questo senso le fibre interossee.

Per evitare di lacerare le parti molli della pianta del piede, sarebbe meglio di tagliare i legamenti interossei, facendo agire la punta del bistori dall' alto al basso, penetrando nelle interlinee della faccia dorsale, e tagliando da dietro in avanti, manovra che presenta poche difficoltà.

Si divide nel medesimo modo il secondo legamento interosseo immergendo il bistori tra il secondo ed il terzo metatarso.

7° Abbassando le dita del piede in modo da fare aprire le articolazioni, si dividono con la punta del bistori i legamenti plantari. Si contorna allora con la punta del bistori, obliquamente situata nell'angolo esterno della ferita, l'estremità posteriore del quinto metatarso, e si penetra sotto la sua faccia plantare e successivamente sotto gli altri metatarsi, da fuori in dentro e col tagliente in avanti, rasentandoli così il più che è possibile.

8° Prendendo la porzione anteriore del piede colla mano sinistra, ponendo le ultime dita sotto le dita del piede, ed il pollice sulle faccette articolari posteriori dei metatarsi, l' operatore li solleva, e conduce il suo amputante da dietro in avanti, ra-

sentando il margine plantare di queste ossa, e tagliando alternativamente con la punta e con la base senza deviare dalle incisioni laterali che limitano i margini del lembo. Passa poscia al disotto delle ossa sesamoidi dell'articolazione metatarso-falangea dell'alluce, e tirando verso sè i metatarsi, per mettere in vista le parti molli da dividere, completa lo scollamento del lembo, facendo uscire la lama dell'istrumento dall'incisione plantare.

Piede dritto. — Praticate le incisioni nel modo descritto, e sollevato il lembo dorsale, s'interessano le articolazioni dorsali, cominciando da quella del quinto metatarso, e poi continuando per quelle del quarto, terzo e primo osso del metatarso.

Arrivati al secondo metatarso, si tagliano i legamenti interossei, e poscia, dividendo i legamenti plantari s'introduce l'amputante sotto i metatarsi, da dentro in fuori, insinuandolo dapprima nell'angolo interno della ferita, e si taglia il lembo plantare nel modo come abbiamo detto.

Marcellino Duval, per risparmiare più sicuramente la pianta del piede, opera nel modo seguente:

Dopo avere notato i punti di ritrovo interno ed esterno, munito di un lungo e forte bistori solleva il piede colla mano sinistra e traccia un lembo plantare di ordinaria lunghezza. Facendo allora tenere il piede da un assistente che solleva le dita, egli disseca d'avanti in dietro il lembo plantare, rasentando con cura le ossa. Questa dissezione dal lato interno, è spinta un po' più in dietro dell'articolazione cuniena del primo metatarso, per mettere allo scoverto il tendine del lungo peroniero laterale.

Si taglia il tendine del lungo peroniere laterale nella sua inserzione, si dividono da basso in alto i legamenti interossei, si apre l'articolazione cuniena del primo metatarso, aiutandosi con movimenti di torsione impressi a quest'osso.

Messo allora il piede nell'estensione, si disegna un lembo dorsale arrotondito, che si fa arrivare fino a 3 centimetri dalle pieghe digitali. Si solleva il lembo, si tagliano i tendini estensori e le parti molli dorsali a livello o un pò in avanti dell'articolazione e nella direzione di questa. Si aprono quindi le articolazioni dorsali, e si completa il distacco delle ossa.

Noi accenneremo solamente:

1° La disarticolazione del primo metatarso una al primo cuneiforme; del secondo e terzo metatarso con i cuneiformi corrispondenti, dei due ultimi metatarsi col cuboide, essendo la manovra operatoria la stessa che nella disarticolazione dei soli metatarsi. L'anatomia indica la forma, e la sede delle articolazioni, ed i punti di ritrovo sono forniti dai rilievi ossei del cuboide, dello scafoide, dei cuneiformi e dei metatarsi.

2° La disarticolazione dei cinque metatarsi con i tre cunei-

formi, per la quale il processo è l'istesso che per l'amputazione tarso-metatarsea.

3.° La disarticolazione anti-scafoidea, la quale non differisce dall'amputazione medio-tarsea che per la conservazione dello scafoide.

[Il processo anti-scafoideo è stato ideato dal Laborie. Ecco come si esegue: Si tira una linea trasversale ideale sul dorso del piede dall'apofisi del quinto metatarso verso il lato interno del piede. L'articolazione dello scafoide coi cuneiformi corrisponde all'estremità interna di questa linea e l'articolazione calcaneo-cuboidea si trova ad un centimetro e mezzo in dietro della parte esterna della stessa linea. Si pratica quindi una incisione la quale comincia un poco in dentro dell'estremo interno di questa linea e passando sul dorso del piede arcuandosi termina un pò in dietro della stessa linea nel lato esterno del piede.

Si apre l'articolazione dello scafoide con i cuneiformi e si sega il cuboide a livello della faccia anteriore dello scafoide. Se la lesione non permette che si conservi la porzione posteriore del cuboide lo si asporterà completamente. Il lembo plantare si fa come nel processo di Chopart.

Questa operazione dà una maggiore lunghezza alla volta ossea plantare ed impedisce in certo modo l'elevazione dello estremo posteriore del calcagno, la quale quasi sempre segue all'amputazione alla Chopart.] (T).

§ XII. Disarticolazione medio-tarsea, tarso-tarsea Amputazione alla Chopart.

Dati anatomici. — In questa amputazione non si aprono che due articolazioni, l'una interna (astragalo-scafoidea), l'altra esterna (calcaneo-cuboidea). Esse possedono ciascuna una sinoviale distinta, o ne hanno una comune.

Lo scafoide presenta una superficie concava, il cui grande asse è quasi verticale, l'astragalo ha una superficie convessa nel medesimo senso. La linea inter-articolare si porta in dietro nella pianta del piede, ed il bistori dovrà seguire questa direzione. I mezzi di unione sono un legamento dorsale, fortificato dall'espansione del tibiale anteriore; un legamento interno sottile, ed un legamento plantare, fortificato dall'attacco del tibiale posteriore; insomma vi è una capsula completa.

Il cuboide presenta una superficie leggermente convessa in senso trasversale, concava dall'alto in basso, articolantesi mercè reciproco incastro con le faccette corrispondenti della piccola testa del calcagno. Come mezzi di unione vi sono quattro legamenti, di cui l'inferiore, o legamento plantare presenta grandissima resistenza.

La chiave dell' articolazione è il legamento interosseo, detto legamento ad Y, situato nella profonda depressione che separa

in avanti ed in fuori l' astragalo dal calcagno. Secondo alcuni anatomici, esso s'inserisce in dietro alla parte esterna del collo astragaleo ; secondo altri, esso nasce dalla parte interna ed anteriore del calcagno, e si divide in due fasci, di cui l'interno si porta allo scafoide e l'esterno al cuboide.

L'assieme dell'interlinea articolare, guardata dalla faccia dorsale, è stata paragonata per la sua forma ad un S italiano rovesciato (∞) molto allungato nel senso trasversale.

Nella flessione del piede, le due giunture sono presso a poco nel medesimo piano trasversale. Se il piede è nell' estensione , e la sua parte anteriore è portata in dentro, il calcagno sorpassa in avanti, di alcuni millimetri l'interlinea astragalo-scafoidea. È indispensabile ricordarsi di questa disposizione, affinchè ordinariamente venga conservata l'estensione mentre si aprono le articolazioni.

Parti molli. — Le parti molli dorsali sono: la pelle , sottile , molto retrattile; i tendini degli estensori, del peroniere e del tibiale anteriore; il muscolo pedidio, i vasi ed i nervi pedidei.

Alla faccia plantare sono: la pelle, spessa, raddoppiata dalle masse adipose, i tendini dei flessori , dei peronieri laterali, e del tibiale posteriore, che debbono essere tutti egualmente tagliati durante l'operazione; i vasi ed i nervi plantari.

Il solo dunque che dev'essere rispettato è il tendine di Achille.

Punti di ritrovo. — Sono in dentro : la tuberosità interna e posteriore dello scafoide, primo rilievo osseo che s'incontra sul margine interno del piede, in avanti del malleolo interno. L'articolazione si trova immediatamente in dietro.

Sulla faccia dorsale : il rilevo che forma la testa dell' astragalo nell' estensione forzata del piede, il tubercolo del calcagno nella medesima posizione, e la depressione che li separa.

In fuori : la tuberosità della piccola testa del calcagno, immediatamente innanzi della quale vi è la linea inter-articolare; l'apofisi posteriore del quinto metatarso , ad un dito in dietro si trova l' articolazione.

Bisognerà ricordarsi inoltre che sul dorso del piede l' interlinea ha le sue due estremità in un piano sensibilmente trasversale, ma che nell'estensione forzata ed abduzione della parte anteriore del piede , il calcagno si trova alcuni millimetri in avanti dell' articolazione astragalo-scafoidea.

Metodo a due lembi. — *Lembo plantare principale.* — Il piede poggia col calcagno sul margine della tavola o lo sorpassa di alcun poco, la gamba è semiflessa, un assistente fissa l' arto e tira in dietro i tegumenti del dorso del piede.

a. *Piede destro.* — L' operatore si assicura dei punti di ritrovo; afferra la parte anteriore del piede colla mano sinistra , te-

nendo il pollice in disopra, e la porta in dentro, in quello che estende tutto il piede, in modo da fare sporgere il capo dell' astragalo e il tubercolo del calcagno sulla faccia dorsale.

Armato di un bistori la cui la lama sia di un terzo più lunga della larghezza del piede :

1.° L' operatore comincia ad un mezzo centimetro in avanti della linea inter-articolare , all' unione del margine esterno col dorso del piede , sul cuboide , un' incisione cutanea , che prolunga direttamente in avanti fino al terzo posteriore del quinto metatarso. Di là l' incisione si porta sul dorso del piede , descrivendo una curva a convessità anteriore , per raggiungere la parte media del secondo metatarso. Quindi, inclinandosi in dentro ed in dietro, essa raggiunge il margine interno del piede al terzo posteriore del primo metatarso , e segue questo margine interno fino alla sua unione con la faccia dorsale, per arrestarsi

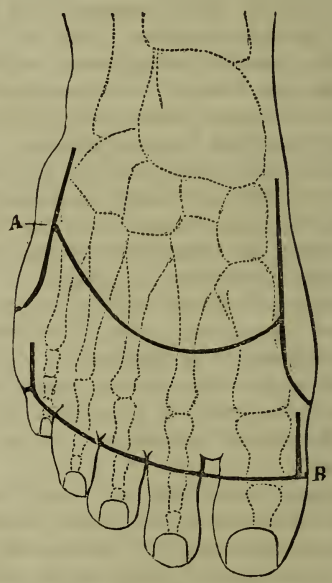

Fig. 81. -- Piede, faccia dorsale.

A, amputazione medio-tarsea, due lembi, incisioni dorsali ; B, amputazione di tutte le dita.

a 2 centimetri in avanti dell' articolazione astragalo-scafoidea. Questa incisione limita in tal modo il lembo dorsale (fig. 81, a).

2. Prendendo la parte anteriore del piede colla mano sinistra, tenendo il pollice sotto le dita del piede stesso, e le altre dita al disopra, il chirurgo solleva il piede e mette in luce la sua faccia plantare, mentre l'assistente porta l'arto nella rotazione in dentro.

Con la punta del bistori, tenuto perpendicolarmente alle parti, l'operatore comincia una seconda incisione dal punto di partenza della sezione dorsale. Abbassando leggermente il manico dell'istrumento, egli prolunga la sua incisione in avanti, nell'unione del margine esterno colla faccia dorsale del piede, fino all'articolazione metatarso-falangea del quinto dito (fig. 81, a).

Contornando la radice di questo dito, nello stesso tempo che riporta il piede nella posizione retta, egli taglia colla punta del bistori, da fuori in dentro, bene a perpendicolo ed a piccoli colpi, la pelle spessa e cornea della pianta, un po' in dietro del solco digito-plantare, fino alla base del dito grosso (fig. 82, A).

Senza che il bistori abbandoni l'incisione, si ruota il piede in fuori, movimento che l'assistente seconda portando l'arto inferiore tutto intero in questo senso e d'avanti in dietro, s'incidono colla lama dello strumento leggermente inclinata, i tegumenti nell'unione del margine interno colla faccia dorsale.

Questa incisione dev'essere praticata lentamente per evitare che lo strumento sfugga, e deve terminare nel punto d'unione coll'incisione dorsale. Si dà così al lembo plantare una grande larghezza, e si evita la mortificazione dei suoi margini.

3.° Il piede viene riportato nell'estensione, e ripreso dalla mano sinistra col pollice in sopra. Con un primo colpo di bistori, da sinistra a destra, ad un mezzo centimetro in avanti dell'incisione cutanea dorsale si tagliano le briglie cutanee per ottenere la retrazione dei tegumenti.

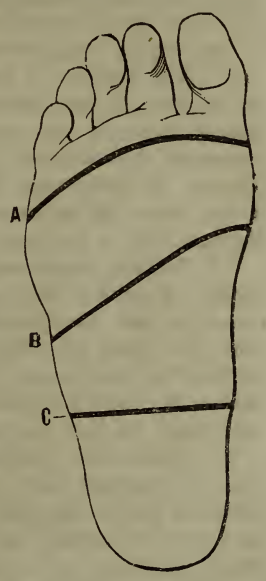

Fig. 82. — Piede, faccia plantare.

A, disarticolazione medio-tarsea, tracciato del lembo plantare; B, amputazione sotto astragaliena, incisione plantare: C, amputazione tibio-tarsea, lembo calcaneo.

Con una seconda incisione, si tagliano tutte le parti molli dorsali, a livello della pelle retratta.

4.° L'assistente mantenendo la parte anteriore del piede, l'operatore afferra tra il pollice e l'indice sinistro, l'apice del lembo dorsale e lo disseca d'avanti in dietro, rasentando diligentemente le ossa, e tenendo la lama del bistori quasi perpendicolarmente alla loro superficie. Operando così, si apre sicuramente l'articolazione astragalo-scafoidea, mentre che col bistori tenuto di piatto, si corre il rischio di sorpassare l'interlinea.

5.° L'assistente solleva il lembo dorsale, l'operatore riprende il piede colla mano sinistra, e lo estende fortemente. Riconosciuta l'articolazione, taglia con la punta del bistori i legamenti astragalo-scafoidei dorsale ed interno, seguendo la curva dell'interlinea. Portando l'istrumento in fuori ed un po' in avanti, egli taglia i legamenti, calcaneo-cuboidei superiore ed esterno.

6.° Per tagliare il legamento ad Y, l'operatore porta la punta del bistori al lato esterno del collo e della testa dell'astragalo, mentre che con un movimento di abbassamento e di abduzione impresso al metatarso, allontana la superficie e tende le briglie fibrose. L'istrumento deve agire dall'alto in basso, e senza molta forza. Allontanate le superficie, compariscono i legamenti plantari che si tagliano facilmente.

7.° Situate le ultime dita della mano sinistra sotto le dita del piede, il pollice dell'operatore deve venir applicato sulla faccia articolare posteriore dello scafoide o del cuboide ch'egli solleva. La lama del bistori introdotta dalla parte interna e terminale dell'incisione plantare, viene insinuata sotto le ossa da dentro in fuori dividendo gli ultimi attacchi, e si trova così piazzata sotto la loro faccia plantare, col tagliente in avanti.

8.° Sollevando gradatamente mercè l'azione del pollice sinistro, lo scafoide ed il cuboide, in modo d'avere sempre sotto gli occhi la faccia cruenta del lembo plantare, l'operatore lo taglia da dietro in avanti mediante movimenti di va e vieni del bistori. La lama dell'istrumento resta sempre nelle incisioni tracciate, ed evita nel contornarle le tuberosità dei cuneiformi e dei metatarsi, rasenta le ossa, e va ad uscire dall'incisione plantare che limita l'apice del lembo inferiore.

B. *Piede sinistro.* — La manovra operativa è la stessa, ma le incisioni partono dal margine interno dell'interlinea, perchè il bistori vien condotto sempre da sinistra a destra. L'articolazione astragalo-scafoidea è ancora essa la prima ad essere interessata.

II. Metodo ad un lembo. — *Lembo interno* (Sédillot).

A. *Piede destro.* — L'ammalato si situa coricato o seduto, colla gamba flessa sulla coscia, si riconosce l'articolazione: « Abbrac-

ciando allora colla mano sinistra la faccia dorsale del piede a livello dei metatarsi, io situo il calcagno sul margine di un tavolo, onde avere un punto di appoggio resistente per tendere i legamenti ed allontanare l'una dall'altra le superficie articolari, quando i legamenti sono stati recisi.

Colla mano destra armata di un piccolo amputante pratico una prima incisione trasversale, che cominciata alcuni millimetri in avanti dell'articolazione calcaneo-cuboidea, termina sul mezzo della faccia dorsale del piede, in fuori del tendine del tibiale anteriore.

Da questo punto, fo partire una seconda incisione obliqua da dietro in avanti e da fuori in dentro, che contorna il lato interno del piede ad un dito trasverso in dietro dell'articolazione

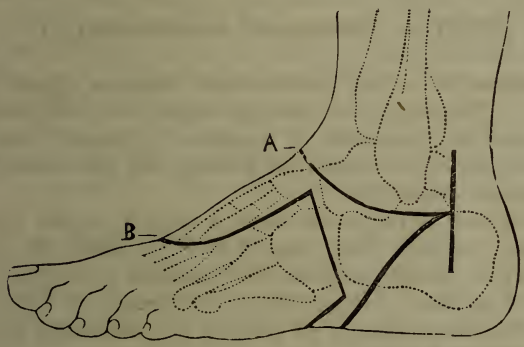

Fig. 83. — Piede, faccia esterna.

A, amputazione alla Pirogoff, processo di Pasquier; B, amputazione medio-tarsea, lembo interno (Sédillot).

metatarso-falangea del grosso dito, e la porto arrotondendola un po' davanti in dietro, da dentro in fuori e dall'alto in basso, sulla faccia plantare del piede, al punto di partenza della prima incisione. Procuro di dividere a sbieco, da basso in alto e d'avanti in dietro, i tegumenti plantari esterni, in modo da isolarli il più che è possibile dal tessuto cellulo-adiposo che potrebbe ostacolare la riunione.

Disseco il lembo interno fino al tubercolo dello scafoide, dal quale mi fo guidare per aprire l'articolazione medio-tarsea, taglio il legamento interosseo e, facendo passare l'amputante tra le superficie ossee, completo l'operazione col dividere le carni profonde a livello dell'incisione plantare.

B. *Piede sinistro.* — Fatte le incisioni tegumentarie, si può aprire la giuntura calcaneo-cuboidea, dividere il legamento interosseo, separare lo scafoide di cui si tagliano i legamenti fibrosi con la punta del bistori, ed insinuando quest' ultimo a pieno tagliente tra il calcagno ed il cuboide, poi tra l' astragalo e lo scafoide, completare la sezione delle parti molli fino al margine interno del piede, punto in cui si contorna con attenzione la sporgenza dello scafoide, per ricondurre il bistori tra questa ed i tegumenti, rasentare il primo cuneiforme e la metà posteriore del primo metatarso, e distaccare così il lembo interno che loro corrisponde ». (Fig. 83, B).

Il primo processo di Sédillot è incontestabilmente superiore al secondo, ch' espone ad avere un lembo a base stretta, molto sottile ed irregolare.

§ XIII. — Amputazione sotto-astragalea.

Dati anatomici. — Due articolazioni vengono aperte in questa operazione. L' articolazione astragalo-scafoidea, enartrosi a convessità anteriore, provvista di legamenti formanti una capsula quasi completa, e fortificata dai tendini dei due muscoli tibiali, è stata innanzi descritta.

L'articolazione astragalo-calcanea è doppia, perchè ciascuno di queste ossa presenta due superficie in contatto. In dietro, è un' artrodia; la grande faccetta del calcagno è obliqua in basso, in avanti ed in fuori è leggermente convessa, la faccia articolare dell'astragalo è concava ed obliqua nel medesimo senso. Essa ha una sinoviale propria.

In avanti e più in dentro la piccola apofisi del calcagno presenta una superficie leggermente obliqua in alto ed in avanti ed un po' concava. La sinoviale di quest' artrodia comunica con la sierosa dell' articolazione astragalo-scafoidea.

I legamenti sono periferici ed interossei. Nei primi rientrano: il legamento perone-calcaneo, e le fibre più lunghe del legamento laterale interno del collo del piede, che si portano al calcagno; al disotto di queste fibre vi ha un legamento interno calcaneo-astragaleo, rinforzato in dietro dalla guaina del lungo flessore del grosso dito.

La chiave dell' articolazione è il legamento interosseo che si porta dalla doccia anfruttuosa che separa le due faccette articolari del calcagno ad una escavazione corrispondente della faccia inferiore dell' astragalo. Le sue fibre sono corte, molto robuste, intramezzate da zolle adipose. Difficile ad essere interessato dal lato interno, esso dev' essere attaccato dal lato esterno dell' articolazione.

Parti molli. — Sul dorso del piede sono : la pelle sottile, mobile, molto retrattile, i tendini degli estensori, del peroniero e del tibiale anteriore, il muscolo, i vasi ed i nervi pedidei.

In fuori : una pelle dura, spessa, aderente al calcagno, ed i tendini dei peronieri laterali.

In dietro : il tendine di Achille, la sua borsa sierosa, i tegumenti che lo ricoprono, il tessuto cellulo-adiposo che lo circonda, le sue espansioni fibrose, ed il tendine del lungo flessore dell' alluce nella doccia dell' astragalo.

Nella pianta del piede : la pelle cornea, spessa, addoppiata da grasso che forma il calcagno ; poi in avanti le masse carnose ed i tendini.

In dentro: i tendini dei flessori e del tibiale posteriore, contenuti con i vasi ed i nervi tibiali posteriori nella doccia calcanea, prima di raggiungere la pianta del piede. La pelle è sottile, poco retrattile. Essendo il fascio nerveo-vascolare situato un pò in dentro dei tendini, cioè a dire più superficialmente e più lontano dalle ossa, bisogna risparmiare colla massima cura questi tendini per non ferire i vasi.

Punti di ritrovo. — In fuori, la sommità del malleolo esterno, l' interlinea si trova un centimetro circa al disotto ; sul dorso del piede, la sporgenza della testa dell'astragalo nell' estensione forzata.

Metodo ovalare modificato. — *Racchetta.* — La gamba viene leggiermente flessa, il calcagno sorpassa un poco il margine della tavola. Un assistente fissa l'arto, e tira fortemente in alto ed in dietro la pelle della faccia dorsale del piede. L'operatore afferra la parte anteriore del piede colla mano sinistra, tenendo il pollice sulla faccia dorsale; e porta tutto il piede nell'adduzione e nell' estensione, per mettere in luce la sua faccia esterna.

A. *Piede sinistro.* — 1° Armato di un bistori, a lama corta e solida, il chirurgo ne applica il tagliente sulla faccia esterna del calcagno, completamente in dietro, ed a due centimetri sotto la punta del malleolo esterno. Dal margine esterno del calcagno, fa partire a questo livello un' incisione longitudinale che prolunga direttamente in avanti, lungo l' unione del margine esterno e della faccia dorsale del piede, fino all'estremità posteriore del quinto metatarso. Questa incisione penetra di primo colpo fino alle ossa.

A partire da questo punto, l' incisione si arrotondisce a poco a poco, e, diviene cutanea, essa attraversa la faccia dorsale del piede, formando una curva a convessità anteriore, la cui sommità arriva al terzo posteriore del terzo metatarso. Continuata verso il margine interno del piede, il quale vien riportato nella

linea retta e poi nella rotazione in fuori, l'incisione attraversa questo margine, all'altezza dell'estremità posteriore del primo metatarso (fig. 84, B).

2° Ciò fatto, l'operatore afferra il piede, tenendo il pollice sinistro sotto la pianta, le altre dita sul dorso, colla mano sinistra in pronazione; egli lo raddrizza e lo porta nella flessione forzata per avere sotto gli occhi la faccia plantare.

Il bistori tenuto perpendicolarmente ai tessuti da dividere, e colla punta sulle ossa, attraversa a piccoli colpi la faccia plantare, dividendo tutte le parti molli.

L'istrumento segue una linea leggiermente obliqua in fuori ed in dietro, per raggiungere il margine esterno del piede, all'altezza dell'estremità posteriore del quinto osso del metatarso. Men-

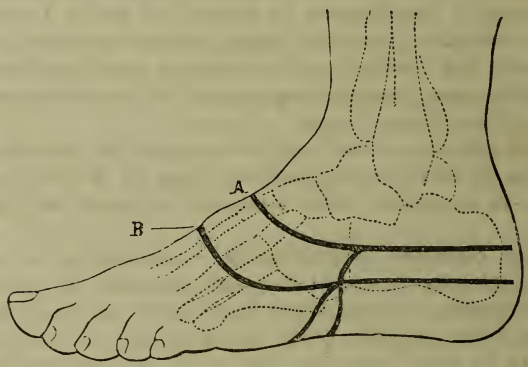

Fig. 84. — Piede, faccia esterna.

A, amputazione totale del piede, racchetta; B, amputazione sotto-astragalea, racchetta.

tre che si pratica questa incisione, l'arto inferiore passa progressivamente dalla rotazione in fuori alla rotazione in dentro (fig. 85 B).

Arrivato sul margine esterno del piede, si taglia questo di trasverso, ben perpendicolarmente, ed inclinando il tagliente del coltello, si va a raggiungere l'incisione longitudinale esterna, dietro il quinto metatarso.

Si è descritta così col bistori una racchetta, la cui incisione longitudinale (la coda) si estende dal margine esterno e posteriore del calcagno al quinto metatarso, e di cui l'ovale abbraccia il piede nella parte posteriore del metatarso. Sul dorso del piede la sola pelle è stata divisa.

3° Mentre l'assistente mantiene il piede nella rotazione in dentro, l'operatore disseca dall'alto in basso la parte posteriore del labbro esterno ed inferiore della racchetta, denuda, rasentandola, la faccia esterna del calcagno e del cuboide, e prosegue questo denudamento fino alla faccia plantare di queste ossa.

4° Riprendendo allora il piede, col pollice sinistro al disotto, egli striscia col bistori da sinistra a destra (da dentro in fuori), alcuni millimetri in avanti dell'incisione dorsale e taglia le briglie cutanee, poi divide tutte le parti molli a livello della pelle retratta. In fuori, taglia il legamento laterale esterno calcaneo-peroniero, ed i tendini dei peronieri laterali; sulla faccia dorsale, i tendini degli estensori, del peroniero e del tibiale anteriore, il muscolo pedideo, i vasi ed i nervi; in dentro, le parti risparmiate nella prima incisione.

5° Il lembo dorsale viene allora dissecato e sollevato rasentando le ossa, in fuori fino all'interlinea calcaneo-astragalea, in avanti fino alla testa dell'astragalo, in dentro fino alla piccola tuberosità interna del calcagno, che non bisogna sorpassare. L'assistente curerà di fissare solidamente il piede durante questa dissezione.

6° L'operatore riprende di nuovo la parte anteriore del piede e gl'imprime degli opportuni movimenti, per tendere i legamenti che si debbono tagliare. Taglia con la punta del bistori i legamenti fibrosi astragalo-calcanei esterni molto deboli, la parte del legamento ad Y che si porta allo scafoide ed i legamenti dell'enartrosi astragalo-scafoidea. Bisogna risparmiare accuratamente l'articolazione calcaneo-cuboidea, perchè la sua solidità è indispensabile affinchè il calcagno segua i movimenti impressi alla parte anteriore del piede.

7° Per dividere il legamento interosseo, chiave dell'articolazione, l'operatore infossa la punta del bistori nella depressione che separa le due ossa, al lato esterno dell'articolazione, col tagliente dell'istrumento diretto in dietro ed un pò in alto. Nello stesso

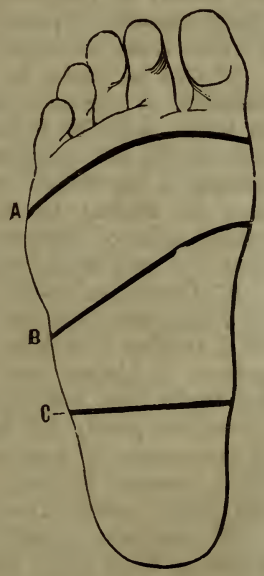

Fig. 85. — Piede, faccia plantare.

B, amputazione sotto-astragalea, incisione plantare.

tempo ch'egli spinge il bistori in dietro e fa penetrare la sua punta più profondamente, favorisce la separazione delle due ossa mediante la torsione della parte anteriore del piede. Questo movimento per il piede destro è di una esecuzione difficile, poichè esige l'incrociamento delle due mani, ed il bistori deve progredire da destra a sinistra, il che richiede una certa abilità. Per questo piede si può, per maggiore facilità, incaricare un assistente del movimento di torsione anzidetto. L'operatore prende allora il calcagno colla mano sinistra, tenendo il pollice sulla sua faccia esterna e le altre dita in dentro. Introduce la punta del bistori tra le faccette dell'artrodia posteriore, col tagliente diretto in basso ed in avanti, ed imprime al coltello dei leggieri movimenti in questo senso, nello stesso tempo che per l'azione del pollice sinistro, tira il calcagno in basso ed in dentro. Divise le prime fibre, le due ossa si allontanano, e si completa facilmente la divisione. Infine si distaccano con la punta del bistori le inserzioni del legamento interno, e si arrovescia completamente il piede, ciò che non offre affatto difficoltà, se l'articolazione astragalo-scafoidea è stata largamente aperta.

8° Con la punta del bistori, condotta con le più grandi precauzioni, si comincia la dissezione della base del lembo, dall'alto in basso, a livello della doccia calcanea, ed in dietro della piccola apofisi del calcagno. Ivi si trovano i vasi ed i nervi, che bisogna a qualunque costo risparmiare. La guida più sicura vien data dai tendini del flessore proprio e del tibiale posteriore, accollati all'osso. Sempre che questi tendini sono intatti, si è quasi sicuro di non aver interessati i vasi.

9° Terminata questa dissezione e risparmiati i vasi, si abbassa fortemente la parte anteriore del piede, e si va ad interessare il tendine di Achille. La sezione di questo tendine è lunga e penosa. Il bistori deve sempre restare sull'osso, ed agire più col taglio che colla punta, per evitare di ferire la pelle. La dissezione previa del labbro inferiore della racchetta permette d'interessare il tendine dal lato esterno. A misura che le sue fibre vengono divise, si aumenta l'abbassamento e la rotazione del piede, mentre l'assistente protegge le parti molli.

Si completa l'operazione, passando il bistori sotto la faccia plantare delle ossa, per completare la separazione delle parti molli, nel caso che non fosse stata completa. Si allacciano le arterie pedidea e plantari, si recidono i tendini troppo sporgenti, ed in occorrenza l'estremità del nervo tibiale posteriore, per evitare la sua compressione nel moncone.

B. *Piede destro.* — Il manuale operatorio è l'istesso. Le incisioni cutanee sono più facili ad eseguirsi; perchè il bistori si fa progredire da sinistra a destra sulla faccia dorsale, e le

mani non debbono essere incrociate, come avviene pel piede opposto. La sezione del legamento interosseo è al contrario più difficile a praticarsi d'avanti in dietro. Abbiamo più innanzi indicato i mezzi per sormontare, od evitare queste difficoltà.

§ XIV. Amputazione tibio-tarsea. Disarticolazione, amputazione totale del piede.

Sotto il nome comune di amputazione totale del piede vanno comprese:

1° La disarticolazione senza resezione sia dei malleoli, sia della superficie articolare della tibia;

2° La disarticolazione con resezione dei malleoli ed ablazione della superficie articolare della tibia.

3° L'amputazione intra-malleolare.

4° La resezione tibio-calcanea o amputazione alla Pirogoff, che richiede una descrizione a parte.

Le tre prime operazioni possono essere comprese in una descrizione comune, per esse sono applicabili i medesimi metodi operativi.

Dati anatomici. — L'articolazione tibio-tarsea è un ginglimo. La pulegia astragalea è ricevuta nell'incavo tibio-peroniero.

La superficie articolare dell'astragalo comprende: la sua faccia superiore convessa d'avanti in dietro, concava trasversalmente, e due faccette laterali.

L'incavo è costituito dalla superficie inferiore della tibia, e dalle faccette articolari dei due malleoli. Il malleolo interno, situato più in avanti, discende ad un centimetro circa al disotto del margine superiore dell'astragalo; il malleolo esterno è più in dietro, e la sua sommità discende un centimetro più in basso dell'apice del malleolo tibiale.

Il margine anteriore della tibia è un pò più in alto del suo margine posteriore. La sinoviale risale nell'articolazione tibio-peroniera inferiore.

Mezzi di unione. — In avanti alcune fibre sparse, in dietro dei fasci fibrosi poco resistenti. In fuori il legamento laterale esterno coi suoi tre fasci perone-calcaneo e perone-astragaleo anteriore e posteriore. In dentro, un legamento laterale interno raggiato, che dalla sommità del malleolo tibiale, si porta al calcagno ed all'astragalo.

Parti molli. — *In avanti.* — La pelle sottile, retrattile, i tendini degli estensori, del peroniero e del tibiale anteriore colle loro guaine sinoviali, il legamento anulare anteriore del tarso, il muscolo, i vasi pedidei ed i nervi dorsali del piede.

In dietro. — La pelle molto sottile, il tendine di Achille, la

sua borsa sierosa, il tessuto adiposo che lo circonda, il tendine del flessore proprio del grosso dito, e spesso la parte inferiore del corpo carnoso di questo muscolo.

In fuori. — La pelle sottile, aderente al calcagno, i tendini dei peronieri laterali.

In dentro. — La pelle sottile e sensibile, l' adipe, i vasi ed i nervi tibiali posteriori, i tendini del flessore e del tibiale posteriore.

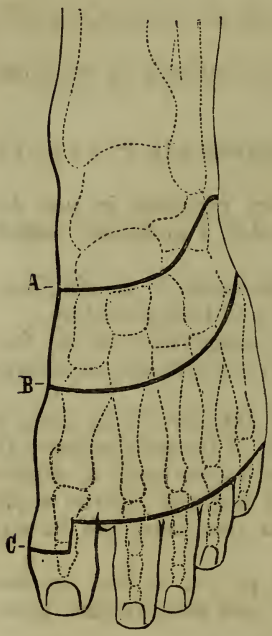

Fig. 86. — Piede, faccia dorsale.

A, amputazione tibio-tarsea, racchetta; B, amputazione sottoastragalea; C, amputazione di tutte le dita (Dubrueil).

Nella pianta. — La pelle spessa, ad epidermide cornea, addoppiata da un pannicolo adiposo molto abbondante ed in avanti le masse carnose suscettibili di fornire un lembo ben nutrito.

Punti di ritrovo. — In avanti, la sporgenza dell'astragalo sul dorso del piede, l' articolazione si trova a 2 centimetri più in alto. In dentro ed in fuori, la punta dei malleoli.

A. Metodo ovalare modificato. — *Racchetta.* — Decubito dorsale dell'infermo, col piede che sorpassa il margine della tavola, colla gamba leggiermente flessa, che viene tenuta fissa da un assistente il quale l'abbraccia al di sopra dei malleoli, e stira in alto i tegumenti della faccia anteriore.

L' operazione comprende quattro tempi:

1° Divisione delle parti molli;

2° Disarticolazione;

3° Sezione del tendine di Achille e dissezione del lembo;

4° Resezione dei malleoli e della superficie articolare della tibia.

Piede sinistro. — 1° *Divisione delle parti molli.* — L'operatore situato dinnanzi al piede lo afferra colla mano sinistra a livello del metatarso, col pollice in sopra o lo mette nell' estensione e nell' adduzione, mentre che l'assistente porta l'arto pelvico nella rotazione in dentro, per avere ben d'innanzi la faccia esterna del piede.

Armato di un coltello a corta lama (10 a 15 centimetri) a

dorso forte, l'operatore ne applica il tagliente sul margine esterno e posteriore e la faccia esterna del calcagno, e fa da dietro in avanti un' incisione longitudinale che passa un centimetro al disotto del malleolo peroniero. Arrivata all' estremità anteriore del calcagno, l'incisione si arrotondisce, guadagna il dorso del piede, e, descrivendo una curva a convessità antero-esterna, la cui sommità si trova in avanti dell' articolazione astragalo-scafoidea, raggiunge il margine interno del piede sulla faccia dorsale del primo cuneiforme. Questa incisione non interessa che la pelle. In quello che l' operatore fa progredire il bistori da destra a sinistra, porta anche progressivamente l' arto inferiore ed il piede dalla rotazione in dentro alla rotazione in fuori, per avere sempre sotto gli oochi le parti ch'egli interessa (Fig. 86, A).

Il bistori attraversa allora perpendicolarmente il margine interno del piede ed arriva alla faccia plantare. Il piede vien preso colla mano sinistra, ponendovi il pollice al disotto, e viene situato in flessione forzata. Coll' istrumento si attraversa obliqua-

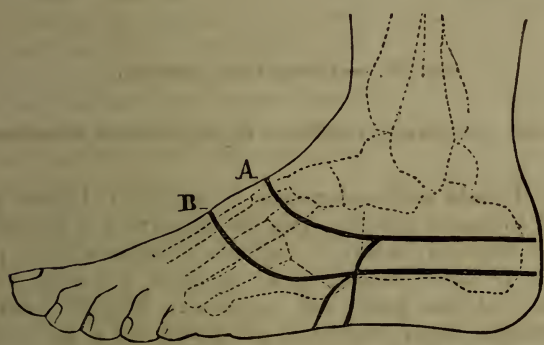

Fig. 87. — Piede, faccia esterna.

A, amputazione tibio-tarsea, racchetta; B, amputazione sotto-astragalea.

mente, da dentro in fuori e d'avanti in dietro, la faccia plantare, tagliando a piccoli colpi e colla punta contro le ossa, tutte le parti molli. Durante questa sezione, il piede viene a poco a poco ricondotto nella rotazione in dentro, e col bistori attraversando direttamente il suo margine esterno, si va a raggiungere l'incisione longitudinale alla parte anteriore del calcagno.

Si è così descritta col bistori una racchetta la cui coda si

estende su tutta la faccia esterna del calcagno, il cui ovale abbraccia quasi trasversalmente il piede in avanti dell'articolazione medio-tarsea (fig. 86, 87, 88, 89).

Fig. 88. — Piede, faccia interna.

A, amputazione tibio-tarsea, racchetta; B, amputazione tarso-metatarsea.

Rimesso il piede nella estensione si striscia il bistori un pò in avanti dell' incisione dorsale, per far retrarre i tegumenti. Con un secondo colpo di bistori si tagliano all'altezza della pelle retratta tutte le parti molli, cioè: in fuori, i tendini dei peronieri laterali ed una parte del legamento laterale esterno; in avanti, i tendini degli estensori, del peroniere e del tibiale anteriore, i vasi ed i nervi.

Affidando il piede all'assistente, che lo mantiene nella estenzione e nella rotazione in dentro, l' operatore disseca il labbro inferiore della racchetta sulla faccia esterna del calcagno fino alla pianta.

Afferrando allora il labbro superiore della incisione, egli lo disseca in fuori fino all' apice del malleolo peroniero, in avanti fino all'articolazione, facilmente riconoscibile dalla superficie cartilaginea della pulegia astragalea, ed in dentro, rasentando le ossa, senza sorpassare però la piccola apofisi del calcagno che protegge i nervi ed i vasi posteriori.

2° *Disarticolazione.* — L' assistente solleva i tegumenti anteriori, l'operatore riprende il piede colla mano sinistra, mettendo

il pollice al disopra. Abbassa e taglia sul margine anteriore della tibia i sottili fasci anteriori.

Porta quindi il tagliente dell' istrumento sotto il malleolo esterno, taglia il legamento laterale esterno, e, continuando ad arrovesciare il piede in dentro, lussa l' astragalo e taglia, rasentando dall' alto in basso la faccia interna di quest' osso, gli attacchi del legamento laterale interno. Completa allora la sezione delle briglie posteriori.

3° *Sezione del tendine di Achille, dissezione del lembo.* — Abbassando fortemente la parte anteriore del piede, mentre l'assistente armato di uncini smussi, garentisce le parti molli, si disseca dall'alto in basso la base del lembo, rasentando l'osso con la punta del bistori e risparmiando con avvedutezza i tendini ed il fascio nerveo-vascolare nella doccia interna. Si taglia a piccoli colpi il tendine di Achille interessandolo dalla parte esterna e giovandosi dei movimenti di torsione ed abbassamento impressi al piede. Si completa, passando il bistori nella faccia plantare, il taglio delle parti molli.

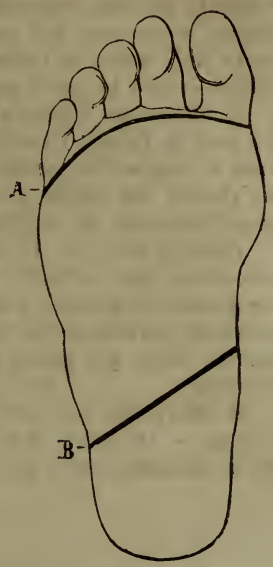

Fig. 89. — Piede, faccia plantare.

A, amputazinne tarso-metatarsea; B, amputazione tibio-tarsea, racchetta.

4° *Resezione dei malleoli e della superficie articolare della tibia.* — Adottata da Baudens, Syme, Sédillot, essa consiste nella semplice ablazione delle sporgenze malleolari e della superficie cartilaginea della tibia, per ottenere una base di sostegno piana ed orizzontale. A. Guerin e Legouest portano il taglio osseo quasi a 1 centimetro al disopra del piano articolare della tibia.

Sollevate le parti molli e protette da un assistente, coll' amputante o con un bistori, o in occorrenza con un abrasoio d'Ollier si denudano i malleoli, ed i margini anteriori e posteriori della tibia all'altezza voluta. Si raschiano i malleoli da basso in alto col tagliente dell'istrumento, distaccando con cura i tendini. Per favorire questa denudazione si fa sollevare dall' assistente, la gamba per avere sotto gli occhi la sua faccia posteriore.

Si risecano allora i due malleoli con una pinzetta tagliente, o meglio si stacca in una volta tutta l' estremità inferiore applicando la sega ordinaria sulla faccia anteriore della tibia e mantenendo le ossa immobili mediante la pinzetta a denti di lupo fissata sopra uno dei malleoli. Giunto presso il margine posteriore dell' osso, si rallenta il movimento della sega per evitare d'interessare le parti molli.

Si allacciano l'arteria pedidea e le arterie plantari; si tagliano con le forbici i tendini troppo lunghi. Si può egualmente isolare e risecare la porzione terminale del nervo tibiale posteriore all'altezza del taglio osseo, per evitare la sua compressione, origine frequente di nevromi dolorosi.

Piede destro. — Il manuale operatorio non differisce punto da quello che abbiamo descritto. Il primo tempo dell' operazione presenta ancora maggiore facilità, perchè il bistori viene condotto direttamente da sinistra a destra, e non da destra e sinistra, come pel piede sinistro, e non è necessario d' incrociare le mani.

B. Metodo ad un lembo. — *Lembo calcaneo.* — *Piede sinistro.* — *Divisione delle parti molli.* — Il calcagno sorpassa un pò il margine della tavola; la gamba leggiermente flessa, è te-

Fig. 90. — Piede, feccia esterna.

A, amputazione del piede, lembo calcaneo ; B, amputazione tarso-metatarsea.

nuta fissa nella sua parte inferiore da un assistente che tira in alto la pelle della faccia dorsale. L' operatore riconosce i malleoli e l'interlinea articolare in avanti.

Tenendo il piede nella estensione forzata colla mano sinistra, che l'abbraccia a livello del metatarso, col pollice al disopra, il chirurgo comincia, un mezzo centimetro in avanti della punta del malleolo interno (per evitare il fascio nerveo-vascolare), una incisione cutanea che descrive una curva a convessità anteriore, passando sul dorso del piede, a livello della testa dell'astragalo, e viene a terminare in fuori, sul margine anteriore del malleolo esterno, a livello dell'apice di quest'apofisi (fig. 90, A).

Sollevando allora il piede, col pollice sinistro sotto la sua faccia plantare, l'operatore l'inclina in fuori e comincia dal punto di partenza del taglio dorsale una seconda incisione diretta in basso ed in avanti, la quale taglia obliquamente il margine interno del piede e raggiunge la faccia plantare sulla tuberosità inferiore dello scafoide. Questa incisione, eseguita colla punta del bistori divide tutte le parti molli fino alle ossa.

Flesso il piede e situatolo in linea retta, col bistori si attraversa direttamente la faccia plantare da sinistra a destra e da dentro in fuori, colla punta sulle ossa, colla lama perpendicolare ai tessuti, ed a piccoli colpi, per ben dividere tutta la spessezza delle carni (fig. 91).

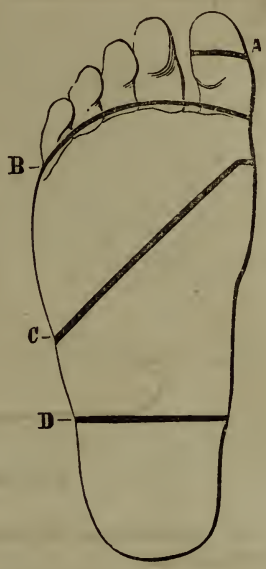

Fig. 91. — Piede, faccia plantare.

B, amputazione di tutte le dita, incisione plantare; C, amputazione medio-tarsea, un lembo interno; D, amputazione del piede, lembo calcaneo (l'incisione trovasi disegnata troppo indietro nella figura).

L'arto vien portato nella rotazione in dentro. A partire dal margine esterno, l'incisione obliquata di nuovo, e diretta in alto ed in dietro, va a terminare all'estremità esterna dell'incisione dorsale.

Per il piede destro, le incisioni si praticano da fuori in dentro, dal malleolo esterno al malleolo tibiale.

Rimesso il piede nell'estensione, si striscia il bistori un pò in avanti del lembo dorsale per favorire la retrazione della pelle. Il piccolo lembo dorsale viene dissecato e sollevato, rasentando le ossa, fino al margine anteriore della superficie articolare della tibia.

Il lembo inferiore viene egualmente dissecato, in dentro fino alla piccola apofisi del calcagno ; nella faccia plantare per una estensione di uno a due dita; in fuori, il più in dietro ch'è possibile. Durante questa dissezione, l'assistente sostiene il piede e gl'imprime i movimenti necessarii, per rendere facile la manovra

Fig. 92. — Piede, faccia interna.

A, amputazione tibio-tarsea, lembo calcaneo ; B, amputazione sotto-astragaliena.

all'operatore e mettere le parti costantemente sotto i suoi occhi, portando l'arto nella rotazione in fuori quando l'operatore opera alla faccia interna, il piede nella flessione forzata per la dissezione della faccia plantare.

2° *Disarticolazîone.* — L'operatore riprende con la sinistra il piede e l'abbassa ; divide le fibre sottili anteriori ; poi insinuando la punta del bistori tra la snperficie articolare esterna dell'astragalo e la faccetta corrispondente del malleolo esterno col tagliente in basso, rasenta dall'alto in basso la faccia esterna dell'astragalo , poi quella del calcagno, e distrugge gli attacchi del legamento laterale esterno. Opera nell'istesso modo pel legamento laterale interno, avendo cura di non portare troppo in dietro la punta del bistori. Il piede si lascia allora facilmente lussare in avanti, e permette di tagliare i fasci fibrosi posteriori.

3° *Sezione del tendine di Achille e dissezione del lembo calcaneo da dietro in avanti.* — Si tira il piede in basso ed in avanti con molta forza , poi si flette facendo diventare superiore la sua faccia plantare, per mettere allo scoperto la faccia

posteriore del calcagno e l'inserzione del tendine di Achille. Con degli uncini smussi l'assistente tira in dietro le parti molli e le difende. S'isola e si sposta il tendine del flessore proprio dell'alluce, poi si taglia a piccoli colpi il tendine di Achille, rasentando sempre l'osso.

Quando il tendine è stato distaccato, si procede alla dissezione del lembo. Le due cose da evitare, sono: in fuori, la perforazione del sottile tegumento che ricovre il calcagno, in dentro, la lesione dei vasi. Bisogna impiegarvi molto tempo e precauzione, volgere sempre il bistori contro l'osso, e per la doccia calcanea interna servirsi come guida dei tendini, nel modo che abbiamo indicato. Dei movimenti di torsione impressi al piede favoriscono la dissezione. Col bistori portato sotto la pianta, col tagliente in avanti, si completa la separazione delle carni.

4° *Resezione dei malleoli e della tibia.* — Essa si pratica nel modo che abbiamo indicato più innanzi.

§ XV. — Amputazione alla Pirogoff, Resezione tibio-calcanea.

Dati anatomici. — Noi non abbiamo alcun che a ricordare sulla disposizione delle articolazioni tibio-tarsea ed astragalo-calcanea, le abbiamo descritte più innanzi, unitamente ai loro mezzi di unione.

Il calcagno ha il suo grande asse diretto in alto ed in avanti, solo la sua parte esterna e posteriore prende punto di appoggio sul suolo e corrisponde al tallone comunemente detto.

In dentro esso è percorso da una larga doccia dove passano i vasi ed il nervo tibiale posteriore, i tendini dei flessori delle dita e del tibiale posteriore. In dietro ed in basso dà inserzione al tendine di Achille; più in alto n'è separato da una borsa sierosa. Tutta la sua grande tuberosità sorpassa l'astragalo in dietro, e si comprende facilmente come, senza disgiungere le due ossa, è possibile di portare una sega dietro il margine posteriore dell'astragalo e dividere il calcagno. Se si fa il taglio osseo da basso in alto, come Pélikan ha consigliato, non è neanche necessario di aprire l'articolazione del collo del piede.

Le tre modificazioni principali di questa operazione riguardano precisamente la direzione data alla sezione del calcagno.

1.° Si sega il calcagno verticalmente, perpendicolarmente al suo grande asse, cioè di traverso, dietro il margine posteriore dell'astragalo; i malleoli e la tibia vengono segati orizzontalmente. (Pirogoff, Pélikan, Legouest, Pirrie d'Aberdeen).

2.° Si sega il calcagno obliquamente da dietro in avanti e dall'alto in basso, dal margine posteriore dell' astragalo verso l'articolazione cuboidea; i malleoli e la tibia vengono divisi parallamente (Sédillot).

3.° Si sega il calcagno orizzontalmente, non asportandone che il solo piano superiore. (Gaujot, Pasquier, Lefort).

Queste modificazioni nella direzione del taglio osseo influiscono sulla manovra operatoria e richieggono una descrizione speciale.

A. *Sezione verticale del calcagno.*

Piede sinistro. — Il piede sinistro sorpassa il margine della tavola ed è messo nell' estensione, un assistente fissa la gamba nella sua parte inferiore.

1.° *Sezione delle parti molli.* — L' operatore riconosce la punta dei malleoli e la sporgenza dell' astragalo sulla faccia dorsale del piede; colla mano sinistra afferra il piede col pollice al disopra e lo mette in estensione, fatta tirare la pelle in alto da un assistente, egli comincia un' incisione cutanea $^1/_2$ centimetro in avanti del malleolo interno, che si continua in avanti arrotondandosi, incrocia la faccia dorsale del piede due centimetri al disotto del margine anteriore della tibia e va a terminare avanti al malleolo esterno, a livello del suo punto di partenza.

Preso il piede colla mano sinistra, ponendo il pollice sotto la sua faccia plantare, lo si porta nella flessione forzata. Si fa partire dal punto di origine della prima una seconda incisione, la quale attraversa verticalmente il margine interno, la pianta ed il margine esterno del piede, per uscire al punto di terminazione dell' incisione dorsale. Tutte le parti molli debbono essere tagliate, tenendo la punta del bistori sulle ossa, e tagliando coll' istrumento a piccoli colpi, mentre che l' arto si fa progressivamente passare dalla rotazione in fuori alla rotazione in dentro.

Riportato il piede nell' estensione, si retraggono i tegumenti in avanti, poi si dividono tutte le parti molli del dorso del piede a livello della pelle retratta.

Affidando all' assistente il piede per tenerlo fisso, l' operatore disseca e solleva il piccolo lembo anteriore fino al margine articolare della tibia, poi scolla alcun poco i lati del lembo calcaneo ed un po' anche il labbro plantare, rasentando l'osso molto da vicino.

2° *Disarticolazione.* — Si tagliano i legamenti laterali insinuando la punta del bistori tra i malleoli e l'astragalo, nel medesimo tempo che colla mano sinistra si abbassa il piede e si stira fortemente.

3° *Sezione della tibia e dei malleoli.* — L'assistente munito di uncini smussi, tira le parti molli in dietro, mentre che l'operatore denuda con precauzione il margine anteriore della tibia ed isola accuratamente i malleoli, specialmente nel loro margine posteriore. Afferrando questi ultimi con un pannolino o con una pinzetta da resezione, mentre l'assistente protegge le parti molli, il chirurgo applica la sega sul margine anteriore della tibia, e riseca unitamente ai malleoli una lamella dell'estremità tibiale un pò più spessa in dietro, per ottenere una superficie di taglio piana ed orizzontale. Tutta la cartilagine articolare dev'essere tolta. La sega verrà spinta con lentezza nell'approssimarsi alla faccia posteriore della tibia, per evitare la lesione delle parti molli. Si possono fratturare le ultime lamelle ossee, e poi separarle col bistori dalle parti molli posteriori.

4° *Sezione del calcagno.* — Il piede è tirato in avanti. Applicando la sega sulla faccia superiore del calcagno, dietro il margine posteriore dell'astragalo, si divide verticalmente l'osso, seguendo esattamente il margine anteriore del lembo plantare. Un assistente protegge le parti molli con degli uncini smussi. Se il contatto del suo dorso con la faccia anteriore della tibia rende impossibile l'uso della sega ordinaria, s'impiegherà una sega a catena o a ruota.

Fig. 93. — Amputazione alla Pirogoff. Faccia esterna del piede. Sezione verticale.

Questo tempo dell'operazione, se si crede più facile, può essere invertito col precedente. La sezione previa del calcagno rende spesso più comoda la denudazione e la resezione dei malleoli e della tibia, permettendo di portare il lembo osteo-plantare in dietro. Ma, dall'altra parte, la divisione dei malleoli e della tibia fatta primo facilita singolarmente la sezione del calcagno, permettendo di raggiungere il margine posteriore dell'astragalo e di applicar la sega in dietro.

La superficie del taglio della tibia è orizzontale ed a grande asse trasversale, la superficie del taglio del calcagno è verticale. Per portarle in contatto bisogna far eseguire al calcagno un movimento di altalena, al quale movimento si oppone spesso il puntellarsi della parte superiore della superficie di sezione del calcagno contro il margine posteriore della tibia. Risulta ancora da

questa disposizione una tensione eccessiva del tendine di Achille, che Legouest consigliò di combattere, mediante la tenotomia preventiva.

B. *Sezione obliqua del calcagno.*

Questi inconvenienti hanno condotto Sédillot a proporre il processo seguente.

L'incisione si comincia sul margine interno del collo del piede in avanti e ad 1 centimetro sopra la sommità del malleolo interno e si porta obliquamente in basso ed in avanti, per raggiungere la faccia plantare a livello dello scafoide. Attraversando direttamente la pianta del piede, da dentro in fuori, essa va ad uscire sul margine esterno, un pò in avanti dell'articolazione calcaneo-cuboidea.

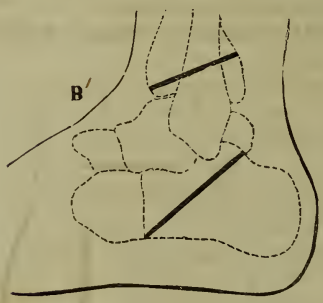

Fig. 94. — Amputazione alla Pirogoff. Sezione obliqua del calcagno (Sédillot).

Da questo punto rimonta sulla faccia esterna del piede, dirigendosi in alto ed in dietro, per terminarsi a livello del suo punto di partenza, un pò in avanti e sopra del malleolo esterno, che discende più basso dell'interno, ed è situato più in dietro.

In avanti, con un'incisione trasversale si tagliano tutte le parti molli del dorso del piede, un dito sotto le estremità della incisione plantare.

Aperta ed attraversata l'articolazione, si abbassa fortemente il piede e si tira in avanti. Si situa allora il mezzo della lama di una sega a catena o a ruota in dietro dell'articolazione astragalo-calcanea posteriore, indicata da una sporgenza dell'astragalo che serve di guida e di punto di ritrovo. Non fa più duopo occuparsi dell'astragalo, il quale fa corpo col calcagno: la sega stacca obliquamente da quest'osso tutte le superficie articolari, passando al disotto dell'articolazione cuboidea, e seguendo, nella sezione dell'osso, l'inclinazione del lembo.

Non resta altro a fare che a denudare le estremità della tibia e del perone e segarle d'avanti in dietro, parallelamente alla superficie di sezione del calcagno, mentre che il tallone viene tirato in dietro, per garentire la pelle dalla sega.

Se il calcagno fosse stato tagliato troppo verticalmente, si dovrà toglierne una lamella postero-superiore, o obliquare maggiormente da basso in alto e d'avanti in dietro il tratto di sega che cade sulle ossa della gamba.

Il ravvicinamento delle superficie tibio-calcanee si effettua bene in queste condizioni, e senza movimento di altalena del calcagno. Bisogna usare della maggiore attenzione per conservare l'arteria tibiale posteriore ed il tendine di Achille, rispettando la borsa mucosa che separa quest'ultimo dal calcagno.

C. *Sezione orizzontale del calcagno.*

Essa è stata descritta dal dottore Pasquier nel 1871, poscia dal Professore L. Lefort, e messa in esecuzione con pieno successo,

a. Processo di Pasquier. — *Piede sinistro.* — Si pratica un' incisione verticale di 3 centimetri dietro il malleolo esterno, ½ centimetro in avanti del tendine di Achille. Dal mezzo di questa incisione ne parte una seconda che si dirige in basso ed in avanti verso il margine esterno del piede, che essa raggiunge a livello o un pò in avanti dell' articolazione calcaneo-cuboidea, va a passare sotto la pianta trasversalmente, guadagna il margine interno e ragginnge il suo punto di partenza, descrivendo sulla faccia dorsale una curva a concavità superiore.

Fig. 95. — Amputazione alla Pirogoff. Faccia esterna del piede. Sezione orizzontale del calcagno.

Si descrive così un ovale di cui la grossa estremità abbraccia il margine interno del piede, e la punta è situata in fuori ed in dietro, nel mezzo della incisione verticale.

Si disseca un pò la pelle nella regione dorsale, sulle parti laterali ed alla pianta del piede. Si entra quindi nell'articolazione tibio-tarsea pel lato esterno, si tagliano le parti anteriore e posteriore della capsula, come pure i tendini, ed infine il legamento laterale esterno, rasentando le ossa. S' isola la superficie inferiore della tibia dalle parti molli, la si riseca un pò obliquamente d' avanti in dietro e da basso in alto; poi, dopo aver messo a nudo, mediante un'attenta dissezione, la faccia interna del cal-

cagno, per risparmiare i tendini ed il fascio nerveo-vascolare, si toglie il più orizzontalmente ch'è possibile una lamina del calcagno, facendo agire la sega da dentro in fuori.

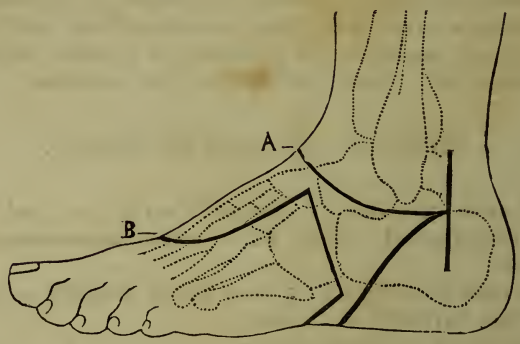

Fig. 96.— Amputazione alla Pirogoff Faccia esterna del piede.

A. Processo di Pasquier.

Si può segare il calcagno da fuori in dentro, e l' operazione riesce più facile ; ma bisogna aver cura di proteggere mediante una lamina di cartone o una piccola stecca l'arteria ed il nervo tibiale posteriore.

L' incisione principale rientra nel metodo ovalare; la piccola incisione verticale permette di dissecare meglio la pelle intorno allo estremo inferiore della tibia ed alla faccia superiore del calcagno. Il passaggio della sega viene egualmente facilitato. La sega a dorso mobile è di un uso molto comodo. La sezione della tibia dev'essere inclinata nel medesimo senso di quello del calcagno, quasi sempre un pò obliquo in avanti ed in basso.

b. Processo di Lefort. — Si comincia l'incisione a 2 centimetri sotto del malleolo esterno , e si porta direttamente in avanti fino al terzo anteriore del calcagno. Arrivato a questo punto si descrive col bistori sul dorso del piede una curva a convessità anteriore corrispondente all' articolazione astragalo-scafoidea. Nel momento in cui il bistori arriva verso il margine interno del piede, esso si porta in dietro e fino a 3 centimetri in avanti del malleolo interno.

Sollevando allora il piede, si taglia un lembo plantare ugual-

mente convesso in avanti, che passa trasversalmente sotto la pianta del piede, a livello della porzione posteriore dei cuneiformi, e raggiunge l'incisione esterna sopra il malleolo esterno. Ciò

Fig. 97. — Amputazione alla Pirogoff. Faccia interna del piede

A, incisioni cutanee; B, sezione della tibia; C, sezione del calcagno.

fatto, si disseca e si fa sollevare il lembo dorsale, per mettere allo scoverto l'articolazione tibio-tarsea; poi si procede con grande attenzione all'isolamento della parte interna, onde non ferire l' arteria tibiale posteriore al momento in cui essa passa dietro il malleolo interno.

Si tagliano i legamenti che riuniscono il piede al perone; poscia, prendendo il piede colla mano sinistra, se si opera sul piede destro, o facendolo prendere da un assistente, se si opera sul piede sinistro, s' infossa la punta del bistori tra il calcagno e l' astragalo, come nell'amputazione sotto-astragalea, e si taglia il legamento interosseo. Il piede si scosta e si lussa in dentro.

Senza preoccuparsi dell'astragalo, si toglie il piede, come si farebbe nel processo di Chopart, ciò che permette di evitare più sicuramente la ferita dell'arteria tibiale posteriore, rendendo più facile la dissezione del lembo plantare.

Per isolare l'astragalo, si prende con una forte tanaglia e si taglia successivamente tutto ciò che lo fissa ancora al piede ed alla gamba. Non resta altro a fare allora che segare da dietro in avanti il calcagno, asportandone tutta la superficie articolare superiore. Si può fare questa operazione più facilmente e più

rapidamente facendo la medesima incisione alle parti molli, però aprendo subito l'articolazione tibio-tarsea. Basta allora d'isolare la faccia superiore della tuberosità posteriore del calcagno e di portare la sega orizzontalmente sopra quest' osso. Non fa d'uopo di aprire l'articolazione astragalo-calcanea, poichè la superficie articolare superiore del calcagno si toglie con tutto il resto del piede, e si ha anche il vantaggio, per la sezione di quest'osso, di poterlo tener solidamente, poichè esso fa corpo con tutto il piede. Tuttavia si è esposti un pò di più a fare una sezione obliqua in basso ed in avanti.

Questa modificazione sembra, almeno teoricamente, esente dai difetti del processo a sezione verticale cioè: base di sostegno molto stretta, arrovesciamento del calcagno, tensione del tendine di Achille; e l' esperienza fino a questo momento le è stata favorevole.

Bérenger-Feraud ha proposto, e Pasquier ha messo in uso la sutura delle ossa, per mantenere il combaciamento esatto delle superficie e favorire il loro saldamento. Queste prove meritano di esser ripetute.

§ XVI. — Amputazione della gamba.

1° *Amputazione sopra-malleolare.*

Dati anatomici. — Sotto il polpaccio, le parti molli della gamba non sono costituite che dalla pelle, dai tendini, da alcune fibre muscolari profonde, dai vasi e dai nervi. L'arto, progressivamente assottigliandosi fin verso il suo quarto inferiore, si rigonfia leggiermente sopra i malleoli. Il perone in fuori, la tibia in avanti ed in dietro, non sono ricoverti che dalla pelle. Quest' ultimo osso si arrotondisce, e la sua cresta anteriore scompare.

La pelle, più o meno pelosa, retrattile in avanti ed in dietro, contrae sulla faccia interna ed esterna della gamba delle aderenze intime con le ossa.

L'aponevrosi d'involucro, inserendosi al margine esterno del perone ed alla faccia interna della tibia, si confonde col periostio che riveste queste ossa. Essa forma due scompartimenti principali uno anteriore, l' altro posteriore. Lo scompartimento anteriore è suddiviso da una briglia fibrosa in due porzioni; l' anteriore propriamente detto contiene i tendini del tibiale anteriore, gli estensori delle dita con alcune fibre carnose, il nervo ed i vasi tibiali anteriori; la porzione esterna contiene i peronieri laterali.

Lo scompartimento posteriore è egualmente diviso da una bri-

glia cellulosa trasversale in due porzioni; la superficiale contiene il tendine di Achille e adipe; il profondo contiene il nervo tibiale ed i vasi tibiali posteriori e peronieri, i muscoli dello strato tibiale profondo ed i loro tendini. Questi muscoli profondi inseriti sulle ossa e sul legamento interosseo, a fibre curve, si retraggono molto meno dopo il taglio che non il soleo ed i gemelli.

Il legamento interosseo riunisce i margini vicini della tibia e del perone; esso si restringe al quarto inferiore della gamba, e scomparisce completamente nella parte inferiore, dove le ossa si mettono in contatto.

Il perone è sottile; la tibia, osso fisso dell'arto, è più voluminoso ed a margini arrotonditi. Da questa disposizione anatomica risulta la formazioae di due doccie in cui sono collocate le parti molli in avanti ed in dietro dell'arto, la doccia posteriore è sempre meno profonda dell'anteriore. Il punto di sezione delle ossa non deve rimontare a più di 3 dita sopra la base dei malleoli, e deve al contrario, ravvicinarsi il più che è possibile a queste eminenze ossee.

A. Metodo circolare. — *Metodo circolare puro* (fig. 101, AA).—L'ammalato vien coricato coll'arto sporgente in fuori della tavola per una conveniente estensione. Un assistente allontana la gamba sana, un secondo sostiene la parte superiore della gamba ammalata e tira in sù la pelle; un terzo afferra il piede. L'arto è messo nell'estensione e l'operatore si situa in dentro.

1° Sezione circolare della pelle immediatamente sopra i malleoli. Si disseca e si arrovescia un manichetto cutaneo per una altezza di 5 centimetri in avanti, e di 3 centimetri in dietro.

2° Sezione del tendine di Achille, che si ritrae, trasportando con sè la pelle della regione posteriore.

3° Sezione dei muscoli e dei tendini a livello della base del manichetto. Questa sezione può praticarsi da fuori in dentro, portando il piede in una posizione che mette in tensione sotto il bistori le parti da dividere; ma, a causa della situazione profonda di queste ultime, essa si esegue più facilmente da dentro in fuori, cioè insinuando il coltello di piatto sotto queste parti, e riportando in seguito il suo tagliente direttamente in fuori. Bisognerà assicurarsi che i tendini peronieri situati sul perone sieno stati nettamente recisi.

4° Colla punta dell'amputante, si dividono trasversalmente le carni profonde risparmiate ed il legamento interosseo di cui si distaccano i margini dall'alto in basso.

5° Se lo spazio è molto largo, si passa una compressa a tre capi; si fanno sollevare le parti molli, e diviso circolarmente il periostio, si tagliano trasversalmente le due ossa, usando la pre-

cauzione di completare la sezione del perone prima di quella della tibia.

β. *Metodo circolare modificato.* — (Lenoir) (fig. 98, AA). 1.° Sulla sezione circolare della pelle, si fa cadere, nella faccia anteriore dell'arto, un pò in fuori del margine anteriore della tibia, un'incisione cutanea lunga da 2 a 3 dita. Si dissecano e si arrovesciano lateralmente i due labbri della ferita anteriore, conservandone tutto il tessuto cellulare, senza però sorpassare i margini posteriori della tibia e del perone.

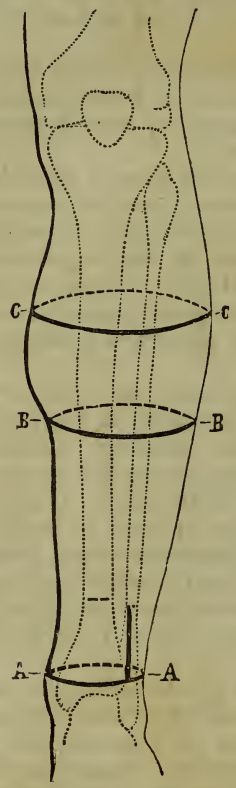

Fig. 98. — Gamba, faccia anteriore.

A A, amputazione sopramalleolare, metodo circolare modificato; B B, amputazione nel luogo di elezione, metodo circolare; C C, disarticolazione del ginocchio, metodo circolare.

2° Portando perpendicolarmente il tagliente dell'amputante sul tendine di Achille, a livello della sezione della pelle, lo si taglia direttamente d'avanti in dietro. Insinuando allora l' amputante da basso in alto, lungo la faccia posteriore delle due ossa, si forma un piccolo lembo con le carni posteriori, che si solleva fino all' altezza dell'estremità superiore dell' incisione verticale anteriore, facendo risalire con esso i due labbri della racchetta.

3° Sollevato questo lembo e fattolo mantenere da un assistente, si tagliano circolarmente le parti molli anteriori ed i muscoli profondi posteriori a livello della sua base.

Si tagliano colla punta dell' amputante le carni interossee ed il legamento interosseo, e si termina col segare le due ossa alla medesima altezza.

B. Metodo ad un lembo. — *Lembo posteriore.*

α. — Per trasfissione. (Voillemier). — Applicato il pollice della mano sinistra sul margine interno della tibia, nel punto dove dev'essere infisso l'amputante, le altre dita sul margine esterno del perone alla medesima altezza, e spostando in avanti il tendine del lungo peroniere laterale, il chirurgo passa il suo amputante sotto le dita, comprendendo tutte le parti molli posteriori. Rasentando la faccia posteriore delle due ossa,

l'istrumento discende fin sotto dell'articolazione tibio-tarsea; poi diriggendo la lama in dietro si taglia il tendine di Achille nella sua inserzione al calcagno. Sollevato il lembo, tagliata in avanti la pelle, mediante un'incisione trasversale si dividono successivamente i muscoli profondi in avanti ed in dietro, e, tagliando il periostio, si segano le ossa a livello della base del lembo.

Due punti di sutura, attraversando i margini del tendine di Achille, servono a mantenerlo esattamente in contatto coi tegumenti anteriori.

β. — Da fuori in dentro per dissezione (fig. 99, AA). — *Piede sinistro.* — La gamba in estensione e sorpassante la tavola, viene fissata da un assistente; l'operatore si situa in avanti del piede, ed, afferrandolo colla mano sinistra, lo porta nella rotazione in fuori.

1° Ad un centimetro sotto il punto dove dev'essere applicata la sega, cioè 1 o 2 dita sopra il malleolo interno, il chirurgo comincia un'incisione cutanea che costeggia dall'alto in basso il margine posteriore della tibia, poi il margine posteriore del malleolo interno, e taglia un pò obliquamente in avanti il margine interno del piede per raggiungere la faccia plantare quasi a livello dello scafoide.

Sollevato il piede, col coltello si attraversa, da sinistra a destra e da dentro in fuori, trasversalmente, la faccia plantare, tagliando perpendicolarmente, a piccoli colpi colla punta sulle ossa, tutte le parti molli fino al margine esterno. Messo il piede nella rotazione in dentro, si fa rimontare l'incisione sul margine esterno del piede, poi lungo il malleolo ed il margine posteriore del perone, fino all'altezza del punto di partenza dell'incisione interna. Per dare maggiore larghezza al lembo, conviene meglio fare cadere le incisioni longitudinali ½ centimetro in avanti del margine posteriore delle ossa.

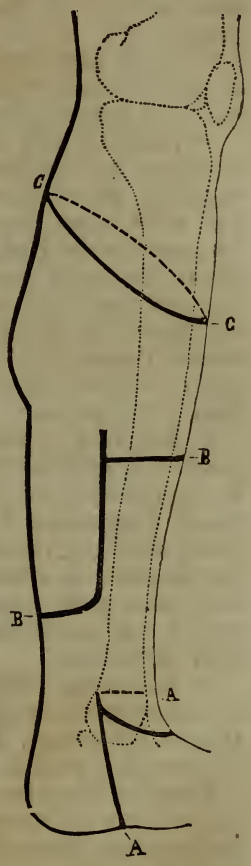

Fig. 99. — Gamba, faccia interna.

AA, amputazione sopramalleolare, lembo posteriore; BB, amputazione alla parte media (H e y); CC, amputazione del ginocchio, metodo ovalare.

2° L'assistente solleva la gamba e porta il piede nella flessione forzata. L'operatore insinua allora il pollice sinistro nella incisione plantare, ed abbassandone il labbro posteriore, disseca e solleva d'avanti in dietro il lembo calcaneo, scollando le sue facce laterali. La dissezione di questo vasto cappuccio è lunga e penosa.

Il bistori non deve mai abbandonare le ossa per risparmiare la pelle in fuori e proteggere in dentro il fascio nerveo-vascolare ed i tendini, che bisogna scostare e rialzare col lembo.

3° Arrivato sulla faccia posteriore del calcagno, si tagliano le inserzioni del tendine di Achille rasente le ossa; poi, al margine superiore del calcagno, si porta il bistori direttamente in avanti, fino a che viene arrestato dalla faccia posteriore dell'astragalo. La gamba viene gradatamente sollevata, per avere d'innanzi sempre la sua faccia posteriore. Rasentando da basso in alto la faccia posteriore delle due ossa, isolando i tendini dalla loro doccia fibrosa, e separando i muscoli profondi del legamento interosseo, l'operatore disseca e solleva il lembo posteriore, tagliando gradatamente le inserzioni dell'aponevrosi ai margini laterali della tibia e del perone.

4° Sollevato il lembo ed affidato all'assistente, si abbassa la gamba. Si dividono trasversalmente i tegumenti anteriori 2 dita in sotto la base del lembo posteriore, e si fanno retrarre. Passato quindi l'amputante di piatto e col tagliente in basso sotto le parti molli anteriori, rasentando il legamento interosseo, lo si solleva direttamente in avanti e si tagliano le indicate parti molli a livello della pelle retratta. Si disseca e si solleva questo piccolo lembo muscolo-cutaneo, comprendendovi il nervo ed i vasi tibiali anteriori.

5° Situandosi infine l'operatore in dentro della gamba, taglia di trasverso il legamento interosseo, lo distacca dai margini della tibia e del perone, divide circolarmente il periostio, e termina l'operazione segando le due ossa alla medesima altezza.

Metodo ellittico. — *Lembo posteriore* (fig. 100, AA). — α. Processo di Marcellino Duval. — Si misura la circonferenza dell'arto nel punto di sezione delle ossa. L'apice anteriore dell'ellissi si ottiene misurando, al di sotto del taglio osseo, una lunghezza eguale al raggio dell'arto, accresciuto di 3 centimetri per la retrazione della pelle, e questo punto si segna con una linea. L'estremità inferiore dell'ellissi viene indicata da un tratto trasversale sul limite della faccia posteriore del calcagno e della pianta del piede. Si traccia l'ellissi coll'inchiostro, arrotondendola in tutto il suo cammino.

Fatti tenere fissi dagli assistenti la gamba ed il piede, coll'arto nella rotazione in dentro per scovrire la sua faccia postero-

esterna, l'operatore si situa al lato interno, armato di un bistori a lama corta e forte, a tagliente convesso.

1° Egli incide la pelle, seguendo da fuori in dentro la traccia dell'ellissi: sul margine esterno, poi sulla faccia anteriore, sul margine interno e sulla pianta del piede, portando successivamente l' arto nella posizione retta, e nella rotazione in fuori.

2° Facendo sollevare la gamba dall'assistente, si taglia perpendicolarmente il tendine di Achille, nel punto più basso possibile, nella sua inserzione al calcagno; s'isola leggermente, e, dissecando rapidamente la pelle, si solleva fino al margine superiore dell'osso.

3° Si forma un piccolo lembo muscolo-vascolare anteriore, mediante due incisioni longitudinali che seguono il margine interno della tibia e l'esterno del perone, ed un' incisione trasversale colla quale si tagliano tutte le parti molli. Si sollevano le carni distaccandole, dal legamento interosseo, e si allaccia l'arteria tibiale anteriore ch'è in esse compresa.

4° Sollevata la gamba, si forma un gran lembo muscolo-vascolare posteriore. Con un'incisione longitudinale si rasenta il margine interno della tibia, con una seconda incisione si costeggia la parte posteriore del perone, e queste due incisioni si riuniscono, tagliando trasversalmente i nervi, i vasi ed i muscoli profondi posteriori, nel margine superiore del calcagno. Il lembo viene sollevato da basso in alto, rasentando la faccia posteriore delle ossa e del legamento interosseo; si allaccia l' arteria tibiale posteriore.

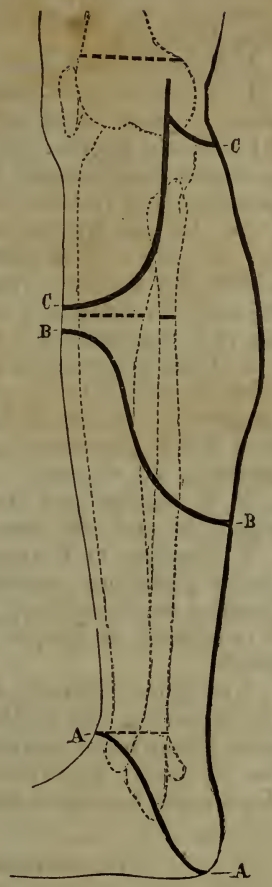

Fig. 100. — Gamba, faccia esterna.

AA, amputazione sopra-malleolare, metodo obliquo ellittico; BB, amputazione nel luogo di elezione, metodo ellittico; CC, amputazione della coscia nei condili, lembo anteriore unico.

5° Si taglia e si stacca il legamento interosseo, e, ponendo una compressa a due o tre capi per mettere le parti molli al coverto, si divide il periostio e si segano le ossa a livello della base del lembo.

β. Processo di Guyon. — È quasi simile al precedente.

1° Si comincia un'incisione cutanea a concavità inferiore sulla faccia anteriore della gamba, a 3 dita al di sopra della sommità del malleolo interno. Essa discende sul lato interno dell' arto, guadagna obliquamente l' asse del malleolo, e si continua, obliquandosi leggermente, in dietro fino al limite più basso del calcagno. Ivi essa diviene trasversale, passando nel limite della pelle del calcagno e della pianta del piede viene portata alla parte esterna del membro, risale per guadagnare obliquamente l'apice del malleolo esterno, e mediante una curva a concavità in basso, va a raggiungere il suo punto di partenza.

2° Fatta sollevare la gamba da un assistente, si disseca da basso in alto il lembo posteriore così tracciato, isolando con attenzione il tendine di Achille, tagliando i tendini profondi a misura che si presentano, e distaccando le parti molli dalle ossa mediante un abrasoio.

3° Si tagliano per trasfissione le parti molli anteriori, e si segano le ossa alla base del lembo.

γ. Processo di Farabeuf. — Per ovviare alla retrazione del lembo posteriore, retrazione tanto considerevole da portare la cicatrice in dietro dopo alcuni mesi, bisogna tagliare la pelle a 3 centimetri al disopra delle ossa, sulla faccia anteriore della gamba.

L'incisione anteriore è molto concava in basso e non interessa che il derma, che si disseca d'alto in basso, per lasciare il tessuto sottocutaneo aderente all'aponevrosi, per proteggere la tibia. Il lembo posteriore deve farsi molto largo, perchè esso d'ordinario è sempre stretto per abbracciare i muscoli.

II. — *Amputazione nella parte media.*

A quest' altezza la gamba è voluminosa. Le masse muscolari sono considerevoli sopratutto posteriormente.

La pelle coverta di peli è molto retrattile, salvo sulla faccia interna della tibia. L' aponevrosi superficiale, per le sue inserzioni al margine esterno del perone ed alla faccia interna della tibia, ov' essa si confonde col periostio, forma due grandi scompartimenti. L' uno antero-esterno. è diviso da un forte tramezzo fibroso longitudinale, che separa i muscoli esterni (peronieri laterali) dai muscoli anteriori. Questi muscoli non formano che un

solo strato; essi aderiscono alle ossa o al legamento interosseo e sono collocati nella doccia ossea anteriore.

Lo scompartimento posteriore è ugualmente diviso per mezzo di un sottile tramezzo aponevrotico, che separa i muscoli superficiali dai muscoli profondi. La massa muscolare superficiale (tricipite crurale) è costituita da muscoli a fibre più lunghe; il soleo solamente prende inserzione alla gamba. I gemelli che si estendono dai condili femorali al calcagno, si retraggono di molto dopo la loro recisione, trasportando con loro la pelle della faccia posteriore. I muscoli profondi posteriori, le cui fibre più corte s' inseriscono direttamente sulle ossa e sul legamento interosseo, si retraggono molto meno dei precedenti.

Un forte tramezzo fibroso separa i peronieri laterali dai muscoli posteriori. In avanti il fascio nerveo vascolare poggia sul legamento interosseo; in dietro, i vasi sono situati tra i due strati muscolari, meno in basso, ove l' arteria peroniera si nasconde sotto il flessore proprio dell' alluce.

Lo spazio interosseo, largo un dito circa, vien colmato dal legamento interosseo. Il perone, sottile, fragile è circondato dalle carni e situato in un piano posteriore. La tibia, osso fisso dell' arto, in dentro, è voluminosa, prismatico-triangolare. La sua faccia interna è sotto-cutanea, il suo spigolo anteriore forma una cresta acuta e sporgente in tutta la parte media della gamba. In alto questo spigolo scompare, nel medesimo tempo che l' osso si allarga per formare i condili articolari, e non è più costituito che dal tessuto spongioso, rivestito di un sottile strato di tessuto compatto.

L' amputazione della gamba nella parte media può essere praticata mercè tutti i processi che noi studieremo per l' amputazione nel sito di elezione; i due seguenti sono però più propriamente applicabili.

A. Metodo a due lembi. — *Lembi quadrati anteriore e posteriore ineguali* (Teale) (fig. 101, B B). 1.° Affidata agli assistenti la gamba in estensione, si determina esattamente, mediante un nastro metrico, la semi-circonferenza anteriore dell'arto, nella parte media. A questo livello si tracciano dall' alto in basso, sui lati della gamba, a partire dalle estremità del diametro trasversale, due incisioni cutanee parallele la cui lunghezza sia uguale alla semi-circonferenza misurata. Queste incisioni corrispondono presso a poco al margine interno della tibia ed all' esterno del perone, e non interessano che la pelle.

2.° Queste incisioni vengono tagliate ad angolo retto da due altre trasversali che comprendono tutte le parti molli. L' incisione trasversale che limita il lembo anteriore riunisce le estremità inferiori delle prime incisioni. Quella trasversale posteriore

è situata in modo da dare al lembo posteriore il quarto solamente della lunghezza del precedente.

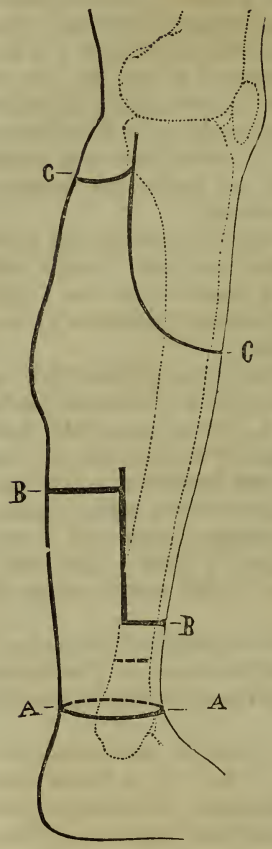

Fig. 101. — Gamba, faccia interna.

A A, amputazione sopramalleolare, metodo circolare puro; B B, amputazione nella parte media, due lembi (Teale); C C, disarticolazione del ginocchio, lembo, anteriore unico.

Per praticar questa incisione, si fa sollevare l'arto dagli assistenti. Invece di dividere in un sol colpo la pelle e le carni, val meglio tagliare la pelle dapprima, poi i muscoli superficiali a livello della retrazione dei tegumenti, ed infine i muscoli profondi, che si retraggono molto poco.

3.° Si disseca da basso in alto il lembo anteriore, rasentando le ossa, conservando, una alla pelle che ricovre la faccia interna della tibia, tutto il tessuto celluloso che la ispessisce, e distaccando con le carni il legamento interosseo per risparmiare con sicurezza i vasi anteriori.

4.° Dissecato e fatto sollevare da un assistente il gran lembo anteriore, e sollevata la gamba, si scolla da basso in alto il piccolo lembo posteriore, rasentando le ossa. Si può immediatamente praticare l'allacciatura dei vasi.

5.° Dopo aver diviso le carni interossee, ch' erano state risparmiate, si passa una coda di rondine a tre capi, si taglia il periostio e si segano le due ossa alla base del lembo.

Ripiegato su sè medesimo il gran lembo anteriore, si applica sulla superficie di sezione delle ossa. Mercè punti di sutura profonda si fanno mantenere le parti in sito, e si uniscono le estremità dei due lembi. Ogni medicatura è inutile.

B. **Metodo ad un lembo.** — *Lembo posteriore.* (Hey).

Si misura con un nastro la circonferenza della gamba nella parte media, e si segna coll' inchiostro. A partire dalla cresta della tibia, punto di ritrovo, si misura da ciascun lato sulla linea tracciata una lunghezza uguale al diametro della gamba ($^1/_3$ della circonferenza).

Da ciascuno dei punti così determinati, si fa discendere una linea verticale, parallela alla cresta della tibia, e di una lunghezza eguale al diametro dell'arto. All'estremità inferiore di queste linee si traccia una seconda linea circolare. Infine si traccia un terzo cerchio a due dita sotto il primo, per segnare con precisione il punto in cui deve praticarsi la sezione dei tegumenti anteriori.

Facendo tenere l'arto orizzontalmente, il chirurgo armato di un amputante di 21 centimetri di lama, lo insinua da dentro in fuori, un po' sotto del punto di sezione dei muscoli profondi e delle ossa (prima linea circolare) e seguendo esattamente dall'alto in basso la traccia delle linee verticali, lo fa uscire un pò in sotto della linea circolare inferiore.

Sollevato il lembo posteriore, si tagliano i tegumenti della parte anteriore della gamba, seguendo la linea circolare media, e si fanno retrarre. Non resta allora a fare altro che dividere circolarmente i muscoli profondi ed interossei, un po' al di sotto del punto di sezione delle ossa, indicato dalla linea circolare superiore.

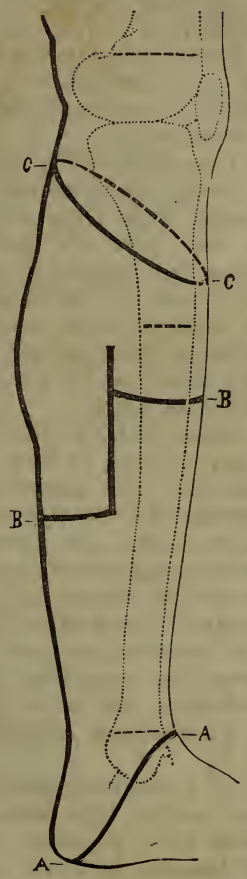

Fig. 102. — Gamba, faccia interna.

A A, amputazione sopramalleolare, lembo posteriore; B B, amputazione nel terzo medio, lembo posteriore; C C, disarticolazione del ginocchio, metodo ovalare (Baudens).

III.—*Amputazione al terzo superiore, detto luogo di elezione.*

La disposizione delle parti molli è la medesima che al terzo medio; il polpaccio però è un po' più voluminoso. Per evitare la lesione dei tendini della zampa d'oca e delle borse sierose che li separano dalla tibia, lesione che può apportare la retrazione permanente e la flessione del moncone, bisogna segare le ossa quattro dita sotto la tuberosità anteriore della tibia.

Infermo. — Esso è situato semi-coricato sulla tavola da operazione, con

gli arti inferiori sporgenti al di là dei suoi margini. La gamba viene rasa con cura, là ove deve cadere l'amputante.

Assistenti. — Un assistente allontana la gamba sana; un secondo fissa l'arto ammalato superiormente al punto di sezione e tira in alto i tegumenti, mentre che un terzo sostiene la gamba e le comunica i movimenti necessarii durante l'operazione.

Operatore. — Per regola generale, l'operatore deve situarsi in dentro della gamba, onde poter segare le due ossa in una volta alla medesima altezza, senza fare slogare il perone. Secondo altri autori, il chirurgo deve situarsi in modo da avere sempre la mano sinistra in alto, posizione più favorevole alla dissezione ed all'arrovesciamento del manichetto.

Infine il Lefort consiglia di situarsi sempre in fuori dell'arto, dai due lati, per segare isolatamente il perone. Noi consigliando pure la sezione isolata del perone, crediamo più vantaggioso per l'operatore situarsi sempre in dentro della gamba da amputare; il progredire della sega riesce più naturale, più agevole, e la dissezione del manichetto, con un po' di abitudine, non offre difficoltà.

A. Metodo circolare (Fig. 103, B B).

Si determina il punto del taglio osseo quattro dita sotto la tuberosità della tibia. A questo livello si misura il diametro dell'arto con un nastro, o, approssimativamente, con la lama dell'amputante, ed aggiungendo al semi-diametro o raggio della gamba, due dita per la retrazione della pelle, si ottiene la lunghezza da dare al manichetto, ed il punto dove deve cadere l'incisione della pelle.

1.° *Incisione della pelle.* — L'incisione cutanea discende un dito più basso in avanti che indietro. Comin-

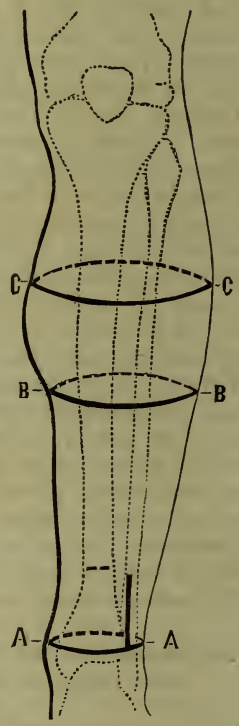

Fig. 103. — Gamba, faccia anteriore.

A A, amputazione sopramalleolare, metodo circolare modificato; B B, amputazione al luogo di elezione, metodo circolare; C C, amputazione del ginocchio, metodo circolare.

ciata sulla faccia esterna della gamba, essa si pratica in due tempi, comprendendo nel primo i tre quarti della circonferenza dell' arto.

Prendendo tra il pollice e l'indice sinistro i margini della pelle incisa, l' operatore applica perpendicolarmente il tagliente dell' amputante un mezzo centimetro al di sotto, per dividere le briglie cellulari che la uniscono all'aponevrosi. Facendo progredire l'istrumento circolarmente, senza abbandonare la parte, egli disseca ed arrovescia il manichetto cutaneo, per uno spazio eguale al raggio della gamba. Se l'arrovesciamento riesce molto difficile, si facilita mediante una piccola incisione longitudinale di sbrigliamento che si fa cadere o in dietro (Lisfranc), o in dentro (Linhart).

2° *Sezione dei muscoli.* — A causa della maggiore retrazione dei gemelli, essa si compie in due tempi.

α. Applicando il tagliente dell' amputante sulla faccia posteriore dell'arto, un dito sotto la base del manichetto, si tagliano obliquamente da basso in alto i gemelli ed una parte del soleo, senza interessare la faccia posteriore di questo muscolo, per ri-

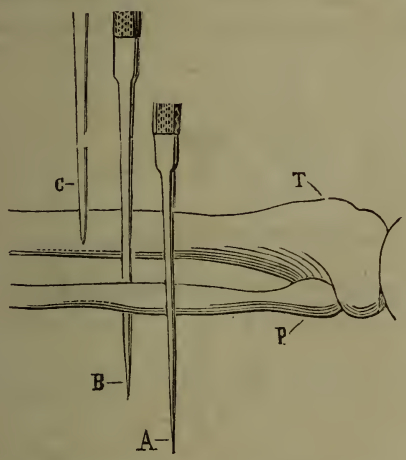

Fig. 104. — Sezione delle carni interossee, faccia anteriore. Primo tempo.

T, tibia; P, perone; A, amputante; prima posizione; B, amputante, seconda posizione; C, amputante, terza posizione.

sparmiare il nervo ed i vasi posteriori. Se in luogo di arrovesciare il manichetto, il chirurgo si fosse contentato di dissecare la pelle in dietro per una piccola estensione senza arrovesciarla, la sezione dei muscoli superficiali si farà a livello della

pelle retratta. Questa sezione rende molto più facile il sollevamento dei tegumenti alla faccia anteriore e permette di completarlo, se la pelle non avesse potuto essere sollevata molto in alto.

β. — Riportando l' amputante sulla faccia antero-esterna della gamba, l' operatore divide circolarmente tutte le carni alla base del manichetto. Ordinariamente i muscoli anteriori collocati nella doccia profonda che vien formata dalla tibia e dal perone, sono appena interessati dall' istrumento. Bisogna allora tagliarli isolatamente, o da fuori in dentro colla punta dell' amputante, o da dentro in fuori passando la lama sotto le carni, e riportandola direttamente in avanti.

3.° *Sezione delle carni interossee e del legamento interosseo.* — Al presente non si fa più uso dell' amputante interosseo, che permette di far l' 8 in cifra in un sol tempo, ma di un amputante ordinario a lama molto stretta per passare facilmente nello spazio interosseo.

α. Applicando la parte del tagliente dell' amputante prossima al manico, con la punta rivolta perpendicolarmente in basso, sulla faccia esterna del perone a livello della retrazione dei mu-

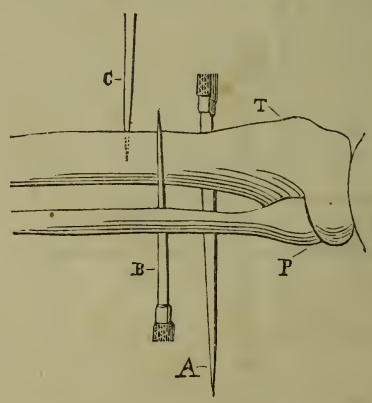

Fig. 105. — Divisione delle carni interossee. Secondo tempo.

T, tibia; P, perone, A, amputante, prima posizione, B, amputante, seconda posizione, C, amputante, terza posizione.

scoli profondi, l'operatore taglia le ultime fibre dei peronieri laterali, facendo progredire l' istrumento dal macico alla punta. Senza abbandonare l'osso egli taglia colla punta sulla faccia anteriore del perone, da fuori in dentro, ed arriva al margine

esterno dello spazio interosseo, ivi infigge l'istrumento d'avanti in dietro, dividendo di trasverso con un sol colpo il legamento e le carni interossee. Retrocedendo coll'istrumento, porta il suo tagliente contro il margine interno del perone, e ne distacca il legamento interosseo dall'alto in basso, per una estensione di uno a due dita. Portando il tagliente sul margine esterno della tibia, ne distacca il legamento interosseo per la medesima estensione. Ritirando allora l'amputante dal manico verso la punta, taglia da fuori in dentro le carni che covrono la faccia esterna della tibia, e riporta l'istrumento in fuori. In tal modo si è praticata la prima metà dell' 8 in cifra.

β. Riportando sotto la gamba il manico del coltello (colla punta rivolta in basso) sul margine esterno del perone, l'operatore, facendo progredire l'istrumento dal manico verso la punta divide le carni sulla faccia posteriore di quest' osso, rientra nell'incisione già fatta al legamento interosseo per completare la divisione delle fibre risparmiate, e ritirando l'istrumento verso di sè, completa la seconda metà dell' 8 in cifra tagliando sulla faccia posteriore della tibia.

Sédillot attribuendo all'8 in cifra il grave inconveniente di dividere i muscoli interossei ad un' altezza differente in avanti ed in dietro, di tagliuzzare le carni, e d'interessare i vasi in più punti, propose il seguente processo: « I muscoli della faccia anteriore dell'arto sono tagliati con cura e nettamente fino alle ossa od al legamento interosseo a livello della retrazione del polpaccio e sui punti dove cadrà la sega; la punta dell' amputante viene poi trasversalmente insinuata nello spazio interosseo che esso attraversa e taglia dall' alto in basso, dando luce all'operatore. In tal modo diviene facile di portare l'amputante in dietro, nello spazio vuoto che si è formato e di completare la sezione delle carni riportando successivamente il tagliente dell'istrumento verso la tibia ed il perone »-

4° *Manichetto periosteo.* — Incidendo circolarmente il periostio delle due ossa, a livello della retrazione delle carni, si forma un manichetto periosteo un pò più alto sul perone. Si può anche con Ollier, tagliare un lembo periosteo anteriore destinato ad applicarsi sulla superficie di sezione delle ossa.

5° *Sezione delle ossa.* — L'assistente incaricato di sollevare le parti molli dev'evitare di esercitare qualsiasi trazione sui tegumenti della faccia anteriore dell'arto, per non scollare la pelle al disopra del punto di sezione. L'operatore passa da dietro in avanti, tra le due ossa, il capo medio di una compressa a tre capi, e fa mantenere sollevate le parti molli da un assistente.

Applicando la sega sulla faccia interna e sull'angolo anteriore della tibia, ½ centimetro sopra il punto di sezione definitiva,

si taglia obliquamente la tibia in basso e in dietro per la metà della sua spessezza. Riportando l'istrumento ½ centimetro più basso sulla cresta della tibia, e perpendicolarmente alle due ossa si traccia il corso della sega sulla tibia. Sollevando il manico dell'istrumento, s'interessa il perone e lo si sega completamente e quindi si completa il taglio della tibia.

Roux aveva consigliato di tagliare il perone più alto della tibia; Lefort comincia dal dividere il perone isolatamente. Bisogna dapprima dividere quest'osso isolatamente, portando la sega un mezzo centimetro al disopra del punto di sezione della tibia, che si divide in seguito in due tempi, come abbiamo indicato.

Allacciatura delle arterie. — L'allacciatura della tibiale anteriore è spesso difficile, sia a causa della sua retrazione, sia per la sua origine a diversa altezza, e può alle volte occorrere lo sbrigliamento del legamento interosseo.

B. Metodo ovalare (Baudens). — 1° L'operatore situatosi in dentro, pratica un taglio ovalare dei tegumenti a cinque buone dita trasverse sotto la tuberosità della tibia in avanti, che continua in dietro nel cavo del poplite due dita più in alto.

Poscia disseca ed arrovescia un manichetto cutaneo per una altezza di tre dita.

2° Si tagliano per trasfissione sulle facce laterali della tibia e del perone, due piccoli lembi carnosi di 4 centimetri di altezza, e si fanno sollevare da un assistente. La loro base deve corrispondere presso a poco a quella del manichetto.

3° Si tagliano le carni contornando le ossa il più dappresso che è possibile, e terminando coll'8 in cifra.

4° Si tagliano le ossa alla base dol manichetto.

C. — Metodo a due lembi. — *Lembo anteriore e posteriore.* — *a.* Processo di Marcellino Duval. — Consiste in un'amputazione a due lembi principali quadrilateri; l'uno anteriore, è cutaneo, la sua lunghezza è uguale al quarto del diametro dell'arto, accresciuto di 3 a 4 centimetri per la retrazione delle parti molli; l'altro posteriore, è muscolo-cutaneo, e comprende una gran parte dei gemelli e del soleo. La sua lunghezza rappresenta i tre quarti del diametro della gamba, più 5 centimetri per la retrazione delle parti molli. Le loro basi sono eguali ed i loro angoli inferiori leggermente arrotonditi. Si formano inoltre due piccoli lembi muscolo-vascolari, l'uno anteriore, l'altro posteriore.

Misura. — Si segna con una linea, sulla parte anteriore della gamba, il punto in cui le ossa debbono essere segate, e si misura a questo livello, con un nastro metrico, la circonferenza dell'arto. Si passa quindi a misurare la larghezza e la lunghezza dei lembi.

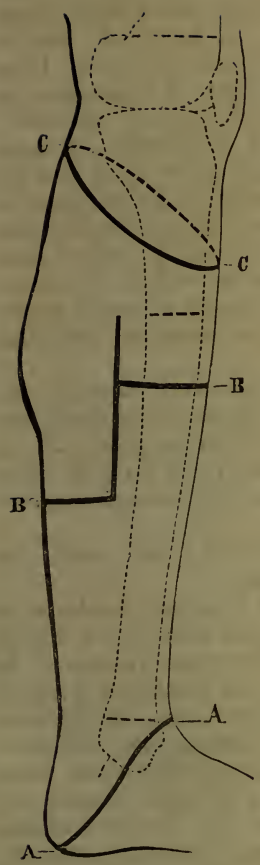

Fig. 106.—Gamba, faccia interna.

A A. amputazione sopramalleolare, metodo ellittico; B B, amputazione nel luogo di elezione, due lembi (M. Duval), gli angoli debbono essere arrotonditi; C C, amputazione della coscia nei condili, metodo ovalare.

Larghezza: Si situa il capo iniziale del nastro a due centimetri in dentro del margine interno della tibia, punto di partenza che si segna con una linea; si fissa il limite interno della base dei lembi o della loro larghezza, come pure l' angolo superiore del loro margine interno. Il limite esterno si ottiene, misurando sul nastro lasciato in sito, la metà della circonferenza dell' arto, all' esterno del punto di partenza. *Lunghezza*: La si misura verticalmente sulla linea mediana della gamba, partendo dal punto che indica il luogo di sezione delle ossa. In avanti, una lunghezza eguale al quarto del diametro, più 4 centimetri per la retrazione delle parti molli, in dietro una lunghezza eguale a tre quarti del diametro più 5 centimetri; con un tratto d'inchiostro si indica il risultato di queste misure. Si possono tracciare i lembi cominciando dall'anteriore (fig. 106, B B).

Operazione. — 1° Con un bistori a dorso forte e lama convessa, lunga da 4 a 5 centimetri, si pratica l' incisione cutanea, circoscrivendo il lembo superiore.

2° Con una incisione cutanea, quasi trasversale, ad angoli un pò smussi, si completa la circoscrizione del lembo anteriore. La pelle viene dissecata rapidamente. Si forma il piccolo lembo muscolo-vascolare anteriore mediante tre incisioni, di cui due sono laterali e longitudinali e vengono riunite da una terza trasversale.

L' incisione laterale esterna, di 6 centimetri circa, corrisponde all' interstizio del soleo e del lungo peroniero laterale; si distacca questo muscolo dalla faccia esterna del perone.

L' incisione laterale interna costeggia il margine interno del tibiale anteriore e taglia le sue in-

serzioni alla faccia esterna della tibia. L' incisione trasversale, situata 4 centimetri sotto il punto di sezione delle ossa, comprende tutte le parti molli antero-esterne, il nervo ed i vasi tibiali anteriori. Si può allacciare immediatamente l'arteria. Dopo l' incisione trasversale si taglia trasversalmente il legamento interosseo che serve di sostegno ai vasi ed ai muscoli anteriori.

3° Si completa il lembo posteriore, già circoscritto. Il taglio dei gemelli è semplice e facile; quello del soleo si fa con tre incisioni, due laterali e longitudinali riunite da un'incisione inferiore trasversale o leggermente curvilinea. L'incisione laterale esterna segue l' interstizio del soleo e del lungo peroniero laterale e si completa separando gli attacchi del soleo dalla faccia superiore del perone. L' incisione laterale interna discende dietro il margine interno della tibia, dividendo le inserzioni del soleo da questo margine.

L' incisione inferiore, trasversale o leggermente curva a convessità inferiore, penetra nella spessezza del soleo, seguendo una direzione obliqua da basso in alto e da dietro in avanti. Si arresta alla sua faccia anteriore, 5 centimetri circa sotto il taglio da farsi alle ossa, risparmiando l'aponevrosi profonda che ricovre il nervo ed i vasi.

Si dànno alcuni leggieri colpi di bistori tra i due strati muscolari, fino al punto di sezione delle ossa.

4° Si circoscrive mediante tre incisioni il piccolo lembo muscolo vascolare posteriore. Si divide la parte esterna del tibiale posteriore dall'alto in basso e da dietro in avanti rasentando la faccia interna del perone. Si segue la faccia posteriore della tibia per distaccare, parallelamente a questa faccia, le aderenze del lungo flessore comune delle dita. Si pratica una incisione trasversale a 4 centimetri circa sotto il punto di sezione delle ossa. Essa comprende il tibiale anteriore, il lungo flessore comune, i vasi peronieri e tibiali posteriori, ed il nervo tibiale posteriore. Se si vuole, si possono allacciare subito le arterie.

5° Sollevati i lembi e facendoli sostenere, si passa la coda di rondine e si segano le ossa.

Si potrà, in occorrenza, allacciare le arterie principali prima di tagliarle.

b. Processi di Verneuil. — Essi permettono l'allacciatura delle arterie principali prima della loro sezione (fig. 107 BE.).

α. — Facendo poggiare la gamba sul letto con la sua faccia posteriore, si pratica un' incisione che dal margine esterno del perone si porta al margine interno della tibia (o viceversa), descrivendo una curva regolare convessa in basso, e di 5 a 7 centimetri di raggio. Retratta leggermente la pelle, si dividono obliquamente da basso in alto le carni anteriori; arrivati presso il

legamento interosseo si cercano i vasi, s'isola l'arteria e si taglia tra due legature.

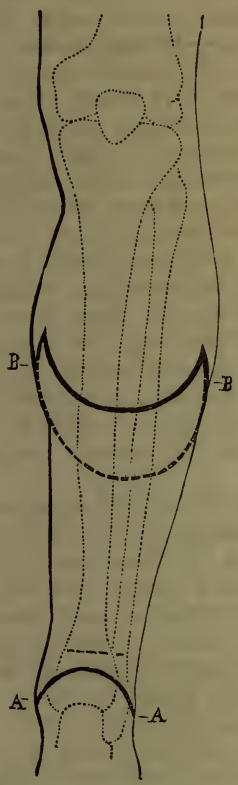

Fig. 107. — Gamba, faccia anteriore.

A A, amputazione sopramalleolare, metodo ellittico: B B, amputazione nel luogo di elezione. Due lembi arrotonditi (Verneuil).

Sollevata la gamba nell'estensione, colla coscia semiflessa sul bacino, si segna il lembo posteriore mediante un'incisione semi-ellittica della pelle, che si fa retrarre molto leggermente. Questo lembo deve essere due volte più lungo dell' anteriore. Si dividono obliquamente in alto ed in avanti i gemelli e la parte superficiale del soleo, otturando col dito o allacciando man mano i vasi divisi. Procedendo allora con molta attenzione, s'isolano le arterie tibiale posteriore e peroniera, e si tagliano tra due legature a livello del punto di divisione delle ossa.

Non resta allora a fare altro che dividere le carni interossee, incidere il periostio, e segare dapprima la tibia, poi il perone, di basso in alto e da dentro in fuori, facendo poggiare l'arto sul letto.

β. Si forma nello stesso modo il lembo anteriore, poi si scollano le fibre muscolari aderenti al perone, e s'incide il periostio sulla faccia anteriore dell'osso, nel punto dove la sega deve cadere.

Si traccia quindi il lembo posteriore, si tagliano i muscoli peronieri laterali, e passando un corpo smusso lungo il margine posteriore del perone, si fa uscire in avanti rasentando l'osso il più che è possibile. S'incide il periostio sulla faccia posteriore del perone, e si pratica la sezione di quest'osso.

Dopo aver dissecato la pelle sulla faccia interna della tibia, si taglia il periostio, s' incide leggermente il legamento interosseo molto vicino all' osso, s' insinuano le forbici curve da dietro in avanti, rasentando il margine esterno di detto osso, il quale finalmente

si sega in modo da distruggere la cresta tibiale. Si tagliano poscia d'avanti in dietro i muscoli profondi, si cercano e si allacciano le arterie, e si completa il taglio dei muscoli posteriori.

D. — Metodo ad un lembo. — *Lembo esterno.* — *α.* Processo di Sédillot. — *Per trasfissione.* — *Gamba sinistra.* — « Il chirurgo, situato in dentro dell'arto, afferra colla mano sinistra i tegumenti che ricovrono il perone, e li solleva in alto, in avanti ed in fuori. Colla mano destra, porta la punta di un amputante retto, ad un solo tagliente, diretto in basso, sulla faccia anteriore della gamba, due dita trasverse circa sotto la tuberosità della tibia, ed un buon dito trasverso in fuori della cresta della tibia, per ovviare che l' angolo anteriore del lembo corrisponda a quest'ultimo osso, e per avere maggiore facilità a contornare il perone. Infossato l'amputante obliquamente, d' avanti in dietro e da basso in alto verso il perone, lo tocca e se ne allontana il meno possibile in fuori, poi esce alla faccia posteriore dell'arto, due dita più in alto del punto di entrata. Si taglia allora direttamente in basso arrotondendolo, un lembo di quattro dita di altezza, di cui la base è più alta in dietro che in avanti, e ch' è formato da una porzione dei muscoli interossei e gastrocnemii ».

Sollevato il lembo, s'incidono i tegumenti della faccia interna della gamba mediante un taglio semi-circolare, un pò convesso in basso, un dito sotto la base del lembo. Si distaccano le aderenze muscolari profonde per ben liberare il lembo, e si tira la pelle in dentro. Si tagliano perpendicolarmente le carni interne e posteriori a livello della retrazione del lembo, i muscoli interossei col processo dell'autore, e si termina col segare le ossa, due dita sotto la tuberosità anteriore della tibia.

β. *Da fuori in dentro* (fig. 108. B B).

1° Dopo avere esattamente misurato il diametro della gamba a livello del punto del taglio osseo (quattro dita sotto la tuberosità della tibia), l'operatore comincia due dita sotto, sulla faccia anteriore dell'arto ed un dito in fuori della cresta della tibia, un'incisione cutanea ch'egli prolunga quasi direttamente in basso, per una lunghezza uguale al diametro della parte. L' incisione diviene rotonda in basso ed in fuori, e va a tagliare perpendicolarmente la faccia esterna dell' arto, un dito trasverso più in basso. Essa si continua sulla faccia posteriore, guadagna la linea mediana e la segue da basso in alto, fino all'altezza del suo punto di partenza circoscrivendo così un largo lembo esterno, la cui base occupa più della metà della circonferenza della gamba, e la cui altezza sorpassa di un dito il diametro dell'arto.

2° Con un' incisione semicircolare, leggermente convessa in

basso si dividono i tegumenti della faccia interna, un dito in sotto della base del lembo.

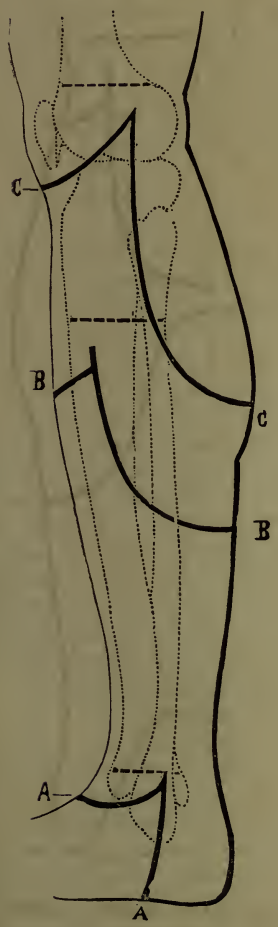

Fig. 108. — Gamba, faccia esterna.

AA, amputazione sopra-malleolare, lembo posteriore; BB, amputazione nel luogo di elezione, lembo esterno; CC, amputazione della coscia nei condili, lembo posteriore.

3° Portata la gamba nella rotazione in dentro, l'operatore disseca da basso in alto il lembo esterno già tracciato, comprendendovi tanto di parti molli per quanto egli giudica opportuno, e fa sollevare questo lembo da un assistente.

4° Taglia quindi perpendicolarmente i muscoli interni e posteriori e le carni risparmiate a livello della base del lembo e della retrazione della pelle in dentro.

La divisione delle carni interossee, e la sezione delle ossa si praticano secondo le regole indicate.

E. Metodo ellittico.—*Lembo esterno*. (Guyon). La sommità superiore dell'ellissi cade sulla faccia interna dell'arto, quattro dita sotto la tuberosità anteriore della tibia; la sommità inferiore cade sulla faccia esterna della gamba (figura 108, BB.).

Si comincia l'incisione della pelle a quattro dita al di sotto della tuberosità tibiale e ad un centimetro in dentro della cresta di quest'osso. Essa si continua discendendo parallelamente alla direzione di questo margine e quando si crede che il lembo sia abbastanza lungo (deve sorpassare di un dito il diametro dell'arto), si fa alla parte esterna della gamba un' incisione a convessità inferiore, ed arrivati sulla faccia posteriore dell'arto, si risale arrotondendo l'incisione cutanea per farle raggiungere il suo punto di partenza. Questa incisione non interessa che la sola pelle.

Rifacendo quindi il medesimo cammino, si comincia il lembo

dalla parte anteriore: l'operatore infossa il suo amputante rasentando la faccia esterna della tibia, in modo da distaccare dall'alto in basso le inserzioni muscolari. Abbassa in seguito il manico dell' amputante, per sollevare tutte le parti molli comprese in avanti tra la tibia ed il perone, e lasciare l' arteria tibiale anteriore per tutta la lunghezza del lembo. Per evitare di ferire l'arteria s'incidono i muscoli alla parte inferiore, e ciò fatto si può allacciare il vase. Sollevato il lembo esterno si completa l' operazione come nel metodo ad un lembo esterno.

[Negli ospedali di Parigi in seguito dell'amputazione della gamba, secondo Malgaigne, si perdeva il 50 % degli operati.

Le statistiche delle operazioni fatte da Esmarch e Volkmann nel 1875, 76, 77, (Medicatura di Lister) dànno poco meno dell'8 % di morti]. (*T*).

IV. — *Amputazione nei condili della tibia.*

A questa altezza le dimensioni dell' arto sono un po' meno considerevoli che nel luogo di elezione; la tibia si allarga, non presenta più cresta ossea e non è formata che da tessuto spongioso; lo spazio interosseo non esiste più.

I metodi circolare, ovalare ed a lembi sono tutti applicabili; il primo è preferibile, conservandosi con esso molta pelle in avanti per ricovrire la tibia. Il taglio osseo non deve risalire al di sopra delle inserzioni superiori del legamento rotuleo, ma si può praticare nella spessezza della tubero-

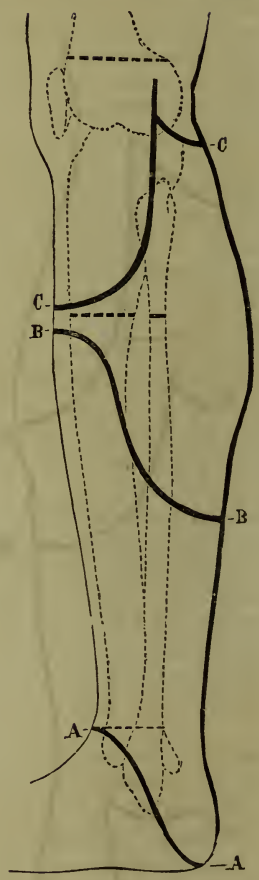

Fig. 109. — Gamba, faccia esterna.

A A, Amputazione sopramalleolare, metodo ellittico; B B, Amputazione sul luogo di elezione, metodo ellittico; C C, Amputazione della coscia nei condili, lembo anteriore.

sità della tibia. Si evita così l'apertura della borsa sierosa sotto-rotulea che comunica qualche volta con la sinoviale del ginocchio, si evitano pure il sollevamento della rotula e gli accidenti articolari. Però in dietro la sezione della tibia può senza inconveniente risalire più in alto. Le due ossa vengono tagliate alla medesima altezza.

§ VI. — Amputazione del ginocchio.

Dati anatomici. — Il ginocchio è quasi sprovvisto, salvo in dietro, di strati muscolari. La pelle della faccia anteriore è glabra, spessa, specialmente sulla rotula, alla quale essa aderisce molto intimamente, ed al di sotto di quest' osso. In questi punti esistono delle borse sierose sottocutanee più o meno sviluppate, e la pelle è sovente molto spessa. Sui lati ed in dietro la cute è sottile e molto retrattile.

Sotto la pelle si riscontrano in avanti e sui lati dell' articolazione delle tele fibrose, dipendenze dell' aponevrosi o del tricipite crurale, le quali usniscono i margini della rotula, del tendine del tricipite e del legamento rotuleo ai condili del femore e della tibia.

In dietro ed in dentro: i tendini della zampa d'oca si riflettono in avanti; più profondamente il tendine del semi-membranoso e le sue espansioni. In dietro ed in fuori: il tendine del bicipite che costeggia il lato esterno dell' articolazione per portarsi alla testa del perone. Nel cavo del garetto: i corpi carnosi dei gemelli, il gracile plantare, e più profondamente il muscolo popliteo, piazzato sulla faccia posteriore dell' articolazione. Nell' asse della losanga; i vasi poplitei ed i nervi sciatici-poplitei, interno ed esterno. La loro vicinanza alla faccia posteriore dell' articolazione li espone ad esser lesi nel passaggio dell' amputante alla faccia posteriore dell'arto.

Mezzi di unione. — In avanti: il tendine del tricipite, il legamento rotuleo, le appendici fibrose della rotula figurano come un legamento anteriore. In dentro: il legamento laterale interno, largo, sottile, nastriforme si estende dal condile femorale interno alla tuberosità interna della tibia. In fuori: il legamento laterale esterno, corda fibrosa resistente, arrotondita, fortificata dal tendine del bicipite, si estende dal condilo femorale esterno alla testa del perone. Questi fasci fibrosi sono situati quasi nella faccia posteriore dell' articolazione. In dietro: un legamento molto resistente, fortificato da un'espansione del tendine del semi-membranoso.

Oltre questi legamenti periferici, le superficie articolari sono

mantenute in contatto da due robusti legamenti crociati, i quali dalla faccia interna dei condili femorali (interna rispetto all'asse dell'arto), si portano in avanti ed in dietro della spina della tibia. Questi legamenti sono egualmenti situati. molto in dietro e debbono essere divisi con precauzione, per risparmiare i vasi poplitei.

Superficie articolari. — In alto i condili del femore separati da una doccia, più profonda in dietro; in avanti la rotula; in basso le leggiere cavità dei condili della tibia, separate da una spina ossea e dalle rugosità, alle quali s'inseriscono i legamenti crociati, e rese più profonde dalla sovrapposizione delle fibrocartilagini semi-lunari.

Una grande sinoviale tapezza queste superficie. Ricordiamo quì: il suo cul di sacco sotto-tricipitale, il cui enorme sviluppo favorisce le infiltrazioni purulente; i suoi diverticoli posteriori per i tendini dei gemelli e del popliteo; il prolungamento che essa invia verso il capo del perone; infine le zolle adipose che ispessiscono la sierosa.

Per ricovrire le superficie articolari non si ha che la pelle, se non si vogliono utilizzare le masse carnose posteriori.

Punti di ritrovo. — L'interlinea è facile ad avvertirla sulle facce laterali, e l' articolazione si trova largamente aperta in avanti quando si taglia il tendine rotuleo.

A. Metodo circolare. (fig. 103, CC). — L'arto è posto nell'estensione e sorpassa la tavola, l'operatore si situa in dentro o in fuori, secondo che crede, la cute viene tirata in alto.

1° Incisione circolare della pelle, quattro dita sotto il margine inferiore della rotula.

2° Dissezione ed arrovesciamento di un manichetto cutaneo fino all'altezza del margine della rotula.

3° Sollevamento del manichetto fatto dall'assistente, flessione della gamba, recisione del tendine rotuleo e disarticolazione.

B. Metodo ovalare. — *Processo proposto* (fig. 110). — Situato l'arto ammalato in modo che sorpassi quasi interamente il margine della tavola, un assistente abbraccia la coscia nella sua parte inferiore e tira la pelle verso la sua radice; un secondo assistente mantiene la gamba e le imprime i movimenti necessarii. L'operatore si situa in modo da avere la sua mano sinistra in alto per sollevare più facilmente il manichetto, ed applica questa mano sulla faccia anteriore del ginocchio. L'arto si pone nella estensione.

1° Incisione ovalare della pelle. In avanti essa incrocia la tibia a cinque dita sotto l' apice della rotula; in dentro incrocia quasi trasversalmente la faccia posteriore dell' arto, tre dita sotto la piega del poplite. L'operatore taglia le briglie che riu-

niscono i tegumenti e li fa retrarre, specialmente in dietro nel cavo del garretto, il più alto ch'è possibile.

2° Afferrando l' estremità anteriore della pelle divisa, la disseca e la solleva da basso in alto, conservandone tutto il tessuto cellulare, e trasportando con essa i tendini della zampa d'oca, che l'amputante, rasentando le ossa, distacca dalla faccia interna della tibia. Il lembo viene così sollevato e la pelle arrovesciata fino a che col dito si sente di avere scoverto il margine della rotula.

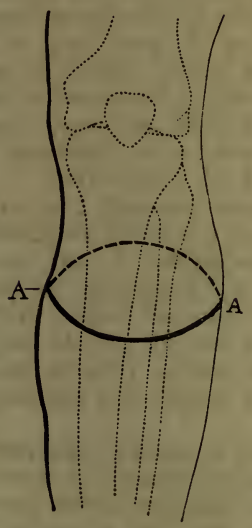

Fig. 110. — Ginocchio, faccia anteriore.

A A, amputazione del ginocchio, metodo ovalare.

Per facilitare questo sollevamento è spesso necessario di scollare un po' la pelle in dietro, ma senza arrovesciarla.

3.° Sollevato il lembo e fattolo mantenere da un assistente, l' operatore si situa innanzi all' arto. Prende colla mano sinistra la gamba ammalata e la flette ad angolo retto sulla coscia, per tendere il legamento rotuleo che gli sta d'innanzi. Egli tocca con l' indice destro la punta della rotula. Applicando allora il tagliente dell' amputante trasversalmente sul tendine rotuleo, immediatamente sotto la punta della rotula, taglia direttamente d' avanti in dietro, finchè viene arrestato dai condili del femore. Il tendine ed una parte del tessuto adiposo capsulare sono stati in tal modo divisi. Insinuando l' amputante di piatto sotto il legamento adiposo, lo riporta direttamente in avanti, e completa la divisione delle zolle adipose. Diviene allora facile di riportare un po' più in alto la base del manichetto se il suo sollevamento è stato insufficiente.

4.° Portando il tagliente dell' amputante sulla faccia laterale dei condili del femore, e molto in dietro, l'operatore taglia successivamente i due legamenti laterali. La sezione di questi legamenti fibrosi deve praticarsi sul femore sotto il loro punto di attacco superiore, per lasciare alla tibia le cartilagini semilunari, che senza questa precauzione si sarebbe obbligati di distac-

care più tardi, Dei movimenti di torsione, impressi alla gamba ammalata colla mano sinistra, facilitano la divisione di questi legamenti.

5.° S' interessano allora colla punta del bistori, e sulla faccia articolare della tibia i legamenti crociati che si dividono con precauzione d' avanti in dietro, ed a piccoli colpi per evitare che sfuggendo l'istrumento potesse ledere i vasi poplitei.

6° Allontanate le ossa si lussa in avanti l'estremità superiore della tibia, l'amputante viene introdotto di piatto, e col tagliente in dietro tra le superficie articolari. Con esso si contorna la spina della tibia e si completa la divisione delle briglie fibrose risparmiate; poi giunti sul margine posteriore di quest' osso, lo si contorna egualmente e l' istrumento si riporta dietro di esso col tagliente in basso. Si fa allora procedere l'istrumento dall'alto in basso lungo la faccia posteriore delle due ossa, rasentando con cura il capo del perone in fuori, e si distaccano le parti molli posteriori per un'altezza di 6 ad 8 centimetri.

7° Tenendo l' istrumento per un istante immobile, un assistente insinuando il suo pollice tra le ossa e la faccia sanguinante delle carni posteriori afferra e comprime tra le sue dita i vasi poplitei. L'operatore, sollevando un pò l'amputante, ne porta il tagliente direttamente in dietro. Con un sol colpo, divide di trasverso le carni ed i vasi, e taglia così un piccolo lembo muscolo-vascolare di 4 a 5 centimetri di altezza. Allaccia immediatamente l' arteria poplitea, compressa sempre dall'assistente, indi abbassa il manichetto.

Questo processo, a causa della riunione eccentrica delle parti, avrebbe potuto forse essere più giustamente riunito al metodo ellittico. La conservazione di un piccolo lembo muscolare posteriore permette la compressione mediata dei vasi e facilita la loro allacciatura.

C. Metodo a due lembi. — *Lembi laterali.* — L'operatore prende la gamba ammalata colla mano sinistra e la flette leggermente, mentre che un assistente abbracciando con le due mani la parte inferiore della coscia, stira i tegumenti in alto.

Ginocchio sinistro. — 1.° Il chirurgo munito di un bistori di media lunghezza, ne applica la punta immediatamente sotto la rotula nel mezzo del legamento rotuleo e lo porta poscia direttamente in basso, seguendo la linea mediana anteriore per un' estensione di tre dita. A questo momento l' incisione si arrotondisce leggermente e portandosi in fuori va ad interessare la faccia laterale esterna quasi trasversalmente a 4 o 5 dita sotto l' interlinea articolare.

La gamba viene a poco a poco portata nella rotazione in dentro e poi sollevata per avere innanzi la sua faccia posteriore.

L' incisione si continua su questa faccia fino ad un dito dalla linea mediana ; poi incurvandosi legggermente e sollevandosi, va a guadagnare la linea mediana posteriore, che essa segue rimontando da basso in alto fino a due dita sotto la piega del garretto. In questo primo tempo non dev' essere interessata che la pelle.

2.° Abbassando la gamba e flettendola leggermente, l' operatore attraversa col bistori la faccia interna dell' arto, descrivendo una curva leggiera come pel lato opposto, per circoscrivere un lembo interno la cui sommità si trova egualmente a 4 o 5 dita sotto l' interlinea articolare. Mentre si pratica questa incisione, la gamba viene dapprima portata nella rotazione in fuori, poi sollevata per veder bene la sua faccia posteriore. Se la cosa sembra più facile, si può tracciare il secondo lembo in senso inverso cioè da dietro in avanti.

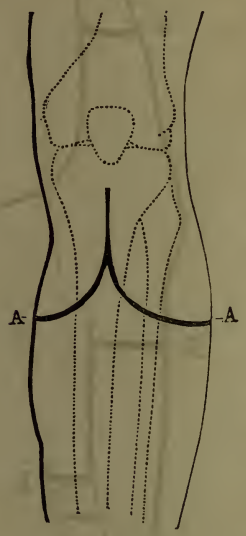

Fig. 111. — Ginocchio, faccia anteriore.

A A, Amputazione a due lembi laterali.

3.° Affidando ad un assistente la parte inferiore della gamba, l' operatore disseca successivamente i due lembi laterali, dall' apice alla base, conservando poche parti molli e comprendendo nel lembo interno i tendini della zampa d' oca.

4.° Sollevati i lembi e fattili mantenere da un assistente situato in sopra, l' operatore riprende la gamba colla mano sinistra, la flette e disarticola nel modo come abbiamo detto, avendo cura di conservare in dietro un piccolo lembo muscolo-vascolare.

D. — **Metodo ad un lembo.** — Lembo anteriore (fig. 112 C C). L' operatore prende la gamba ammalata colla mano sinistra e la mette nell' estensione. Un assistente fissa la coscia e tira la pelle in alto.

Ginocchio sinistro. — 1.° Riconosciuta l' interlinea articolare, l' operatore porta l' arto nella rotazione in fuori per mettere allo scoverto la sua faccia interna. Un centimetro sotto l' interlinea

e nell'unione della faccia posteriore colla faccia interna, egli comincia un' incisione che prolunga direttamente in basso per una estensione di 5 dita. Essa si incurva quindi leggermente, guadagna la faccia anteriore della gamba, e l'attraversa da dentro in fuori, descrivendo una curva a convessità inferiore, la cui sommità è a 6 dita sotto il margine della rotula. L' arto viene ricondotto progressivamente nella linea mediana, poi nella rotazione in dentro. Arrivata verso il margine esterno della gamba, l' incisione si ricurva di nuovo, poi costeggia da basso in alto il margine esterno del perone, fino all' altezza del suo punto di partenza, un centimetro sotto l' interlinea.

Retratta la pelle, si disseca il lembo dall' apice alla base, comprendendovi i tendini della zampa d' oca, e si fa sollevare.

Ginocchio destro. — 1.° Si pratica la medesima incisione da fuori in dentro.

2.° Con un' incisione trasversale, si dividono i tegumenti della faccia posteriore dell' arto, due dita al di sotto della base del lembo.

3.° Fatto sollevare il lembo anteriore, l' operatore compie la disarticolazione, secondo le regole indicate.

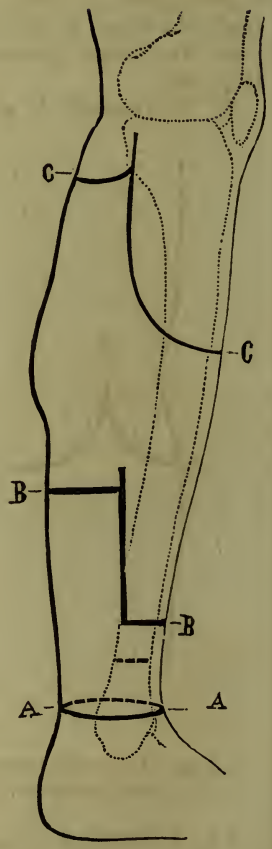

Fig. 112. — Gamba, faccia interna.

A A. amputazione sopramalleolare, metodo circolare; BB, amputazione al terzo medio Teale; CC, amputazione del ginocchio, lembo anteriore.

§ VIII. Amputazione della coscia.

Dati anatomici. — La coscia offre la forma di un cono a base superiore, leggermente appiattito sulle sue facce laterali. La pelle è molto spessa in fuori ed in avanti, sottile in dentro, più o meno coverta di peli e si lascia facilmente pigiare. L'aponevrosi d' involucro, spessa e molto forte alla faccia esterna, ove essa si confonde con la bandeletta della fascia lata, è sot-

tile e poco resistente nelle altre parti, salvo al di sopra del ginocchio. I muscoli sono superficiali e profondi. I primi non pigliano attacchi sul femore, sono molto lunghi e si retraggono enormemente dopo essere stati tagliati. Essi si trovano sopratutto alla parte interna e posteriore dell' arto: donde, la tendenza che presenta sempre la cicatrice, dopo l' amputazione circolare, ad essere trasportata in alto ed in dentro. I muscoli profondi sono presso a poco i soli che s' incontrano sulle facce anteriore ed esterna della coscia, le loro fibre sono più corte, la loro retrazione molto meno considerevole. È dunque indispensabile di praticare almeno due tagli muscolari a differenti altezze.

I vasi crurali, dapprima situati nella faccia anteriore della coscia, si diriggono in dentro ed in dietro e si portano completamente alla parte posteriore nel quarto inferiore dell' arto. L' arteria è accompagnata in alto dall'accessorio del nervo safeno interno, poi fino all' anello degli addutori dal safeno interno. Questi nervi debbono essere separati con attenzione per evitare di comprenderli nell' allacciatura.

Il nervo sciatico situato nella faccia posteriore della coscia, in un tessuto cellulo-adiposo scarso, non raggiunge i vasi che nel cavo del poplite. Esso non si retrae dopo averlo tagliato, e la sua estremità inferiore deve essere recisa, per evitare la formazione di nevromi dolorosi. Se l' arteria che l' accompagna richiede un'allacciatura, bisogna accuratamente isolare il vase, per non comprendere una parte del nervo nell' ansa del filo.

Il femore, che si allarga considerevolmente presso il ginocchio per formare i condili articolari, è formato a questo livello da un tessuto spongioso e da un sottile involucro compatto. Nella sua diafisi, esso è formato principalmente di tessuto compatto. Irregolarmente arrotondito, presenta in dentro ed in dietro una cresta ossea, la linea aspra, che stride facilmente sotto la sega. L' osso in tutta la sua lunghezza è più superficiale in avanti ed in fuori. Nella sua parte superiore, si rigonfia di nuovo per dare origine al capo articolare ed ai trocanteri. Numerosi muscoli riuniscono le sue due tuberosità alle pareti del bacino.

La coscia può essere amputata in tutta la sua estensione, dai condili ai trocanteri.

I. *Amputazione nei condili.*

A. Metodo ovalare. — Esso si pratica come per l'amputazione del ginocchio. L'incisione cutanea scende in avanti tre dita al disotto dell'apice della rotula; in dietro essa passa uno o due dita al disotto della piega del poplite. Il manichetto viene dissecato da basso in alto in avanti specialmente, non comprendendo in esso che la pelle il più che è possibile fornita di tessuto cellulo-adiposo sino al margine superiore della rotula (figura 113 CC.).

Tagliando il tendine del tricipite al disopra della rotula si penetra largamente nell' articolazione, e si disarticola secondo le regole indicate. Attraversata coll'amputante l' articolazione si taglia nell'uscire un piccolo lembo muscolo-vascolare; e fatta afferrare l'arteria dall' assistente si allaccia immediatamente.

In un ultimo tempo si finisce di denudare la faccia posteriore del femore, si taglia il periostio e si sega l'osso trasversalmente al disopra della sua parte cartilaginea e nel tessuto spongioso.

B. Metodo ad un lembo. — *α. Lembo posteriore.* Situata la gamba in una leggiera flessione, si pratica nella parte anteriore dell'arto, e da sinistra a destra, un' incisione semi-circolare, che passa sopra la punta della rotula. Questa incisione convessa in basso si comincia sulla faccia laterale del ginocchio, all' altezza della base della rotula, ed all'unione del quarto posteriore con i tre quarti anteriori, per permettere il denudamento della rotula che non si deve conservare (fig. 114, C C.).

2° Dissecato e sollevato il lembo anteriore, si taglia il tendine del tri-

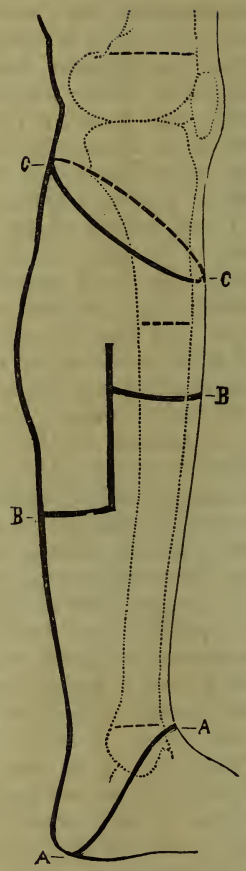

Fig. 113. — Gamba, faccia interna.

AA, Amputazione sopramalleolare, metodo ellittico; BB, amputazione nel luogo di elezione, due lembi; CC, amputazione della coscia nei condili, metodo ovalare.

cipite sopra la base della rotula, e si compie la disarticolazione secondo le regole indicate.

3° Costeggiando coll' amputante la faccia posteriore delle ossa della gamba si taglia un lembo posteriore che si termina vicino alla base del polpaccio. Torna utile non comprendere in esso troppi muscoli. L'arteria o le arterie verranno immediatamente allacciate.

4° Sollevato il lembo posteriore, si completa il denudamento dei condili femorali, si taglia il periostio e si sega il femore di trasverso al di sopra della cartilagine articolare.

β. *Lembo anteriore.* — Si taglia questo lembo, nel modo come noi abbiamo indicato, facendo cadere il suo apice quattro dita sotto la rotula in avanti, e facendo risalire le incisioni laterali fino a due dita sopra l' interlinea articolare in modo che la sua base capiti sopra il margine superiore della rotula, e permetta di penetrare nell'articolazione, tagliando il tendine del tricipite nel suo attacco inferiore, e non il tendine rotuleo (fig. 108, EE).

Praticata la disarticolazione, si tagliano trasversalmente le parti molli ed i vasi in dietro, conservando così un piccolo lembo posteriore per sostenere i vasi. Non resta allora a fare altro che denudare e tagliare i condili del femore.

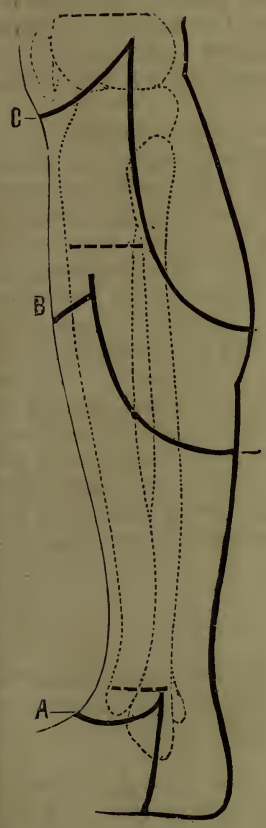

A

Fig. 114. — Gamba, faccia esterna.

AA, amputazione sopramalleolare, lembo posteriore BB, amputazione nel sito di elezione, lembo esterno, CC, amputazione della coscia nei condili, lembo posteriore.

Amputazione alla Gritti

[Il Gritti esegue un'amputazione osteoplastica del femore nei condili, conservando la rotula, che unisce alla superficie di sezione del femore, dopo averne asportata con una sega la faccia cartilaginea. Ecco come si esegue l'amputazione del femore alla Gritti. Si pratica sulla faccia anteriore del ginocchio una incisione a ferro di cavallo che va da un condile all'altro ed arriva nel

suo mezzo alla spina della tibia. S'incide il legamento tibio-rotuleo e si solleva il lembo che ne risulta; si passa quindi alla disarticolazione della gamba dai condili del femore, formando un lembo posteriore più corto dello anteriore. Ciò fatto si risecano i condili del femore e la faccia cartilaginea della rotula, si mettono quindi in contatto le due superficie ossee e si fa la sutura dei lembi.

In tal modo saldandosi la rotula sui condili femorali ne risulta un moncone meglio adoperabile perchè più arrotondato. Nella medicatura bisogna essere attenti a mettere l'arto nella posizione in cui il tricipite sia più rilasciato. Nel caso che questo muscolo tirando sulla rotula impedisca l'adesione di questa sui condili del femore, se la opportuna fasciatura e le iniezioni ipodermiche di morfina siano riuscite infruttuose a vincere questa retrazione, si esegue la tenotomia del quadricipite, proprio in sopra del margine superiore della rotula come consiglia Szymanowski.

Se si dovesse credere alla statistica di Schmiedt l'operazione di Gritti 17 volte fatta avrebbe dati 8 morti, mentre in 20 casi di amputazione nella spessezza dei condili del femore, senza rimanere la rotula nel lembo ed unirla alla superficie di sezione del femore, vi sarebbero stati due morti solamente. Questi dati mi paiono erronei, e poi oggi dopo la medicatura di Lister anche questa operazione deve presentare una statistica notevolmente migliorata]. (T).

H. — *Amputazione sopra i condili.*

A. Metodo circolare. — A causa della retrazione maggiore dei tegumenti e dei muscoli nella parte interna e posteriore dell'arto, l'incisione cutanea deve discendere più in basso da questa parte.

Si fa adagiare l'ammalato sul margine della tavola in modo che gli arti inferiori sporgano completamente in fuori. Un assistente allontana l'arto sano, un secondo mantiene la parte superiore della coscia, abbracciandola con due mani, e stira la pelle in alto, mentre che un terzo s'impadronisce della gamba e solleva l'arto ad una convenevole altezza. Egli deve inoltre imprimere all'arto i movimenti necessarii, sostenere il capo inferiore dell'osso, durante la sua sezione, e praticare l'allacciatura dei vasi.

L'operatore si situa in fuori dell'arto da amputare, e colla sua mano sinistra l'abbraccia sopra o sotto del punto di sezione.

1° All'altezza del punto di sezione dell'osso, l'operatore misura il raggio dell'arto, ed, aggiungendovi due dita per la retrazione della pelle, segna il punto per cui deve passare l'in-

cisione in avanti. In dietro l'incisione cutanea deve essere praticata due dita più in basso. Passando l'avambraccio sotto l'arto da amputare, il chirurgo porta l'amputante sulla faccia anteriore della coscia, colla punta in alto, o rivolta verso di lui. Mediante movimenti di va e vieni, taglia, seguendo l'inclinazione indicata, la pelle della faccia interna, posteriore ed esterna, tirando l' istrumento verso di sè (fig. 117, A A).

Riportando allora l'amputante per sopra la coscia, al punto di partenza della incisione primitiva completa il taglio dei tegumenti sulla faccia anteriore, da dentro in fuori.

2° Facendo stirare fortemente la pelle verso la radice della coscia, l' operatore riconduce il coltello perpendicolarmente sull' aponevrosi, un mezzo centimetro sotto la incisione cutanea, e divide le briglie cellulose per favorire la retrazione dei tegumenti. Se la semplice retrazione riuscisse difficile, si disseca e si arrovescia un manichetto cutaneo di un dito di altezza o un pò di più.

3° Con un primo colpo circolare di amputante, l' operatore divide i muscoli superficiali, risparmiando i vasi femorali. Per la retrazione di questi muscoli, la incisione cutanea si mette alla medesima altezza in dietro ed in fuori. I muscoli profondi messi allo scoverto formano un cono ad apice inferiore.

4° Tirando fortemente verso la radice dell'arto le parti molli della coscia, che egli abbraccia colle sue due mani al di sopra del punto di recisione, l' assistente fa crescere la lunghezza di questo cono muscolare e lo mette ben allo scoverto. L' operatore passando il suo avambraccio sotto l'arto, come nel primo tempo, applica il tagliente dell' amputante, quasi verso il manico, sui muscoli antero-interni, alla base del cono muscolare profondo e colla lama leggermente inclinata in alto. Mediante movimenti di va e vieni, taglia tutte le parti molli fino all' osso, successivamente in dentro, in dietro ed in fuori, poi, riconducendo l' amputante nel suo punto di partenza, per sopra l'arto, e col manico rivolto verso di sè, completa la divisione dei muscoli anteriori.

5° L'assistente situato superiormente si limiterà allora a mantenere le parti, senza stirarle in alto per non denudare la faccia anteriore del femore. L'operatore taglia le carni situate immediatamente sull'osso, incide il periostio circolarmente, e scolla le inserzioni fibrose della linea aspra. Fa quindi un piccolo manichetto periosteo, se teme di non avere un cono rientrante abbastanza profondo, e situa la coda di rondine.

6° Il femore deve essere segato trasversalmente e da dentro in fuori, per evitare lo stridore che si produce ordinariamente nel segare la linea aspra. Si allaccia l'arteria femorale.

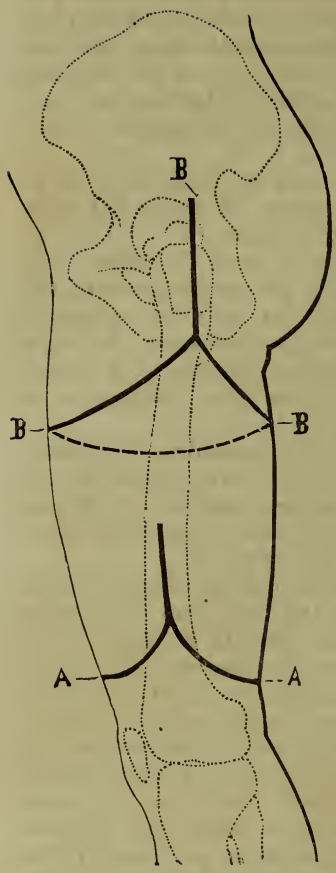

Fig. 115. — Coscia, faccia esterna

A A, amputazione della coscia, due lembi anteriore e posteriore, B B B, disarticolazione dell'anca, racchetta.

B. Metodo a due lembi (fig. 115, A A). — I lembi laterali non debbono essere adottati, a causa della sporgenza del femore nell'angolo anteriore della ferita. Se si pratica un lembo anteriore ed un altro posteriore, bisogna dare ad essi una lunghezza eguale al raggio del membro aumentato di cinque centimetri per la retrazione. Il lembo posteriore deve essere tagliato un pò più lungo, perchè esso comprende quasi tutti i muscoli superficiali. Tutti due vengono tagliati da fuori in dentro, sono leggermente arrotonditi nella loro sommità, ed hanno per base la semi-circonferenza corrispondente della coscia. È utile di non conservare troppe carni. Il femore viene segato alla base dei lembi.

C. Metodo misto circolare ed a due lembi. — 1° L'arto situato nell' estensione, è sostenuto dagli assistenti, l'operatore situato in fuori, ed abbracciando di piatto colla sua mano sinistra la faccia posteriore della coscia, traccia un lembo antero-esterno un pò arrotondito verso il suo apice. Dalla parte sinistra, comincia un' incisione sulla faccia interna dell'arto, a livello o un pò in dentro dell' arteria femorale, discende quasi verticalmente per una lunghezza inferiore al raggio dell' arto, taglia quasi trasversalmente la faccia anteriore della coscia, ed arriva alla faccia esterna, dirige l'amputante da basso in alto per arrestarsi a livello del punto di partenza o un dito in sopra, nell'estremità opposta del diametro trasversale.

La coscia dapprima portata in fuori viene progressivamente ricondotta nella linea retta ed in fine nell'adduzione.

Per il lato destro, l'incisione, cominciata sulla faccia esterna, si termina alla faccia interna della coscia, tanto più indentro dell' arteria femorale, per quanto più in alto si opera.

2° La sola pelle è in tal modo interessata; l' operatore la fa retrarre, strisciando l'amputante un pò al di sotto della sua divisione; poi, afferrando colla mano sinistra l'apice del lembo, lo disseca tagliando obliquamente le carni in modo da non conservarne molte, e rispettando i vasi femorali.

3° Facendo sollevare l'arto per mettere allo scoverto la sua faccia posteriore, l'operatore traccia un secondo lembo, la cui base comprende la semi-circonferenza posteriore della coscia, e lo fa discendere un buon dito più in basso dell' anteriore.

4° Retrattasi la pelle, taglia il lembo da basso in alto, tenendo l'amputante quasi di piatto, per non conservare troppi muscoli.

5° Sollevati i due lembi essi vengono affidati ad un assistente che li tira in alto. Si dividono allora i muscoli profondi come anche i vasi a livello della loro base, dirigendo un pò in alto il tagliente dell'amputante, in modo da tagliare le carni a forma di cono coll' apice rivolto in alto.

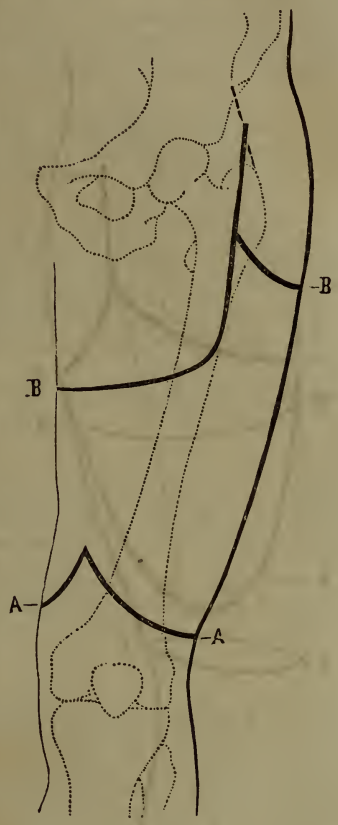

Fig. 116.—Coscia, faccia anteriore

A A, amputazione della coscia, metodo misto; B B, disarticolazione dell'anca, lembo anteriore.

6° Si taglia il periostio, si fa un piccolo manichetto periosteo, e si sega il femore nel modo come già abbiamo indicato.

D. **Metodo ad un lembo.** — *Lembo anteriore* (fig. 117).— Nella parte inferiore della coscia, l' unico lembo anteriore non

comprende l'arteria femorale; la quale vi è compresa certamente solo quando il lembo si fa nella porzione alta dell' arto. Al terzo medio basta portare il lembo un pò in fuori per non comprendervi i vasi principali.

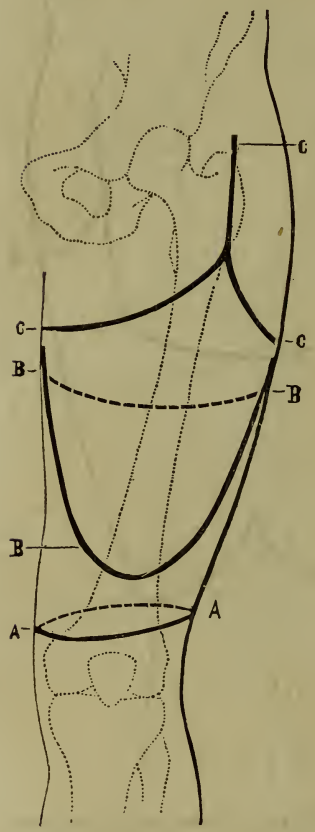

Fig. 117. Coscia, faccia anteriore

A A, amputazione al terzo inferiore, metodo circolare; B B B, amputazione della coscia, lembo anteriore unico; C C C disarticolazione dell' anca, due lembi anteriore e posteriore.

La coscia verrà leggermente flessa sul bacino, l'arto sarà sostenuto dagli assistenti, l' operatore si situa in fuori. Colla mano sinistra abbraccia la parte posteriore della coscia e spinge le carni in avanti.

Lato sinistro. — 1° Portando la coscia nell' adduzione l' operatore comincia sulla sua faccia interna, un pò in dentro del suo mezzo, un' incisione cutanea che prolunga direttamente in basso per una lunghezza uguale al diametro dell'arto aumentato di due o tre dita. Incurvandola leggermente, attraversa direttamente da dentro in fuori la faccia anteriore, poi la faccia esterna della coscia, la quale vien portata progressivamente nella posizione retta, in una leggiera adduzione e nella rotazione in dentro. Risale quindi direttamente coll'amputante nell' unione della faccia esterna con la faccia posteriore, arrestandosi all'altezza del punto di partenza dell'incisione. Si traccia in questo modo un vasto lembo cutaneo, quasi quadrato nel suo apice, di cui la base misura più della metà della circonferenza della coscia, e la cui altezza sorpassa il diametro dell'arto. È utile fare discendere l'incisione un dito più in basso nella faccia interna.

Lato destro. — 1° L' incisione cominciata sulla faccia esterna dell' arto, stando l' arto in adduzione, si continua da fuori in dentro.

2° Retrattasi la pelle l'operatore afferra tra il pollice e le altre dita della mano la sommità del lembo, e lo disseca da basso in alto comprendendovi poca porzione di muscoli. Se l' amputazione cade molto in alto in modo che l'arteria femorale venga ad essere compresa nel lembo, bisogna reciderla trasversalmente e presto allacciarla.

3° Fatto sollevare il lembo da un assistente, il chirurgo taglia i tegumenti della faccia posteriore, mediante un' incisione semicircolare leggermente convessa in basso, due dita sotto la base del lembo, e li fa retrarre.

4° Portando poscia l' amputante sopra la coscia, colla punta in alto, egli ne applica il tagliente sulla faccia interna e taglia perpendicolarmente fino all'osso, un centimetro sotto la base del lembo, tutte le carni risparmiate. Pratica altrettanto nella faccia anteriore per i muscoli che direttamente s'inseriscono al femore.

5° Si completa l'operazione coll' incidere il periostio e segare l'osso, secondo le regole indicate (1).

Questa è la più grave fra le amputazioni degli arti. — Le statistiche dànno una mortalità per le amputazioni patologiche del 36 % e per le traumatiche del 64 %. Dati questi forse troppo favorevoli, specialmente per le amputazioni fatte in casi di trauma.

Le statistiche degli operati e medicati alla Lister (1875-76-77) dànno circa il 22 % di morti; e Volkmann nel 1877 su 22 amputati ha avuto un morto solamente. (T)

---

(1) Il metodo ellittico, benchè sembri una varietà di processo del metodo a lembi, pure merita d'esser considerato come un metodo speciale. Il Baudens ne ha fatto uso nelle amputazioni nella contiguità del ginocchio, il Soupart in quelle della mano, lo Chassaignac nelle amputazioni nella contiguità delle articolazioni metacarpo e metatarso-falangee. Io dal giugno 1870 ho impiegato con ottimo risultato questo metodo nell'amputazione della coscia, siccome modifica *del processo* Langenbeck *a lembo periosteo*. Il Langenbeck fa prima un lembo anteriore cutaneo, indi a strati recide le carni anteriori, finchè, giunto sul periostio, lo taglia a lembo curvilineo: ripiegato poscia in sopra tal lembo periosteo, taglia le carni posteriori un poco più in basso della cute, formando così un altro piccolo lembo. Io invece giovandomi del metodo ellittico, ho condotta l' operazione in modo più preciso ed in pari tempo più utile all'infermo. Io comincio dal fare un'incisione ellittica, la quale, cominciando dalla parte posteriore dell'arto, scende per uno dei lati nella parte anteriore, donde poi guadagnando il lato opposto, va a ricongiungersi in dietro al punto di partenza. Tale incisione interessa non soltanto la cute, ma anche i muscoli superficiali, da farne risultare un ben

§ XIX. — Amputazione dell' anca. — Disarticolazione dell' anca — Disarticolazione coxo-femorale

Dati anatomici. — Nel suo punto di attacco al bacino, la coscia ha una forma conica molto pronunziata, con appiattimento

---

nutrito lembo muscolo-cutaneo; e deve essere tanto lunga, da eccedere di un terzo il diametro antero-posteriore dell'arto. Rialzando il lembo muscolo-cutaneo, scollo in basso le carni profonde, e giunto sul periostio, lo incido con un altro taglio ellittico e poi lo sollevo fin dove dev'essere segato l'osso. Bisogna dopo recidere le carni profonde della regione posteriore, e questo lo fo con un giro di amputante, sempre ad un livello più basso, perchè il moncone osseo possa essere d'ogni parte ben coverto di muscoli.

Con questo mio processo, che chiamo cutaneo-muscolo-periosteo, ho ottenuto il vantaggio di aver l'osso ben coverto; di far corrispondere sempre indietro il punto più declive della ferita pel libero scolo del pus; di avere una ferita meno estesa del metodo a lembi e fors'anche del motodo circolare; di conseguire un'esatta riunione, corrispondendo assai bene la parte convessa antero-inferiore del lembo con la parte concava postero-superiore. Ed un'altro vantaggio che ho pure notato, è che l'infermo perde poco sangue, comechè i vasi maggiori dell'arto vengono recisi in ultimo col taglio dei muscoli profondi.

Sarebbe strano nel progresso attuale della scienza rendersi seguaci esclusivi dell'uno o dell'altro metodo. Tutti indistintamente debbono essere studiati, tutti indistintamente hanno la loro speciale indicazione. Il Chirurgo, nei singoli casi, dalla natura ed estensione dell'offesa, dall'arto e dal sito ove deve cadere l'amputazione, troverà ragione di prescegliere l'uno o l'altro metodo. Genericamente si può dire soltanto questo, che il metodo più usato nelle amputazioni nella contiguità è il metodo circolare, che il metodo a lembi è più preferibile nelle amputazioni nella continuità, e che l'ovalare e l'ellittico hanno peculiare indicazione in casi speciali.

A voler dire dei risultati delle mie stesse osservazioni, debbo dichiarare che, nelle amputazioni eseguite col metodo circolare, ho sempre con vantaggio preferito un processo misto, tratto dal processo alla Alanson e da quello alla Beniamino Bell. Specialmente nelle amputazioni della coscia, dove più che mai è a temere la conicità del moncone, ho sempre ottenuto un ottimo cono cavo seguendo un tal processo. Io dunque in un primo tempo fo il manichetto cutaneo, e dò il precetto di farlo tanto alto, che corrisponda alla metà del diametro trasverso dell'arto. Il De Luca vorrebbe che si misurasse prima la circonferenza dell'arto, e poi si desse al manichetto l'altezza della sesta parte della circonferenza; e questo pure è un buon precetto. In un 2° tempo eseguo la sezione dei muscoli alla Alanson, impugnando cioè l'amputante a sbieco, col tagliente rivolto un pò in alto, per modo che, fatto il giro dell'arto i muscoli superficiali si trovino tagliati alquanto più in basso

notevole della sua faccia anteriore e posteriore. Il suo volume è considerevole negl'individui adulti e molto muscolosi.

---

dei profondi. Fatto ciò abilmente, si ha tale cono cavo da far dichiarare niente affatto seria l'accusa volta al processo Alanson, che cioè l'amputante, girando obliquamente intorno all'osso, esegua più un taglio a spira che un taglio circolare, e che quindi i muscoli non si trovino tagliati allo stesso livello. Poscia, fatta strisciare la lama dell'amputante parallelamente all'asse del membro, fra le carni e l'osso, contorno quest'ultimo colla punta dell'istrumento, separandone le parti molli per qualche centimetro di altezza, in modo che l'osso possa esser segato abbastanza più in alto del taglio dei muscoli. Infine, in un 3° tempo, dopo aver ritirate le carni in alto mercè la compressa a coda di rondine, fo un lembo periosteo alla Langenbeck, che poi si abbassa sull'estremo dell'osso segato, e sego l'osso a piccoli tratti, senza molta forza.

Quanto al METODO A LEMBI, debbo in prima dichiarare che troppo leggermente dicesi essere stato proposto la prima volta da Lowdham in una sua lettera diretta a Young e pubblicata nel 1679, poichè è noto che Leonidas ed Eliodoro lo descrivono chiaramente e dicono ch'esso consiste nel *tagliare a spese delle parti molli dei lembi di tessuto, capaci a chiudere esattamente la ferita.* Circa poi al valore d'un tal metodo, io non mi sottoscrivo punto ai vantaggi decantati dal Lowdham nella lettera indicata, i quali sono dimostrati insussistenti dall'esperienza: accetto solo come incontrastabili i vantaggi d'una immediata e perfetta riunione della ferita, del restar l'osso sempre perfettamente coverto, dell'aver sempre lembi atti ad esser riuniti facilmente, senza bisogno di trazioni e stiramenti. Il metodo a lembi trova una speciale applicazione negl'individui molto emaciati, nei quali il manichetto cutaneo privo o molto scarso di pannicolo cellulo-adiposo molto facilmente può cadere in necrosi e lasciare l'osso allo scoverto.

Il METODO OVALARE ha il vantaggio di permettere d'incidere sempre da fuori in dentro, dalle parti superficiali alle profonde, come nel metodo circolare, e di conservare sempre tanto di parti molli da poter ravvicinare i margini della ferita colla stessa facilità che nel metodo a lembi: di maniera che ha il pregio di riunire ciò che v'a di meglio nel metodo circolare e nel metodo a lembi.

Con esso si ottiene una divisione precisa e regolare; il più spesso si possono conservare molti tessuti per tentare la riunione immediata, e sono pochi i punti degli arti, nei quali non convenga: si eccettua p. es. il caso in cui, per la lunghezza dell'arto, il metodo circolare o a lembi può molto facilmente essere eseguito. Il processo Malgaigne, o *a racchetta*, che va considerato come una varietà del metodo ovalare, è utile in alcuni casi speciali, e vale più per le amputazioni nella contiguità che per quelle nella continuità, e più per i piccoli, anzichè per gli arti grandi.

E per confermare anche meglio, mercè prove di fatto, quel ch'io diceva, che cioè il chirurgo non dev'essere esclusivista nella scelta dei metodi e processi operativi, ma debba, nei singoli casi concreti, dalle circostanze particolari che lo accompagnano trarre prudentemente ragione di

La pelle è sottile e molto retrattile in avanti, in dentro ed in fuori. In dietro essa è ispessita da uno strato cellulo-adiposo più denso e si ritira meno dopo la sua divisione.

---

seguir questo anzichè l'altro, riferisco un caso di disarticolazione della coscia, la quale eseguii nella nostra Clinica di Gesummaria l'anno 1872, con alquante modifiche apportate al metodo circolare ordinario.

L. S. da Castellammare, di anni 26, maritata e senza padre, di mediocre sviluppo scheletrico, ma alquanto deperita nella nutrizione, chiede l'opera nostra contro un grave morbo che l'affligge all'arto inferiore destro. Narra che essa, dopo essersi guarita dal tifo esantematico, godette poi sempre buona salute, fino ai primi di agosto 1871, quando senza causa apprezzabile, cominciò a sentirsi molestare in corrispondenza del condile interno del femore destro da un dolore gravativo e bruciante, il quale cedeva col riposo. Dopo circa un mese le avvenne di scorgere nel sito dolente un po' di gonfiore, dell'estensione come di un pezzo da cinque franchi, senza che però ne rimanesse alterata la cute o impedita la funzione dell'arto. Dopo altri tre mesi, in seguito all'uso d'una pomata irritante, quel piccolo gonfiore crebbe rapidamente di volume e divenne sede di dolore lancinante e trafittivo. All'aumento rapido e progressivo del tumore si associarono un grande deperimento delle forze, la perdita della funzione dell'arto, febbri ricorrenti seguite da sudori parziali. In seguito a ciò l'inferma si decide di andare in Clinica nel febbraio 1872.

Osservata, presenta l'arto addominale destro enormemente deformato per vasto tumore il quale dal 4.° superiore della coscia si estende al 4.° superiore della gamba · è di figura pressocchè ovoidale, e segna 40 centimetri di lunghezza e 62 di massima circonferenza. La cute di sopra al tumore mostrasi distesa, con molte vene varicose, di colorito fosco, anche per effetto dei ripetuti vescicanti dianzi applicati. Il ginocchio è irriconoscibile, tanto è deformato; la gamba, affetta da edema, è semiflessa sulla coscia. Alla palpazione il tumore presentasi nella massima estensione duro e resistente; in qualche punto è elastico, ed in qualche altro è molle da mentire la fluttuazione. Il termotatto non rileva ordinariamente grande elevazione di temperatura sul tumore in rispetto ai tessuti sani circostanti, benchè vi siano dei momenti in cui, per fasi irritative, la temperatura si elevi di molto. I tessuti del 4.° superiore della coscia non mostrano la minima traccia d'infiltrazione edematosa: solo i gangli della regione inguino-crurale destra sono mediocremente ingorgati e si toccano come noduli duri, ma indolenti. L'inferma asserisce ch'essi erano ingorgati fin dal primo manifestarsi del morbo. Quanto a sintomi subbiettivi, l'inferma poi dice d'essere tormentata da fitte lancinanti caratteristiche e da un senso speciale di bruciore per tutto il tumore, che talvolta diffondesi fino al collo del piede lungo la regione esterna della gamba. Lo stato generale è molto deperito e da due mesi mancano i tributi mensili. L'esame toracico è negativo.

Or io, tenuto conto del dolore trafittivo, che fu la prima manifestazione del morbo in corrispondenza del condile interno del femore; tenuto conto della grande mole raggiunta in breve tempo dalla neoforma-

L'aponevrosi è sottile in avanti, in dentro ed in dietro; è molto più spessa nella faccia esterna, nell'origine della lamina fibrosa della fascia lata. I muscoli formano più strati.

---

zione; tenuto conto della varia consistenza, dove dura, dove elastica e dove molle da mentire la fluttuazione, feci diagnosi di OSTEO-MIXOSARCOMA. Non discussi poi per la cura; la sola possibile era la mutilazione dell' arto, e l' accettai, non riconoscendovi controindicazione. La discussione cadde sulla scelta tra l' amputazione della coscia nella continuità e quella nella contiguità; imperocchè, essendo la disarticolazione coxofemorale giudicata comunemente più grave dell' amputazione nella continuità, non è senza gravi motivi che la prima debbasi preferire all' altra.

Fra le varie considerazioni che nel nostro caso inducevano a preferire la disarticolazione all' amputazione propriamente detta, principali erano le quattro seguenti: — 1.° che il tumore estendevasi sino al 4.° superiore della coscia e che quindi pochissimo di tessuto sano potesse rimanere della coscia — 2.° che l' osteo sarcoma spessissimo, se pur non voglia dirsi sempre, si trovi diffuso lungo il canale midollare al di là della sede esterna del tumore — 3.° che l' osteo-sarcoma soglia spesso riprodursi sul moncone che resta dietro l' amputazione — 4.° che la cagione più frequente della perdita degli amputati alla coscia sia precisamente l' osteomielite infettiva, che invade il femore dotato di grosso canale midollare. Con tali considerazioni adunque fu d' uopo decidersi per la disarticolazione.

Ma io non dissimulava a me stesso la gravità dell' operazione a cui m' accingeva, ed i ricordi storici di essa non erano molto incoraggianti. Imperocchè dal 1739 che Wolther e Putthod, allievi di Morand, fecero di tale operazione una prima formale proposta all' Accademia di Chirurgia, mentre si contavano un caso fortunato di Parrault (1774), due di Blandin, qualche altro di Perret, uno di Mulder (1798), un altro per separazione spontanea osservata da Rossi, due di Larrey (1803), uno seguito da morte dopo tre mesi per scrofolosi di Raffos, un caso fortunato di Browringg (1812), un altro di Guthrie (1815) ed altri registrati da Delpech, Cooper, Orton, Mott, Vedemeyer, Syme, Brice, Hyrsen, Mayo, Raudes, Chassaignac; per contrario molte perdite erano pur deplorate da Thomson, Kerr, Blandin, Cooper, Brooke, Cole, Walther, Larrey, Guthrie, Emery, Dupuytren, Blicke, Krimer, Brodie, Gensoul, Clot, Roux, Dieffenbach, ecc.

Tuttavia nel nostro caso era il solo partito da prendere, per voler tentare qualche cosa possibilmente utile a quell' inferma, la quale altrimenti sarebbe inevitabilmente morta. Nè vale il dire che potevasi eseguire l'amputazione sotto il gran trocantere, rispettando il collo del femore per non interessare l' articolazione, poichè il Larrey ha fatto saggiamente osservare come tal condottta renda l' operazione più lunga sugl' infermi esauriti, non minori i pericoli che si corrono per la vastità della ferita e consecutiva suppurazione, e nemmeno faccia ottenere un moncone più atto all' applicazione di un arto artificiale.

Gli uni, superficiali e molto lunghi, si portano dal bacino alla gamba, senza prendere attacco sul femore. La loro retrazione è

Rimaneva intanto a scegliere tra i diversi metodi e processi operativi; imperocchè non vi ha metodo e processo conosciuto per l'amputazione nella contiguità, che non sia stato raccomandato e posto in atto per la disarticolazione coxo-femorale. E del metodo a lembi trovasi in preferenza commendato il processo di Lalonette, genero del Le Dran, il quale cominciava con una incisione presso a poco semicircolare alla parte esterna della coscia, onde disarticolare prima di tutto il femore, e poi terminava con un'incisione interna, conservando un lembo di quattro a cinque dita trasverse.

Plantade stimò preferibile surrogare al lembo interno un lembo anteriore, che si praticasse mercè tre incisioni, alla maniera del lembo scapolo-omerale di La Faye, e descrisse il suo processo nel 1805. Manec modificò tal processo nel 1831, tagliando il lembo da dentro in fuori, ed operava a questa maniera: immergeva un amputante nello spazio che resta tra la spina iliaca ed il gran trocantere, e radendo la parte antero-interna del collo del femore, faceva uscirne la punta davanti dell'ischio, e tagliava un lembo semilunare: sollevato poi questo, compressa l'arteria o previamente ligata, passava ad aprire l'articolazione, indi tagliava i tessuti posteriori.

Nello stesso anno 1831 Ashmead da Filadelfia comunicava a Velpeau un processo, che partecipava di quello di Plantade e di quello di Manec; imperocchè alla maniera di Manec faceva il lembo anteriore semilunare, però l'eseguiva come Plantade dall'esterno all'interno; ed incisi per breve tratto i tessuti esterni, giungeva sull'arteria e l'allacciava, poscia continuava a formare il lembo ed indi apriva l'articolazione.

Delpech modificò il processo Lalonette: egli legava prima l'arteria crurale appena uscita di sotto dell'arcata dello stesso nome, indi per trasfissione formava un lembo interno, il quale sollevato ed affidato ad un assistente gli permetteva di aprire l'articolazione: poscia con una incisione che praticava nella regione iliaca esterna, presso il gran trocantere, riuniva l'estremo anteriore e posteriore della base del lembo, tagliando i glutei, l'otturatore interno, il piramidale, i gemelli, il lato esterno della capsula articolare. Egli pretendeva che con un sol lembo la riunione immediata fosse più facile e più sicura.

Larrey, accettando il consiglio dato dal Le Febure al Louis nel 1760, della legatura precedente dell'arteria, se ne fece un precetto; e dopo aver ligata l'arteria, egli praticava due lembi verticali, uno interno per trasfissione, dopo del quale apriva l'articolazione; l'altro esterno, contornando coll'amputante il capo del femore e, riuscendo, tagliando il tendine dei glutei.

Blandin si avvaleva dell'istesso processo a due lembi verticali, con questa modifica, che cioè, dopo aver fatto il primo lembo interno, egli eseguiva il secondo dall'esterno all'interno, aprendo in ultimo l'articolazione.

molto considerevole, quando anche fossero tagliati presso le loro inserzioni pelviche ; tali sono il sartorio, il muscolo fascia lata.

Dupuytren variò soltanto il modo di fare il lembo interno: egli lo tagliava da fuori in dentro, interessando prima la cute, poi i muscoli; indi, aperta l'articolazione, finiva col formare il lembo esterno alla Larrey.

Bèclard cominciava col tagliare un lembo esterno - posteriore, poi praticava un secondo lembo antero-interno, infine apriva l'articolazione.

Guthrie, al pari che Bèclard, faceva pure un lembo postero-esterno ed un lembo antero-interno, ma li formava da fuori in dentro, interessando prima la cute e poscia i muscoli; e comechè i lembi fatti dall'esterno all'interno hanno maggiore precisione, così il Guthrie ne ha ottenuti buoni risultati.

Col processo di Kerst, che servì di base a quello di Manec, si forma prima un lembo interno grande, poi un piccolo lembo esterno.

Il Velpeau raccomanda di eseguire: 1° una incisione postero-esterna a livello del gran trocantere; 2° una incisione antero-interna da formare un lembo cutaneo, che si rialzasse per circa due pollici; 3° la sezione delle carni da avanti in dietro; 4° la sezione semi circolare della capsula presso il bordo cotiloideo; 5° la lussazione e divisione del ligamento interno; 6° la separazione dell'arto in dietro.

Il metodo ovalare è stato raccomandato da Cornau e da Scoutetten, dette buon risultato a Baudin e fu seguìto dal nostro Dottor Testa nell'Ospedale degl'Incurabili piuttosto fortunatamente, poichè l'infermo morì solo dopo alcun tempo e per scrofolosi. Or, secondo il Cornau, con un tal metodo, facendo decumbere l'infermo sul lato sano, il chirurgo situato in dietro pratica una prima incisione che di sopra al gran trocantere va fin dietro e sotto la tuberosità dell'ischio; un'altra simile ne pratica a parte anteriore; con un'altra incisione interessa i muscoli, e, portando l'arto in abduzione, apre dalla parte esterna l'articolazione, taglia il legamento interosseo e compie la separazione dell'arto. Dopo riunisce in basso i lembi delle due prime incisioni, e ne risulta una ferita a forma di lettera V rovesciata.

Scoutetten infossa un amputante sopra del trocantere, ed abbassandone poi il manico a poco a poco, fa riuscirne la punta alla parte postero-interna e taglia tutti i tessuti: immerge di nuovo l'amputante all'estremo posteriore della ferita praticata, e, traversando il lato esterno dell'arto, riesce all'estremo superiore della prima ferita istessa. Se restano ancora carni alla parte postero-interna del collo del femore, le divide con un colpo d'amputante, indi compie la disarticolazione.

Il metodo circolare fu anche detto metodo inglese, perchè fu descritto la prima volta da Abernethey, chirurgo inglese. Questi fatta comprimere l'arteria crurale sul pube, incideva la cute e poi i muscoli alcuni pollici in sotto dell'articolazione; poscia separate le carni del grande e piccolo trocantere, tagliava la capsula, indi lussava l'osso, recideva il legamento interarticolare, e la separazione era completa. Ligate poi le arterie, riuniva in dietro i margini della ferita con liste adesive.

ed i muscoli interni e posteriori (retto interno, semitendinoso e semi-membranoso, lunga porzione del bicipite).

Colles e Krimer seguirono il processo di Abernethey. Il Dottor Woithch credette apportarvi una modifica importante col cercare di scovrire il femore prima d'interessare l'articolazione: lo isolava quindi dalle carni per due a tre pollici sotto dell'incisione, nell'intento di avervi buona presa e servirsene di leva per compire l'operazione. Ma tal manovra riesce del tutto inutile, ond'è che nessuno l'ha seguita.

Graefe, come per le altre disarticolazioni, preconizzò il metodo circolare anche per la disarticolazione della coscia. Egli si serviva di un largo coltello per tagliare le carni da fuori in dentro e dal basso in alto verso l'articolazione, onde ottenere una specie di cono cavo più regolare che fosse possibile. Dette il precetto d' incidere il legamento capsulare quanto più si potesse dappresso al cercine cotoloideo, imperocchè il Cooper ebbe a vedere che un distinto pratico inglese, per aver trascurata tale pratica, impiegò circa mezz' ora ad aprire l'articolazione.

Il Velpeau, facendo un apprezzamento comparativo di tutti questi metodi e processi, non esita a scrivere che, mentre ognuno di essi può avere speciale indicazione in casi particalari, il metodo circolare è incontrastabilmente il più svantaggioso e che non dovrebbe essere seguito che soltanto nei casi, nei quali la disorganizzazione dei tessuti estesa fin presso l' anca, impedisse di seguire altro metodo. Ritiene che il metodo ovalare sia applicabile in tutti i casi in cui il metodo a lembo è eseguibile, che tra i tanti processi del metodo a lembi sia preferibile quello ad un lembo solo, e sopra tutti il processo ad un sol lembo antero-interno alla Lalonette.

Il Velpeau discute pure la pratica di legare precedentemente l' arteria, seguita da Lefebure, Moublet, Blandin, Brulatour, adottata da Larrey, Delpech, Roux, Orthon, e la giudica con Abernethey, Raffos, Guthrie una precauzione inutile, meno il caso che si tratti di un infermo molto esaurito e manchi un assistente che comprima abilmente l'arteria.

Or io, nelle mie lezioni di *Medicina Operatoria*, seguendo la più parte degli scrittori, avevo sempre raccomandato in preferenza il metodo a lembi, e precisamente il processo a lembo anteriore del Plantade: ma nel caso attuale mi era impossibile seguirlo, essendo i tessuti infiltrati fino a pochi pollici di sotto l'articolaztone coxo-femorale. Bisognava scegliere tra il metodo ovalare ed il circolare: preferii quest'ultimo, apportandovi delle modifiche, siccome ora esporrò.

E mia prima cura fu di studiare i mezzi come far perdere la minor copia possibile di sangue all'inferma, e, poco amico della legatura precedente dell' arteria crurale, la quale non avrebbe impedito una perdita di sangue per i rami dell' iliaca interna, volli imitare il Gamgê, il quale nell' amputazione della coscia fece eseguire la compressione sull'aorta ventrale. Comechè l' inferma era poco nutrita, osservai che fosse facile far comprimere l' aorta in sotto e a sinistra della cicatrice ombelicale, e preferii la compressione digitale alla strumentale, anche perchè

Sotto si trovano: in avanti lo psoas iliaco la cui borsa muco sa spesso aperta espone a delle raccolte purulente, che risalgo-

---

la Clinica mancava dell' opportuno apparecchio. Dopo mi proposi di ottenere una ferita il meno che fosse possibile estesa, di dare consecutivamente libero scolo alla marcia e d' impedire che sangue si versasse dai piccoli vasi nel fondo della ferita.

Situata quindi l' inferma colle natiche sulla sponda del letto d' operazione ed eterizzata convenientemente, mentre il distinto coadiutore signor Raffaele Jennaco dal lato sinistro comprimeva abilmente l'aorta ventrale, io eseguii coll'amputante il taglio circolare della cute e dei muscoli superficiali quattro dita trasverse disotto alla piegatura dell'inguine, e precisamente sotto del gran trocantere. Benchè l'infermo non perdesse sangue, pure per precauzione ligai sollecitamente la femorale là dove era stata recisa, e dopo con un coltello convesso nel tagliente incisi i muscoli profondi di sotto in sopra, come praticava Graefe, finchè giunsi al disopra del piccolo trocantere, che presi come guida per riscontrare sollecitamente l' articolazione. Reciso quindi il tendine del grande psoas e dell'iliaco interno, raccomandai all' altro egregio coadiutore signor Cotronei di portar l' arto in abduzione, onde far sporgere maggiormente il capo del femore verso la parte interna del cercine cotoloideo, e seguendo il precetto d'interessare il legamento capsulare il più presso possibile all'orlo cotiloideo, con un buon colpo di gammautte aprii l'articolazione, ed interessato il legamento terete, un rumore di scoppiettio avvertì gli astanti che il capo del femore era fuori della propria cavità. Scorrendo infine col coltello verso la parte del gran trocantere, l' arto fu completamente asportato. Ne risultò un bel cono cavo. Conseguentemente poi a ciò che avevo detto nella lezione clinica che precedette l'operazione, praticai una incisione di circa quattro a cinque centimetri nella cute della parte posteriore del cono, come se volessi invertire il processo tenuto in quello a racchetta del Malgaigne; e ciò nel doppio scopo, di poter meglio procedere alla legatura dei vasi provenienti dall'ipogastrica e di dare una via declive allo scolo del sangue e del pus; comechè era da ritenersi che una ferita così vasta non potesse guarire per prima intenzione. Furono quindi allacciati sollecitamente e diligentemente tutti i vasi beanti, ed ottenuta l'emostasia completa, mi accinsi alla medicatura.

Colla medicatura volli ravvicinare i margini della ferita quando più stabilmente era possibile, e favorire in pari tempo lo scolo del sangue e del pus, in modo che non avessero a ristagnare su di quella vasta superficie con molti grossi vasi linfatici beanti; della quale ultima cosa io mi detti molta premura, comechè alcuntempo prima, dietro una facile asportazione d' un sarcoma alla coscia, aveva visto in meno di tre giorni, per fatti di setticemia, perire l'operato (un maggiore al ritiro), nel quale la necroscopia non rinvenne altra causa della morte fuori di alquanto sangue rimasto raccolto nel fondo della ferita. Posi perciò un tubo a drenaggio nel fondo del cono cavo sin presso la cavità cotiloidea, lasciandone un buon pezzo sporgente dall' angolo inferiore della incisione praticata posteriormente. E questa pratica trovo essere stata seguita da Böckel a Berlino, in una disarticolazione di coscia praticata per grave ne-

no nel bacino, e finanche nella regione lombare. Gli adduttori ed il pettineo in dentro. In fuori ed in dietro, i glutei, il pi-

---

vralgia ad insistente richiesta dell' infermo. Per poi ottenere uno stabile ravvicinamento dei margini della ferita nella maggiore estensione possibile delle carni, eseguii una sutura metallica incavigliata, la quale poteva essere rallentata, se mai fosse insorto grave ingorgo flogistico.

Avevo fatto espressamente costruire tre grossi aghi lanceolati e retti, muniti di tre anse di filo metallico (ferro cotto); tenevo anche in pronto dei cateteri elastici. Procedendo dal lato interfemorale del moncone, conficcai i tre aghi dall' avanti all' indietro alla distanza di circa sei centimetri l' uno dall' altro e a tre centimetri dal margine libero della cute incisa, e facendoli uscire ai punti diametralmente opposti, formai tre anse coi fili metallici: in mezzo ai capi delle anse posi due ceteteri, e ravvicinata per bene la ferita, avvolsi a spira su loro stessi i fili metallici, e la sutura restò bene fermata. Coversi quindi la parte con pezzuola bucherata, e poi fu completata la medicatura, lasciandone fuori la parte sporgente del tubo a drenaggio.

L' inferma fu ristorata col marsala e col brodo, e passò la notte ed il giorno successivo, senza alcuno accidente, meno una febbre a 38 gradi e $^3/_5$ nel giorno dell' operazione, a 32° e $^2/_5$ il giorno seguente. Il terzo giorno la temperatura era 38° e $^3/_5$: fu rimossa la medicatura, ed appena v' era indizio di suppurazione, e la ferita presentavasi in gran parte riunita, senza turgore circostante od altro fatto notevole. Al quarto giorno la suppurazione si fece più abbondante, ed io rallentai la sutura, svolgendo alquanto le spire delle due anse inferiori, onde dare più libero scolo alla marcia. Intanto si somministravano al mattino il decotto di china, il giorno 30 centigram. di bisolfato di chinina, e per alimento buoni brodi, arrosto e vino di marsala.

Le cose così procedettero senza incidente deplorevole fino al 25° giorno dall' operazione: in questo giorno (4 di marzo) in cui vi fu sensibile aumento di febbre, si notò una suppurazione un po' più abbondante del solito, e minacciò pure un po' di difterismo, che poi cedette presto all' uso della canfora. Un altro incidente notevole fu alquanto addoloramento ed ingorgo delle glandole inguinali del lato opposto, a cui tenne dietro dolore ed edema dell' intiero arto corrispondente, con segni evidenti di lieve flebite e con minorata pulsazione della femorale, da far temere una trombosi. Ma fortunatamente tutto cedette presto all' uso dei cataplasmi emollienti. Dopo, fuori di una nuova apertura per dar esito al pus che raccoglievasi in corrispondenza del gran trocantere, non occorse nient' altro. L' operata guarì completamente, e ricostituita e munita di un arto artificiale, rientrò in seno alla sua famiglia.

Benchè io non possa giudicare che da questa sola osservazione, pure mi sento autorizzato a raccomandare il processo da me seguito or ora descritto, come quello che fa ottenere un buon cono cavo, una meno estesa ferita e facilità nella riunione dei suoi margini. Gli è pur vero che sia un processo meno brillante per l'esecuzione e meno sollecito, ma il vero chirurgo curar deve più l' utile che la vanagloria della rapidità dell' esecuzione.

C. Gallozzi.

ramidale, i gemelli, ed infine gli otturatori ed il quadrato femorale quasi stratificati sull'articolazione. Il tricipite viene egualmente interessato nei suoi tre capi.

I vasi sono numerosi e voluminosi. In avanti l' arteria crurale, il cui enorme calibro aveva spinto i chirurgi alla previa allacciatura; poi le branche dell' ischiatica, dell' otturatrice e della pudenda interna in dietro. La compressione dell' arteria mediante un apparecchio speciale dev' essere sostituita alla compressione dell' arteria femorale. La vena crurale, voluminosa e presso a poco sprovvista di valvole, deve essere allacciata come l'arteria. Ricordiamo che, a causa della sua direzione obliqua in basso ed in dentro, l' arteria crurale si allontana molto dalla faccia anteriore dell' articolazione, per la qual cosa è possibile di fare passare la lama di un amputante tra il vaso ed il capo del femore.

In avanti si trova il nervo crurale nascosto nella guaina dello psoas, in dietro il grande nervo sciatico. Questo nervo non si retrae e fa sporgenza in fuori delle carni; bisogna quindi tagliare la sua estremità sporgente. Se occorre allacciare l' arteria che accompagna il nervo sciatico, bisogna usare la massima attenzione di non comprendere nell' ansa del filo qualche fibra nervosa.

Superficie articolari. — Esse sono costituite, da parte dell'osso iliaco, dalla cavità cotoloidea, emisferica, profonda, diretta in avanti ed in fuori, il cui fondo è riempito da uno strato di grasso. Essa è separata dal bacino da una lamina ossea molto sottile, e la sua profondità viene ancora aumentata dal cercine glenoideo che la riveste in tutta la sua circonferenza, ed il cui margine tagliato a sbieco si adatta molto esattamente sul capo del femore.

Nella sua parte superiore, il femore si allarga per formare due apofisi. L' una inferiore ed interna, conica: il piccolo trocantere, che dà inserzione al tendine dello psoas. Essa è profondamente nascosta sotto le parti molli. La seconda, superiore ed esterna, prolunga l'asse del femore. Voluminosa e quadrata non è ricoverta in fuori che dalla pelle e dalle espansioni fibrose. Ai suoi margini, al suo apice ed alla cavità digitale che presenta nella sua faccia interna, si inseriscono numerosi muscoli provenienti dal bacino, ed i cui attacchi inferiori vengono necessariamente tagliati nella disarticolazione.

In dentro ed in alto il femore si continua mediante un collo appiattito sormontato da un capo più che emisferico, il quale s' infossa nella cavità cotiloidea dell' osso iliaco. Esso è rivestito di cartilagine come la cavità articolare, salvo nel suo apice, ove s' inserisce il legamento rotondo.

Mezzi di unione. Oltre ai muscoli periarticolari che contribuiscono alla solidità dell' articolazione, vi ha una capsula fibrosa, conica, di cui la grossa estremità si fissa alla circonferenza della cavità cotiloidea, la piccola al collo del femore. Essa si fortifica mediante espansioni fibrose, in dietro e specialmente in avanti. Da questa parte, il legamento del Bertin le dà una spessezza ed una resistenza considerevole. Bisogna dividerla fin sul cercine glenoideo.

Un legamento interosseo, legamento rotondo, congiunge il capo del femore al fondo rugoso della cavità cotiloidea. La sua lunghezza permette un allontanamento molto considerevole delle superficie, ed allorchè l' aria è penetrata nell' articolazione è possibile dividere questo cordone, sia in dietro, portando l' arto nella flessione, adduzione e rotazione in dentro, sia più facilmente dalla faccia anteriore, ponendo la coscia nell' abduzione e nella rotazione in fuori. L' articolazione è più superficiale in avanti che in dietro, ed è più facile aprirla da questa parte; le superficie articolari però, anche dopo aver tagliato i muscoli e la capsula, restano unite per l' azione della pressione atmosferica e non possono essere separate che con un certo sforzo.

Una sinoviale riveste le superficie articolari.

Punti di ritrovo. — Portando l'amputante sotto ed in fuori dell' eminenza ileo-pettinea si capita sulla capsula articolare e sul capo del femore (Malgaigne).

Stando la coscia nell' estensione, se si congiunge mediante una linea retta la spina iliaca anteriore-superiore alla spina del pube, e sul mezzo di questa linea si eleva una perpendicolare rasentando la faccia anteriore della coscia, l' articolazione si trova immediatamente al di sopra del punto di origne di questa seconda linea (Dubrueil).

Una linea tirata dalla spina iliaca anteriore-superiore all'ischio attraversa la cavità cotiloidea all'unione del suo terzo posteriore coi suoi due terzi anteriori. — Il margine superiore del grande trocantere corrisponde al terzo superiore dell' articolazione. — In dentro ed in alto, la cavità cotiloidea si trova quasi a livello della branca orizzontale del pube; se si interessa l' articolazione da questa parte, bisogna evitare di penetrare nel ventre. — La cavità cotiloidea ricovre benissimo in dietro e in fuori il capo del femore. Non seguendo il collo dell' osso per arrivare all' articolazione dalla faccia posteriore, si è esposti a cercare quest' ultima molto in alto ed a denudare una parte della fossa iliaca esterna. In fuori ed in dietro, i tegumenti che covrono immediatamente il grande trocantere, quando sono conservati, restano assottigliati, denudati e formano una larga escavazione. —

In avanti, l'articolazione è molto superficiale, perchè è separata dalla pelle solo dal muscolo psoas-iliaco, dall'estremità del retto anteriore, dal pettineo e dai vasi e nervi crurali. In dentro ed in dietro, le masse muscolari sono enormi; sicchè, per avere due lembi uguali, la linea di separazione dovrebbe andare dall'apice del gran trocantere, un po' in avanti dell'ischio (Sédillot).

A. Metodo circolare. — Si pratica un'incisione circolare dei tegumenti a sette o otto dita trasverse sotto la spina iliaca anteriore superiore. Si fa retrarre la pelle. Si tagliano a livello della retrazione cutanea i muscoli superficiali, poi un po' più alto i muscoli profondi fino al femore. L'articolazione viene allora successivamente interessata in tutta la sua circonferenza e la capsula incisa sul suo cercine glenoideo.

Lussato il femore in avanti, si taglia il legamento rotondo, poi la parte posteriore della capsula, ed infine tutti i muscoli che s'inseriscono al gran trocantere.

B. Metodo ovalare modificato. — *Racchetta* (fig. 118, BBB). Lato sinistro. — L'ammalato è coricato di trasverso sulla tavola decumbendo sul lato sano, cogli arti inferiori sporgenti fuori del letto. Gli assistenti lo tengono in questa posizione. L'operatore, situato in fuori ed in avanti dell'articolazione, riconosce la sporgenza del grande trocantere e l'apice del margine superiore di quest'apofisi.

1.° Fissando la coscia colla mano sinistra, comincia a due dita sopra l'apice del gran trocantere, un'incisione cutanea che prolunga direttamente in basso, lungo il margine posteriore di quest'apofisi, per un'estensione di cinque o sei dita. Inclina l'amputante in avanti ed in dentro, e portando progressivamente la coscia ammalata nell'adduzione, continua l'incisione da fuori in dentro e dall'alto in basso sulla faccia anteriore, poi sulla faccia interna dell'arto parallelamente all'arcata crurale, ma a quattro o cinque dita al di sotto.

2.° Passando l'avambraccio sotto la coscia ammalata, l'operatore porta l'ultima porzione dell'amputante sulla faccia interna, al termine della incisione precedente. Divide la pelle trasversalmente, passando quattro dita sotto la tuberosità sciatica. Giunto sulla faccia esterna della coscia, riconduce l'amputante obliquamente in alto ed in fuori, parallelamente alla piega glutea, per andare a raggiungere l'incisione longitudinale esterna nella sua estremità inferiore. Si è descritta così coll'istrumento una racchetta la cui coda è situata sulla faccia esterna dell'arto, ed il cui ovale abbraccia obliquamente la radice della coscia. La pelle sola deve essere interessata in tutta la sua spessezza,

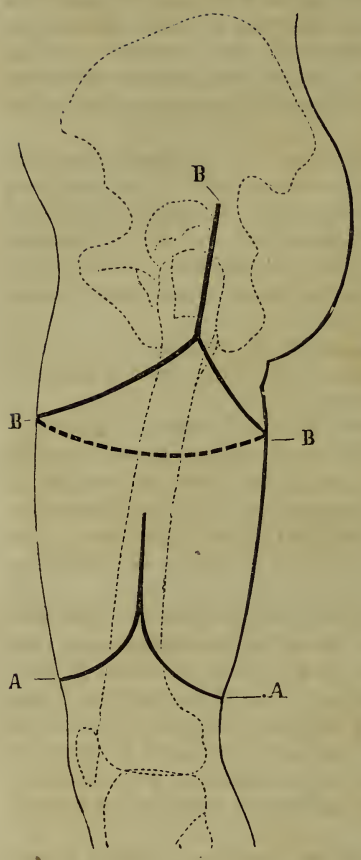

Fig. 118. — Coscia ed anca. Faccia esterna.

A A, amputazione della coscia, terzo medio, due lembi anteriore e posteriore; B B B, disarticolazione dell' anca, racchetta.

ciò che non si ottiene se non coi movimenti di va e vieni dell' amputante specialmente in dietro.

3.° Facendo strisciare l'amputante a grandi tratti in vicinanza dei margini della racchetta, si tagliano le briglie che riuniscono la pelle all' aponevrosi e si facilita così la retrazione dei tegumenti. La coscia viene sempre situata nella posizione più favorevole all'azione dell'istrumento.

4.° Dissecati un po' i labbri della racchetta, si dividono i muscoli, dalla superficie verso la profondità, non perpendicolarmente all' asse dell' arto, ma obliquamente in alto verso l'articolazione, colla lama dell' amputante quasi di piatto. In avanti bisogna arrestarsi al margine interno del retto anteriore per risparmiare i vasi femorali. In dietro si taglia il più largamente ch' è posibile, dopo aver portato l' arto nell' adduzione e nella flessione, e rasentando le ossa. Sollevati i due lembi resta allo scoverto la parte esterna e posteriore della capsula articolare.

5.° Portando la coscia nell' adduzione e nella flessione per fare sporgere il capo del femore, l' operatore segue col dito il collo del femore fino al cercine cotiloideo. In occorrenza, incide dapprima longitudinalmente la capsula per non esporsi a denudare la fossa iliaca esterna. Insinuando la punta dell' amputante tra il cercine ed il capo femorale, taglia la capsula il più largamente ch' è possibile in avanti ed in die-

tro. Aumentando l' adduzione e la flessione fino a portare il ginocchio ammalato in contatto della parete addominale anteriore, taglia il legamento rotondo, e lussa il capo del femore in dietro ed in fuori.

6.° Contornando coll' amputante il capo articolare, il chirurgo taglia la parte interna della capsula, completa il distacco dei muscoli trocanterici, scende dall' alto in basso lungo la faccia interna del collo femorale, poi del femore fino a due o tre dita sotto il taglio cutaneo interno.

7.° Ciò fatto, un assistente insinua il suo pollice sotto il labbro anteriore della racchetta, si assicura della posizione dell' arteria crurale e la comprime energicamente ed esattamente tra il pollice e le altre dita. Risalendo un po' coll' amputante, tenuto sempre contro l' osso, l' operatore porta il tagliente direttamente in dentro, quindi energicamente ed a grandi colpi, taglia le carni interne e posteriori, come pure i vasi all' altezza del taglio cutaneo primitivo. L' arteria viene immediatamente afferrata ed allacciata nel lembo (1).

C. Metodo a due lembi.—a. *Lembi laterali* (Lisfrac). L' ammalato si fa coricare sul dorso colle tuberosità ischiatiche sporgenti al di là dei margini del letto, colla coscia ammalata nella estensione ed in una posizione media tra l'adduzione e l' abduzione.

1.° Con un lungo coltello interosseo, a lama stretta e forte, l' operatore situato in fuori dell' arto, ne insinua la punta due centimetri sotto l' arcata crurale e sulla linea mediana anteriore, cioè a dire in fuori dei vasi. Colla punta dell' interosseo si tocca il capo del femore e si contorna la sua faccia esterna. Portato in alto ed in fuori il manico dello strumento, la punta di quest'ultimo va ad uscire in dietro, un po' al di sotto della tuberosità sciatica. Portando dall'alto in basso l'amputante si contorna il grande trocantere e si taglia un lembo esterno e posteriore di cinque a sei dita, costeggiando il femore.

2° Riportato l' amputante sulla faccia anteriore della coscia, mentre che si fanno tirare in dentro le carni interne, si avverte il capo del femore, lo si contorna, passando tra il collo e l'arteria crurale, e si fa uscire la punta dell' istrumento in dietro dal-

---

(1) Il Verneuil consiglia, per evitare la grave emorragia che accompagna questa operazione, di legare l' arteria crurale prima di cominciar l' operazione. *Spence* e *Poncet* per fare l'emostasia preventiva attraversano la radice della coscia con un forte punteruolo metallico sul quale applicano poi due fasce elastiche ad 8 in cifra, delle quali una comprime la semicirconferenza anteriore e l'altra la posteriore del membro. (T.)

l'apice della incisione posteriore. Un assistente introducendo la mano nella ferita, comprime il vase contro le carni interne mentre l'operatore rasentando l'osso dall'alto in basso, taglia un secondo lembo della medesima lunghezza del primo.

3° Sollevati i lembi, si disarticola dalla faccia anteriore.

b. *Lembo anteriore e posteriore* (fig. 119, CC). — La coscia vien portata nell'estensione e nell'abduzione; l'operatore situatosi al lato esterno la fissa colla mano sinistra.

Lato sinistro. — 1° Un dito al disotto del mezzo della piega genito-crurale, il chirurgo comincia un'incisione cutanea che discende direttamente in basso per una lunghezza uguale al raggio dell'arto. Essa si porta poscia in fuori e descrivendo una leggiera curva a convessità inferiore, attraversa la faccia anteriore della coscia. Giunto alla faccia esterna, l'arto vien portato nell'adduzione, e l'incisione si incurva per guadagnare la parte media di questa faccia, e la segue da basso in alto fino a due dita sotto il gran trocantere.

2° Retratta la pelle, l'operatore prende tra il pollice e le altre dita della mano sinistra la sommità del lembo, che disseca e solleva comprendendovi poca porzione di muscoli. Giunto sui vasi li taglia ad angolo retto ed afferra immantinente l'arteria per circondarla con un filo. Completa quindi il lembo fino alla sua base, evitando d'interessare una seconda volta l'arteria crurale.

3° Fatto sollevare il lembo anteriore da un assistente, l'operatore riprende la coscia colla mano sinistra, apre la parte anteriore della capsula, taglia il legamento rotondo portando la coscia nell'estensione, nell'adduzione e nella rotazione in fuori; poi esagerando questo movimento lussa il capo del femore in avanti.

4° Contornando il capo femorale si completa coll'amputante la divisione della capsula, si recidono gli attacchi muscolari trocanterici, e passando in dietro dell'osso si taglia dall'alto in basso e per trasfissione un lembo posteriore della medesima lunghezza del primo.

D. Metodo ad un lembo. — *Lembo anteriore.* — *α. Per trasfissione.* Decubito dorsale, colla coscia molto leggermente flessa, manteuuta in abduzione da un assistente.

1° L'operatore afferra colla mano sinistra i tegumenti della faccia anteriore dell'arto e li porta in avanti per tenderli e conservarli il più ch'è possibile; pratica dall'alto in basso, a partire dal mezzo dello spazio che separa la spina iliaca anteriore-superiore dal gran trocantere, un'incisione longitudinale di tre a quattro dita che segue l'asse dell'arto.

Per questa incisione il chirurgo introduce un lungo amputante

col tagliente rivolto in basso, in dentro ed indietro per rasentare il collo del femore ed aprire l'articolazione, passando dietro l'arteria crurale che deve essere risparmiata. Sollevando quindi il manico dell'amputante ed abbassando la punta, egli spinge lo strumento in dentro, contorna il collo del femore e va ad uscire alla faccia interna della coscia, due dita sotto ed in avanti della tuberosità dell'ischio.

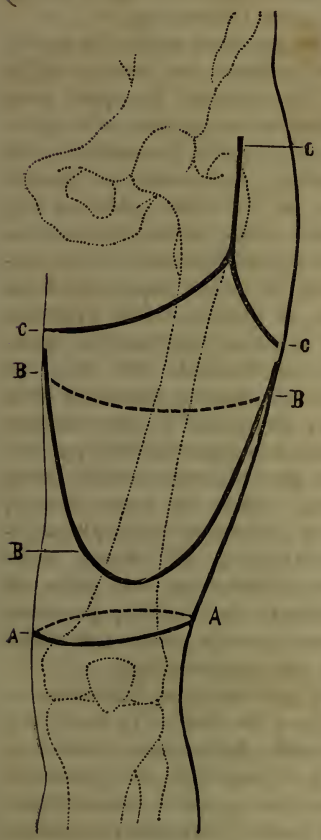

Fig. 119. — Coscia ed anca, faccia anteriore.

AA, amputazione della coscia, metodo circolare; BB, amputazione della coscia, lembo anteriore unico, C C C, amputazione dell'anca, due lembi anteriore e posteriore.

Facendo progredire l'amputante dall'alto in basso, il chirurgo taglia un gran lembo anteriore, che fa terminare in forma quadrata, o lo arrotondisce leggermente nel punto di unione del terzo medio col terzo superiore della coscia. Si afferra e si liga immediatamente l'arteria femorale.

2° Fatto sollevare il lembo da un assistente, l'operatore compie la disarticolazione, e contornando il capo del femore, viene a tagliare le parti molli posteriori nella piega glutea.

In quest' ultimo tempo inclina un pò l' istrumento in alto, tagliando a grandi tratti le parti molli, poi lo rivolge in basso ed in avanti, scavando per così dire le carni, ed asportando più muscoli che tegumenti per lasciare in dietro un vuoto destinato a ricevere l'apice del lembo.

Per il lato destro, s'infigge la punta dell'istrumento in dentro, e si esce in fuori, se la manovra sembra in tal modo più facile.

β. *Da fuori in dentro.* — L'ammalato è posto a giacere nel decubito dorsale col bacino sporgente dal margine della tavola, facendo sostenere ed allontanare l' arto sano dagli assistenti, e ssando il tronco solidamente. L' operatore s' impadronisce della

coscia ammalata e la sostiene colla mano sinistra. Allontanato lo scroto verso il lato sano, la coscia viene leggermente flessa sul bacino e portata nell'abduzione. Si riscontra la spina iliaca anteriore-superiore e la sommità del gran trocantere.

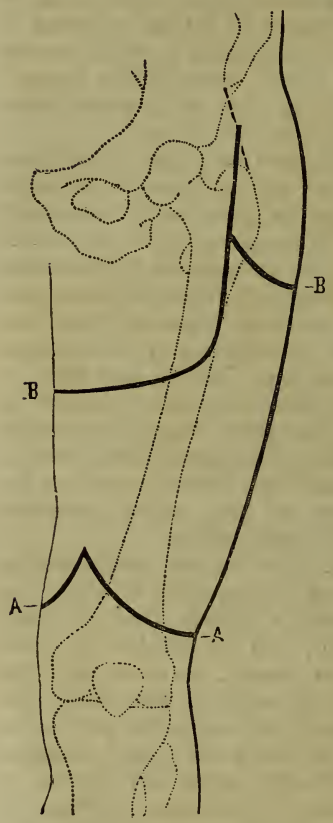

Fig. 120.—Coscia, faccia anteriore

AA, amputazione della coscia, metodo misto; BB, disarticolazione dell'anca, lembo anteriore.

1° L'operatore applica la punta dell'amputante sul mezzo della linea che riunisce la spina iliaca anteriore-superiore alla sommità del grande trocantere (lato destro). Comincia in questo punto un'incisione cutanea che discende sulla faccia esterna dell'arto parallelamente al suo asse, fino al terzo superiore della coscia. A questo livello l'incisione si incurva leggermente, attraversa direttamente da fuori in dentro la faccia anteriore dell'arto, guadagna il suo margine interno, poi incurvandosi per arrivare fino al mezzo della faccia interna, risale da basso in alto, e va a terminare nella piega genito-crurale, all'unione della branca discendente del pube, ed ascendente dell'ischio, portando a poco a poco la coscia nell'abduzione più pronunziata.

Dal lato sinistro, l'incisione si pratica o da dentro in fuori, cominciando dalla plica genito-crurale e terminando ad eguale distanza dal grande trocantere e dalla spina iliaca anteriore-superiore, ovvero da fuori in dentro come pel lato destro (fig. 120, BB.).

Il lembo deve discendere un dito più basso in fuori che in dentro, a causa della retrazione maggiore da questo lato; esso non viene arrotondito che ai suoi angoli, il suo apice deve essere quadrato e la pelle deve esser divisa nettamente e non di sbieco.

Portando l'amputante lungo il labbro superiore del taglio cutaneo, si fa retrarre la pelle ma senza dissecarla.

2° Facendo sollevare da un assistente e situare nell' abduzione la coscia ammalata, l' operatore porta l' amputante sotto l'arto e divide i tegumenti posteriori, mediante un'incisione semicircolare che, cominciata due dita sotto la base del lembo, si dirige in fuori arrestandosi sempre a due dita sotto la piega glutea. Quindi fa retrarre la pelle facendo strisciare l' amputante a grandi tratti a qualche distanza dalla incisione cutanea.

3° Prendendo tra il pollice e l'indice sinistro la sommità del lembo, l'operatore lo disseca e lo solleva, portando l'amputante molto obliquamente in tutta la sua larghezza per non comprendervi molte carni. Giunto sui vasi, egli li taglia nettamente d'avanti in dietro, afferra l'arteria e l'allaccia. Continua allora il dissecamento del lembo fino alla sua base, evitando d'interessare una seconda volta i vasi, e scovre la parte anteriore della capsula articolare.

4° Fatto sollevare il lembo da un assistente, ritrova la linea articolare, ed, insinuando l'amputante di piatto, infossa la sua punta tra il capo del femore ed il cercine cotiloideo. Divide successivamente la capsula in dentro ed in fuori quanto più largamente può. Portando la coscia, che egli sostiene colla mano sinistra, nell'abduzione e nella rotazione in fuori, fa sporgere in avanti il capo del femore. taglia il legamento rotondo ed, esagerando l'estensione, completa la lussazione del capo articolare.

5° Quindi completa il taglio della parte posteriore della capsula, distacca le inserzioni muscolari del gran trocantere e portando gradatamente il ginocchio in dietro, insinua il suo amputante di piatto, col tagliente in basso, dietro il femore. Sollevando il manico dell'istrumento, taglia a pieno tagliente e da sinistra a destra le carni posteriori, seguendo l' incisione cutanea praticata nel secondo tempo, un pò al disotto della piega glutea.

Questo taglio cutaneo posteriore non è indispensabile per conservare molta pelle. Si possono tagliare di un sol colpo i muscoli e la pelle in dietro nell'ultimo tempo, avendo cura di stirare fortemente il ginocchio mediante un movimento di strappamento in quello che si tagliano le carni posteriori. Si possono così tagliare i muscoli un pò più in alto dei tegumenti.

Questa operazione dà una mortalità assai grande.

Nei casi traumatici dall'80 al 93 % e nei casi patologici il 50 % od anche più.

Si dice da alcuni che quando questa operazione si esegue in individui che avevano già sofferto l'amputazione della coscia nella continuità i risultati siano migliori.

Forse il cangiamento nella circolazione è meno brusco in tal caso che quando tutto in una volta si sottrae alla circolazione circa un quarto del suo campo. (T).

CAPITOLO TERZO

Resezioni ossee.

Regole generali delle resezioni.

Sotto il nome di *resezione* s' intende l' ablazione di una parte o della totalità di uno o più ossa, con conservazione delle parti molli che le circondano. Si dà più specialmente il nome di *estirpazione* allo svellimento di un osso tutto intero ; e si dice *escisione* l' ablazione di una parte di un osso nella sua spessezza senza interruzione della sua continuità. Gl' inglesi e gli americani usano spesso il vocabolo *escisione* come sinonimo di resezione. Infine Sédillot descrisse sotto il nome di *abrasione* (*évidement*) una resezione parziale praticata colla sgorbia, senza distruzione delle lamelle più esterne dell' osso , e per conseguenza senza interruzione nella sua continuità.

Dal punto di vista dell' estensione o della sede delle parti da togliere si distinguono :

1.° Le resezioni *totali*, o estirpazioni complete di un osso.

2.° Le resezioni nella continuità, dette ancora *parziali*, quando si porta via una parte di un osso nella sua lunghezza.

3.° Le resezioni nella contiguità o *articolari*, quando si toglie una parte o la totalità di uno o più delle ossa che costituiscono un' articolazione. Queste resezione sono egualmente totali, se si risecano tutte le ossa che costituiscono la giuntura, *parziali* se uno o più di queste ossa vengono rispettate.

Dal punto di vista del metodo operativo e della conservazione delle parti molli, si distinguono : 1.° le resezioni *ordinarie*, in cui si toglie nel medesimo tempo che l' osso, il periostio che lo riveste ; 2.° le resezioni *sotto periostee*, nelle quali il periostio viene conservato con la massima attenzione unitamente ai legamenti, ai tendini ed a tutte le parti fibrose che si attaccano alle ossa. Queste resezioni applicate alle articolazioni hanno ricevuto il nome di *sotto-capsulo-periostee*, nome che indica chiaramente lo scopo che si vuole ottenere.

Si indicano sotto il nome di resezioni *temporanee* delle operazioni in cui si tolgono delle ossa o porzioni di ossa, separate in parte dalle loro connessioni anatomiche per aprirsi una via verso

le parti più profonde. Una tale denominazione però non è esatta, perchè si ha, in questi casi, non una vera resezione, ma un semplice spostamento. Pertanto siccome questo vocabolo è oggi generalmente accettato', vale meglio conservarlo che sostituire ad esso una nuova parola.

Indicazioni. — Le resezioni sotto periostee sono state accettate oggi nella pratica. Senza entrare nel dettaglio delle indicazioni speciali che hanno condotto i pratici ad operare le resezioni, noi dobbiamo solo riguardarle dal punto di vistaoperatorio.

Queste operazioni si praticano per le affezioni organiche, o per le lesioni traumatiche delle ossa.

Fra le affezioni organiche, le une non interessano che le ossa; le altre per contrario possono invadere le parti molli vicine. Per queste ultime, a causa della loro tendenza alla propagazione, è indicato di togliere l'osso con il periostio che lo circonda.

Per le prime, come per tutte le lesioni traumatiche delle ossa, il metodo sotto periosteo è quello che dà maggiori vantaggi. Senza dubbio le condizioni sono ben differenti, quando si tratta di decorticare un osso cariato, il cui periostio ispessito si distacca con facilità, ovvero quando si tratta di conservare il più che è possibile di questa membrana lacerata, per risecare le estremità di un osso fratturato comminativamente. Ma ciò che importa di evitare, è la lesione dei vasi, dei nervi e delle guaine tendinee, e vi è maggiore probabilità di riuscirvi grattando le ossa con un istrumento smussato o poco tagliente, che tagliando le parti molli con un amputante od un bisturi. Le resezioni traumatiche immediate sono del resto le sole che presentano difficoltà di esecuzione così serie; allorchè si è ben stabilita la suppurazione, il periostio si lascia distaccare molto più facilmente.

Le resezioni sotto periostee meritano dunque di essere preferite, salvo nel caso di affezioni organiche maligne,

Le resezioni ossee sono applicabili agli arti ed al tronco.

Apparecchio strumentale. — Esso si compone:

1.° Di strumenti atti a dividere le parti molli o a separarle dall'osso: bisturi, pinzette, uncini di diversa grandezza, abrasoi, stacca-tendini, etc.

Abrasoi. — Gli abrasoi di Ollier, usati nelle resezioni sotto-periostee, sono dritti o curvi. Essi non debbono essere completamente smussi, ma leggermente taglienti alla loro estremità. È utile di averne a disposizione un certo numero, di forma e di grandezza varia. Il loro manico deve essere voluminoso e zigrinato per poterlo ben maneggiare; esso deve essere corto, del pari che l'asta metallica sormontata dalla parte operante, ed amendue è necessario che siano molto solidi.

Presso la parte tagliente, l'asta dell'istrumento presenta, sul

suo dorso allargato, dei profondi incavi, destinati a fissare il dito indice. È indispensabile che questo dito sia situato vicino la lama, per evitare le sfuggite troppo frequenti, le quali possono provocare la lesione delle parti che più importa risparmiare.

Gli *stacca-tendini* sono arrotonditi alla loro estremità, più sottili e più taglienti.

Le *sonde-abrasoi*, montate sopra un manico mobile sono percorse da una larga doccia per la massima parte della loro lunghezza, ricurve nella loro estremità, e provviste di un occhiello da servire per passarvi la sega a catena. Esse sono destinate a facilitare il distacco del periostio, potendo con esse contornare la faccia profonda delle ossa.

2.° Di strumenti atti a garentire le parti molli durante la sezione dell' osso. Essi sono di una indispensabile necessità per poter proteggere il periostio e le parti molli. Si usano a que-

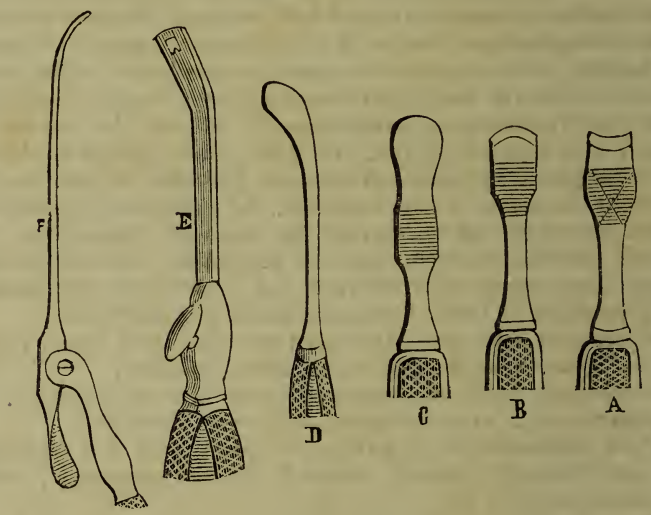

Fig. 121.

A, B, C, abrasoi da resezione; D, stacca-tendini; E, sonda-abrasoio; F. sonda di Bladin.

sto scopo delle placche di cartone e di cuoio, e delle lamine di piombo.

La *Sonda da resezione* di Blandin, ad articolazione mo-

bile sul manico, è smussa e ricurva nella sua estremità, per potere contornare la faccia profonda delle ossa.

Essa è percorsa da una larga doccia nella sua faccia convessa; è indispensabile quindi di rivoltarla dopo di averla insinuata sotto l' osso da risecare.

La *sonda-abrasoio* di Ollier può servire pel medesimo uso e non ha bisogno di essere rivoltata.

Gli uncini smussi, e gli allontanatori sono egualmente usati per mettere al coverto le parti molli. Essi debbono essere pieni e di una conveniente larghezza.

3° Di strumenti per dividere le ossa.

Il martello di piombo e le forbici sono oggi riserbati per le resezioni di alcune delle ossa della faccia.

L'uso di diverse forme di pinzette taglienti, di tanaglie, di seghe, forbici, sgorbie a mano, tende a generalizzarsi sempre più. Le pinzette o forbici di Liston sono le più usitate, esse debbono essere molto forti, ed a branche lunghe e strette.

Per l'invenzione delle seghe da resezione, l'immaginazione dei chirurgi sembra avere avuto uno slancio molto spinto. Noi cite-

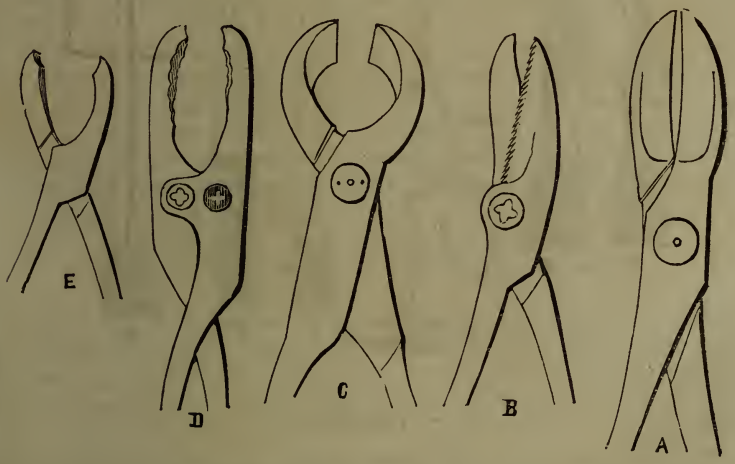

Fig. 122.

A, B, C, pinzette taglienti, forbici; D, forbice di Farabeauf; E, pinzetta semplice.

remo la sega a dorso mobile, la sega a cresta di gallo, la sega di Larrey, gli osteotomi di Haine, di Charriere, la sega

a molletta di Martin: infine la sega a catena di Aitken, a mano o montata sopra un albero a manubrio mobile.

Non abbiamo niente a dire intorno alle seghe a cresta di gallo, a dorso mobile, e di Larrey, che si manovrano come la sega ordinaria. L'uso degli osteotomi, per ingegnosi che essi siano, è sempre molto delicato, e questi strumenti sembrano piuttosto destinati a formare ornamento degli armamentari chirurgici, che a servire nella pratica. Non si può dire lo stesso della sega a catena, generalmente usata. Con questa sega formata di pezzi articolati a cerniera, e tagliente sopra uno dei suoi lati provvisto di denti si possono dividere le ossa le più profonde. Uno dei suoi due manubrii è mobile e permette di fissarla o ad uno stiletto aguzzo o ad un ago di forma e curvatura appropriata, o alla sonda a molla di Nicaise, o alla sonda-abrasoio di Ollier, per portarla in dietro dell'osso da segare.

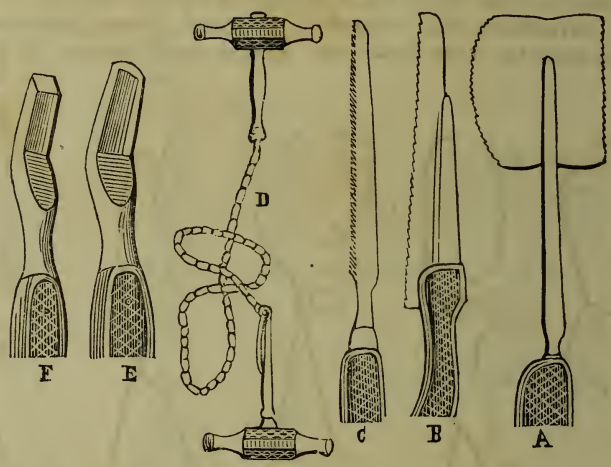

Fig. 123.

A, sega a cresta di gallo; B, sega a dorso mobile; C, sega di Larrey; D, sega a catena; E, E sgorbie a mano.

Situata la sega, bisogna assicurarsi che essa si trovi bene a contatto con la superficie ossea. Per farla progredire, le si imprimono dei movimenti di va e vieni, tenendola il più dritto che è possibile e ben tesa. Allorchè profondamente penetrata nel tes-

suto osseo, essa viene arrestata nel suo cammino, bisogna respingerla dolcemente, e non ostinarsi a tirare sui manubrii, ciò che esporrebbe a romperla.

Uno strumento indispensabile per le resezioni è la *tanaglia*. Ve ne ha di diverse forme e di ogni grandezza. Mediante una ingegnosa disposizione, Farabeauf ha fatto in modo che le branche dello strumento potessero divaricarsi considerevolmente da poter prendere le ossa più voluminose, nello stesso tempo che lascia alle branche stesse un ravvicinamento pel quale la mano può tenerle solidamente e senza sforzo (fig. 122, D).

Posizione dell'ammalato. — Essa non presenta niente di stabile e varia colla regione sulla quale si opera. L'istesso è a dire degli assistenti, il cui ufficio si limita per lo più a mettere le parti molli al coverto, e dell'operatore che si colloca nel modo il più opportuno.

La mancanza di abbondanti emorragie rende d'ordinario inutile la compressione digitale: però l'emostasia operativa deve, se la parte il comporta, essere praticata mediante l'applicazione dell'apparecchio di Esmarch. L'effusione sanguigna offusca il campo dell'operazione; mentre che l'ischemia permette di vedere meglio, e rende più facile l'esatta delimitazione delle parti ammalate.

Metodi operativi. — Abbiamo più sopra indicato i due grandi metodi di resezione, ed abbiamo fatta menzione dei vantaggi considerevoli che presenta il metodo sotto-periosteo, nei casi in cui esso è applicabile.

La resezione comprende tre tempi: l'incisione delle carni fino all'osso, il denudamento delle parti ammalate, infine la sezione dell'osso e la sua ablazione.

I. *Divisione delle parti molli fino all'osso.*

La divisione delle parti molli dev'essere praticata dalla parte in cui l'osso è più superficiale, ed in modo da rispettare i vasi, i nervi, i muscoli, i tendini, per conservare all'arto il massimo potere funzionale. I primi operatori si servivano d'incisioni multiple ad H, a V, ad L semplice o doppia, d'incisioni curvilinee delimitanti lembi più o meno estesi. Chassaignac dimostrò la possibilità di praticare quasi tutte le resezioni mediante incisioni rettilinee. Ollier si è egualmente studiato d'impiegare delle incisioni rette o a linee spezzate, le più semplici possibili, per le resezioni sotto-periostee.

Queste incisioni si praticano in generale seguendo l'asse dell'arto, secondo la direzione dei muscoli e dei tendini, e non interessano che la pelle, a meno che l'osso non sia immediata-

mente sotto-cutaneo, nel caso in cui l'incisione può dividere nel medesimo tempo i tegumenti ed il periostio. Nel caso contrario si penetra tra i muscoli ed i tendini, facendoli scostare colla massima attenzione fino al periostio, che s'incide poi col bistori nel medesimo senso dell'incisione cutanea. Il dito è il migliore strumento per divaricare le parti molli, senza timore di maltrattarle. L'arto deve essere collocato in una posizione che meglio favorisce questo divaricamento.

II. *Isolamento dell'osso.*

Secondo il metodo antico, questo isolamento si pratica col bistori, ed i tendini, i legamenti vengono tagliati nella loro inserzione. Risulta da ciò che i tendini, trascinati dalla retrazione muscolare, si allontanano sempre più o meno dalla loro situazione normale, e non possono che prendere attacco sul moncone delle ossa risecate, o nei casi più favorevoli sulla cicatrice.

Da ciò l'incompleto ristabilirsi della funzione, una alla frequente lesione dei nervi, delle guaine tendinee ecc.

Oggigiorno, lo scollamento del periostio ci garentisce da questi accidenti, nè vi ha alcun pericolo di ledere i vasi, i nervi, i tendini e le loro guaine, sempre che l'abrasoio viene costantemente mantenuto sull'osso. Bisogna procedere a piccoli colpi, non affrettarsi, tenersi sempre in contatto con l'osso, scalfirlo in occorrenza, ma conservare intatta la guaina periostea o periosteo capsulare, modello naturale della ripristinazione dell'osso.

Gli abrasoi retti o curvi, lo stacca-tendini, la sonda-abrasoio. vengono usati secondo le regioni; quest'ultimo strumeuto può contornare la faccia profonda dell'osso. Questo scollamento del periostio non è sempre cosa facile e richiede esercizio. Agevole nei bambini e nei casi di affezioni croniche, riesce molto diffi-

Fig. 124. — Manovra dell'abrasoio.

coltoso negli adulti, più ancora nei vecchi specialmente per le ossa sane. Bisogna dunque esercitarsi molto sui cadaveri. Fac-

ciamo notare come non è possibile di conservare la continuità della guaina periostea nelle sue estremità, se non denudando le ossa in un punto più alto di quello di sezione.

III. *Sezione dell'osso.*

Abbiamo già indicato gli strumenti atti a praticarla. Bisogna che le parti molli siano ben garentite, che l'osso venga segato il più che è possibile vicino al periostio scollato.

Le seghe ordinarie e la sega a catena sono le più usitate e facili ad essere manovrate. Le pinzette taglienti dànno sempre un taglio meno netto, esse schiacciano il tessuto osseo rammollito e non convengono che per le ossa poco resistenti e di piccolo volume.

La resezione deve limitarsi alle parti alterate, le quali debbono essere messe allo scoverto per riconoscere esattamente la estensione delle lesioni. Per le resezioni articolari, messe allo scoverto le superficie delle articolazioni, si denudano, si lussano in fuori e se ne asporta la parte ammalata. Noi respingiamo, salvo per alcuni casi speciali, la sezione dell'osso preventiva all'apertura dell'articolazione.

Emostasia. — Dopo l'operazione, ha luogo d'ordinario alla superficie delle ferite un'effusione sanguigna a nappo, però il tamponaggio basta a frenarla.

Resezioni in particolare

§ I. RESEZIONE DELLE OSSA DELLE DITA.

A. — *Estirpazione della falangetta delle dita.*

Anatomia. — Alla faccia palmare, pelle densa e spessa del polpastrello del dito, inserzione del tendine flessore alla base dell'osso. In dietro, l'unghia e la sua matrice, la pelle più sottile e l'inserzione del tendine estensore. I vasi ed i nervi non hanno alcuna importanza; la circolazione nervosa, come la sanguigna, si ristabiliscono molto facilmente. La falangetta articolata alla sua base con la puleggia terminale della falangina è appiattita e curvata a ferro di cavallo nella sua estremità libera.

a. Incisione a T doppia. — A. Guèrin (fig. 125 AA).

Si pratica un'incisione a T doppia sulla faccia palmare della falangetta. L'incisione longitudinale segue l'asse dell'osso; le due incisioni trasversali sono situate, l'una alla base dell'osso,

l' altra all' estremità del polpastrello del dito, per potere conservare l' unghia.

I due piccoli lembi vengono staccati dall' osso mediante un

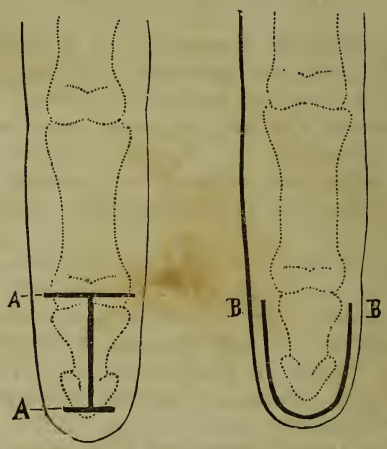

Fig. 125. — Dito, Faccia palmare. Resezione della falangetta.

A A, incisioni a T doppia (A. Guèrin); B B, incisione a ferro di cavallo (Maisonneuve).

abrasoio o la punta del bistori; poi si continua l' isolamento della falangetta nella faccia dorsale, e si termina colla disarticolazione, rispettando con attenzione le parti molli, la pelle ed i tendini

β. Incisione palmare a ferro di cavallo. — Maisonneuve (fig. 125, BB). — Si circoscrive la falangetta mediante un' incisione a ferro di cavallo, costeggiando i suoi margini palmari, la sua estremità inferiore, e risalendo dai due lati un po' al di sopra dell' articolazione. Dissecati i due lembi da basso in alto, si disarticola. L' unghia e la sua matrice non vengono a subire alcun danno.

Se l' osso non è necrosato o alterato che fino all' attacco dei tendini, non bisogna togliere che la parte ammalata e limitare per conseguenza le incisioni.

B. — *Estirpazione delle seconde e prime falangi delle dita.* (Fig. 126, AA)

Anatomia. Le falangi terminate in alto da una base slargata, a superficie quasi piana, in basso da una puleggia, sono riunite alle ossa vicine specialmente mediante legamenti laterali e la guaina fibrosa dei tendini flessori. Queste piccole ossa sono ricoverte in avanti dalla pelle e dai tendini flessori, in dietro dalla pelle e dal tendine estensore, sulle loro facce laterali dalla sola pelle. I vasi sono situati lungo le facce laterali, ma più ravvicinati alla faccia anteriore, i nervi collaterali sono dorsali e palmari. Le incisioni debbono essere cutaneo-periostee.

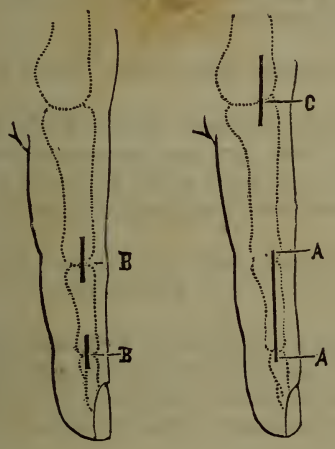

Fig. 126. — Dito, faccia laterale.

A A, estirpazione della seconda falange ; B B, resezione di un' articolazione inter-falangea ; C C, resezione di un' articolazione metacarpo-falangea.

Mercè una incisione longitudinale latero-dorsale, prolungata di un mezzo centimetro al di là delle estremità dell' osso , questo può esser denudato in tutta la sua estensione. Praticando due incisioni latero-dorsali e cutaneo-periostee , si risparmiano più agevolmente le parti molli. Disarticolata la falange in una delle sue estremità, si può facilmente lussarla nella ferita e completarne l' isolamento.

C. — *Resezione del pollice* (fig. 127, AA).

A causa dell'importanza funzionale del pollice, Huguier ne ha proposto il *disossamento* o resezione. Due incisioni longitudinali, latero-dorsali e cutaneo-periostee, condotte dall'articolazione metacarpo-falangea verso l'estremità libera del pollice, e riunite in basso da un'incisione trasversale a 4 millimetri circa dal margine inferiore dell'unghia, permettono di praticare questa operazione. I due lembi così formati, dissecati dall'apice alla base, contengono tutte le parti molli. L'essenziale è di non dividere il tendine del lungo flessore che nella sua inserzione, perchè esso diviene, mediante la sua unione al tendine dell'estensore, la parte centrale e scheletrica del moncone. Onde dare maggiore libertà al primo metacarpo, si possono dividere le carni del primo spazio interosseo.

D. — *Resezione delle falangi nella continuità.*

Mercè una doppia incisione latero-dorsale e cutaneo-periostea si può denudare l'osso per una estensione conveniente, rispettando il periostio e le parti molli. Si sega l'osso nel limite delle parti ammalate con una sega da orologiaio a lama molto stretta.

E. — *Resezione delle articolazioni inter-falangee* (fig. 126, B B).

Questa si pratica egualmente mediante due incisioni latero-dorsali. Aperta l'articolazione, si lussano successivamente in fuori le estremità articolari, portando le estremità del dito dal lato opposto, e si risecano, con un colpo di sega, le parti alterate.

F. — *Resezione delle articolazioni metacarpo-falangee.*

Anatomia. — Articolazioni condiloidee a legamenti laterali, ricoverte in avanti da una pelle fitta, spessa, dai tendini flessori e dalla loro guaina fibrosa; in dietro da una pelle sottile, mobile, e dai tendini estensori. Sulle facce laterali dalla sola pelle. I vasi sono piuttosto palmari.

Si può risecare il capo del metacarpo e la base della prima falange isolatamente (resezione parziale), o tutte due in una volta (resezione totale).

a. *Incisione latero-dorsale unica.* — (Fig. 126, C).

Per mettere allo scoverto le estremità ossee, si pratica sopra una

delle facce laterali dell' articolazione, presso il dorso della mano, un' incisione longitudinale di lunghezza variabile a seconda dell' estensione delle parti da tagliare. Pel primo ed il secondo dito, quest' incisione cutaneo-periostea cade sul lato esterno; per il mignolo, sulla faccia interna; per il terzo ed il quarto dito, indifferentemente sull' uno o sull' altro lato. Con un piccolo abrasoio si stacca il periostio, come pure i legamenti, il più lontano che è possibile; poi, lussando fuori della ferita la base della prima falange, si completa il suo scollamento e si riseca la parte ammalata con una sega od una pinzetta tagliente. Si lussa nello stesso tempo il capo del metacarpo, facendo portare il dito per quanto è possibile dal lato opposto dell' incisione, e proteggendo le parti molli con degli uncini smussi o con una placca di cartone, si riseca la sua estremità articolare denudata.

b. *Due incisioni latero-dorsali.* — In vece di un' incisione latero-dorsale se ne possono praticare due, una da ciascun lato dell' articolazione. L' operazione si rende così più facile.

§ II. Resezione dei metacarpi.

Essa comprende la resezione di queste ossa nella continuità, l' ablazione delle loro estremità articolare inferiore o superiore, infine la loro estirpazione in totalità.

Anatomia. — Superficiali nella loro faccia dorsale, dove essi non sono ricoverti che dalla pelle, da un tessuto cellulo-fibroso sottile e lamelloso e dai tendini estensori, i metacarpi sono protetti nella parte palmare della mano da una pelle spessa ed aderente, da un' aponevrosi resistente, dai due strati soprapposti dei tendini flessori, dai muscoli lombricoidi e dalle masse carnose delle eminenze tenare ed ipotenare.

Da questa parte si trovano egualmente i vasi ed i grossi nervi; i nervi dorsali sono meno voluminosi ed esclusivamente cutanei. Nella faccia palmare si riscontrano le guaine sinoviali tendinee importanti e difficili a rispettare; le guaine dei tendini estensori sono molto meno estese e non sorpassano, in basso, il terzo superiore dei metacarpi. I legamenti palmari sono ancora più stretti e più resistenti dei legamenti dorsali.

Le facce laterali di queste ossa, salvo per il primo ed il quinto, i quali sono liberi, il primo in fuori e l' ultimo in dentro, sono ricoverte dai muscoli interossei. Le incisioni per la resezione si faranno dunque sulla faccia dorsale della mano.

A. — *Resezione nella continuità* (fig. 127, B).

In casi di carie dei metacarpi, colla sgorbia a mano di Legouest si possono togliere facilmente le parti ossee ammalate e rammollite.

Per la resezione propriamente detta, si pratica lungo la faccia superficiale dell'osso una incisione di conveniente estensione che si può in occorrenza terminare con una piccola incisione trasversale a ciascuno dei suoi estremi. Questa incisione cade sulla faccia interna pel quinto metacarpo, sulla faccia esterna pel primo

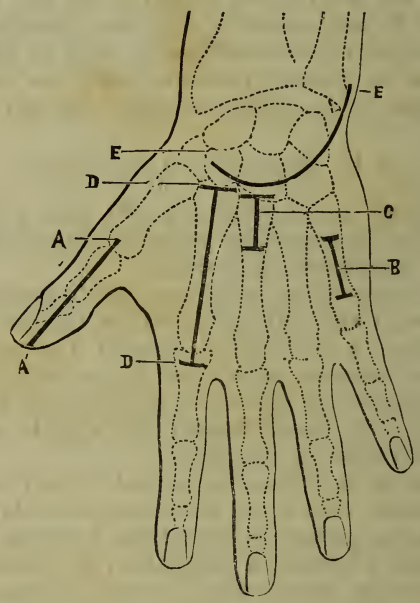

Fig. 127. — Mano, faccia dorsale.

A A, disossamento del pollice; B, resezione del quinto metacarpo nella continuità; C, resezione del terzo metacarpo, estremità superiore; DD, estirpazione del secondo metacarpo; EE, resezione del pugno (Butcher).

e secondo, sopra una delle facce latero-dorsali per il quarto ed il terzo. Si evita così d'incontrare e di ledere i tendini estensori.

Pertanto, a causa dell' obliquità di questi tendini, è preferibile di non praticare di un sol colpo un' incisione cutaneo-periostea, ma d' incidere prima la pelle, poi, in un secondo tempo, il periostio, in fuori dei tendini fatti scostare da un assistente.

Con l' abrasoio si denudano la faccia dorsale dell' osso, le sue facce laterali, ed infine la faccia palmare ; poi , passando al di sotto una sega a catena , si portano via le parti alterate mediante un doppio taglio osseo.

B. — *Resezione della estremità superiore* (fig. 127, C).

Descrivemmo nel capitolo delle amputazioni la disposizione delle articolazioni carpo-metacarpee ed i loro mezzi di unione.

Si pratica sulla faccia interna pel quinto metacarpo, sulla faccia esterna pel primo, sopra uno dei margini latero-dorsali per i tre altri, un' incisione cutanea longitudinale di conveniente estensione , che termina in alto a livello della linea inter-articolare. Sulla estremità superiore di quest'incisione si fa cadere una piccola incisione trasversale di 1 ad 1 centimetro e ½. Altrettanto si pratica per l'estremità inferiore.

Dissecati i due piccoli lembi cutanei, s' incide il periostio in fuori dei tendini estensori, che un assistente sposta con un uncino smusso. Denudato l' osso, si apre l' articolazione dividendo colla punta del bistori i legamenti dorsali ed interossei, Afferrando con una pinzetta l' estremità posteriore del metacarpo, si tira in dietro. Completasi allora con la sgorbia la denudazione della parte alterata ; ed insinuando una placca di cartone sotto il metacarpo, si taglia questo con un tratto di sega.

Se lo stato delle parti permette di riconoscere esattamente l'estensione delle lesioni, prima di aprire l'articolazione riesce molto più agevole di denudare e di tagliare dapprima il metacarpo con la sega a catena al di sotto della lesione. Afferrando allora con una pinzetta l' estremità inferiore della parte da tagliare, e tirandola in dietro , si completa la sua denudazione da basso in alto e si termina colla disarticolazione.

C. — *Resezione dell' estremità inferiore.*

La resezione isolata della testa dei metacarpi si pratica mediante una o due incisioni longitudinali, latero-dorsali e cutaneo-periostee. Le abbiamo descritte a proposito delle resezioni parziali dell'articolazione metacarpo-falangea.

D. — *Estirpazione dei metacarpi* (fig. 127, 128).

Col metodo sotto-periosteo si possono conservare intatte tutte le parti molli, e specialmente nell'ablazione del primo e del secondo metacarpo, si può risparmiare sicuramente l'arteria radiale al suo passaggio nel primo spazio interosseo.

Un'incisione longitudinale praticata sulla faccia esterna pel pri-

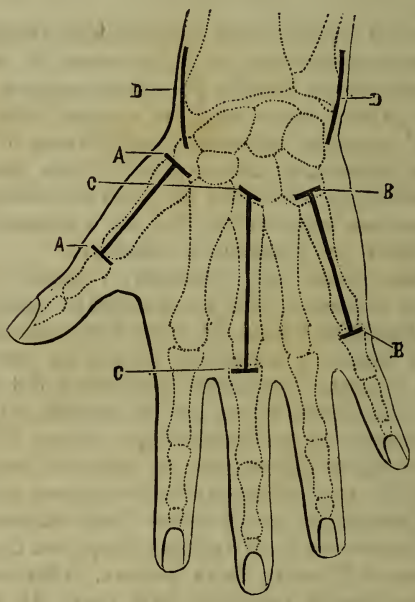

Fig. 128. — Mano, faccia dorsale.

A A, estirpazione del primo metacarpo ; B B, estirpazione del quinto metacarpo; C C, estirpazione del terzo metacarpo; D D, resezione del pugno (O l l i e r).

mo e secondo metacarpo, sulla faccia interna pel quinto, viene condotta direttamente fino all'osso. Per il terzo ed il quarto metacarpo, a causa dell'obliquità dei tendini estensori, l' incisione praticata sopra uno dei margini latero-dorsali non deve interessare

dapprima che la pelle. In un secondo tempo, facendo spostare i tendini, si divide il periostio.

Questa incisione longitudinale viene prolungata di un centimetro al di là delle articolazioni in alto ed in basso, o meglio, sormontata da una piccola incisione cutanea trasversale che occupa tutta la larghezza della linea inter-articolare. Denudato l'osso con un abrasoio, s'interessa colla punta del bistori l'articolazione superiore, e divisi i legamenti, si lussa l'osso in dietro tirandolo con una pinzetta. Si completa allora dall' alto in basso la denudazione del metacarpo, e si termina aprendo la sua articolazione falangea.

Sédillot preferisce aprire prima l' articolazione inferiore; egli denuda l' osso da basso in alto, e termina coll' interessare l'articolazione carpo-metacarpea. Questo processo è di un applicazione più facile del precedente per il secondo, terzo e quarto metacarpo, le cui articolazioni superiori sono molto strette; per il quinto, e specialmente pel primo, non dà i medesimi vantaggi.

§ III. Resezione delle ossa del carpo.

Anatomia. — Le ossa del carpo sono riunite mediante articolazioni molto strette, salvo il pisiforme che è quasi libero o sporge in avanti. Le altre ossa sono specialmente accessibili per la faccia dorsale, dove non sono ricoverte che dalla pelle, dal legamento anulare, dai tendini degli estensori delle dita, e della mano, da branche nervose e vascolari poco importanti.

In avanti queste ossa sono più strettamente connesse, e poco accessibili nella doccia carpea, ove sono collocati i tendini dei flessori. Da questa parte la presenza delle guaine sierose, dei tendini, delle arterie radiale e cubitale, dei nervi mediano e cubitale, rende le incisioni molto pericolose. L'arteria radiale contorna il trapezio per portarsi alla faccia dorsale della mano e penetrare nel primo spazio interosseo. I tendini del lungo abduttore e del corto estensore del pollice, e la branca cutaneo-dorsale del nervo radiale, passano egualmente sul margine esterno del pugno.

Le quattro ossa della ringhiera inferiore del carpo si articolano in basso coi metacarpi. Le tre ossa esterne della ringhiera superiore fanno parte dell'articolazione radio-carpea.

La resezione isolata di una delle ossa del carpo non è un'operazione sottoposta a norme precise. Se la sgorbia non basta per togliere le parti ammalate, un'incisione semplice o crociata fatta sul dorso del pugno, risparmiando i tendini estensori, permette di raggiungere l' osso alterato. S' isola con un abrasoio o colla

punta del bistori, in modo da poterlo afferrare con una tanaglia o con una pinzetta di Musseaux e tirarlo in fuori, o meglio strapparlo, mentre si completa il taglio dei legamenti articolari.

Per l'estrazione simultanea di tutte le ossa del carpo, basta una incisione cutanea a doppia T, o una incisione curvilinea a convessità inferiore, la quale limiti un piccolo lembo dorsale, per interessare le ossa ed isolarle successivamente, procurando di risparmiare i tendini estensori.

§ IV. Resezione del pugno.

La resezione del pugno può essere totale o parziale. *La totale*, comprende la sezione dell'estremità inferiore delle ossa dell' avambraccio, l' ablazione delle ossa della prima ringhiera del carpo, o del carpo in totalità. — La resezione parziale è: *radio-cubitale*, se non si toglie che l'estremità inferiore del radio e del cubito, *carpea* se non si estraggono che le ossa del carpo, senza toccare l'avambraccio.

Anatomia. — A proposito dell' amputazione del pugno descrivemmo già la disposizione delle superficie articolari, ed i legamenti che le uniscono. In dietro l'articolazione non è ricoverta che dalla pelle, dal legamento anulare-dorsale, dai tendini degli estensori, dai radiali esterni e dal cubitale posteriore, collocati, quasi tutti nei solchi osteo-fibrosi, sulla faccia posteriore del radio. I vasi sono di piccolo volume e senza importanza; le branche dorsali cutanee dei nervi radiale e cubitale debbono essere risparmiate. I tendini sono tutti provvisti di guaine sinoviali; gli uni vanno alle dita, gli altri, fissati al carpo o alla base dei metacarpi, non agiscono che nei movimenti di totalità della mano.

In avanti, le ossa sono più profondamente nascoste, i tendini dei flessori si sovrappongono per passare nella doccia carpea; il grande palmare scorre in un solco osteo-fibroso del trapezio per inserirsi alla base del secondo metacarpo; il cubitale anteriore involge il pisiforme, vero sesamoide del suo tendine, per portarsi alla base del secondo metacarpo. Da questo lato si trovano ancora i nervi mediano e cubitale, l' arteria cubitale, ed in alto la radiale che si gitta in fuori per portarsi alla faccia dorsale. Riesce impossibile d' interessare le ossa dalla faccia anteriore.

Sul margine interno il cubito è sotto-cutaneo; facile pure a mettere allo scoverto è il radio sul margine esterno del pugno, quantunque ricoverto dal tendine del lungo supinatore, e contornato un pò più in alto dai tendini dei radiali esterni, del

lungo adduttore e degli estensori del pollice, e dalla branca cutaneo-dorsale del nervo radiale. Sulla faccia esterna dell' estremità inferiore del radio si trovano scavate delle docce speciali per ciascuno di questi tendini. Al disotto dell'apofisi stiloide del radio, l'arteria radiale si trova collocata sulla faccia esterna del trapezio.

Da queste disposizioni anatomiche risulta, che le incisioni per mettere le ossa a nudo debbono essere praticate o sulla faccia dorsale, o sui margini laterali del pugno.

Metodi operatorii. — I numerosi processi proposti per la resezione del pugno si dividono naturalmente in quattro classi, secondo i tendini conservati. Il tendine del lungo supinatore è il solo che deve essere assolutamente distaccato. Bonnet di Lione, considerando l'anchilosi come il migliore risultato che si può attendere da questa operazione, ha consigliato pel primo di tagliare i tendini destinati a muovere la mano in totalità sull'avambraccio. Butcher va più oltre e non conserva che i tendini del pollice; infine Stanley taglia tutti i tendini indistintamente, contando sulla riunione delle loro estremità nella ferita o sulla loro aderenza alla cicatrice, per ottenere in seguito il ristabilimento dei movimenti.

A. — *Processi coi quali si conservano tutti i tendini.*

Non faremo che accennare l' incisione mediana posteriore di Maisonneuve, l'incisione laterale esterna di Danzel, l'incisione laterale interna di Chassaignac, la doppia incisione di Dubled, le due incisioni ad L. di Roux e di Heyfelder, il lembo cutaneo dorsale quadrilatero a base inferiore di Velpeau, il medesimo lembo a base superiore d'Erichsen, ed infine l' incisione ad H di Moreau. Tutti questi processi che appartengono al metodo antico sono vantaggiosamente sostituiti dal metodo sotto-periosteo.

a. Processo di Ollier (fig. 129, DD). — Egli divide la manovra operatoria in tre tempi.

1° *Incisione della pelle e della guaina periostio-capsulare.* — La mano situata secondo la linea mediana poggia sul suo margine cubitale. Si pratica sul margine esterno del pugno una incisione longitudinale, che partendo da 2 a 3 centimetri al di sotto dell' apofisi stiloide del radio, si dirige in alto ed un pò in avanti sul margine esterno di quest' osso, si prolunga più o meno in questo senso, secondo l' estensione delle parti da togliere. Essa non interessa che la pelle, per risparmiare la branca cutanea dorsale del nervo radiale, che si fa allontanare con gli uncini smussi. L'aponevrosi viene allora incisa per tutta l'esten-

sione della ferita. Si ritrovano i tendini del corto estensore e del lungo adduttore del pollice, e dopo avere escisa la loro guaina fibrosa si spostano sulla faccia dorsale. S'incide il periostio del radio per la lunghezza che si vuole, in fuori del lungo supinatore e parallelamente al tendine di questo muscolo.

2° *Denudazione dell' osso.* — Con un abrasoio retto e tagliente, si stacca il tendine del lungo supinatore una al periostio del radio al quale resta attaccato. Si denuda con diligenza l' estremità inferiore del radio, scostando in dentro il periostio e la capsula. Aperta l' articolazione, si flette fortemente la mano sul suo margine interno, distaccando le parti fibrose che oppongono resistenza, e si lussa in fuori l'estremità inferiore del radio.

Si può in occorrenza fare uscire il cubito per la medesima fe-

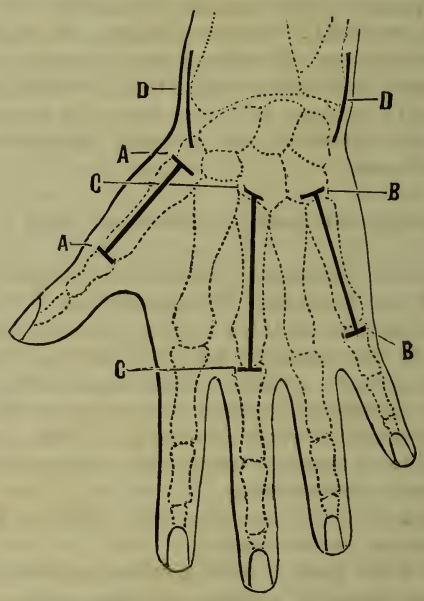

Fig. 129. — Mano, faccia dorsale.

A, B, B, estirpazione del primo, secondo e terzo metacarpo; DD, resezione del pugno (O l l i e r).

rita, e denudarlo da basso in alto; però è più facile di fare sul margine interno di quest'osso un'incisione longitudinale che permetta di isolarlo separatamente.

3° *Sezione delle ossa dell' avambraccio, ed estrazione successiva delle ossa del carpo.* — Volendosi togliere il solo radio, si divide questo con una sega a catena, si afferra con una tanaglia e si rovescia dall'alto in basso per disarticolarlo; ovvero le due ossa vengono successivamente lussate nelle ferite laterali e segate allo scoverto. Per togliere via il carpo, si esagera la rotazione della mano, si fa sporgere la prima ringhiera fuori le carni, e si estirpa successivamente ciascuna delle ossa con una sgorbia o colla tanaglia. Sul cadavere si possono denudare le due ringhiere in massa, ed operare la disarticolazione carpo-metacarpea.

b. Processo consigliato. — L'operazione si esegue ben più facilmente, cominciando colla resezione dell' estremità inferiore del cubito. Il tempo più penoso è la separazione delle due ossa nella loro articolazione inferiore. Se si pratica dal lato esterno, la profondità della ferita è considerevole, e si osserva male ciò che si fa. Il cubito, isolato dapprima mediante una incisione laterale interna, viene tagliato con la sega a catena. Si denuda allora il radio mediante l'incisione laterale esterna, si lussa la sua estremità in fnori, e si sega trasversalmente alla stessa altezza del cubito. L'estrazione delle ossa del carpo si pratica come nel processo di Ollier.

B. — *Processi con i quali non si conservano che i tendini delle dita.*

a. Liston. — Un'incisione cominciata sulla faccia posteriore del secondo metacarpo, in dentro del tendine del lungo estensore del pollice, viene condotta in alto; lungo il margine interno di questa corda tendinea, fino sul radio. S' isola il carpo nella parte esterna della ferita, dissecando con cura le parti molli, e risparmiando l'arteria radiale; poi in dentro, si distaccano dalla loro inserzione i tendini dei due radiali esterni. Con una forbice di Liston, si separa il trapezio dalle altre ossa del carpo, le quali vengono denudate verso il labbro interno della ferita.

Sul margine interno del cubito, ma un pò in avanti, si pratica un'incisione, che partendo dal mezzo del quinto metacarpo, si porta fino a 5 centimetri al di sopra dell' apofisi stiloide cubitale. Si distacca il tendine del cubitale posteriore e si prosegue l'isolamento in fuori, fino a che le parti molli siano completamente separate dalle ossa.

Si distacca il pisiforme in avanti, e si lascia nel lembo. Si taglia con le forbici l' apofisi anteriore dell' osso uncinato, poi con una pinzetta si afferrano e si tolgono successivamente tutte

le ossa del carpo. Facendo sporgere nelle incisioni le estremità inferiori delle ossa dell'avambraccio si denudano e si riseca tutta la parte ammalata. Si può egualmente asportare la base dei metacarpi. Se il trapezio ed il pisiforme sono sani, si lasciano nella ferita.

Mediante questo processo, vengono a tagliarsi necessarimente gli estensori del pugno, però il flessore cubitale della mano resta attaccato al pisiforme, ed il flessore radiale viene ancora per lo più conservato (1).

b. Boeckel (di Strasburgo).

1° *Scollamento delle parti molli*. — Si pratica un' incisione dorsale esterna, che parte dalla base del secondo metacarpo e si prolunga in alto, nella direzione dell'asse di quest'osso, fino a 2 o 3 centimetri al di sopra dell' estremità inferiore del radio. Essa non deve interessare che la pelle. Si apre la guaina del secondo radiale, e si distacca dalla sua inserzione inferiore. Scollando il tendine del lungo estensore del pollice, lo si porta in fuori, e si scopre con l' abrasoio la faccia dorsale del radio.

2° *Disarticolazione del carpo*. — Si apre l'articolazione dalla faccia dorsale. Flettendo fortemente la mano e portandola in dentro, si fa sporgere il carpo e si isolano successivamente le sue due facce col bistori o coll'abrasoio. Si taglia alla sua base con le forbici la porzione curva dell' uncinato, e lo si lascia aderente alle parti molli, del pari che il pisiforme ed il trapezio. Si distacca il carpo colla sgorbia o col bistori.

3° Preso il trapezio con una pinzetta ad uncini si enuclea; il pisiforme viene abraso colla sgorbia per risparmiare il tendine del cubitale anteriore.

Dopo avere isolata con l' abrasoio l' estremità inferiore delle ossa dell' avambraccio, si fanno sporgere nella ferita, e si tolgono successivamente tutte le parti ammalate.

Questa maniera di agire permette di togliere una piccola porzione del radio e del cubito, meglio che i processi i quali interessano dapprima le ossa dell' avambraccio, conservando completamente il periostio. Queste ossa raramente sono affette per una grande estensione.

---

(1) Questo stesso processo è descritto in altri manuali di medicina operatoria (Dubrueil-Chretien) come processo di Lister. Pare adunque che sia un equivoco di nome preso dall'Autore. (T.)

C. — *Conservazione dei tendini del pollice.* — Butcher (fig. 117, E).

Egli pratica un'incisione dorsale curvilinea a convessità inferiore che, partendo un centimetro al di sotto della linea inter-

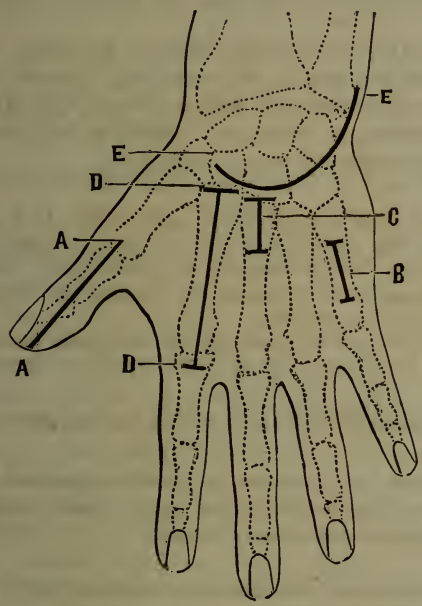

Fig. 130. — Mano, faccia dorsale.

A, resezione del pollice; B, resezione di un metacarpo, continuità; C, resezione di un metacarpo, estremità superiore; DD, estirpazione del secondo metacarpo; EE, resezione del pugno (Butcher).

articolare radio-carpea, o poco in dentro del tendine del lungo estensore del pollice, discende fino all'articolazione carpo-metacarpea, e risale per terminare sul margine interno del pugno alla base dell'apofisi stiloide del cubito.

Disseca e fa sollevare questo lembo, comprendendo la pelle, i tendini estensori delle ultime quattro dita e quelli dei radiali

esterni, rasentando le ossa. Il tendine del lungo estensore del pollice viene allora isolato con attenzione, e portato in avanti.

Aperta l'articolazione dalla faccia dorsale, vengono lussate le ossa dell' avambraccio nella ferita, quindi isolate nella loro faccia anteriore e segate d'avanti in dietro.

Si estraggono le ossa del carpo, rispettando il trapezio, se è sano, e si abbassa il lembo.

D. — *Sezione completa dei tendini dorsali.*

Stanley pratica sulla faccia dorsale del pugno un' incisione ad arco di cerchio a convessità inferiore, andando da un'apofisi stiloide all'altra, e penetrando fino alle ossa. Quindi disarticola e riseca successivamente l'estremità inferiore delle ossa dell'avambraccio, e la porzione del carpo ammalata.

[Questa operazione è stata praticata poche volte. Il Lister è quello che l' ha eseguita più spesso. Egli ha per questa operazione consigliato un processo speciale, che è descritto in questo libro erroneamente col nome di Liston, ed una speciale stecca palmare per sostenere la mano e l'antibraccio dopo l'operazione.

Il Liston ha eseguita 15 volte questa resezione con 2 soli casi di morte e 10 volte ha ottenuti risultati consecutivi soddisfacentissimi] (T.)

§ V. Resezione delle ossa dell' avambraccio.

Essa comprende la resezione isolata di ciascuna delle ossa, e la resezione simultanea delle due ossa, tanto nella continuità che nella contiguità dei cilindri ossei.

A. — *Resezione dell'estremità inferiore del radio.*

Essa si pratica mediante un'incisione longitudinale che si porta dall'alto in basso, sulla faccia esterna del radio e per una estensione conveniente, a partire dalla punta dell' apofisi stiloide. Giunto sull'osso, lo si denuda coll' abrasoio, s' isolano i tendini che ricovrono le due sue facce, e si spostano in dentro. A misura che si tagliano i legamenti, si porta la mano nell'adduzione forzata, in modo da fare sporgere nella ferita l' estremità inferiore del radio, che si sega poi sulla sonda di Blandin, in sopra della parte ammalata. Si può anche, dopo avere denudato l'osso in alto, tagliarlo con la sega a catena, quindi tirarlo in basso con una pinzetta, isolarlo dall' alto in basso, e terminare col dividere i legamenti.

B. — *Resezione dell'estremità inferiore del cubito.*

Si può risecarla mediante una semplice incisione longitudinale praticata lungo il margine interno dell' osso , e cutaneo-perioistea. La manovra operatoria è l' istessa che per la resezione dell'estremità inferiore del radio.

L'articolazione radio-cubitale inferiore è completamente separata dalla grande articolazione del pugno mediante la fibro-cartilagine interarticolare, e possiede una sinoviale distinta. Basandosi su questa disposizione anatomica, A. Guerin ha proposto di segare l'apofisi stiloide del cubito, e di conservare la sua porzione articolare quando non è alterata. Si evita così l' apertura dell'articolazione radio-carpea.

C. — *Resezione simultanea delle estremità inferiori del radio e del cubito.*

Si riseca successivamente ciascuna delle due ossa mediante una incisione longitudinale.

D. — *Resezione dell'estremità superiore del radio.*

Profondamente situata, circondata da uno spesso strato di muscoli, e contornata dalla branca profonda del nervo radiale , la estremità superiore del radio è difficilmente accessibile, e la sua ablazione non è da accettarsi.

E. — *Resezione dell'estremità superiore del cubito.*

Il cubito è sotto-cutaneo in dietro, e facilmente accessibile da questa parte. Un'incisione praticata lungo il suo margine posteriore e prolungata fino alla sommità dell'olecrano, permetterebbe di scollare il periostio , di distaccare i legamenti e di risecare l'estremità superiore di quest'osso.

F. — *Resezione del radio nella continuità.*

Si pratica un'incisione longitudinale sulla faccia esterna e superficiale del radio. Si divide la pelle, poi in un secondo tempo il periostio , al di fuori dei tendini. Con l' abrasoio si isola il cilindro osseo in tutta la parte malata distaccando con attenzione il legamento interosseo. Passata la sega a catena dietro il radio con un ago curvo, si taglia mediante due tratti di sega tutta la parte ammalata.

G. — *Resezione del cubito nella continuità.*

Si pratica un'incisione longitudinale sul mezzo della faccia interna e sotto-cutanea dell'osso, terminandola in occorrenza con due piccole incisioni trasversali esclusivamente cutanee. Diviso il periostio longitudinalmente, si raschia coll'abrasoio il cilindro osseo in tutta la sua circonferenza, quindi passando la sega a catena al di sotto, si riseca tutta la parte alterata.

H. — *Estirpazione del radio.*

Per questa operazione, Ollier propose il seguente processo, che può egualmente servire per l'ablazione isolata di ciascuna delle sue estremità.

1° Incisione esclusivamente cutanea, praticata lungo il margine esterno dell'avambraccio, dall'apofisi stiloide del radio fino al gomito. I due punti di ritrovo sono: in basso i tendini riuniti del lungo abduttore e del corto estensore del pollice; più in alto, il tendine del lungo supinatore, di cui bisogna seguire il margine posteriore, a partire dal terzo inferiore dell'arto.

In basso, si segue questo tendine per lasciare in avanti i tendini riuniti del lungo abduttore e del corto estensore del pollice. Bisogna egualmente rispettare a questo livello la branca superficiale o cutanea dorsale del nervo radiale, che incrocia al terzo inferiore dell'avambraccio il tendine del lungo supinatore, e può essere quindi interessata nella incisione della pelle e del tessuto sotto-cutaneo. Bisogna operare con precauzione e spostarla in dentro.

In alto, si passa tra il margine posteriore del lungo supinatore ed i radiali esterni, che si spostano in dietro. Si ha sotto gli occhi il radio ricoverto dal corto supinatore, che si incide longitudinalmente, per penetrare nella guaina periostea. Bisogna procurare di evitare accuratamente la branca profonda del nervo radiale che circonda l'osso nel suo quarto superiore. Mercè il divaricamento dei muscoli, le due branche nervose del radiale (superficiale e profonda) vengono messe allo scoverto, e si taglia longitudinalmente nel loro intervallo.

2° Si incide allora la guaina periostea per tutta la lunghezza dell'osso, e la si scolla coll'abrasoio, specialmente a livello del legamento interosseo.

3° Si sega il radio nella sua parte media, si solleva ciascun frammento, afferrandolo con una pinzetta, e si completa la sua denudazione per disarticolarlo.

I. — *Estirpazione del cubito.*

Essa si pratica mediante un'incisione longitudinale, che segue il margine posteriore di quest' osso, dall' apofisi stiloide fino all'apice dell'olecranon. Per mettere allo scoverto quest'apofisi, si pratica sul margine esterno, tra il tricipite e l'anconeo, un'incisione che permette di spostare il tricipite in dentro una al periostio olecranico.

L'incisione longitudinale è cutaneo-periostea, essendo l'osso superficiale in tutta la sua lunghezza.

Messe allo scoverto le facce laterali del cubito, e staccato il legamento interosseo verso la parte media dell' arto, si taglia l'osso nel suo mezzo colla sega a catena. Afferrando successivamente ciascuna estremità con una pinzetta, si porta fuori della ferita, e si continua la denudazione dei frammenti fino alle articolazioni del pugno e del gomito, servendosi dell'abrasoio.

§ VI. — Resezione del gomito.

La resezione del gomito è parziale, allorquando si limita all'ablazione dell' estremità articolare dell' omero o delle ossa dell'avambraccio; totale allorchè vengono risecate tutte le superficie articolari.

Anatomia. — Il gomito è un ginglimo perfetto, formato in alto dall'estremità inferiore dell'omero, larga, sottile, appiattita, la quale offre due rilievi laterali, l'epicondilo in fuori, l'epitroclea in dentro, e due superficie articolari cartilaginee, il condilo pel radio, la troclea pel cubito, sormontate dalla cavità coronoide in avanti, e dalla cavità olecranica in dietro.

In basso, dall'estremità superiore del cubito con l'apofisi olecranon, la cavità sigmoidea e l' apofisi coronoide, nonchè dalla piccola testa del radio, la quale si articola colla piccola cavità laterale del cubito. In somma, il gomito è formato da tre articolazioni, e le estremità ossee sono riunite da una specie di capsula fibrosa, costituita dai legamenti laterali, anteriori e posteriori.

Numerosi muscoli pigliano inserzione intorno all' articolazione. Sui margini laterali dell'omero, e sulle loro apofisi terminali s'inseriscono le masse carnose epicondiliene ed epitrocliene; in avanti vi è il bicipite ed il brachiale anteriore ed in dietro, il tricipite inserito sull' apice dell' olecranon.

I grossi vasi ed il nervo mediano si trovano sulla faccia anteriore; in dietro, vi ha il nervo cubitale collocato nel fondo della doccia epitroclo-olecranica, e che bisogna con attenzione

risparmiare. Indietro e sul margine laterale esterno l'articolazione è più facilmente accessibile; è quindi da questa parte che si debbono fare cadere le incisioni.

Processi operatorii. — Essi sono molto numerosi, ma noi non descriveremo che i più vantaggiosi, quelli di Nélaton e di Ollier. Tutti i processi possono essere classificati così:

A. Incisioni semplici
1.° Parke — Incisione mediana posteriore.
2.° Langenbeck — Incisione postero-interna.
3.° Chassaignac — Incisione postero-esterna.

B. Incisioni composte
1.° Moreau — Incisione posteriore ad H.
2.° Dupuytren — L'istessa incisione, si sega l'olecrano alla base.
3.° Malle e Sédillot — Due incisioni semilunari a convessità opposta O.
4.° Textor — Lembo a V a base inferiore.
5.° Jones — Incisione ad Λ rovesciato.
6.° Roux — Incisione a |—, l'incisione longitudinale sul margine esterno del gomito.
7.° Maisonneuve, Liston, Joeger — Incisione a —|, l'incisione longitudinale sul margine interno dell'olecrano.

a. **Processo di Nélaton** (fig. 131). — L'ammalato giace nel decubito dorsale, leggermente inclinato sul lato sano. Il braccio ammalato viene portato sul petto, l'avambraccio leggermente flesso, in modo da mettere allo scoverto il gomito che viene mantenuto da un assistente.

1.° Si pratica sul margine esterno dell'articolazione una incisione longitudinale che penetra fino all'osso. Cominciata 4 o 5 centimetri al di sopra della linea inter-articolare sul margine omerale, essa si prolunga in basso, fino a 2 centimetri al disotto della linea articolare omero-radiale, nel quale punto corrisponde all'estremità superiore del radio.

2.° Una seconda incisione parte dal margine interno dell'olecrano all'altezza della sua base, o diretta trasversalmente in fuori, e va a terminare all'estremità inferiore dell'incisione precedente, tagliando tutte le parti molli fino all'osso.

3.° Il lembo triangolare così formato viene dissecato, rasentando le ossa. Sollevato verso il margine interno del gomito, si può penetrare nell'articolazione radio-omerale per la faccia posteriore. Dopo aver tagliato il legamento laterale esterno ed il legamento anulare del radio, si denuda completamente il capo ed il collo di quest'osso e lo si taglia con la sega a catena o con la sega ordinaria, sulla sonda di Blandin, o sopra un pezzo di cartone. Si ottiene così una vasta apertura, la quale facilita molto il resto dell'operazione.

4.° Piegando il braccio sul suo margine interno, si denuda l'olecrano, si distacca il tendine del tricipite, tenendo il bistori sempre contro l'osso. La dissezione si prosegue colla massima diligenza verso la parte interna, per risparmiare il nervo cubitale, la cui guaina cellulosa bisogna rispettare. Quindi si lussa nella ferita l'estremità superiore del cubito, portando l'avambraccio in dentro. Quando essa è completamente denudata, la si taglia direttamente con una piccola sega, usando l'accortezza di non discendere al disotto delle inserzioni del brachiale anteriore. Le due ossa dell'avambraccio debbono essere tagliate perpendicolarmente al loro asse ed alla medesima altezza.

5.° Facendo sporgere l'estremità inferiore dell'omero nella ferita, flettendo completamente l'avambraccio sul suo margine interno, si denuda l'osso di basso in alto, avendo cura di risparmiare il nervo cubitale nel mettere allo scoverto l'epitroclea; poi lo si taglia colla sega ordinaria all'altezza voluta.

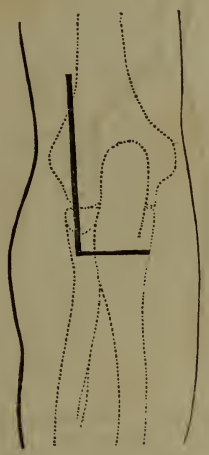

Fig. 131. — Gomito, faccia posteriore.

Resezione (Nélaton).

Se si usa l'abrasoio per distaccare il lembo e denudare le ossa, si può conservare il periostio, e si opera quasi con la stessa sicurezza, che nel processo seguente.

b. Processo di Ollier. — Articolazione mobile (fig. 132). — 1.° *Incisione della pelle e penetrazione nella capsula articolare.* — L'individuo si fa coricare sul lato sano, coll'avambraccio leggermente flesso, e formante col braccio un angolo di 130 gradi. Il suo margine esterno è situato in avanti.

Sulla parte posteriore ed esterna del gomito, a livello dell'interstizio che separa il lungo supinatore dalla porzione esterna del tricipite, si comincia, a 6 centimetri al di sopra dell'articolazione, un'incisione, che discende seguendo il margine esterno dell'omero fino alla sporgenza dell'epicondilo. Questa incisione non interessa che la pelle. A questo livello, l'incisione si dirige in basso ed in dentro, seguendo l'interstizio del tricipite e dell'anconeo fino all'olecrano ed al margine posteriore del cubito, lungo il quale la incisione stessa si prolunga in basso per una sufficiente estensione, tagliando nel medesimo tempo la pelle ed il periostio.

Si divide in alto l'aponevrosi sul margine esterno dell'omero; si spinge il tricipite in dietro, il lungo supinatore ed il primo radiale esterno in avanti, poi si taglia il periostio sul margine omerale per tutta l'estensione dell'incisione. Si pratica altrettanto per la piccola incisione obliqua in basso ed in dentro, lasciando il tricipite in alto, e l'anconeo nel labbro inferiore della ferita.

Fig. 132. — Gomito, faccia posteriore.

Resezione (Ollier).

Con l'abrasoio si denuda l'omero nella sua faccia posteriore ed anteriore il più in dentro che è possibile. La capsula articolare è largamente aperta. Le inserzioni dei muscoli dell'epicondilo sono distaccati con molta cura.

2.° *Denudazione dell' olecrano e spostamento del tricipite in dentro.* — Messo l'avambraccio nell'e stensione, si fa portare in dentro il margine interno della ferita. Si distacca il tendine del tricipite, mantenendo la sua continuità col periostio cubitale. Il lembo interno viene allontanato gradatamente da un assistente, ed arrovesciato in dentro. Si denuda con precauzione la circonferenza dell'olecrano, specialmente nel suo margine interno, per risparmiare il nervo cubitale che deve restare nascosto nelle parti molli.

3.° *Distacco del ligamento laterale esterno, lussazione dell' omero e completamento della denudazione dell' osso.* — Si seguita a denudare con l'abrasoio il condilo esterno e la tuberosità dell'omero. Flettendo a poco a poco l'avambraccio sul suo margine interno, si lussa in fuori nella ferita, l'estremità articolare dell'omero. Successivamente s'interessano con precauzione gli attacchi ligamentosi e capsulari anteriori ed interni, a livello della faccia posteriore dell'epitroclea, per non interessare il nervo cubitale. La denudazione di quest' apofisi richiede sempre un certo tempo.

4.° Sezione dell'omero. — Si scolla circolarmente il periostio dell'omero, da basso in alto, al disopra delle tuberosità, e con la sega ordinaria si divide l'osso all'altezza necessaria. Si può segare l'omero in diversi modi, però ciò che importa raccomandare è di non stirare violentemente l'avambraccio od i lab-

bri della ferita, altrimenti si scolla il periostio più in alto del punto in cui deve cadere la sega.

5.° *Denudazione e sezione delle ossa dell' avambraccio.* — Si comincia dal completare il denudamento della testa e del collo del radio, e si divide questo con la sega ordinaria o con una pinzetta tagliente. Si denuda egualmente il cubito, non discendendo al di sotto degli attacchi del brachiale anteriore, quindi lussandolo nella ferita, lo si sega perpendicolarmente al suo asse, alla medesima altezza del radio. Mediante questo processo non vi è pericolo di ledere il nervo cubitale. Se le parti molli sono alterate, bisogna mettere molta attenzione nel denudare l' olecrano, per conservare la continuità del tendine del tricipite col periostio cubitale.

c. Processo di Ollier. — Articolazione anchilosata.

1° *Doppia incisione delle parti molli e protezione del nervo cubitale.* — Sul lato esterno e posteriore dell'articolazione si comincia, 6 centimetri al di sopra della linea inter-articolare, una incisione longitudinale, che si può in occorrenza prolungare sull'olecrano. Sul margine interno dell'omero, in dentro del nervo cubitale, si pratica con precauzione una seconda incisione di 3 a 4 centimetri. Si arriva fino al nervo, ed appena è fatto il taglio, si afferrano con un largo uncino smusso tutti i tessuti del margine interno della ferita, compresovi il nervo che non può più allora essere leso.

2° *Sezione dell'omero.* — Allontanati i margini anteriori delle due incisioni, e scollato il periostio, si passa dietro l'omero, al di sotto del tricipite, una sega a lama stretta di Langenbeck, o una sega da orologiaio, e si sega l' osso da dietro in avanti, lasciando da questa parte un sottile strato che poi si frattura.

3° *Resezione.* — Si riseca dalle ossa dell' avambraccio quello che è necessario dopo averle denudate; indi si distacca il tricipite con molta attenzione, per praticare la sezione dell' olecrano.

Resezione parziale. — Abbiamo descritto i processi per la resezione isolata delle estremità superiore del radio e del cubito. — Per risecarle contemporaneamente, si potrebbe impiegare il processo di Nélaton, o quello d' Ollier, diminuendo la lunghezza dell' incisione longitudinale esterna. Il processo Nélaton permetterebbe di togliere isolatamente la testa del radio; il processo di Ollier di risecare l' estremità superiore del cubito.

Per l'ablazione dell' estremità inferiore dell' omero, si sopprime, nel processo di Ollier, l' incisione cutaneo-periostea che segue il margine posteriore del cubito. Per questa operazione Sédillot consiglia un lembo posteriore unico a convessità su-

periore, la cui sommità corrisponda all'apice dell' olecrano. Abbassato questo lembo si può facilmente disarticolare e lussare in dietro l'estremità dell'omero.

I limiti fisiologici, che sarebbe pericoloso sorpassare, per la sezione dell' osso, sono: in basso, le inserzioni del bicipite al radio, e del brachiale anteriore all'apofisi coronoide del cubito; in alto, gli attacchi del lungo supinatore al margine esterno dell'omero.

§ VII. Resezione dell' omero

Anatomia. — L' omero è ricoverto di muscoli sulla faccia anteriore e posteriore. I suoi margini laterali sono superficiali e dànno attacco alle briglie fibrose inter-muscolari. La doccia bicipitale interna si continua in alto fino all' ascella; la doccia bicipitale esterna si biforca al V deltoideo, per formare le docce deltoidee anteriore e posteriore.

Le parti molli del braccio sono costituite dalla pelle, dallo strato sotto-cutaneo, in cui scorrono la vena basilica nella doccia bicipitale interna, e la vena cefalica che segue dapprima la doccia bicipitale esterna, poi risale lungo il margine anteriore del deltoide, nella doccia deltoideo-pettorale. L'aponevrosi di involucro s'inserisce mediante i suoi due tramezzi o foglietti intermuscolari, interno ed esterno, sui margini laterali dell' omero.

Nella regione anteriore si trovano i muscoli bicipite, brachiale anteriore e coraco-brachiale; in dietro, il tricipite; in fuori ed in alto il deltoide. I vasi brachiali sono situati nella faccia interna del braccio, del pari che i nervi mediano, cubitale e cutaneo interno. L' arteria omerale profonda ed il nervo radiale circondano da dentro in fuori e dall' alto in basso la faccia posteriore dell' osso, nella sua doccia di torsione, e perforando il foglietto intermuscolare esterno al terzo inferiore del braccio arrivano alla sua faccia antero-esterna.

Il corpo dell' omero è irregolarmente arrotondito nella sua parte media; in basso esso si allarga e si appiattisce per formare il gomito; in alto si rigonfia per dare origine al collo, alle tuberosità ed al capo articolare. Il suo periostio è molto spesso.

Risulta da queste disposizioni anatomiche che l' omero deve essere interessato dalla faccia esterna del braccio, ove è più superficiale, a livello del foglietto intermuscolare esterno. Non bisogna dimenticare che il nervo radiale è qualche volta completamente nascosto nella doccia di torsione dell' osso, e deve essere sempre allontanato colla massima attenzione.

A. — *Resezione nella continuità.* — Ollier.

1.° Si pratica un' incisione longitudinale sulla faccia esterna del braccio, a livello del margine esterno dell' omero. Si divide la pelle con precauzione per rispettare la vena cefalica che scorre nella doccia bicipitale esterna, e facendo scostare questo vase, si tira il tricipite indietro del brachiale anteriore che resta in avanti.

2.° Si trova il nervo radiale che contorna l'omero, ed attraversa il foglietto intermuscolare esterno a 10 centimetri circa al di sopra della sommità dell' epicondilo. S' isola con precauzione, ed, afferrando con esso alcune fibre muscolari per non ferirlo, si fa scostare in dietro con degli uncini ottusi.

3.° S' incide il periostio lungo il margine esterno dell' osso, si denuda quest' ultimo con l' abrasoio; poi, con la sega a catena, si asporta tutta la parte ammalata. Si può in occorrenza risalire fino al collo chirurgico dell' osso, prolungando l' incisione tra il tricipite ed il margine posteriore del deltoide.

B. — *Resezione nella contiguità.*

I. Terzo inferiore dell' omero (Ollier). — Incisione sul margine esterno dell' omero, tra il tricipite in dietro ed il lungo supinatore in avanti. Divisi ed allontanati questi muscoli, si incide il periostio lungo il margine esterno dell' osso, fino all' apice dell' epicondilo. Si denuda l' osso con l' abrasoio da fuori in dentro. Lo si lussa nella ferita, flettendo l' avambraccio sul suo margine interno, e si prolunga l' incisione della guaina periostea, fino al punto in cui dev' essere portata la sega. Se il taglio sorpassa il terzo inferiore, bisogna garentire con attenzione il nervo radiale.

II. Metà superiore dell' omero (Ollier). — Incisione antideltoidea, incisione della capsula e del periostio, denudazione dell' osso e disarticolazione come per la resezione della spalla.

III. Estirpazione dell' omero (Ollier). — Essa si pratica mercè la riunione delle due incisioni che servono alla resezione isolata di ciascuna delle estremità dell' osso. Si sega l' omero nel suo mezzo, e si asporta ciascuna metà successivamente.

§ VIII. Resezione della spalla.

Anatomia. — Il moncone della spalla è formato in gran parte dal muscolo deltoide che involge e protegge l' articolazione da tutti i lati, salvo in dentro. La pelle, il tessuto sotto-cutaneo,

l' aponevrosi, il deltoide ed il tessuto lamelloso sotto-deltoideo ricovrono la capsula articolare in fuori ed in avanti. In questi punti essa è più superficiale, e più facilmente accessibile. Il deltoide si prolunga a punta fino nel mezzo della faccia esterna del braccio. Esso è nutrito dalle arterie circonflesse, di cui la posteriore, più voluminosa, contorna in dietro il collo dell' omero accompagnata dal nervo circonflesso. Entrambe penetrano sotto la faccia profonda del muscolo, nel mezzo del suo margine posteriore, e si portano in avanti, dove si sperdono ramificandosi.

Alla faccia interna dell' omero si attaccano: in avanti il tendine del pettorale, in dietro i tendini riuniti del gran dorsale e del grande rotondo. Fra questi, sulla faccia interna della capsula articolare, passano i vasi ascellari, e le branche nervose formate dal plesso brachiale, il coraco-brachiale e la corta porzione del bicipite, la quale attraversa l' ascella per attaccarsi all' apofisi coracoide. In avanti la vena cefalica sotto-cutanea scorre nell'interstizio deltoideo-pettorale.

Profondamente situata la capsula fibrosa, spessa, resistente, inserita in basso al collo anatomico, in alto alla circonferenza della cavità glenoidea della scapola, è rinforzata in fuori dai tendini del sopra-spinoso, del sotto-spinoso e del piccolo rotondo che si inseriscono alle faccette della grossa tuberosità dell' omero; in dentro dal tendine largo e spesso del sotto-scapolare che si porta alla piccola tuberosità.

Tra le tuberosità, nella doccia che le separa, vi è il tendine della lunga porzione del bicipite, che attraversa l' articolazione, in immediato contatto col capo dell'omero, per andare ad attaccarsi alla sommità della cavità glenoidea. Poi il capo dell'omero, colla sua calotta incrostata di cartilagine, il suo collo anatomico, le sue tuberosità, il suo collo chirurgico e la doccia bicipitale. Più in basso, sulla diafisi ossea, si notano le rugosità per le inserzioni del gran dorsale, del gran pettorale, del vasto esterno e del vasto interno del tricipite, e del deltoide. Finalmente bisogna notare: la cavità glenoidea della scapola col suo cercine cartilagineo, il collo dell' omoplata, e la volta osteo-fibrosa acromio-coracoidea che protegge l' articolazione in alto. Da queste disposizioni anatomiche risulta che l'articolazione può essere interessata dalle sue facce posteriore, esterna ed anteriore; ma che la via è più facile in avanti ed in fuori. Si deve rispettare il tendine dalla lunga porzione del bicipite, il deltoide, per quanto è possibile, ed il nervo circonflesso che lo anima. Il limite fisiologico della resezione è indicato per l' omero, dall' inserzione dei tendini del gran pettorale e del gran dorsale, ma spesso si è sceso anche più in basso.

Divisione. — La resezione della spalla è: *totale*, se si asportano nel medesimo tempo l'omero e la cavità glenoidea con o senza una parte del collo della scapola; *parziale*, se si asportano isolatamente o l'estremità superiore dell'omero, o una porzione della scapola. Per lo più la cavità glenoidea s'interessa solo colla sgorbia.

Metodi operativi. — Essi sono numerosissimi e possono essere classificati così:

- I. Incisione unica
  - Verticale: partendo
    - 1° Wite — Dal mezzo del margine esterno dell'acromion, verso l'impronta deltoidea;
    - 2° Larrey — Dall'apice dell'acromion;
    - 3° Langenbek — Dal margine anteriore dell'acromion;
    - 4° Baudens, Ollier — Dall'apofisi coracoide, nell'interstizio deltoideo-pettorale;
    - 5° Malgaigne — Dall'apice del triangolo coraco-clavicolare;
    - 6° Robert — Un centimetro in avanti dell'estremità esterna della clavicola;
  - Trasversale
    - 7° Nélaton, M. Perrin — Parallela al margine posteriore dell'acromion;
  - Curvilinea
    - 8° Stromeyer — Convessità posteriore.
    - 9° Dubrueil — Dall'apice dell'apofisi coracoide, convessa in avanti ed in basso.
- II. Incisioni multiple
  - 1° Syme — Lembo triangolare a base posteriore;
  - 2° Bent — Incisioni a ⊤, due lembi;
  - 3° Bromfield — Incisioni a ⊥, due lembi;
  - 4° Moreau — Incisioni a |¯¯|, lembo quadrilatero a base inferiore;
  - 5° Manne — Incisioni a |__|, lembo quadrilatero a base superiore;
  - 6° Morel — Grande lembo convesso in basso, a base superiore U;
  - 7° Sabatier — Incisione a V, lembo triangolare, a base superiore;
  - 8° Paulet — Incisioni a ¯¯|, lembo triangolare, a base postero-esterna.

Tutti questi processi, salvo quelli di Ollier e di Maurizio Perrin, si riferiscono al metodo antico in cui il periostio non

veniva conservato. I processi ad incisione unica dànno una via più stretta per la manovra, ed uno scolo meno facile alla suppurazione, che non i processi a lembi; però le parti molli vengono meglio protette. L'incisione trasversale di M. Perrin, l'incisione curvilinea di Dubrueil interessano largamente le fibre del doltoide, ma lasciano presso a poco intatto il nervo circonflesso. Le incisioni verticali anteriori di Baudens, Malgaigne, Robert, l'incisione a ʅ rovesciata di Paulet presentano ugualmente delle buone condizioni per la conservazione delle funzioni dell'arto.

A. — *Metodo antico.*

La capsula articolare, messa allo scoverto mediante la incisione della pelle e delle fibre muscolari viene direttamente interessata. Si fanno divaricare i margini della ferita da un assistente, e sollevati i lembi, s' incide la capsula verticalmente in tutta la sua lunghezza, a livello o un poco in fuori della doccia bicipitale, per risparmiare, facendolo spostare da un assistente, il tendine della lunga porzione del bicipite. Si taglia in seguito la capsula sulle tuberosità, imprimendo all' osso un movimento di rotazione che porta le inserzioni tendinee sotto il tagliente del bistori; poi portando il gomito fortemente in alto, si lussa il capo dell'omero fuori della ferita. Si completa il distacco della capsula in dietro, e si denuda l'osso fino al punto conveniente.

L'asportazione dell' omero si fa o colla sega a catena passata dietro del collo dell'osso, o colla sega ordinaria, da fuori in dentro. L'osso deve essere solidamente fissato dagli assistenti nelle sue estremità, e le parti molli protette da una striscia di cartone.

Se la cavità glenoidea è ammalata, la si riseca con delle forti pinzette taglienti. Si può egualmente asportare l'acromion e l'apofisi coracoide, dopo averli denudati.

Se l'omero è fratturato al disotto del suo collo, l'operatore non può utilizzarlo come un braccio di leva nella manovra operativa. È indispensabile allora, per distaccare la capsula, di fissare il capo dell'omero sia con una pinzetta, sia con un tirafondo che si fa penetrare profondamente nell'osso.

B. — *Metodo sotto-periosteo.*

a. Incisione longitudinale (Ollier) (fig. 133). — L' articolazione viene interessata dalla sua faccia anteriore. L' operazione consta di quattro tempi.

1° *Incisione cutanea ed intermuscolare.* — L'ammalato è coricato sul dorso, col braccio allontanato dal corpo quasi ad an-

golo retto (60° a 80°); s'incide la pelle seguendo l'interstizio deltoideo-pettorale, per una estensione di 10 a 12 centimetri, a par-

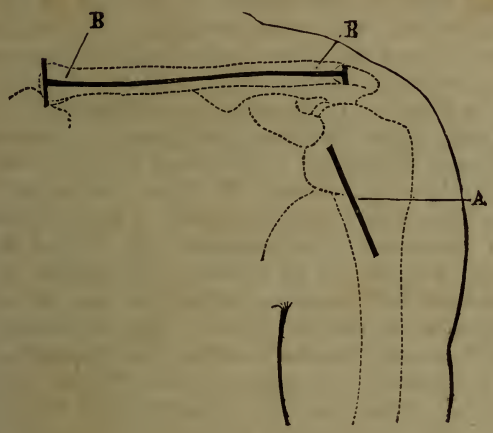

Fig. 133. — Spalla, faccia anteriore.

A, Resezione della spalla (Ollier); B B, resezione della clavicola.

tire dall'apofisi coracoide. Se questo interstizio non è sensibile, si parte dal margine interno o dalla punta dell'apofisi coracoide, si prolunga l'incisione in basso ed in fuori, nella direzione delle fibre del deltoide. Per garentire sicuramente la vena cefalica, invece di separare i due muscoli, si porta il bistori a 4 o 5 millimetri in fuori dell'interstizio nel deltoide medesimo. Alcune fibre di questo muscolo vanno dunque comprese nel margine interno della ferita, le cui labbra largamente divaricate da un assistente mettono a nudo la capsula articolare.

2° *Incisione della capsula e denudamento dell'omero.* — S'incide la capsula articolare ed il periostio per tutta la lunghezza della ferita. Questa incisione si pratica in fuori del tendine della lunga porzione del bicipite, e nella direzione di quest'ultimo, prolungandola sul collo dell'osso, in fuori della doccia bicipitale.

Con l'abrasoio s'interessa la tuberosità esterna, la più voluminosa, a piccoli colpi, facendo sollevare la capsula con un uncino ottuso, a misura ch'essa viene distaccata. Un assistente fissando il braccio nella sua parte inferiore, lo porta a poco a poco, per quanto è possibile, nella rotazione in dentro, facendo cadere sotto l'abrasoio le inserzioni muscolari che si debbono scollare, per quanto è possibile, in fuori.

Facendo scostare, mediante un uncino ottuso, il tendine della lunga porzione del bicipite tratto fuori dalla sua doccia, si denuda la tuberosità interna dell'omero, facendo portare da un assistente il braccio, per quanto è possibile, nella rotazione in fuori. Il braccio viene quindi sollevato da basso in alto in modo da lussare il capo dell'omero nella ferita. Distaccando con l'abrasoio le inserzioni posteriori della capsula, si porta il capo dell'omero in fuori, e si prosegue lo scollamento del periostio sul collo e sulla diafisi dell'osso, per quanto è necessario.

3° *Sezione dell'omero.* — Si riseco l'omero con la sega a catena o con la sega ordinaria; il taglio dev'essere orizzontale.

4° *Resezione della cavità glenoidea.* — Essa si pratica colla sgorbia, per abrasione o raschiamento. Se il collo dell'omoplata è anche esso alterato, lo si denuda e si asporta la parte ammalata con delle forti pinzette taglienti o con un osteotomo.

L'operazione è qualche volta di una esecuzione molto penosa a causa di questa incisione stretta, specialmente allorquando l'omero è fratturato ed il capo separato. Si può in questi casi aggiungere alla prima incisione longitudinale una seconda perpendicolare, che, contornando l'acromion, si porta in dietro ed in fuori. Si distacca il deltoide lungo il margine osseo. L'incisione trasversale non interessa che alcuni rami del nervo circonflesso e le fibre anteriori del deltoide. Portando in dietro il lembo triangolare, si avrà molto più spazio e facilità per l'operazione.

b. Incisione trasversale (Maurizio Perrin) (fig. 134).

1° *Incisione cutaneo-muscolare.* — Per risparmiare il nervo circonflesso e l'arteria circonflessa posteriore, si comincia l'incisione cutanea 1 centimetro almeno in avanti della punta dell'acromion e la si porta in dietro, parallelamente al margine postero-esterno di quest'apofisi od alcuni millimetri al di sotto, per una estensione di 9 a 10 centimetri.

In un secondo tempo si tagliano le fibre del deltoide per tutta l'estensione della ferita, immediatamente contro il margine posteriore dell'acromion. Sul vivo, col ritirarsi delle fibre tagliate, comparisce la capsula, sul cadavere è necessario di dissecare leggermente il margine inferiore della ferita per interessare le tuberosità dell'omero.

2° *Incisione della capsula e del periostio.* — S'incide la capsula parallelamente ed in fuori del tendine della lunga porzione del bicipite, e si allarga l'incisione in alto ed in dietro parallelamente alla ferita. S'interessa quindi la grossa tuberosità con l'abrasoio, facendo portare il braccio nella rotazione in dentro; poi facendo spostare il tendine del bicipite in dentro e por-

tare il braccio nella rotazione in fuori, si denuda la piccola tuberosità dell'omero.

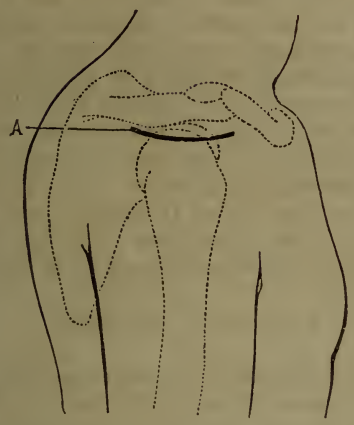

Fig. 134. — Spalla, faccia esterna.

A, resezione della spalla (M. Perrin).

Lusssata la testa in alto, si completa la denudazione dell'osso in dietro, e si scolla il periostio del collo dell'omero, ecc. Il resto dell'operazione come nel processo di Ollier.

§ IX. Resezione della clavicola.

Anatomia. — La clavicola non è ricoverta nella sua faccia anteriore che dalla pelle e dal pellicciaio, dalle branche sopra-clavicolari del plesso nervoso cervicale superficiale e dalla branca venosa, qualche volta considerevole, che riunisce le vene cefalica e giugulare esterna. Nel margine superiore essa dà attacco, in dentro al muscolo sterno-cleido mastoideo, in fuori al trapezio. Al margine inferiore s' inseriscono il gran pettorale in dentro ed il deltoide in fuori. Il muscolo sotto-clavicolare si fissa alla sua faccia posteriore. Da questa parte sono gli organi importanti, l'arteria e la vena succlavia, i nervi del plesso brachiale, e nella sua estremità sternale il tronco venoso brachio-cefalico. Al di sopra ed in dietro, parallelamente all'osso, passa l'arteria scapolare superiore, però molto distante, in modo da essere poco esposta.

Situata tra lo sterno e l'omoplata, la clavicola si articola in fuori con l'acromion, ed è anche attaccata alla faccia superiore dell'apofisi coracoide mediante fasci fibrosi molto resistenti, cioè i legamenti coraco-clavicolari. In dentro la sua articolazione sternale è mantenuta da una capsula fibrosa, e dai legamenti costo-clavicolari, che la uniscono alla prima costola.

Appiattita nel suo terzo esterno, la clavicola si arrotondisce nei suoi due terzi interni, e si rigonfia nella sua estremità sternale per costituire una specie di testa la cui parte posteriore si infossa dal lato del petto. Il periostio di quest'osso presenta di ordinario una spessezza considerevole, nei casi di affezione organica di natura infiammatoria. Il metodo sotto-periosteo è di rigore, e l'osso dev'essere interessato dalla sua faccia anteriore, a causa degli organi importanti situati al di sotto.

A. — *Nella continuità.*

Si pratica sulla faccia anteriore della clavicola, parallelamente al suo asse, un'incisione cutaneo-periostea, di lunghezza conveniente e terminata da due piccole incisioni perpendicolari. Scollato il periostio coll'abrasoio o colla sonda-abrasoio, si passa sotto l'osso una sega a catena e se ne fa la sezione nel limite delle parti alterate. Si può anche fare uso della sega ordinaria o della sega a cresta di gallo, ma proteggendo le parti molli profonde con una striscia di cuoio o di cartone.

B. — *Nella contiguità.*

1° Estremità esterna. — Si pratica, nel mezzo della parte esterna della faccia anteriore della clavicola, un'incisione longitudinale, che termina con due piccole incisioni perpendicolari. Si dissecano i due piccoli lembi con l'abrasoio, comprendendovi il periostio, e si apre l'articolazione acromio-clavicolare. Si taglia l'osso nel limite delle parti alterate, in dentro dell'apofisi coracoide, con la sega a catena. Sollevando il frammento con una pinzetta, si completa con l'abrasoio il denudamento della sua faccia posteriore, il quale presenta qualche difficoltà a livello dei legamenti coraco-clavicolari.

2° Estremità interna. — Incisione longitudinale sulla faccia anteriore della clavicola, sormontata da una piccola incisione perpendicolare a ciascuna estremità. Dissezione dei due lembi cutaneo-periostei, isolamento e sezione dell'osso in fuori, al limite della parte ammalata. Sollevando con una pinzetta l'estremo esterno del frammento osseo, si prosegue il denudamento nella sua faccia posteriore, da fuori in dentro, risparmiando colla mas-

sima cura la guaina periostea. Presso lo sterno specialmente, l' abrasoio dev' essere tenuto fermo sull' osso, ed intaccarlo an-

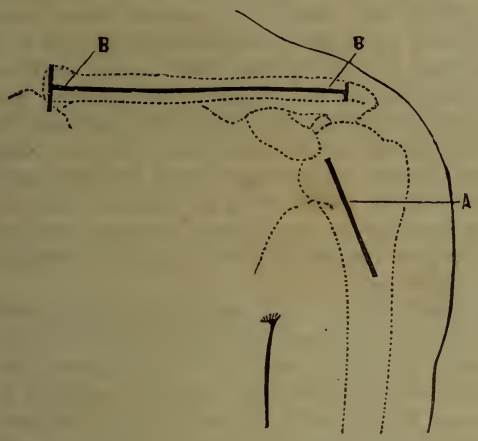

Fig. 135.

A, resezione della spalla (Ollier); B B, estirpazione della clavicola.

che se occorre, per risparmiare la capsula; si opera per torsione e strappamento.

3° Estirpazione (fig. 135). — Essa si pratica nel medesimo modo:

1° Incisione cutaneo-periostea in tutta la lunghezza della faccia anteriore dell'osso, che si termina in ciascuna estremità con una piccola incisione perpendicolare.

2° Dissezione dei lembi cutaneo-periostei con l'abrasoio e denudamento completo dell'osso, verso la sua parte media, in dentro dell'apofisi coracoide.

3° Sezione della clavicola a questo livello con la sega a catena o con una sega ordinaria, proteggendo le parti posteriori.

4° Si completa successivamente il denudamento della metà esterna ed interna dell'osso.

§ X. Resezione dell'omoplata.

Anatomia. — Osso piatto, di forma triangolare, la scapola non è mantenuta che dagli attacchi muscolari. Essa si articola, mercè

l'acromion, con l'estremità esterna della clavicola, mercè la cavità glenoidea, col capo dell'omero.

Delle sue facce, l'una anteriore, fossa sotto-scapolare, è completamente ricoverta dal muscolo di questo nome, l'altra posteriore è divisa dalla spina della scapola in due parti; la superiore, fossa sopra-spinosa, è colmata dal muscolo sopra-spinoso, l'inferiore, fossa sotto-spinosa, dal muscolo dello stesso nome.

Il suo margine posteriore o spinale è sottile come il superiore, e dà attacco ad alcuni muscoli; il suo margine ascellare più spesso termina alla sua riunione col corpo dell'osso mercè il collo arrotondito, sormontato dalla cavità glenoidea. Sulla faccia posteriore dell' osso si trova la spina della scapola, che si prolunga in fuori per formare l'apofisi acromion, la cui estremità esterna è riunita alla clavicola.

L'apofisi coracoide forma una specie di uncino, unito da forti legamenti alla faccia inferiore della clavicola, ed il cui apice dà attacco al coraco - brachiale ed alla corta porzione del bicipite. Infine la capsula dell' articolazione scapolo - omerale si inserisce alla circonferenza della cavità glenoidea, ed il tendine della lunga porzione del bicipite al margine superiore di questa cavità.

Oltre i muscoli che la ricovrono direttamente, l'omoplata dà attacco pei suoi margini a numerosi muscoli. Pertanto è facile interessarla da dietro, facendo cadere le incisioni sulla spina della scapola o sul margine porteriore dell'osso.

Numerose arterie (sopra e sotto-scapolare, scapolare posteriore) formano sulle facce dell'osso e lungo i suoi margini, una lunga rete vascolare che è necessario di risparmiare.

Divisione. — Le resezioni della scapola sono totali o parziali, secondo che si asporta l' osso intiero o solamente una delle sue parti.

I. — *Estirpazione dell'omoplata.*

Essa si pratica col metodo sotto-periosteo, salvo nei casi di tumori maligni.

A. Metodo ordinario. — Le incisioni sono sempre a lembo.

1° Syme. — Incisioni a T. La branca trasversale segue la spina della scapola; dal suo mezzo parte la branca verticale che va a finire all'angolo inferiore dell'osso.

2° Ried. — Incisioni ad H. La branca trasversale segue la spina della scapola, la branca verticale interna costeggia il margine spinale dell'osso in tutta la sua estensione; la branca verticale esterna taglia di traverso l' acromion alla sua base e si prolunga al di là dei suoi margini.

3° Velpeau forma due lembi triangolari. Il primo ha la

base rivolta al margine ascellare dell'osso, ed è circoscritto da due incisioni, di cui l'una costeggia la spina della scapola e l'altra il margine spinale. Il secondo ha la base rivolta in alto, ed è compreso tra l'incisione che segue la spina, ed una seconda incisione più corta perpendicolare, che parte dall'estremità esterna della precedente sull'acromion, dirigendosi verticalmente in alto.

4° Langenbeck. — Lembo triangolare unico, a base ascellare, circoscritto da due incisioni, delle quali l'una costeggia il margine spinale della scapola, l'altra il margine superiore di quest'osso.

Sédillot. — Un largo lembo semi-lunare a convessità inferiore.

6° Chassaignac. — Incisione unica curvilinea, concentrica alla scapola.

Queste incisioni non penetrano che fino ai muscoli, i quali si distaccano, partendo dalla spina o dal margine interno, ed avanzandosi a poco a poco verso l'articolazione della spalla, che si apre largamente. Se la clavicola e l'omero sono ammalati, si denudano e si risecano le parti alterate.

B. Metodo sotto-periosteo (Ollier) (fig. 136). — 1° *Incisione della pelle e degl' interstizii muscolari fino alla guaina periostea.* — Si pratica una prima incisione proprio lungo la spina della scapola, dalla punta dell'acromion fino al margine spinale dell'osso. Dall'estremità posteriore di quest'incisione se ne fanno partire due altre lungo il margine spinale: l'una inferiore, che discende fino all'angolo inferiore dell'osso; l'altra superiore, di 3 centimetri di lunghezza circa, un po' obliqua in alto ed in avanti. Queste incisioni posteriori non si possono praticare che quando si siano denudati l'acromion, la spina ed una parte delle fosse sopra e sotto-spinose.

A livello dell'estremità acromiale dell'incisione trasversale, si può praticare una piccola incisione perpendicolare per agevolare lo scollamento. La resistenza più o meno grande dei tessuti guiderà l'operatore.

2° *Denudazione dell' osso.* — Le incisioni sono cutaneo-periostee. Si denuda dapprima l'acromion e la spina della scapola, avendo cura di dividere tutti gli attacchi deltoidei e trapeziei. Alcune fibre del trapezio vengono tagliate negli individui, nei quali questo muscolo ricovre la parte posteriore della spina. Però questa sezione è poco importante per le ulteriori funzioni dell'arto, essa cade sopra una parte quasi esclusivamente aponevrotica. S'incide in seguito il periostio del margine posteriore dell'osso nell'interstizio che divide il romboidale dal sotto-spinoso, allontanando le fibre aponevrotiche del trapezio, se non è stato necessario tagliarle.

Si denuda la fossa sotto-spinosa procedendo con precauzione, perchè nella sua metà inferiore il periostio è di una estrema

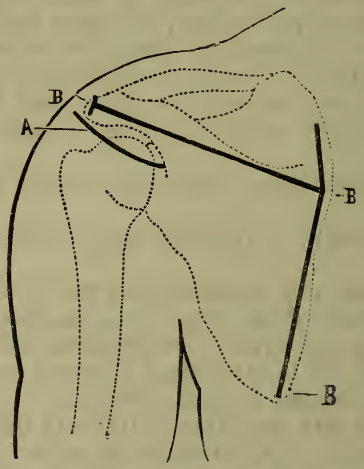

Fig. 136. — Spalla, faccia posteriore.

A, resezione della spalla (M. Perin); BBB, estirpazione della scapola (Ollier).

sottigliezza. Nel terzo superiore il periostio diviene molto più spesso. Si denuda in seguito l' angolo inferiore dell' omoplata, distaccando le inserzioni del gran dentato e del grande rotondo, dopo avere allontanato il gran dorsale; si può quindi sollevare l' osso e distaccare il sotto-scapolare da basso in alto e da dietro in avanti. L' osso viene sollevato colle dita o con dei forti uncini. Se esiste la cartilagine marginale, si scolla l' osso a questo livello, restando la cartilagine sempre aderente al periostio.

Bisogna allora denudare la fossa sopra-spinosa, il cui periostio è anche estremamente sottile in certi punti. Con degli uncini ottusi si allontanano i margini posteriore e superiore della ferita, senza giammai separare i muscoli dalla pelle. Si denuda in seguito l' angolo superiore e posteriore, ed il margine superiore dell'osso. Nel praticare questo denudamento, se non si fa attenzione, si corre il rischio di tagliare il nervo sopra-scapolare; bisogna quindi portarlo in alto, distaccando col periostio il rivestimento dell'incisura fibrosa per la quale passa.

In seguito fa mestieri sollevare l'osso da dietro in avanti e da basso in alto per completare il denudamento della fossa sottoscapolare e del margine ascellare. Se si vuol fare la resezione dell'omoplata a livello del suo collo (amputazione), la denudazione deve arrestarsi là, ed il collo si taglia mercè la sega a catena o le forbici, ad una distanza più o meno grande dalla cavità articolare.

3° *Apertura dell'articolazione scapolo-omerale. — Distacco della capsula articolare e denudamento dell'apofisi coracoide. Completamento dell'operazione mediante torsione dell'osso.* — Si ritrova l'acromion già spogliato dei suoi attacchi deltoidei; bisogna allora isolarlo dai suoi attacchi alla clavicola, e perciò distaccare le parti fibrose dell'articolazione acromio-clavicolare. L'articolazione scapolo-omerale si trova per siffatto modo già accessibile in fuori; ma vale meglio interessarla da dietro. Si afferra la scapola a piene mani, e si arrovescia in alto, si apre l'articolazione della spalla, si rialza sempre più l'osso, denudando fin dove si può collo stacca-tendini. Si può anche spogliare l'apofisi coracoide delle sue inserzioni muscolari e dei suoi legamenti clavicolari ed acromio-coracoidei; non restano che alcune aderenze capsulari o legamentose (legamenti coraco-clavicolari), per distaccare completamente i quali, basta imprimere un movimento di torsione all'osso. Il tempo più penoso dell'operazione è il denudamento dell'apofisi coracoide, a motivo della moltiplicità dei legamenti e dei muscoli, che vi s'inseriscono. Sul vivo si potrebbe abbreviare l'operazione asportando quest'apofisi dalla sua base, e modificando inoltre, secondo i casi, gli ultimi tempi da noi descritti.

II. — *Resezioni parziali.*

a. Amputazione della scapola. — Con questa operazione s'intende asportare il corpo dell'osso, conservando il collo e la cavità glenoidea. Si possono asportare, secondo l'occorrenza, l'acromion e l'apofisi coracoide. Si lascia intatta l'articolazione della spalla e certi muscoli che s'inseriscono in vicinanza della capsula: bicipite, tricipite, coraco-brachiale. I processi operatorii sono gli stessi che per l'estirpazione.

b. Resezione di uno degli angoli. — Si pone l'osso allo scoverto mediante una incisione a croce o ad H.

c. Resezione di uno dei margini. — Incisione dritta, o meglio semi-lunare, lungo il margine da asportare.

d. Resezione della spina. — Incisione longitudinale lungo quest'apofisi, con due piccole incisioni trasversali alle estremità.

e. Resezione dell'acromion. — Incisione semi-lunare lungo il margine posteriore dell'apofisi, o incisione ad L. Denudazione

dell'osso coll'abrasoio. L'apofisi viene tagliata al di là della parte malata, e poi viene sollevata con una pinzetta per quindi aprire l'articolazione acromio-clavicolare.

§ XI. Resezione delle costole.

Anatomia. — La posizione speciale di ciascuna di queste ossa rende spesso impossibile la resezione di tutta o parte della loro lunghezza. Non le si possono interessare in dietro, sotto la scapola, o sotto i muscoli vertebrali; in avanti, alcune sono profondamente nascoste sotto i muscoli pettorali, e la resezione è applicabile solo alla parte media ed anteriore di un certo numero di esse.

Ricoverte nella loro faccia esterna dalla pelle e da uno strato muscolare di varia spessezza, le costole ricevono per i loro margini le inserzioni dei muscoli intercostali. Contro il loro margine inferiore è applicata l'arteria intercostale nei loro $^3/_5$ medi. Mediante la loro faccia interna sono in contatto immediato con la pleura toracica, molto sottile allo stato sano, ma d'ordinario spessa, quando l' osso è alterato. In questi casi esistono per lo più anche delle aderenze tra i due foglietti della pleura. Alcune costole sono in rapporto col pericardio, le false costole col peritoneo. I vasi mammarii interni corrispondono alle cartilagini costali.

Resezione nella continuità. — 1° Incisione cutanea sul mezzo della faccia esterna della costola, seguendo la sua lunghezza, con una piccola incisione perpendicolare a ciascuna estremità.

2° Allontanando o dividendo le fibre muscolari, si arriva sul periostio, che s' incide longitudinalmente per tutta l' estensione della ferita.

3° Con un abrasoio curvo, poi colla sonda-abrasoio, si stacca la guaina periostea, operando con grandissima precauzione in dietro, per risparmiare la pleura. Denudato completamente l'osso nel mezzo dell' incisione, si fa spingere la pleura indietro, e passando la sega a catena sotto la costola se ne fa l' asportazione.

§ XII. Resezione del coccige (Ollier).

Fatto coricare l' ammalato sul ventre, l' operatore si assicura dei limiti del coccige, introducendo un dito nel retto ed afferrando l'osso tra questo dito ed un altro situato sulla sua faccia posteriore. Si fa allora una incisione di 7 ad 8 centimetri seguendo l' asse del coccige, la quale sorpassa di un centimetro la base e di alcuni millimetri solamente la punta di quest'osso.

Questa incisione deve arrivare fino all' osso e dividerne il rivestimento posteriore. Con l'abrasoio si scolla questo rivestimento fibroso a destra ed a sinistra, in modo da mettere a nudo la faccia posteriore dell' osso. Per operare questa denudazione più perfettamente e non trovarsi impacciato nella disarticolazione delle corna del coccige, bisogna incrociare la prima incisione, a livello dell'articolazione sacro-coccigea, con una seconda incisione trasversale.

Messa allo scoverto l' articolazione sacro-coccigea mediante la denudazione della sua faccia posteriore, s' incide la sua fibrocartilagine; si denudano con l' abrasoio tagliente le corna dell'osso, e si prosegue la denudazione fino sui margini laterali. S'introduce allora sotto il coccige, attraverso l' articolazione sacro-coccigea, un elevatore o un abrasoio curvo, e si usa questo strumento come una leva per sollevare l' osso, che si stacca, mercè un tale movimento, dal suo rivestimento fibroso anteriore.

Se i pezzi coccigei non sono saldati tra loro, si asportano separatamente. Se il sacro fosse alterato, bisognerà ricordarsi che il canale sacrale non è chiuso, in dietro ed in basso, che da tessuti fibrosi.

§ XIII. Resezione del mascellare superiore.

Anatomia. — Il mascellare superiore solidamente incuneato tra le altre ossa della faccia, offre nel suo assieme la forma di un cubo irregolare. Esso presenta dunque sei facce a considerare.

1° La faccia *superiore* o *orbitale* forma per la maggior parte il pavimento dell' orbita. Essa è limitata in avanti da un margine ottuso ed arrotondito, che è il margine orbitale inferiore. Verso il suo mezzo si trova un canale osseo che si apre sulla faccia anteriore dell' osso mediante il forame sott' orbitale. In dietro la parete superiore del canale sott'orbitale si assottiglia e può essere molto facilmente divisa dalla punta di un bistori; più in dietro essa scompare, ed il fascio nerveo-vascolare si trova allogato in un canale osteo-fibroso, che va da questa parte a raggiungere la fenditura sfeno-mascellare. Pel suo margine interno la faccia superiore del mascellare si unisce all' apofisi orbitale dell'osso palatino, all' osso piano dell' etmoide, ed in avanti all'osso unguis. In fuori esso si unisce all'apofisi orbitale dell' osso malare, in avanti della fenditura sfeno-mascellare. Tutta questa parete ossea è molto sottile, specialmente in dietro. Essa è ricoverta da un periostio spesso, che si lascia molto facilmente scollare.

2° La faccia *posteriore* si articola con la lamina perpendicolare dell' osso palatino e coll' apofisi pterigoidea dello sfenoide. Queste intime connessioni vengono distrutte, fratturando le ossa mediante un movimento di strappamento.

3° La faccia *esterna* è libera, come anche:

4° La faccia *anteriore* che presenta il forame sott'orbitale, pel quale il nervo e l'arteria di questo nome escono sulla gota.

5° La faccia *interna*, libera nella fossa nasale corrispondente, della quale essa forma la parete esterna, è sormontata dal cornetto inferiore e presenta le aperture del seno mascellare e del canale naso-lagrimale. Essa è divisa in due parti dall'apofisi palatina, l'una superiore o nasale, l'altra inferiore o boccale, meno sporgente.

6° *Faccia palatina.* — Essa corrisponde in alto all'impalcatura delle fosse nasali, ed è tapezzata dalla mucosa schneideriana. Nella bocca essa forma la metà laterale della volta ossea del palato, tapezzata da una fibro-mucosa spessa, molto aderente alle ineguaglianze ossee e che fa le veci del periostio.

Al centro del cubo formato da queste facce esiste una cavità tapezzata da una mucosa, ch' è il seno mascellare o antro d' Highmoro.

Dei margini ossei del mascellare superiore indicheremo: il margine orbitale inferiore , spesso e molto resistente , il margine esterno unito all'osso malare nella sua parte superiore; il margine alveolare che porta i denti superiori ed è rivestito in tutta la sua estensione dalla fibro-mucosa o periostio gengivale; il margine interno unito alle cartilagini e alle ossa del naso, ed il margine posteriore alla tuberosità mascellare. Ma ciò che importa studiare sono le connessioni ossee del mascellare , che bisogna dividere nella resezione.

1° Il margine posteriore dell'osso è intimamente unito all'osso palatino ed all'apofisi pterigoidea dello sfenoide, e questa unione non può essere distrutta che fratturando le ossa.

2° L' apofisi montante è unita in avanti all' osso proprio del naso, in alto all' apofisi orbitale interna del frontale, in dentro all'osso unguis. Essa concorre alla formazione del canale naso-lacrimale. La separazione, o meglio la frattura , riesce facile in questo punto, a causa della poca resistenza delle ossa.

3° Le apofisi palatine sone unite sulla linea mediana, per tutta la lunghezza della volta ossea del palato, dalla spina nasale anteriore alla spina nasale posteriore.

4° Infine l' apofisi malare del mascellare è intimamente connessa all'osso malare, che forma in fuori la parete inferiore dell'orbita. In questo punto di congiunzione delle due ossa, si trova la fenditura sfeno-mascellare che separa in dietro la parete

inferiore ed esterna della cavità orbitale. Larga 5 ad 8 millimetri nella sua estremità anteriore, questa fenditura termina a 11 o 15 millimetri dall'orlo orbitale inferiore e corrisponde in basso alla fossa pterigo-mascellare.

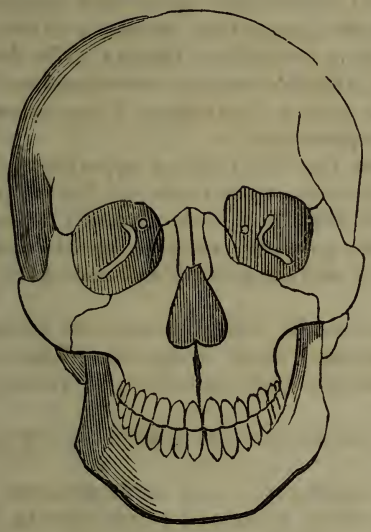

Fig. 137. — Ossa della faccia e del cranio. Connessione del mascellare superiore.

Parti molli. — La pelle della gota è molto mobile, quella che ricovre il naso è più sottile e molto aderente. Al disotto della pelle vi sono dei muscoli fissi da una parte alla pelle, dall'altra alle ossa, e debbono essere quasi per forza interessati.

Il canale parotideo o condotto di Stenone, attraversa il muscolo buccinatore per aprirsi nella bocca a livello del secondo piccolo molare superiore. Esso dev'essere garentito, per quanto è possibile, nella resezione.

Tutta la parte boccale della volta palatina è tapezzata da una fibro-mucosa spessa e molto aderente. Essa si continua al margine posteriore delle apofisi palatine col velo del palato, reso più spesso per l'interposizione delle glandole e delle fibre muscolari tra i suoi due strati mucosi. Per risparmiare il velopendolo bisogna assolutamente staccarlo dal margine posteriore della volta del palato.

Vasi. — In avanti l'arteria facciale, che dal margine anteriore

del massatere si porta obliquamente in alto ed in dentro verso l'angolo interno dell'occhio, e le coronarie labiali superiori. L'arteria trasversale della faccia, branca della temporale, che si dirige orizzontalmente da fuori in dentro, al di sopra del canale di Stenone. L'arteria sotto-orbitale che dal suo canale passa sulla faccia anteriore del mascellare. Essa deve essere assolutamente tagliata, come anche la palatina posteriore. Più grave sarebbe la lesione dell'arteria mascellare interna nella fossa pterigo-mascellare; bisogna quindi rasentare attentamente l'osso in questa regione, e meglio ancora, terminare l' operazione mediante un movimento di strappamento.

Nervi. — Alcuni rami del facciale appartenenti quasi tutti alla branca temporo-facciale, percorrono la faccia quasi trasversalmente da fuori in dentro. I nervi alveolari posteriori e superiori, il nervo grande palatino, vengono inevitabilmente recisi, come anche il nervo sott'orbitale all'entrata ed all' uscita dal suo canale osseo.

Divisione. — Lo studio delle resezioni del mascellare superiore comprende l'estirpazione totale di un mascellare, le resezioni parziali, l' estirpazione dei due mascellari, le resezioni temporanee.

I. — *Estirpazione del mascellare superiore.*

Disposizioni preliminari. — L' ammalato deve stare seduto o coricato, però la prima posizione è più comoda, perchè evita in parte la penetrazione del sangue nelle vie aeree; la seconda espone meno l'ammalato al pericolo di sincopi ripetute. La cloroformizzazione è pertanto possibile durante il primo tempo dell'operazione prendendo le precauzioni indicate da Verneuil: tamponaggio dell' orifizio posteriore della narice del lato da operarsi, e completamento della denudazione del mascellare sulle sue facce anteriore, superiore ed esterna, risparmiando con cura la plica mucosa gengivale per impedire al sangue di cadere nella bocca. Si possono tagliare l' apofisi montante e l' apofisi malare durante l'anestesia, e terminare poscia la separazione delle apofisi palatine ed il distacco del mascellare con rapidità.

L'operazione consta di due tempi principali; la divisione e la separazione delle parti molli, la separazione delle connessioni ossee.

Divisione delle parti molli. — Essa comprende dei processi ad incisione unica, e ad incisioni combinate. I due metodi, l' ordinario ed il sotto-periosteo, sono applicabili a questa operazione, quantunque quest' ultimo abbia solo di raro la sua indicazione per la frequenza delle lesioni di triste indole.

A. — Metodo ordinario. — I. Incisioni uniche. — 1° *Inci-*

sione laterale esterna (Velpeau, Blandin, Syme) (fig. 138, A.) — Incisione curva a convessità inferiore, che dalla commessura delle labbra si porta al margine anteriore, nel mezzo dell'osso malare o fino alla radice anteriore dell'arcata zigomatica.

2° *Incisione mediana* (Dieffenbach) (fig. 138, B). — Cominciata dalla radice del naso, si porta sulla linea mediana del dorso nasale, e divide il labbro superiore per metà. A questa incisione ordinariamente se ne aggiunge un'altra piccola trasversale molto corta, che, dalla radice del naso, si porta all' angolo interno dell'occhio.

3° *Incisione trasversale* (Huguier). — Partendo dal lobulo

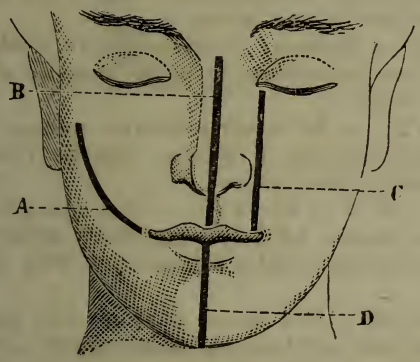

Fig. 138. — Resezioni dei mascellari, incisioni cutanee.

A, mascellare superiore, incisione laterale esterna; B, mascellare superiore, incisione mediana; C, mascellare superiore, incisione laterale interna; D, mascellare inferiore, ablazione della parte media del corpo del mascellare, incisione mediana.

dell' orecchio, essa va a terminare sul labbro superiore, un po' in avanti della commessura.

4° *Incisione laterale interna* (fig. 138, C). — Essa parte dall' angolo interno dell' occhio, e discende in linea retta nel solco naso-facciale, fino al labbro superiore che viene tagliato a livello del dente canino, formando due lembi.

5° Langenbeck. — Per non dividere il margine libero del labbro, il quale spesso difficilmente aderisce esattamente, pratica un'incisione curva a convessità inferiore, che partendo dall' angolo interno dell' occhio, ovvero fra le due sopracciglia, di-

scende lungo il solco naso-genieno fino alla pinna del naso, e risale, descrivendo una curva, per venire a terminarsi in alto ed in fuori a livello dell'apofisi orbitale esterna.

II. — Incisioni multiple. — 1° Gensoul. Incisione verticale che parte dal grande angolo dell' occhio, e divide il labbro superiore a livello del dente canino. All'altezza della pinna del naso, un' incisione orizzontale cominciata a 9 millimetri dal lobulo dell' orecchio, viene a raggiungere la precedente. Infine, una terza incisione verticale, parte a 12 millimetri in fuori dell'angolo esterno dell'orbita per terminare all'estremità auricolare dell'incisione trasversale.

2° Malgaigne all' incisione laterale esterna ne aggiunge una seconda, la quale partendo dalla narice del lato ammalato, discende verticalmente sul labbro.

3° Liston. — Incisione laterale esterna combinata con una incisione interna che contorna la pinna nasale e divide il labbro superiore nel mezzo.

4° Lisfranc. — L' incisione laterale interna risale sino al grande angolo dell'occhio, l' incisione laterale esterna finisce in fuori dell'apofisi orbitale esterna.

5° Heylen d'Hérentals. — Incisione mediana dalla radice del naso al mezzo del labbro superiore; incisione quasi orizzontale, che cominciando dalla commessura delle labbra si porta in fuori.

6° Nélaton (fig. 139, A). — Incisione che parte dal mezzo del labbro superiore, contorna la pinna nasale e risale lungo il solco naso-genieno sino all'angolo interno dell' occhio. A questo livello, si continua con una seconda incisione che va trasversalmente in fuori, un poco al di sotto del margine orbitale inferiore e sino al mezzo di questo.

7° Böckel di Strasburgo (fig. 139, B).—Incisione verticale, la quale dall'angolo interno dell'occhio scende sino al labbro superiore, che divide a livello del dente canino. Un' incisione orizzontale, che parte dal mezzo del dorso del naso, all' altezza della parte superiore della precedente, la divide e si continua in fuori al di sotto del margine orbitale inferiore, sino al mezzo dell' osso malare. Si ottengono così due lembi quadrilateri, di cui l'interno è spostato in dentro e l'esterno in fuori.

I processi di Fergusson, Bauchet, Maisonneuve sono del pari una combinazione delle incisioni mediana e laterale interna, con l'incisione trasversale sotto-orbitale, più o meno prolungata in fuori.

Le tre condizioni che si richiedono per la divisione delle parti molli sono: 1° permettere la denudazione del mascellare e rendere facile l' operazione; 2° non incidere nè il dotto di Stenone, nè

le branche del nervo facciale ; 3° non lasciare cicatrici troppo apparenti; queste condizioni si ottengono in un modo abbastanza

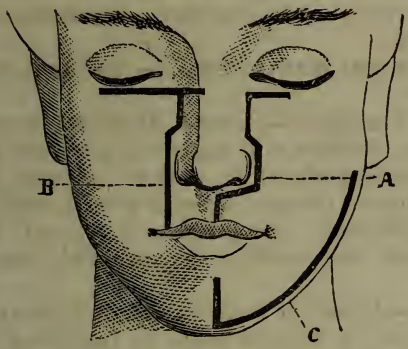

Fig. 139. — Resezione dei mascellari, incisioni cutanee.

A, mascellare superiore, processo di Nélaton; B, mascellare superiore, processo di E. Böckel; C, mascellare inferiore, resezione della metà dell'osso.

soddisfacente con i processi ad incisione laterale interna sormontata da un'incisione trasversale sotto-orbitale.

α. Denudazione del mascellare. — Lo scalpello deve penetrare al primo colpo sino all'osso. Si disseca il piccolo lembo interno, conservando il periostio, se non è alterato. Si distaccano le cartilagini del naso dal margine interno del mascellare, e si portano dal lato sano insieme al lembo. In basso, si prolunga l'incisione e la dissezione sino alla plica mucosa gengivo-labiale, in alto si denuda l'apofisi montante e la parte interna dell'orlo orbitale a livello del canale nasale.

Il lembo esterno viene allora dissecato da dentro in fuori. Scoverto il foro sotto-orbitale si taglia nettamente col bistori il nervo sotto-orbitale al punto di sua uscita. In basso bisogna fermarsi alla plica mucosa gengivo-labiale, che si deve rispettare. In fuori si mette bene allo scoverto la tuberosità mascellare, l'apofisi malare, ed anche una porzione dell'osso malare stesso, per arrivare sino alla porzione del margine dell'orbita, che corrisponde alla fenditura sfeno-mascellare. Col raschiatoio, o col manico dello scalpello, si distacca il periostio dal pavimento dell'orbita e facendo sollevare con precauzione l'occhio, si continua questo di-

stacco in dietro sino a mettere allo scoverto la parte anteriore della fenditura sfeno-mascellare. A traverso la sottile parete che lo ricovre si riconosce facilmente il nervo sotto-orbitale; lo si taglia nettamente con la punta del bistori insieme alla lamella ossea, più indietro che sia possibile, vicinissimo alla fenditura sfeno-mascellare.

β. Divisione dei ponti ossei. — Questa si può fare con diversi strumenti:

a. Scalpello e maglio. — Questi strumenti accusati di cagionare una scossa dolorosa e di esporre alla lesione delle parti profonde, sono ancora preferiti da qualche chirurgo per la sezione dell'osso zigomatico. Bisogna agire a piccoli colpi ed assicurarsi spesso della profondità, alla quale si è arrivati. Per la divisione del pavimento dell'orbita è indispensabile una grande delicatezza.

b. Forbici. — L'uso di forti forbici di Liston è oggi generalmente accettato in Francia come in Inghiltera per la sezione delle ossa. Per altro sono necessarii istrumenti molto potenti ed una forza muscolare assai grande per recidere l'osso malare. Al contrario per la sezione dell'apofisi montante e dell'orlo orbitale, le forbici sono di uso comodissimo. Dicasi altrettanto per la divisione delle apofisi palatine, a condizione però che le branche di queste forbici sieno lunghe e strette.

c. Sega a catena. — Per la sezione dell'apofisi montante si introduce l'ago dall'orbita verso la fossa nasale, non seguendo il canale nasale (il che non è possibile), ma perforando direttamente l'unguis per penetrare nella cavità del naso.

Per segare l'apofisi malare, si introduce l'ago dall'orbita, e facendolo entrare a traverso la fessura sfeno-mascellare, lo si fa uscire al disotto dell'osso zigomatico. Questo tempo dell'operazione è assai delicato. Se la fenditura sfeno-mascellare è stata chiusa dal ravvicinarsi delle ossa, per l'influenza dello sviluppo del tumore, il passaggio della sega a catena è completamente impossibile.

Se la fenditura ha conservata in avanti la sua larghezza normale, l'ago e la catena potranno attraversarla. Ma siccome essa si termina a 15 millimetri indietro del margine orbitale inferiore, bisogna che la punta dell'ago sia spinta quasi per 2 centimetri nell'orbita, onde penetrare nella fenditura. Dippiù è necessario che l'ago abbia una curvatura molto pronunziata. Con gli aghi ordinarii, la punta si intromette in dietro nei muscoli masticatori: se la si ritira in avanti, la base comprime il globo oculare. Bisogna quindi adoperare un ago speciale che rappresenti i due terzi di un cerchio di 14 a 16 millimetri di diametro.

Per evitare che l'ago, una volta introdotto, non scivoli fra le dita e venga così a lacerare le parti molli della guancia, bisogna che la sua base possa essere fissata sopra un manico od una pinzetta a torsione, che serva a condurlo.

Per introdurlo, dirigendo il manico in basso ed in fuori, si fa scorrere la punta dell'ago lungo il pavimento dell'orbita sino alla fenditura sfeno-mascellare. Appena essa vi si è impegnata, si solleva il manico, e la punta scivolando sotto l'osso malare, può essere presa con le dita o con una pinzetta.

Allora si tira pian piano guidata dall'indice, la sega a catena, con i denti rivolti all'osso. Si situa l'impugnatura mobile e, facendo fissare stabilmente la testa dagli assistenti, si imprimono alla sega dei movimenti di va e vieni, tenendo la parte inferiore verticalmente e la superiore orizzontalmente, per non ferire il globo oculare (V. fig. 140).

Il passaggio della sega a catena attorno al punto di riunione delle apofisi palatine è presso a poco così delicato, ma la manovra è più difficile ancora. Oggi per questo tempo dell' operazione è completamente abbandonata la sega a catena.

Manovra operatoria. Dopo l'incisione della pelle, la dissezione dei lembi, risparmiando la plica gengivo-labiale, e la denudazione delle facce anteriore, superiore ed esterna del mascellare:

1° Si divide l' apofisi malare con la sega a catena o con lo scalpello. Si taglia il pavimento dell'orbita in dietro, dalla parte anteriore della fessura sfeno-mascellare verso l'osso unguis, cioè obliquamente in dentro. Questa sezione può essere fatta più o meno indietro dell'orlo orbitale superiore.

2° Introducendo una delle branche delle forbici di Liston nella fossa nasale, si taglia l'apofisi montante e l'orlo orbitale inferiore sino ad incontrare la precedente incisione. Allora si sveglia l'ammalato dalla narcosi.

3° Si completa la divisione del labbro superiore, poi si stacca rapidamente la plica mucosa gengivo-labiale e si completa la denudazione della tuberosità mascellare; con una tanaglia o le forbici si asporta l'incisivo mediano del lato ammalato.

Si distacca indietro la parte del velo pendolo che corrisponde al margine posteriore dell'apofisi palatina del lato ammalato, quindi si divide sulla linea mediana la fibro-mucosa della volta palatina, in tutta la sua lunghezza. Si può egualmente, se questa membrana è sana, dividerla lungo il margine interno dell'arcata dentaria, quindi con il raschiatoio dissecarla di fuori in dentro sino alla sutura mediana. Più tardi poi la si unisce con la mucosa della guancia per chiudere la fossa nasale. Un paio di forbici di Liston molto solide, a branche lunghe e strette, si

applicano sulla linea mediana fra i mascellari, con una branca nella fossa nasale in vicinanza del setto e l'altra nella bocca. Si

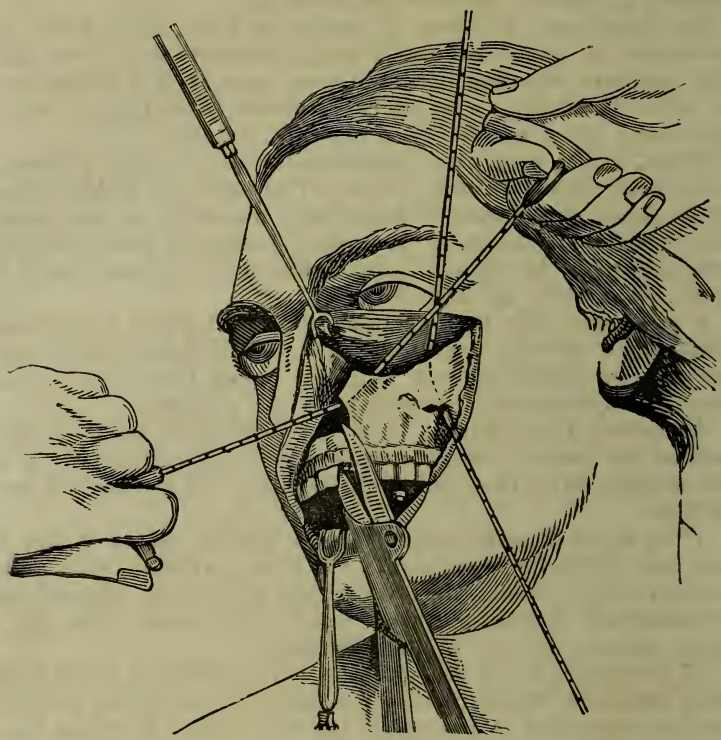

Fig. 140. — Sezione dei ponti ossei con la sega a catena.

separano così le apofisi palatine l'una dall'altra, e l'osso non resta aderente che solo per il suo punto d'unione con l' osso palatino e l'apofisi pterigoidea.

4° Con una forte tanaglia si afferra il mascellare per la sua faccia anteriore, una delle branche prende punto d'appoggio sul margine orbitale inferiore, e l' altra sull' arcata dentaria o sul margine alveolare superiore. La tanaglia di Farabeuf è adattatissima per quest' uso. Si lussa in basso il mascellare e imprimendogli un movimento di altalena e di torsione, si spezza il suo punto d' attacco posteriore. Col mascellare spesso si porta

via anche una parte del palatino, dell' apofisi pterigoidea e dei muscoli che vi si attaccano. Ma la sezione di questo punto d'unione con la pinzetta tagliente, come consiglia Heyfelder, è pericolosa per la vicinanza immediata di grossi vasi.

Se vi rimangono delle schegge, si tolgono, quindi si frena l'emorragia con la legatura, la torsione o il tamponaggio.

Metodo sotto-periosteo (fig. 141, A) — Processo d'Ollier.—

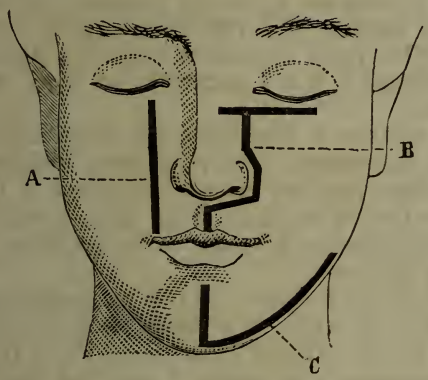

Fig. 141. — Resezione dei mascellari, incisioni cutanee.

A, mascellare superiore, processo di Ollier; B, mascellare superiore, processo consigliato; C, mascellare inferiore, resezione della metà del corpo dell'osso.

Questo processo è caratterizzato dalla conservazione dell'osso incisivo. Inapplicabile ai casi di tumori maligni, deve essere riservato per le osteiti, le necrosi e i casi ove la resezione non è che una operazione preliminare per aprire una via verso le parti profonde. Il cloroformio può essere amministrato nel primo tempo.

1° *Incisione cutanea.* — Essa comincia a 7 o 8 millimetri in dentro della commessura delle labbra o si porta direttamente in alto sino al mezzo dell' osso malare, formando così due lembi. Si può all' uopo, per maggior facilità, aggiungervi un' incisione anteriore, che cominciando ad 1 centimetro al di sopra della pinna del naso, discende direttamente in basso, poi contorna la pinna e ridiventa verticale a livello del margine sporgente della

fossetta media del labbro. Si facilita in questo modo la dissezione del lembo interno.

2° *Incisione della mucosa periostea.* — Questa si comincia sulla faccia antero-esterna del margine alveolare del mascellare, a livello dell' intervallo che separa il dente canino dal 2° incisivo superiore. Di là l' incisione si dirige in dietro ad 1 millimetro al di sopra del colletto dei denti, contorna l' ultimo molare e, seguendo la faccia palatina dell'orlo alveolare, ritorna di dietro innanzi a livello del secondo incisivo. Dalla estremità anteriore dell'incisione esterna ne parte una seconda, la quale dividendo egualmente la mucosa ed il periostio, si porta obliquamente in alto ed in dentro verso l' apertura anteriore delle fosse nasali, che essa raggiunge a 6 o 7 millimetri in fuori della spina nasale anteriore.

L'incisione palatina è completata da una piccola incisione, che incominciando dal secondo incisivo, si porta obliquamente in dietro verso la linea mediana ch' essa raggiunge a 1 centimetro e mezzo o 2 centimetri in dietro della spina nasale anteriore, dividendo la fibra-mucosa del palato e lasciando in avanti la porzione incisiva dell'osso.

3° *Scollamento del periostio.* — Con un raschiatoio dritto o leggermente curvo si stacca il periostio dalla faccia anteriore ed esterna sino all'orlo orbitale inferiore in alto ; in dentro si scovre l'apofisi montante e si separa il naso dal margine nasale del mascellare. Il nervo sotto-orbitale è tagliato nettamente col bistori alla sua uscita dal canale osseo. In dietro, si denuda con cura la tuberosità mascellare e la parte dell'osso malare che dev'essere asportata. Si ritorna allora al margine orbitale, lo si spoglia e si stacca il periostio più sottile del pavimento dell'orbita sino al margine anteriore della fenditura sfeno-mascellare. Si può risparmiare il condotto fibro-mucoso del canale nasale. Si finisce distaccando il periostio palatino da fuori in dentro sino alla linea mediana. Si conserva in tal guisa la continuità di questa fibro-mucosa con quella che tappezza l'altra metà della volta palatina e col palato molle.

4° *Sezione dell' osso.* — Il dente canino si toglie con una tanaglia o con lo scalpello. Con forti forbici o con uno scalpello molto tagliente si taglia l' apofisi montante. Nello stesso modo con la sega a catena, o meglio con lo scalpello ed il maglio, si divide a piccoli colpi l'apofisi malare. Lo scalpello non ha tutti gl'inconvenienti che gli si sono attribuiti. Se esso produce maggiore scossa, risparmia però meglio le parti molli. Quando le ossa hanno già perduto la loro consistenza vengono sezionate senza sforzo. Si stacca l' osso mascellare dalla porzione incisiva con

uno scalpello introdotto nel punto ove si è tolto il dente canino, spingendolo obliquamente in dietro verso la linea mediana, secondo l'incisione della mucosa palatina ed agendo molto delicatamente per non oltrepassare la sutura bimascellare. A questo punto si cambia direzione e con l' angolo dello scalpello si dà una scossa sulla sutura palatina e si separano le due ossa; questa separazione si fa meglio per la bocca, seguendo direttamente la linea mediana d'avanti in dietro, con l'angolo dello scalpello spinto delicatamente.

Afferrando l'osso con una tanaglia per i suoi margini orbitale e alveolare, con un movimento di trazione in avanti ed in basso, combinato con un movimento di torsione, si determina la rottura delle aderenze posteriori o pterigo-palatine, le quali sono le sole che non sono state distrutte.

b. Processo consigliato (fig. 141 B).

1° Incisioni delle parti molli. Incisione laterale interna, cominciata dal grande angolo dell' occhio e che si fa discendere lungo il solco naso-genieno sino alla pinna del naso ch'essa contorna per arrivare a livello della fossetta mediana del labbro superiore. L'incisione si ferma in questo punto, rispettando il margine libero del labbro e la plica mucosa labio-gengivale. Dalla estremità superiore di questa incisione parte una incisione trasversale, la quale termina in dentro sul mezzo del dorso del naso, in fuori all'angolo esterno dell'orbita, passando a 3 o 4 millimetri al disotto del margine orbitale inferiore. Queste incisioni devono arrivare di primo colpo sino all'osso.

2° Dissezione col raschiatoio del lembo interno, che si sposta in dentro, distacco delle cartilagini del naso. Dissezione del lembo esterno, taglio del nervo sotto-orbitale, denudazione completa dell'apofisi malare e della tuberosità mascellare.

3° Denudazione dell'orlo orbitale e del pavimento dell' orbita sino alla fenditura sfeno-mascellare, sezione del nervo mascellare superiore nel suo canale: in questo momento l'occhio si solleva e si protegge.

4° Sezione dell'apofisi malare collo scalpello o la sega a catena. Frattura del pavimento dell'orbita con lo scalpello.

5° Sezione dell'apofisi montante e dell'orlo orbitale con le forbici di Liston. Sospensione dell'anestesia.

6° Si completa la divisione del labbro superiore. Si taglia il periostio e la mucosa palatina lungo il margine alveolare; ed avendo proseguito col raschiatoio lo scollamento del lembo esterno e della plica gengivo-labiale, si scolla da fuori in dentro la fibro-mucosa palatina dall' osso sino alla sutura mediana senza separarla dal velo-pendolo.

7° Si toglie l'incisivo medio del lato ammalato e con le forbici di Liston si separano le apofisi palatine.

8° Afferrando l'osso con una tanaglia, gli si dà un movimento di leva e si asporta con un movimento di trazione combinato ad un movimento di torsione. Si cuce la mucosa palatina con la mucosa della guancia e si chiude la fossa nasale.

Con questo processo si conserva il periostio e la mucosa palatina e si profitta dell'anestesia durante una gran parte dell'operazione. Bisogna, come dice anche Verneuil, tamponare preventivamente in dietro la fossa nasale del lato ammalato.

Per conservare l'osso incisivo basta abbassare l'incisione verticale direttamente sul canino, dividere il periostio palatino e separare le ossa come nel processo di Ollier.

II. *Resezione simultanea dei due mascellari.*

Essa si fa, sia combinando le due incisioni laterali esterne e formando così un immenso lembo, che si solleva verso la fronte; sia, il che è anche meglio, servendosi della incisione mediana, con due incisioni trasversali, che partono dalla radice del naso e sono prolungate più o meno in fuori sotto i margini orbitali inferiori.

Le due ossa sono asportate in un sol pezzo. Si tagliano le apofisi malari separatamente, poi le due apofisi montanti, passando la sega a catena da un' orbita all' altra attraverso l'osso unguis; infine si divide il vomere con le forbici di Liston.

Distaccando d' avanti indietro la fibro-mucosa palatina circoscritta da una incisione semilunare, si afferrano le ossa con una forte tanaglia e si lussano in basso ed in avanti per distruggere con un movimento di strappamento le loro connessioni pterigoidee.

III. *Resezioni parziali.*

1° *Margine alveolare.* — Si mette questo allo scoverto dalla via della bocca, sollevando il labbro superiore e dissecandolo sino all'altezza voluta senza interessare la cute. Poi si asporta la parte ammalata con le forbici o col martello e lo scalpello.

2° *Faccia anteriore.* — La trapanazione dell' antro d' Highmoro, o l'ablazione della parete anteriore del seno, si fa anche per dissezione o sollevamento del labbro superiore senza incisione cutanea.

3° *Metà inferiore.* — Una incisione laterale interna, condotta sino ad una altezza conveniente, permette di asportare dalla boc-

ca la parte inferiore dell' osso. Se si deve risalire di più si aggiunge alla incisione laterale interna una incisione trasversale condotta da dentro in fuori. Una volta denudato l'osso lo si taglia di traverso all'altezza voluta con le forbici, di cui una branca è introdotta dal naso; ovvero con una sega a catena da fuori in dentro. Il resto dell'operazione si esegue come per l'ablazione totale.

4° *Metà superiore.* — Si forma con tre incisioni un lembo quadrilatero a base superiore o inferiore, il quale permette di denudare la parte ammalata, di tagliare le apofisi malare e nasale ed il pavimento dell'orbita; quindi si sega l'osso di traverso all'altezza voluta.

5° *Volta palatina.* (Nélaton) — Divisione del palato molle di dietro in avanti sulla linea mediana; divisione della mucosa e del periostio della volta palatina e del pavimento delle fosse nasali nella stessa direzione. Alla parte anteriore della volta palatina, incisione trasversale fatta più o meno accosto alle arcate dentarie. Si disseca da dentro in fuori la fibro-mucosa palatina, la quale resta in continuità col velo-pendolo che vien distaccato dal margine posteriore del palato osseo, a misura che si rovesciano i lembi in fuori.

Perforazione della volta palatina alle due estremità dell' incisione trasversale anteriore. Con le forbici di Liston si taglia la parte ossea intermedia, poi si distacca la parte quadrilatera dell'osso, messa a nudo con la dissezione dei lembi.

IV. — *Resezioni temporanee.*

1° Huguier combinando l'incisione laterale interna con l'incisione laterale esterna per ottenere un lembo a base superiore, divideva l'osso trasversalmente al di sopra della tuberosità mascellare, tagliava la base dell' apofisi pterigoidea ed un poco anche la volta del palato e lussava in basso ed in dentro la metà inferiore del mascellare staccato in questo modo da per ogni dove, meno però nelle sue connessioni palatine.

2° Giulio Roux fa una vera resezione col processo ad incisione laterale interna, ma risparmiando per quanto è possibile le parti molli in fuori, l'osso è spinto da questo lato per l' introduzione ed il divaricamento entro le apofisi palatine di una pinzetta a branche piatte.

3° Heyfelder fa un lembo quadrilatero osseo a base nasale.

4° Langenbeck distacca con due incisioni a V col vertice all' esterno e la base estesa dall' angolo interno dell' occhio alla

pinna nasale, un lembo osseo-cutaneo, irregolarmente triangolare, cui egli rovescia in dentro ed in alto.

5° Böckel forma un lembo osteo-cutaneo quadrilatero, a base esterna, rispettando come il precedente la volta palatina ed il margine alveolare e lo rovescia in fuori.

6° Chassaignac avea proposto di reclinare il naso su di una guancia. Böckel ha messo in esecuzione questo processo formando un lembo osteo-cutaneo con 3 incisioni e rovesciandolo sulla guancia opposta, la cui apofisi montante è stata spezzata con forti forbici rivestite.

7° Lawrence ha staccato il naso di basso in alto e l'ha sollevato sulla fronte.

8° Ollier, al contrario ha proposto di abbassare il naso sul labbro; egli ha chiamato questo processo osteotomia verticale e bilaterale delle ossa nasali. Ecco come egli le esegue per la estrazione d'un polipo.

a. *Incisione della pelle, sezione verticale della impalcatura nasale.* — Si fa una incisione a forma di ferro di cavallo, cominciando a livello del margine posteriore della pinna nasale destra, salendo verso il punto più elevato della depressione fronto-nasale, poi discendendo a sinistra per lo stesso cammino sino a livello del margine posteriore della pinna nasale sinistra. Questa incisione arriva sino all'osso. Si prende quindi una sega a lama stretta (sega d'orologiaio o di Butcher ad inclinazione variabile) e si scontinua rapidamente la impalcatura del naso nella direzione della incisione esterna. Si sospende di segare appena si avverte che si sono oltrepassate le apofisi montanti. Si prosegue a staccare il naso con qualche colpo di scalpello sul setto e sulle cartilagini delle pinne, lo si rovescia in basso e si pratica, se il bisogno lo richiede, la legatura delle due branche della frontale interna alla radice del naso.

b. *Distacco del setto.* — L'apertura anteriore delle fosse nasali non sarebbe sufficiente per esplorare la regione naso-faringea; bisogna quindi scostare il setto. Spesso esso è spinto a destra od a sinistra dal polipo stesso, qualche altra volta è in parte usurato, cosicchè riesce facile di spingerlo con la sola introduzione forzata del dito. In certi casi una sezione con le forbici alla parte superiore od alla parte inferiore è utile per renderlo mobile in totalità; ma lo spingerlo col dito solo non ha inconvenienti, ed ha il vantaggio di non interrompere la continuità della mucosa.

c. *Estrazione del polipo.* — Essa si fa con forti pinzette e dev'esser seguìta dal raschiamento dell'apofisi basilare, punto di impianto abituale.

Modificazione. — Si può penetrare nelle fosse nasali da una apertura più larga, e diminuire la distanza dall' apofisi basilare.

L' operazione consiste in una resezione delle ossa del naso e di una parte del mascellare. Due incisioni cutanee, l' una orizzontale che parte dalla pinna e si dirige in dietro, la seconda obbliqua in basso ed in fuori, che comincia dalla radice del naso, vengono a riunirsi in dietro, a livello della radice del primo molare. Le ossa sono segate nella direzione delle incisioni cutanee. Si dilimita così un V osteo-cutaneo, il cui vertice è in dietro a livello della radice del primo molare superiore. Nella parte superiore si sega più obliquamente in basso ed in dietro che nella prima operazione. Quanto al tratto di sega orizzontale lo si pratica nel modo seguente. Una lama stretta di sega di orologiaio, ovvero una sega puntuta viene introdotta all'estremità anteriore dell'incisione, dietro il lobulo del naso, a traverso di una perforazione delle cartilagini laterali e del setto. Situato così lo strumento, si sega nel senso della incisione cutanea sino ad incontrare il tratto verticale. Bisogna fare la sezione orizzontale ad un' altezza sufficiente per non incontrare la radice dei denti. Questo processo permette di penetrare direttamente nei seni e in caso di bisogno, d' ingrandire facilmente l' apertura nasale anteriore, distruggendo la parete esterna di uno dei seni.

[La resezione del mascellare superiore sebbene sia una operazione apparentemente grave, pure dà risultati favorevolissimi. Diffenbach in 32 operati non ne perdè nessuno per l' operazione o per le prossime conseguenze di essa.

Heyfelder cita 112 resezioni totali con 26 guarigioni. Langenbeck in 20 resezioni totali (fra cui due delle due metà della mascella guarite) ebbe 10 morti ed in 28 resezioni parziali un morto solo.

Nella Clinica di Napoli questa operazione fatta moltissime volte dal Prof. Gallozzi ha dato sempre ottimi risultati.

Il Langenbeck, per conservare un sepimento tra la narice del lato operato e la cavità boccale, taglia la mucosa della volta palatina non già presso la linea mediana, ma lungo l'arcata dentaria, quindi la scolla da fuori in dentro e la porta sulla linea mediana. Indi interessa la volta palatina e, fatta la resezione, fissa questo lembo di mucosa alla guancia con punti di sutura.

Ove poi non sia possibile questo, avutosi la guarigione si deve fare uso di un mezzo di protesi dentaria.] (T.)

§ XIV. Resezione del mascellare inferiore.

Anatomia. — Il mascellare inferiore a forma di ferro di cavallo, offre a considerare un corpo e due branche. Il corpo, convesso in avanti, presenta due facce, l' una esterna o cutanea,

l'altra interna dal lato della cavità boccale; e due margini, l'inferiore rotondo, sotto-tegumentario, facilmente accessibile; il superiore o alveolare, che sostiene i denti inferiori.

La faccia esterna del corpo della mascella è ricoverta solo dalla pelle, dal pellicciaio e qualche muscolo cutaneo della faccia. Essa è divisa dall'inserzione della mucosa boccale in due parti, di cui la superiore appartiene alla bocca. L'arteria facciale incrocia questa faccia esterna in vicinanza delle branche.

La faccia interna è egualmente divisa in due parti dall'inserzione della mucosa boccale; una parte superiore appartenente alla bocca, ed una inferiore che rientra nella regione sopraioidea. Questa faccia dà inserzione nel suo mezzo, per le apofisi geni, ai muscoli genio-glossi e genio-ioidei; più in fuori, per la linea milo-ioidea, al muscolo milo-ioideo, che forma il pavimento della cavità boccale. Vi si trova egualmente l'inserzione del ventre anteriore del digastrico e più in fuori la fossetta ove è situata in parte la glandola sottomascellare. Il periostio è molto spesso e facilmente scollabile.

Le branche della mascella sono appiattite, ricoverte in fuori dal massatere, in dentro dallo pterigoideo interno. Il loro margine posteriore arrotondito è quasi sottocutaneo in basso, più in alto è in contatto con la parotide ed intersecato dal dotto di Stenone. Il loro margine anteriore, sottile e tagliente, è accessibile dalla bocca e si divide in basso per l'inserzione del buccinatore e della sua aponevrosi.

In alto, la branca si termina in due apofisi: l'anteriore od apofisi coronoide dà attacco al tendine del muscolo temporale; essa è molto lunga, e qualche volta si nasconde col suo apice sotto l'arco zigomatico. L'apofisi posteriore si termina col collo e col condile articolare della mascella, un forte legamento esterno si attacca alla sua faccia esterna, il muscolo pterigoideo esterno si attacca in avanti. Insomma l'articolazione temporo-mascellare è poco solida e facilmente può perdere i suoi rapporti con qualche movimento forzato.

Vasi. — L'arteria facciale traversa obliquamente il corpo dell'osso e passa in avanti delle inserzioni del massatere. La carotide esterna cammina lungo il margine posteriore della branca nel cavo parotideo e la mascellare interna è quasi in contatto col collo del condile.

Finalmente la dentaria inferiore traversa l'osso in un canale completo aperta alla faccia interna della branca ed alla parte posteriore del corpo del mascellare.

Nervi. — I rami del facciale, il tronco e le branche dell'auricolo-temporale incrociano la branca montante per dirigersi verso la linea mediana: il nervo dentario inferiore accompagna l'ar-

teria nel suo canale osseo e va a sfioccarsi al mento; in ultimo il nervo linguale si accolla alla faccia interna dell' osso sotto il muscolo pterigoideo interno.

L' unico lato dal quale il mascellare può essere attaccato più facilmente è il suo margine libero.

Divisione. — Le resezioni del mascellare inferiore comprendono: le resezioni nella continuità, le resezioni nella contiguità, e l' estirpazione completa dell' osso.

In tutti i casi in cui si può impedire al sangue di penetrare nella bocca, risparmiando la plica mucosa labio-gengivale, l' anestesia può essere continuata sino alla divisione della mucosa.

A. — Resezioni nella continuità.

I. — *Porzione mediana del corpo della mascella.*

a. Incisione cutanea mediana (fig. 138 D).

Un aiutante prende il labbro inferiore e lo tira verso di sè; l' operatore, con la sua mano sinistra lo tira dal lato opposto. In questo modo le parti sono bene distese e le arterie coronarie, compresse fra le dita non dànno sangue. Si pratica dall' alto al basso, sulla linea mediana anteriore, una incisione verticale che comprende tutta la spessezza del labbro inferiore, dividono tutte le parti molli sino al margine libero della mascella, e si prolunga in basso sino all' osso ioide, ma non interessando che la pelle ed il connettivo sottocutaneo.

Formati così i lembi si dissecano da dentro in fuori rasentando con cura la faccia anteriore dell' osso, vengono poi sollevati e mantenuti dagli assistenti. Dopo aver tolti i denti corrispondenti ai punti dove deve cadere la sega, si divide il periostio a questo livello se non è stato compreso nei lembi.

Si spoglia egualmente la porzione sopra-ioidea della faccia interna dell' osso. L' operatore si mette allora dietro la testa del malato e facendo proteggere le parti molli da una placca di cartone o di piombo, sega l' osso d' avanti in dietro con una piccola sega a mano o una sega a cresta di gallo, nel limite delle parti alterate. Se si volesse segar l' osso stando di faccia all' ammalato, l' estremità della sega urterebbe contro i denti superiori.

L' operatore torna di faccia all' ammalato ed introduce un bistori a piatto lungo la faccia interna del mascellare e rasenta l' osso da destra a sinistra, lo separa dai suoi attacchi, frattanto che un aiutante protegge la lingua con una spatola o con il padiglione d' una sonda scannellata.

Se è necessario di asportare una porzione di pelle la si circoscrive con incisioni adatte.

Per rimediare al possibile rovesciamento della lingua in dietro, si traversa con un' ansa di filo, prima della divisione dei suoi attacchi al mascellare, e questo filo si fissa poi ad uno spillo della sutura delle parti molli.

b. Senza incisione cutanea (Malgaigne).

Si distacca il labbro inferiore dall' alto al basso, tagliando nel fondo del solco che lo separa dalle gengive, e rasentando l' osso sino al suo margine libero e qualche millimetro in dietro, per una estensione eguale alla lunghezza del labbro stesso. Terminata questa dissezione si abbassa il lembo al di sotto del mento, dove è ritenuto dalla sporgenza dell' osso stesso. In questo modo si ha l' osso sott' occhio e si può procedere alla sua sezione, sia con la sega ordinaria, sia, ciò che è più facile, con la sega a catena passata in dietro.

Si può agire nello stesso modo dovendo risecare la faccia anteriore o il margine inferiore dell' osso. Per i casi in cui la sega dovrebbe agire più in fuori di quello che permette questo processo, lo si modificherebbe utilmente praticando, sotto la base della mascella, una piccola incisione da ciascun lato per lasciar passare liberamente o la sega o le forbici, dopo aver scollate secondo si è detto le parti molli della faccia anteriore.

La modificazione di Verneuil, che noi descriveremo più appresso, può essere applicata alle resezioni nella continuità.

II. — *Resezione della metà laterale del corpo della mascella* (fig. 141, C).

Si fa un' incisione, la quale comincia nel mezzo del margine libero della mascella, a qualche millimetro in dietro della faccia anteriore dell' osso, segue questo margine da dentro in fuori sino all' angolo e risale lungo il margine posteriore della branca ad un' altezza di 3 a 4 centimetri. Sulla estremità anteriore di questa incisione si fa cadere una seconda incisione verticale, che parte dalla fossetta mentoniera e rispetta per conseguenza il labbro inferiore. In un secondo tempo si incide il pesiostio per tutta la estensione di questa incisione. Si disseca dal basso all' alto il lembo così formato, denudando col raschiatoio la faccia anteriore del capo dell' osso, tagliando nettamente il nervo mentoniero nel punto in cui esce dal suo canale osseo, e distaccando in fuori le inserzioni inferiori del massatere. Si spoglia egualmente dal basso all' alto la faccia interna dell' osso, senza penetrare nella bocca.

Ritornando al mento, si estrae l'incisivo medio del lato infermo. si distacca la mucosa in dietro, poi il genio-glosso e introducendo per questo spazio una sega a catena si divide l'osso di dietro innanzi. La sezione dell'osso può egualmente farsi d'avanti in dietro con la sega ordinaria, come abbiamo già indicato.

Portando allora l'osso in fuori, si completa la denudazione della sua faccia interna sino al punto conveniente e lo si distacca con un secondo tratto di sega.

La sezione anteriore dell'osso dev'essere fatta non sulla linea mediana, ma un po' in fuori, per evitare il distacco del genioglosso del lato ammalato.

III. — *Resezione di tutto il corpo della mascella.*

Un' incisione orizzontale segue in dietro il margine libero della mascella in tutta la sua estensione. Su ciascuna delle sue estremità cade un' incisione verticale da 3 a 4 centimetri, fatta lungo il margine posteriore di ciascuna delle branche montanti e dall' alto al basso. Si divide il periostio per tutta la lunghezza di queste incisioni.

Si denuda col raschiatoio la faccia esterna dell' osso sino al margine alveolare, distaccando in fuori l'inserzione inferiore del massatere, si fa altrettanto per la faccia interna e si taglia l' osso con la sega a catena alle sue due estremità. Si termina collo scollamento dei muscoli inseriti alla faccia interna dell' osso ed in particolare alle apofisi geni. La lingua dev' essere mantenuta con un filo.

B. — Resezione nella contiguità.

I. — *Ablazione di una metà del mascellare inferiore.*

a. Processo ordinario (fig. 139, C). — 1.° Si pratica una prima incisione verticale, la quale comincia all' altezza della fossetta mentoniera, e scende un poco in fuori della linea mediana anteriore sino al margine libero del mascellare, penetrando sino all' osso. Da questo punto parte un' incisione la quale costeggia, un poco in dietro il margine posteriore della branca montante ed arriva al lobulo dell' orecchio.

2.° Si disseca questo vasto lembo col raschiatoio o col bistori, scovrendo di basso in alto la faccia esterna dell' osso sino alla plica mucosa labio-gengivale, la quale dev' essere rispettata per

evitare che il sangue cada nella bocca. Si taglia nettamente il nervo mentoniero alla sua uscita dal canale osseo; in fuori, si distaccano le inserzioni del massatere alla faccia esterna della branca montante per quanto è possibile in alto.

3.° Tirando l' osso in avanti, si scovre nello stesso modo la faccia sua interna dal basso all' alto, senza arrivare sino nella bocca.

4.° Con una sonda scanalata si perfora la mucosa dal basso in alto dietro l' osso, nella solcatura della sonda si fa passare uno stiletto ad ago munito di un filo, che serve a condurre la sega a catena al punto ove il mascellare dev' essere segato, val dire un po' in fuori della linea mediana. Vi è il vantaggio così di risparmiare le inserzioni dei muscoli genio-glossi. Si estrae il dente che corrisponde al punto da segarsi.

5.° Con una sonda scanalata si perfora la mucosa dall' alto al basso in avanti dell' osso. L' ago segue la solcatura della sonda e trascina con sè il filo e la sega, la quale perciò contorna l' osso. Allora è facile di segare l' osso, in una maniera direi quasi sottocutanea. (V. fig. 142).

6.° Tirando la mascella in basso ed in avanti, si completa da dentro in fuori la scovertura della sua faccia interna. Si distaccano col raschiatoio le inserzioni dello pterigoideo interno alla branca montante, si taglia nettamente il nervo dentario inferiore alla sua entrata nel canale dentario; il nervo linguale dev' essere rispettato con attenzione.

7.° Abbassando fortemente il corpo dell' osso si va sulla punta dell' apofisi coronoide a tagliare il tendine del crotafite, con forbici curve e senza punta, oppure con lo stacca-tendine. Il mascellare in questo modo è mantenuto solo dalla sua articolazione temporale.

Invece di recidere col bistori o con le forbici bottonate il legamento laterale esterno e l' attacco del muscolo pterigoideo esterno al collo del condile, ciò che esporrebbe alla lesione dell' arteria mascellare interna, è più prudente di scollare il periostio sul collo, più in alto che sia possibile e di finire con un movimento di torsione e di strappamento, il quale completa la lacerazione degli ultimi legami fibrosi.

b. Metodo sotto-periosteo (Ollier). — 1.° *Incisione della pelle.* — Si fa un' incisione a 6 o 7 millimetri in dietro del margine libero della mascella, per rendere la cicatrice meno appariscente, dalla sinfisi del mento sino all' angolo; quindi lungo il margine posteriore della branca montante, senza oltrepassare l' altezza del lobulo dell' orecchio per non interessare il nervo facciale. Se il caso lo richiede, si fa una seconda incisione verticale sul mezzo del mento, evitando, se è possibile, di interes-

sare il margine libero del labbro inferiore. Si arriva sull'osso in uno o in due tempi e s'incide il periostio, per tutta l'estensione del taglio cutaneo. L'arteria facciale viene recisa, si legano i due suoi capi.

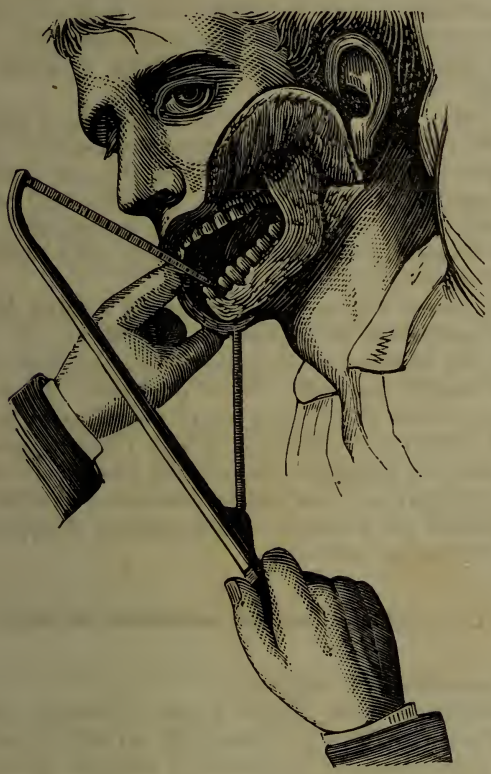

Fig. 142. — Resezione di una metà del mascellare inferiore nella contiguità. — Sezione dell'osso con la sega a catena montata su di un albero.

2.° *Scollamento del periostio sulla faccia esterna ed una parte della faccia interna dell'osso.* — Col raschiatoio, si denuda la faccia esterna dell'osso, quindi si scolla il massatere con lo staccatendine, manovrando lentamente. Si taglia il nervo mentoniero alla sua uscita dal forame osseo. Con uncini ottusi si sollevano

le parti molli e si denuda con precauzione la faccia esterna della branca montante più alto che sia possibile. Si denuda quindi la faccia interna del corpo dell' osso e della branca montante.

3° *Sezione dell' osso, distacco del crotafite e dello pterigoideo interno.* — Praticata la denudazione con cura a livello delle apofisi geni, restando i muscoli genio-glossi e genio-ioidei aderenti alla guaina periostea, si passa la sonda abrasoio dietro l' osso e al di sopra di essa la sega a catena o quella di Langenbeck.

Segato l'osso, lo si afferra con una tanaglia, si sposta in fuori per separare col raschiatoio lo pterigoideo interno. Si taglia col bistori il nervo mascellare inferiore. Si abbassa l'osso, si scolla l'apofisi coronoide di basso in alto e si distacca il crotafite collo staccatendine. Quest'ultimo tempo esige molta cura. Se la punta dell'apofisi è molto prominente e nascosta sotto l'arcata zigomatica, si taglia con le forbici.

4° *Estirpazione dell'osso per torsione e rottura delle aderenze della parte posteriore del condile e del collo.* — Si rovescia in alto l' osso per staccare il periostio posteriore della metà superiore della branca montante. Si va più in alto che sia possibile, avendo cura di non abbadonare l'osso per tema di ledere i vasi. Spogliati il collo ed il condile si afferra l' osso a piena mano e se ne rompono le aderenze che restano, torcendolo sul suo asse e tirando. Bisogna col raschiatoio staccare il tendine dello pterigoideo esterno col periostio, altrimenti si strappa con l' osso una parte di questo muscolo.

II. — *Estirpazione del mascellare inferiore.*

Questa operazione si pratica:

1.° Tagliando un gran lembo a base superiore con tre incisioni. Due sono verticali e discendono dal lobulo dell' orecchio all' angolo della mascella, seguendo il margine posteriore delle apofisi montanti. Queste due incisioni sono riunite da un' altra trasversale la quale costeggia un pò indietro il margine libero del mascellare per tutta la estensione.

2.° Questo vasto lembo si solleva, si denuda col raschiatoio la faccia esterna dell'osso, poi la faccia interna nella linea mediana conservando con cura la guaina periostea, si taglia l'osso nel mezzo con la sega a catena , e si asporta successivamente ciascuna delle sue metà. La lingua dev'essere fissata con un filo.

C — Resezione temporanee.

Per facilitare l'ablazione dei tumori della lingua e della dietrobocca, si è praticata la sezione del corpo della mascella inferiore, presso la sinfisi mentoniera, un poco in fuori delle apofisi geni. Essendo difficile la riunione ossea per la mobilità dei frammenti. Sédillot consiglia una sezione a forma di V orizzontale per facilitare la coattazione, e l'uso della sutura metallica per mantenere in contatto i frammenti.

Billroth e Böckel hanno risecato dei pezzi più o meno considerevoli di osso, tagliando un lembo osteo-cutaneo quadrilatero a base superiore od inferiore (1).

Nei casi d'anchilosi dell'articolazione temporo-mascellare o di chiusura permanente e cicatriziale delle mascelle, si è tagliato il mascellare o si è risecata una porzione dell' osso innanzi all'ostacolo.

Rizzoli fa una semplice sezione scovrendo l'osso dalla bocca e tagliandolo colle forbici o con la sega a catena. Esmarch ed Huguier, asportano una porzione del corpo dell'osso.

[Bisogna badare nel fare questa operazione a far cadere la sezione dal mascellare innanzi alle aderenze cicatriziali, altrimenti l' operazione sarebbe superflua. Inoltre bisogna opporsi al saldamento dei frammenti. Per impedire questo saldamento Rizzoli mette tra i frammenti un pò di filaccica, Verneuil un lembo di mucosa, e Trelat una porzione di periostio.] (T.)

§ XV. Resezione delle dita del piede.

Essa si pratica molto raramente e solamente per l' alluce. Il processo, come per le falangi della mano, consiste in una o due incisioni latero-dorsali e cutaneo-periostee, prolungate un poco al di là della parte che si deve asportare.

§ XVI. Resezione dei metatarsi.

Anatomia. — Come i metacarpi, così le ossa del metatarso non sono ricoverte sul dorso che dalla pelle e dai tendini estensori. Inoltre la necessità di risparmiare la pianta del piede obbliga a far le incisioni alla parte dorsale.

---

(1) Cioè a dire che il pezzo d'osso risecato lo hanno rimasto aderente al labbro per la faccia esterna. (T.)

I. — *Nella continuità* (fig. 143, A).

Un' incisione dorsale, terminata all' uopo da due piccole incisioni trasversali a ciascuna estremità, permette di mettere allo scoverto i metatarsi. Si asportano con la sgorbia le parti inferme, ovvero, dopo lo scollamento del periostio, si taglia l' osso o con la sega a catena o con le forbici forti.

II. — *Nella contiguità.*

1.° Estremità anteriore. — Si può togliere la testa dei metatarsi sola o con la base della falange corrispondente. Si praticano una o due incisioni longitudinali e cutaneo-poriostee, fatte sulle facce laterali dell' articolazione, in vicinanza del dorso del metatarso. Il periostio viene scollato ed i legamenti staccati col raschiatoio. Si lussa in basso allora la base della falange nella ferita e la si riseca con una piccola sega o le forbici: quindi si lussa egualmente e si asporta la testa del metatarso.

2° Estremità posteriore. — (fig. 143, B). Operazione detestabile a causa della sua difficoltà e dei pericoli ai quali essa espone per l'apertura delle articolazioni; la resezione della base del metatarso deve essere riservata pei casi di lussazione irreducibile di questo osso. La sgorbia è preferibile nei casi di carie. Un'incisione dorsale longitudinale, incrociata da una piccola incisione trasversale cutanea a livello dell'articolazione, permette di mettere l'osso allo scoverto.

3° Estirpazione dei metatarsi (fig. 143, C D). — Essa si pratica con un'incisione dorsale su tutta l'estensione del metatarso, sormontata da una piccola incisione trasversale cutanea a livello delle articolazioni, per mettere allo scoverto la testa e la base dell' osso. Per il primo metatarso l' incisione longitudinale si fa dal lato della faccia interna: per il quinto si fa sulla faccia esterna. Si evitano in questo modo più sicuramente i tendini estensori.

Tagliata la cute, si riconosce e si fa allontanare il tendine estensore. S' incide il periostio nel senso dell'incisione longitudinale e col raschiatoio si denuda più che è possibile la parte anteriore del metatarso. Distrutta l' articolazione metatarso-falangea, si lussa fuori la ferita la testa dell' osso. Si prende questa con una tanaglia, si solleva e da avanti in dietro si completa il distacco della guaina periostea sino alla base del metatarso. Da questo lato le articolazioni sono così strette e mantenute da le-

gamenti così resistenti e così profondamente situati, che sarebbe impossibile di penetrarvi da principio diversamente che col bistori.

§ XVII. Resezione dell'astragalo.

Anatomia. — L' astragalo, infossato fra i due malleoli, è in rapporto, con la sua faccia inferiore col calcagno: con la sua testa con le scafoide; con la sua faccia superiore con la tibia; con le facce laterali con i malleoli tibiale e peroniero. Esso è mantenuto al suo posto dai legamenti laterali e posteriori dell' articolazione tibio-tarsica che lo legano alle ossa della gamba; dal forte legamento calcaneo-astragalico, legamento interosseo che l'unisce al calcagno, e infine in avanti dai legamenti astragalo-scafoidei. I tendini contribuiscono anche a mantenerlo in sito.

I suoi più importanti rapporti sono: sulla faccia anteriore i tendini degli estensori delle dita ed il tendine del tibiale anteriore, i vasi ed i nervi pedidei ed il muscolo pedideo: in dietro il tendine del flessore lungo proprio dell' alluce: infine in dentro i vasi ed i nervi tibiali posteriori ne sono un po' allontanati.

Operazione. — Se l' astragalo è lussato sotto la pelle, una incisione semplice dritta o curva, delle incisioni in croce, in forma di H, di L, fatte sul punto più sporgente ed evitando, se è possibile, i tendini, i vasi ed i nervi, permettono di asportare tutto intero l' osso. Non bisogna giammai tagliare deliberatamente tutte le parti molli anteriori, come ha consigliato Holmes.

A. Processo di Ollier (fig. 143, E), — Si fa sul dorso del piede un' incisione a ferro di cavallo a convessità anteriore. Essa co-

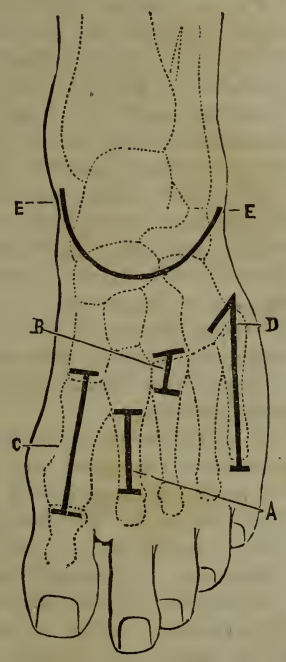

Fig. 143. — Piede, faccia dorsale.

A, resezione del secondo metatarso, continuità; B, resezione del terzo metatarso, estremità posteriore; C, estirpazione del primo metatarso; D, estirpazione del quinto metatarso; EE, estirpazione dell'astragalo.

mincia sul margine interno all' altezza dell' articolazione tibio astragalea ed a livello del tendine del tibiale anteriore, che rimane in dentro. L' incisione si dirige allora in basso, in avanti ed in fuori, descrivendo una linea curva a convessità anteriore sino al mezzo dello scafoide. Di là essa risale in dietro ed in fuori, in modo da contornare il malleolo esterno e si arresta ad 1 centimetro al di sotto della punta di quest'apofisi. In questo primo tempo si taglia solo la pelle ed il tessuto cellulare, per scovrire i tendini senza interessarli.

Prima d'andare oltre si dà incarico ad aiutanti speciali di scostare i tendini dei peronieri laterali ed i tendini degli estensori delle dita, i quali liberati dalla loro guaina, sono più facilmente spostabili in fuori. Il muscolo pedideo o si conserva, o si taglia trasversalmente, o è separato dalla sua inserzione superiore e spostato in basso ed in dentro. Il nervo ed i vasi pedidei sono stirati in fuori insieme ai tendini estensori.

Si scovre allora, con il raschiatoio, il collo dell'astragalo e la sua faccia esterna non articolare, si libera l'osso dalle sue aderenze capsulari e legamentose allo scafoide ed alla tibia. Si entra nell' articolazione astragalo-calcanea e si taglia col bistori il legamento interosseo. Si rovescia allora il piede in dentro e con lo stacca-tendine si scolla l'inserzione dei forti legamenti tibio-astragalei interni. Afferrato l'osso con una tanaglia, si distrugge il resto delle sue aderenze, con un movimento di torsione e di strappamento.

B. Processo consigliato. — Mi è sembrato più facile, cominciando l'incisione un poco più in dietro, sulla faccia interna del piede, di separare il tendine del tibiale anteriore, i tendini degli estensori, per scovrire dapprima il collo dell' astragalo in dentro, aprire poi col raschiatoio l'articolazione astragalo-scafoidea e staccare i legamenti interni.

Si taglia quindi il legamento anulare anteriore in modo da render mobili i tendini estensori, val dire, che lo si taglia in fuori ed in dentro dei tendini. Si denuda con cura la testa dell'astragalo in fuori, poi la faccia esterna di quest'osso.

I tendini degli estensori sono inclinati in dentro con i vasi ed i nervi pedidei; si porta il piede nella flessione ed il raschiatoio, manovrando sotto i tendini, completa la denudazione del collo e della testa alla parte anteriore.

Quando la faccia esterna dell' osso è bene scoverta, si taglia con la punta del bistori il legamento interosseo, si prende la testa dell'osso o il suo collo con una forte tanaglia e si lussa in fuori. Portando allora il piede nell'adduzione forzata, si completa col raschiatoio lo sprigionamento dell'osso, che si estrae con un movimento combinato di torsione e di strappamento.

Si potrebbe segare di traverso il collo dell'astragalo denudato, con una piccola sega passata sotto le parti molli anteriori, e asportare da principio la testa dell' osso, per facilitare l' estrazione della sua parte posteriore (Verneuil).

§ XVIII. Resezione del calcagno.

Anatomia. — Il calcagno si articola, con la sua faccia superiore con l'astragalo, ed è mantenuto in contatto con quest'osso mediante il legamento interosseo astragalo-calcaneo. In avanti, si unisce al cuboide, e potenti legamenti consolidano l'articolazione. Noi faremo menzione del gran legamento calcaneo-cuboideo inferiore e della branca esterna ed anteriore del legamento ad Y. Le facce laterali dell' osso sono attaccate all' articolazione tibiotarsica ed alle ossa della gamba dalle fibre più lunghe e più superficiali dei legamenti laterali del collo del piede.

La faccia posteriore del calcagno è divisa in due parti: l'inferiore dà attacco al tendine d' Achille, la superiore è tapezzata da una borsa sierosa che la separa da questo tendine. Notiamo dippiù che questo si attacca per una espansione fibrosa all'aponevrosi plantare.

La faccia esterna del calcagno sotto-cutanea, è obliquamente traversata dai tendini dei peronieri laterali. La sua faccia interna dà passaggio, per la doccia calcanea interna ai tendini dei muscoli posteriori e profondi della gamba, ai vasi ed al nervo tibiale posteriore. L' osso non è dunque accessibile da questa parte.

Infine la faccia plantare è ricoverta dalla pelle spessa e cornea del tallone, dal tessuto cellulo grassoso areolare, dalle inserzioni posteriori dell'aponevrosi plantare, e la parte posteriore di qualcuno dei muscoli della pianta e del piede.

Risulta da queste considerazioni che il calcagno non è accessibile che dalla sua faccia esterna.

Divisione. — La resezione del calcagno è totale o parziale. Quando la lesione morbosa non ha invasa la totalità dell'osso, si toglie la parte malata con la sgorbia invece di fare la estirpazione di tutto l' osso.

Processi operatorii. — L' incisione mediana antero-posteriore di Vanzetti; l' incisione trasversale plantare di Syme, semplice o combinata con due incisioni laterali (Page), devono essere respinte, perchè esse lasciano una cicatrice sotto la pianta del piede.

L'incisione a ferro di cavallo, circoscrivendo il calcagno all'unione dei suoi margini con la pianta del piede, sia semplice,

(Rigaud, Erichsen) o combinata con un'incisione verticale posteriore (A. Guérin, Linhart), ci sembra meno vantaggiosa dei processi a lembo esterno consigliati da Holmes, Morrogh e Ollier.

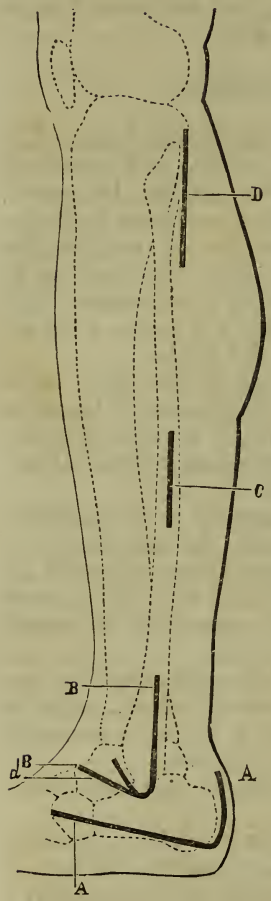

Fig. 144. — Gamba, faccia esterna.

AA, resezione del calcagno (Ollier); BB, resezione del collo del piede, perone: C, resezione del perone, parte media; D, resezione del perone, estremità superiore.

Processo d'Ollier. — *Metodo sotto-periosteo* (fig. 144, A A) — Il piede è mantenuto nell' adduzione e nella rotazione in dentro per mettere bene in evidenza la sua faccia esterna.

1° *Incisione delle parti molli sino all' osso.* — È un'incisione a gomito, comprendente una porzione verticale che segue il margine esterno del tendine di Achille ed una porzione orizzontale che costeggia il margine esterno del piede. Essa comincia sul margine esterno del tendine d'Achille, a 2 centimetri al di sopra del livello dell'estremità del malleolo esterno. Si dirige in basso, seguendo il margine esterno di questo tendine sino al di sotto della tuberosità esterna del calcagno: quindi dopo aver contornato il margine esterno del calcagno, si prosegue l'incisione sul margine esterno del piede sino alla faccia superiore dell'apofisi posteriore del quinto metatarso. In avanti si porta l'incisione un poco in alto per restare al di sopra dell'adduttore del 5° dito. Avendo tracciata l' incisione cutanea e riconosciuti con la vista ed il tatto i limiti del tendine d' Achille e della massa muscolare plantare, si approfonda l' incisione sino all'osso, evitando di tagliare in avanti i tendini dei peronieri laterali.

2° *Denudazione dell' osso.* — Si prende quindi un raschiatoio e si spoglia prima la metà posteriore della faccia esterna del calcagno; poi si separa tutta l'inserzione del tendine d'Achille. Distaccando questo tendine lo si spinge in dentro con la pelle che

lo ricovre. Si denuda poi la faccia inferiore dell'osso, il terzo posteriore della sua faccia interna e si comincia la denudazione in avanti. I tendini dei peronieri laterali essendo confidati ad un aiutante speciale, che li scosta con uncini ottusi, ed avendo staccata l'inserzione del legamento peroneo-calcaneo, si denuda la porzione anteriore o grande apofisi del calcagno: si apre l' articolazione calcaneo-cuboidea scostando le parti fibrose che la circondano. Il legamento calcaneo-cuboideo interno non può essere interessato che più tardi.

3° *Sezione del legamento interosseo — Espletamento della denudazione — Rottura o sezione dei legamenti calcaneo-scafoidei.* — Sino a questo punto non si è potuto render mobile l'osso, esso è solidamente aderente alle altre ossa del tarso, non si è fatto che spogliarlo della maggior parte del suo periostio. Si introduce allora un bistori a lama stretta nell' articolazione astragalo-calcanea; gli si fanno percorrere a due o tre riprese le due faccette, per essere molto sicuro d' aver tagliato tutto il legamento interosseo. È la stessa manovra della disarticolazione sotto-astragalea.

Il calcagno è ritenuto ancora dalle guaine fibrose dei tendini che si ripiegano sulla sua faccia interna e dai legamenti calcaneo-scafoidei, come pure dal legamento calcaneo-cuboideo interno. Appena ha acquistata una certa mobilità dopo la sezione del legamento calcaneo-astragaleo, lo si prende con una forte tanaglia a più file di denti, si abbassa e si apre l'articolazione calcaneo-astragalea, per andare a tagliare col distacca-tendine i legamenti calcaneo-scafoidei. Si scosta più che sia possibile in dentro, con uncini smussi, la pelle del tallone, si completa la denudazione della faccia interna e quando si avverte che restano alcune aderenze che non si possono direttamente recidere, con un movimento di torsione e di trazione si rompono.

§ XIX. Resezione del collo del piede.

Anatomia. — L' articolazione tibio-tarsica è un ginglimo perfetto, essendo la puleggia astragalea fortemente incastrata nello incavo (*mortaise*) formata dai malleoli e la faccia inferiore della tibia. Bisogna aggiungervi l'articolazione tibio-peroniera inferiore, la quale è tapezzata dalla stessa sinoviale. Le estremità articolari sono voluminose, le parti molli hanno poca spessezza.

Due legamenti laterali molto forti ed estesi legano i malleoli all'astragalo ed al calcagno. Il legamento posteriore è meno potente, e l'anteriore non è fatto che da alcuni piccoli fasci fibrosi. Legamenti posteriori, anteriori ed interossei attaccano alla tibia l'estremità inferiore del perone.

Parti molli. — In avanti i tendini del tibiale anteriore, degli estensori delle dita e del peroniero anteriore, ricovrono l'articolazione di dentro in fuori. Essi sono mantenuti in sito dal legamento anulare anteriore del tarso, sotto il quale passa anche il nervo ed i vasi tibiali anteriori. In dietro l'articolazione è protetta dal tendine d'Achille, i tendini dei muscoli posteriori e profondi della gamba. Il nervo ed i vasi posteriori passano dietro il malleolo interno per guadagnare la profondità del calcagno; i tendini dei peronieri laterali passano dietro il malleolo esterno.

Sulle facce laterali, la tibia ed il perone non essendo ricoverti che dalla pelle sono facilmente accessibili. È adunque su queste facce, ed in caso di bisogno anche in avanti, che le incisioni saranno più utilmente praticate.

Divisione. — La resezione del collo del piede è *totale*, se interessa le tre ossa dell'articolazione; *parziale*, se essa non comprende che uno o due di queste ossa. Si può asportare sia l'astragalo solo, sia l'estremità inferiore delle due ossa della gamba; ovvero la tibia, o il perone isolatamente.

I. — *Resezione totale.*

A. Metodo ordinario. — I processi ad incisione trasversale anteriore, con o senza sezione delle parti molli (Heyfelder, Hancock); ad incisione trasversale posteriore (Textor figlio, Wakley); a lembo anteriore arrotondito o quadrilatero a base superiore (Hussey, Böckel) rendono molto difficile la conservazione dei tendini.

I processi ad incisioni laterali (Chassaignac, Bourgery, Barwele, Velpeau), rettilinee o curve in modo da abbracciare la sommità dei malleoli, non presentano alcun vantaggio sul processo messo in uso da Moreau di Bar-le-Duc.

Processo di Moreau padre. — Egli fa un'incisione longitudinale, la quale cominciando alla parte inferiore e posteriore del malleolo esterno risale lungo il margine posteriore del perone per una estensione di 8 a 10 centimetri. Dalla sua estremità inferiore parte un'incisione trasversale che si prolunga in avanti sino al tendine del peroniero anteriore. Questa è solamente cutanea, mentre la prima arriva sino all'osso. Dissecato il lembo, si scolla il periostio dal perone, questo si taglia al di sopra del punto malato e si distacca dall'alto in basso.

Per risecare la tibia, si fa un'incisione ad L. La branca verticale segue il margine posteriore del malleolo interno e risale lungo la tibia; la branca orizzontale, cutanea, si arresta innanzi, vicino al tendine del tibiale anteriore. Si disseca il lembo, s'isola

la tibia al di sopra della parte ammalata, e si taglia d'avanti in dietro con una sega a lama stretta e mobile, che s' introduce sotto le parti molli anteriori, prima di fissarla al suo albero. Questo frammento è in seguito rimosso dall' alto al basso, portando il piede in abduzione.

Moreau figlio passava la lama della sega tra la faccia posteriore della tibia e le parti molli spostate e tagliava l'osso di dietro in avanti. Con la sgorbia si toglie la parte malata dell'astragalo.

Sezione delle ossa. — Si comincia con la denudazione e la sezione del perone, facendo giacere l'arto sulla sua faccia interna. Si taglia l' osso sia con la sega a catena, sia direttameute con la sega ordinaria sulla sonda di Blandin, al di sopra della parte inferma. L'osso allora si distacca dall'alto in basso, il che rende molto più facile la divisione del legamento interosseo. I tendini dei peronieri laterali sono scostati con cura.

L'arto è quindi portato in abduzione, il piede poggia sul suo margine esterno. La tibia dev'essere isolata con precauzione, specialmente alla sua faccia posteriore, per risparmiare le parti molli. Divisi i legamenti, si lussa l'estremità inferiore di quest'osso in dentro esagerando l' abduzione del piede , e si asporta tutta la parte ammalata con la sega ordinaria.

Se l'astragalo è ammalato superficialmente , allora con la sgorbia si toglie la parte alterata, se poi è tutto magagnato con una tanaglia si afferra e se ne fa l'estirpazione.

Pélikan dà alla sezione delle ossa una direzione obliqua di basso in alto e di dietro in avanti, per conservare al piede la sua normale direzione. Heyfelder consiglia di segare la tibia ed il perone seguendo una linea curva o angolosa, parallela allo incavo naturale. Generalmente si preferisce la sezione orizzontale.

B. Metodo sotto-periosteo. — a. Processo di Ollier. — 1° *Incisione della pelle e della guaina periostea su l'uno o l'altro lato, o tutte e due insieme, secondo che si vuol tagliare un solo osso o tutti due.*

L' incisione comincia a 7 o 8 centimetri al di sopra del malleolo interno , sulla faccia interna della tibia ch' essa costeggia dall' alto al basso e termina ad 1 centimetro al di sotto dell'estremità di questa apofisi. In alto ed in basso si fa una piccola incisione perpendicolare di sbrigliamento. L' incisione longitudinale divide la pelle ed il periostio. Col raschiatoio lo si stacca dal tendine, si scolla la guaina periostea e si denuda il malleolo, in modo da staccare tutti i tessuti legamentosi che vi s' inseriscono. Per staccare il periostio più che sia possibile

lontano sulla faccia interna ed esterna della tibia, bisogna che l' incisione di sbrigliamento fatta in alto interessi anche questa membrana.

2° *Passaggio della sonda e sezione della tibia.* — Scollato il periostio, si passa la sonda curva attorno alla tibia e sulla sonda la sega a catena, con la quale si segherà l' osso. Si afferra quindi l'estremo della tibia con una forte tanaglia, si scovre la sua faccia posteriore e la porzione della faccia esterna che non era stata accessibile completamente all'istrumento. Si finisce di lussare questo frammento e si estrae. Per il perone si pratica nello stesso modo.

Questo processo non è eseguibile che quando si asporta un pezzo di 4 o 5 centimetri della tibia, a contare dall' estremo del malleolo. Allora lo spazio interosseo esiste al punto ove deve passare la sega a catena. Se l' articolazione è ammalata superficialmente e non si vuole tagliare che una porzione piccola d' osso, bisogna da principio tagliare il malleolo peroniero con uno scalpello, dopo d' averlo spogliato del suo involucro periosteo-legamentoso, ovvero segarlo con un osteotomo. Quindi si lussa la tibia in dentro, rovesciando il piede in fuori e con una sega puntuta si asporta la sua estremità articolare all'altezza desiderata.

Si asporta l' astragalo in parte od in totalità secondo la profondità delle alterazioni.

b. Processo consigliato (fig. 144 BB e figura 145 A). — 1.° L'arto nella rotazione indentro poggia sulla sua faccia interna. Si comincia sul margine posteriore del perone, o meglio, a qualche millimetro innanzi a questo margine, ad un'altezza conveniente, un' incisione cutaneo-periostea, la quale discende verticalmente, costeggiando l'osso, sino all'estremo del malleolo esterno. Essa si prolunga in basso, contornando la punta del malleolo poi risale lungo il suo margine anteriore, sino all' altezza del margine articolare della tibia, cioè a dire sino alla parte più larga dell'apofisi peroniera.

2.° Col raschiatoio si denuda il perone per tutta l'altezza dell'incisione; si distacca il legamento laterale esterno. i legamenti tibio-peronieri anteriori e posteriori e al di dentro del perone il legamento interosseo che unisce le due ossa.

3.° Essendo stato bene scoverto il perone al di sopra della parte ammalata, lo si taglia a questo livello, o con la sega a catena o direttamente con la sega ordinaria sulla sonda di Blandin. Afferrando allora con una tanaglia l'estremo superiore del frammento che bisogna asportare, si tira in fuori e si espleta lo scollamento del periostio e del legamento interosseo, dall'alto

al basso. Si distrugge finalmente il legamento peroneo-astragalico posteriore, il quale va ad inserirsi nella fossetta interna del malleolo e che è difficile di staccare differentemente.

4.° Il membro è situato nella rotazione in fuori, il piede poggia sul suo margine esterno. Si comincia un' incisione sulla faccia interna della tibia a qualche millimetro in avanti del suo margine posteriore, la quale scende lungo l'osso e viene a contornare l' estremo del malleolo interno, per arrivare in avanti fin presso il tendine del tibiale anteriore seguendo il margine anteriore del malleolo tibiale. Quest' incisione dev' essere cutaneo-periostea in tutto il tratto che corrisponde all'osso.

5.° Col raschiatoio, si scolla il periostio sulla faccia interna dell'osso e si sposta in avanti. Per meglio scollare la guaina è spesso necessario di fare una piccola incisione trasversale del periostio nella parte superiore. Portando il piede in fuori, si staccano i legamenti interni e si prosegue la denudazione da dentro in fuori sulla faccia anteriore e posteriore dell'osso, sino a quanto è possibile di lussarlo in dentro ed in basso nella ferita. Si fa risalire mediante il raschiatoio la guaina periostea al di sopra del punto ammalato ed in questo punto si sega l' osso.

6.° Quando si deve asportare l' astragalo bisogna prolungare l' incisione esterna innanzi sino al tendine del peroniero anteriore; senza questo l'estirpazione di quest' osso diverrebbe difficilissima, specialmente per la resistenza dei legamenti astragalo-scafoidei.

Il vantaggio di questo modo d'agire è di distruggere la connessione del perone e della tibia dal lato più accessibile. Tolta l' estremità inferiore del

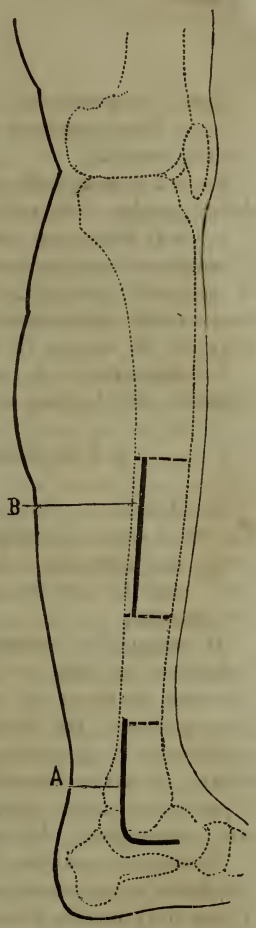

Fig. 145. — Gamba, faccia interna.

A, resezione del collo del piede, tibia; B, resezione della tibia, continuità.

perone, la denudazione della tibia non presenta più tante difficoltà e l'osso può essere lussato nella ferita e spogliato dal basso in alto.

II. — *Resezioni parziali.*

Esse comprendono:

a. — L'estirpazione isolata dall'astragalo; e noi l'abbiamo descritta innanzi.

b. — La resezione simultanea dell'estremità inferiore delle ossa della gamba. Noi ne abbiamo ora descritto il processo.

c. — L'ablazione isolata dell'estremità inferiore della tibia. All' incisione longitudinale, che si curva in basso per abbracciare il malleolo interno, bisogna aggiungere una piccola incisione trasversale egualmente cutaneo-periostea sulla sua estremità superiore. Si scovre la tibia in alto e si sega per poi abbassarla.

La scovertura si continua dall' alto al basso e si termina col distacco dei legami articolari.

§ XX. Resezione delle ossa della gamba.

Anatomia. — Due ossa costituiscono lo scheletro della gamba. La tibia, più voluminosa, è sotto cutanea in tutta la sua estensione dal lato della faccia interna, e non presenta alcuno ostacolo; solo le sue dimensioni considerevoli rendono difficile il suo isolamento.

Il perone, al contrario, non è sotto-cutaneo che nel suo terzo inferiore; in alto è ricoverto dai muscoli peronieri laterali, che bisogna dividere dai muscoli anteriori o posteriori per arrivar sino ad esso. In dietro l'arteria peroniera è situata sulla faccia posteriore di quest'osso, nei due terzi inferiori della gamba. Innanzi, il nervo muscolo cutaneo esce dall'interstizio che separa i peronieri dagli estensori delle dita; in alto, il collo del perone è contornato dal nervo sciatico popliteo esterno.

Rammentiamo che il perone compie una funzione molto secondaria come sostegno, ma che in basso concorre alla formazione dell'incavo tibio-tarsico, e che in alto la sinoviale dell'articolazione peroneo-tibiale qualche volta comunica con quella del ginocchio.

Le due ossa sono riunite in tutta la loro lunghezza dal legamento interosseo.

Divisione. — La resezione delle ossa della gamba comprende: la resezione nella continuità di ciascun osso, o di due ossa insieme; la resezione delle estremità articolari; infine l'estirpazione del perone.

Le lesioni organiche delle estremità spongiose della tibia richiedono più spesso della resezione propriamente detta, l'abrasione solo delle parti ammalate, il che si fa senza aprire le articolazioni.

I. — *Nella continuità.*

Ciascun osso dev'essere tolto isolatamente.

A. Tibia (fig. 145 B). — L'incisione longitudinale cutaneo-periostea, si fa sulla faccia interna della tibia, sotto-cutanea e facilmente accessibile. Ma per evitare cicatrici malamente situate, ed a causa dell'acutezza del margine interno dell'osso, l'incisione si deve molto accostare a questo margine, affinchè si possa contornarlo con la sonda - raschiatoio. Questo movimento è sempre difficile, a meno che non si sia distaccato il periostio per una estensione di 12 a 15 centimetri. Vi bisogna però un raschiatoio col fusto molto curvo ed anche con questo generalmente si fa un foro alla guaina periostea a livello del margine posteriore della tibia. Passato il raschiatoio dietro l'osso s'introduce la sega a catena nella sua scanalatura e si taglia la tibia verso la parte media dell'incisione sulla sonda mantenuta in sito.

Ritirata la sonda, si solleva successivamente con una forte tanaglia ciascuno dei frammenti dell'osso e si denuda il margine e la faccia posteriore.

In questo modo, non vi è perdita di sostanza del periostio. Se questa membrana è poco aderente, si espleta la denudazione con la sonda stessa, portandola in alto ed in basso nella guaina del periostio.

Nei casi di resezione di piccole porzioni della diafisi, è meglio isolar prima con la sega il pezzo che si deve asportare; si spoglia in seguito del suo periostio alla parte media. Per evitare che l'osso non sia denudato molto più in alto del punto da segare, si fa una piccola incisione perpendicolare alla guaina del periostio a ciascuna estremità del taglio longitudinale.

B. Perone (fig. 144 C). — Per risecare una porzione della diafisi del perone, si fa sulla faccia esterna della gamba una incisione longitudinale, che all'uopo termina con due incisioni trasversali.

Questa incisione assolutamente cutanea permette di separare gli estensori delle dita dai muscoli peronieri laterali, risparmiando con attenzione il nervo muscolo-cutaneo, che esce sotto il margine anteriore di quest'ultimo muscolo.

Si taglia allora il periostio longitudinalmente. Col raschiatoio a sonda si denuda l'osso e se ne fa la sezione con la sega a ca-

tena alle due estremità dalla parte ammalata, e si espleta allora la denudazione del frammento.

II. — *Nella contiguità.*

Noi abbiamo già descritto nelle resezioni del collo del piede l' ablazione simultanea o isolata della estremità inferiore delle ossa della gamba. La resezione isolata dell'estremo superiore della tibia fa parte della resezione del ginocchio.

Estremita' superiore del perone. — Operazione delicata e pericolosa per la possibile lesione della sinoviale del ginocchio e del nervo sciatico popliteo esterno. Val meglio, se è possibile, togliere con la sgorbia le parti alterate, rispettando una parte della testa ossea, per non aprire l'articolazione tibio-peroniera. Se l' articolazione è aperta, si può scovrire l'osso più in basso della testa, segarlo, sollevare il frammento, spogliarlo dal basso in alto e disarticolare per torsione; ma per regola generale è meglio scovrir la testa dell'osso e riconoscere il nervo.

Processo d'Ollier (fig. 144 D). — 1° *Incisione della pelle e scovertura del nervo popliteo esterno.* — L'incisione si fa lungo il margine posteriore del tendine del bicipite, il cui rilievo è sempre sensibile sotto la pelle. Essa comincia a 2 o 3 centimetri al di sopra della testa del perone e si dirige in seguito lungo l'osso, ma un poco in dietro, in modo che si vada nello interstizio che separa il gemello esterno, o piuttosto il soleo, dal fascio dei peronieri. Si interessa solo la pelle e l' aponevrosi. Il nervo si scorge a livello del collo e bisogna tenerlo al sicuro.

2° *Isolamento del nervo ed incisione intermuscolare.* — Il nervo sciatico popliteo esterno si protegge con due uncini ottusi messi a 2 o 3 centimetri l'uno dall'altro; questo è il punto importante dell'operazione. Così protetto dagli uncini esso è isolato dal connettivo che lo mantiene aderente all' osso, e tirato innanzi per permettere l'incisione della guaina periostea. Fatta l'incisione sul margine posteriore del perone e continuata nella direzione di questo si è separato il soleo dai peronieri e si può scovrire l'osso per la lunghezza voluta seguendo l'interstizio muscolare.

3° *Denudazione dell'osso, distacco del tendine del bicipite.* — Avendo scoverto l' osso con la precedente incisione, lo si denuda secondo le regole abituali: si stacca il tendine del bicipite, che si continua con la guaina periostea; si sega l' osso al di sotto della lesione, si rovescia quindi in alto e si espleta la sua denudazione dalla parte interna. Bisogna assicurarsi se il nervo è diviso in più rami per evitare di ferirne qualcuno.

III. — *Estirpazione del perone.*

La metà superiore dell'osso sarà scoverta con l'incisione che abbiamo or ora descritta, tra il soleo ed i peronieri. Per togliere la metà inferiore si fa un'incisione che segue di basso in alto la faccia superficiale dell'osso, poi si prolunga sino al mezzo della gamba tra i peronieri e gli estensori delle dita. L'osso si sega nel mezzo e ciascuna metà è staccata isolatamente.

§ XXI. — Resezione del ginocchio.

Anatomia. — Il ginocchio è fra tutte le articolazioni quella le cui facce articolari sono le più larghe, la sinoviale la più vasta, i legamenti i più numerosi ed i più complicati nella loro disposizione. Le superficie articolari sono formate dalla rotula, i condili del femore e le tuberosità della tibia. La sinoviale manda dei prolungamenti sotto il tricipite femorale, verso i gemelli ed il popliteo. I mezzi d'unione sono: due legamenti laterali molto ravvicinati alla faccia posteriore dell'articolazione, i legamenti crociati, un legamento posteriore sul quale poggia l'arteria poplitea e infine delle lamine fibrose sovrapposte le quali col tendine del tricipite, la rotula ed il legamento rotulo-tibiale, formano una larga covertura alla faccia anteriore dell'articolazione,

Innanzi e sui lati, le ossa sono ricoverte solo dalla cute e da queste lamine fibrose; in dietro si trovano i tendini, i muscoli del cavo popliteo, l'arteria e la vena poplitea e finalmente le due branche di divisione del nervo sciatico, di cui la esterna si porta obliquamente in fuori per andare a contornare il collo del perone.

Questa disposizione delle parti molli fa sì che le incisioni destinate a scovrire le ossa si debbano far cadere in avanti e sulle facce laterali.

Divisione. — La resezione del ginocchio è totale o parziale. Essa si pratica abitualmente sulla estremità inferiore del femore di cui si asportano i condili senza arrivare sino al canale midollare. Nei bambini, se si oltrepassa la cartilagine epifisaria si va incontro ad un arresto di sviluppo dell'arto.

Dal lato della tibia più spesso si toglie solo un sottile strato delle tuberosità. Noi abbiamo fatto notare i pericoli che incontra il nervo sciatico popliteo esterno nell'ablazione della testa e del collo del perone. Bisogna adunque, per quanto è possibile, far cadere la sezione al di sopra di quest'osso. La rotula deve essere tolta risparmiando le parti molli che l'involgono. La sua conservazione non ha vantaggi ed espone al ristagno del pus.

L'ablazione della sua faccia articolare, adottata da Sedillot, oggi è rigettata da quasi tutti i chirurgi.

I. — *Resezione totale.*

A. Metodo antico. — I processi sono numerosi. Si possono dividere come segue:

a. Incisione unica	Longitudinale	1° Parck. — Laterale interna. 2° Chassaignac. — Laterale esterna. 3° Langenbeck. — Mediana anteriore.
	Trasversale sotto la rotula	4° Langenbeck (1862). — Curvilinea al margine interno del tendine rotuleo. 5° Bégin e Sanson. — Rettilinea. 6° Verneuil. Textor. — Curvilinea a convessità inferiore.
	Obliqua	7° Heyfelder. — Obliqua dall'alto al basso e da fuori in dentro, incrocia la parte inferiore della rotula.

b. Incisioni che circoscrivono dei lembi. — 1° Parck — Incisione crociata la cui branca trasversale corrisponde al margine superiore della rotula e divide la semicirconferenza anteriore del membro.

2° Moreau. — Incisione longitudinale da ogni lato della coscia, tra i vasti ed i flessori della gamba. Cominciata al di sopra dei condili del femore, essa si estende sino a quelli della tibia e penetra sino all'osso. Si riuniscono le due ferite laterali tagliando trasversalmente la cute e la capsula fibrosa anteriore, al di sotto della rotula. Sollevando il lembo superiore si toglie la rotula, si scovre il femore e si sega al punto che si vuole. Per scovrire la tibia si divide in due il lembo inferiore con una incisione verticale, fatta sul margine anteriore dell'osso.

3° Fergusson sopprime l'incisione mediana inferiore di Moreau e dà all' incisione trasversale una leggiera convessità in basso.

4° Jones trasporta l'incisione trasversale di Moreau sul mezzo della rotula.

5° Verneuil, al contrario, fa l'incisione al di sopra di quest'osso.

6° Jones in un secondo processo, trasporta l'incisione trasversale all' estremità inferiore delle due incisioni longitudinali

laterali. Egli ottiene così un lembo quadrilatero unico a base superiore, che si disseca dal basso in alto per scovrir l'osso.

7° Mackensie (fig. 146, A). — Incisione curvilinea a convessità inferiore che va da un condile all'altro del femore, discendendo in avanti sino alla tuberosità tibiale, per potere staccare il tendine rotuleo alla sua inserzione inferiore.

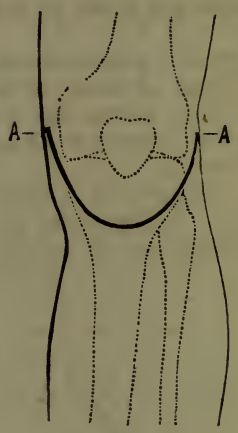

Fig. 146. — Ginocchio, faccia anteriore.

A, resezione del ginocchio (Mackensie).

8° Syme. — Messa la gamba nella flessione, si circoscrive la rotula con due incisioni curvilinee a concavità opposta che si uniscono da ciascun lato sulle facce laterali dei condili del femore. Si distacca completamente il lembo che comprende la rotula.

Di questi numerosi processi, l'incisione trasversale sotto-rotulea a convessità inferiore di Verneuil ed il lembo arrotondito di Mackensie sembrano i più adatti. Tutti però possono essere utilizzati, tenendo conto della natura ed estensione delle lesioni (1).

Operazione. — L'incisione curvilinea si fa arrivare tutta d'un tratto sino all'osso; quindi sollevato e rovesciato il lembo, si estrae la rotula, risparmiando le parti fibrose che la circondano.

Flettendo la gamba, l'operatore con la punta del coltello taglia i legamenti laterali ai loro attacchi sui condili del femore. Taglia egualmente e con precauzione i

---

(1) Si è discusso fra i chirurgi se, nel caso che la rotula non sia presa dal processo morboso anche essa, sia meglio asportarla o lasciarla in sito. La maggior parte ritiene che il lasciare la rotula sana sia ritardare la guarigione, esporsi ad infiammazioni croniche della borsa mucosa prerotulea ed a molti altri inconvenienti. Altri dicono che il lasciar la rotula dà per risultato il ristabilimento dei movimenti del ginocchio.

Questa però è una eventualità molto rara e che potrebbe essere anche dannosa dando un'articolazione incapace di sopportare il peso del corpo.

Per tal ragione si consiglia in questa resezione di far sempre la sutura ossea per ottenere una solida anchilosi.

Il Volkmann è fra coloro che lasciano in sito la rotula egli la sega nel mezzo e poi la riunisce con sutura metallica. Recentemente il Prof. Gallozzi ha eseguito nella clinica questo processo con buon esito.

legamenti crociati, sia tra i condili femorali, sia alla loro inserzione tibiale. Si fanno allora sporgere i condili del femore, portando la gamba nella flessione forzata e si completa la loro disarticolazione.

La sezione del femore si fa con la sega ordinaria, sia d'avanti in dietro, proteggendo le parti molli posteriori con una striscia di cartone, sia da dietro in avanti, per essere più sicuri di non offendere i vasi.

La superficie di sezione deve essere parallela al piano normale dell' inclinazione dei condili, cioè a dire obliqua in basso ed in dentro, per evitare un angolo rientrante al lato interno del ginocchio. La parte asportata non deve sorpassare l'altezza di 11-12 centimetri, per non aprire il canale midollare.

Si denuda quindi l' estremità superiore della tibia e con un taglio orizzontale si riseca la parte ammalata. Il legamento posteriore deve essere conservato con cura perchè esso si oppone agli infiltramenti purulenti verso il poplite e fa da ostacolo alla propagazione dell'infiammazione dal lato dei vasi, mentre nello stesso tempo contribuisce a mantenere le ossa in sito. La sutura metallica delle ossa è stata usata con successo per assicurare la coattazione delle superficie di sezione.

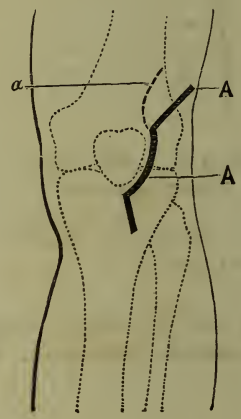

Fig. 147. — Ginocchio, faccia anteriore.

A A, A *a*, Resezione del ginocchio (O l l i e r).

B. Metodo sotto - periosteo Ollier (fig. 147 A A. — 1° *Incisione della pelle, in direzione sinuosa, sul lato esterno dell' articolazione.* — Essendo un po' flessa la gamba sulla coscia, si fa sulla faccia esterna di quest' ultima, a tre dita traverse al di sopra della rotula, una incisione, la quale comincia a livello della espansione fibrosa della *fascia lata* e si dirige nel senso delle fibre della porzione esterna del tricipite, verso l' angolo superiore della rotula; costeggia in seguito dall'alto in basso il margine esterno dell'osso e viene a raggiungere il legamento rotuleo di cui essa costeggia il margine esterno. È importante che essa sorpassi in basso l'impianto di questo legamento, per facilitare la lussazione della rotula in dentro.

Facendo cominciare l'incisione un poco più innanzi, si facilita

il secondo tempo dell' operazione, ma cominciandola più in dietro si ha il vantaggio di dar più inclinazione all'apertura e facilitare lo scolo del pus. Qualunque sia l'incisione adottata, si può penetrare con lo stesso taglio nella capsula articolare ed arrivare sino alle ossa.

2° *Denudazione dell'osso*; *lussazione della rotula in dentro.*— Col raschiatoio si scovre dapprima il condile esterno del femore, staccando l' inserzione del legamento laterale esterno, poi l'inserzione del gemello esterno. Si prende quindi il labbro anteriore della ferita capsulo-periostea e si denuda la parte anteriore del femore. Si dilata poscia l' articolazione, si tagliano i legamenti crociati, si lussa la rotula in dentro con forti uncini ottusi. In certi individui la sporgenza del condile interno rende difficile questa lussazione. Perciò quando il condile interno è troppo voluminoso e troppo sporgente in avanti, si fa l'incisione intermuscolare, non già in fuori, ma in avanti, a 15 millimetri dalla linea mediana, tra la parte esterna del tricipite ed il tendine della porzione media; noi vi aggiungiamo allora una incisione di sbrigliamento in fuori. Bisogna anche bene staccare le inserzioni inferiori del tendine rotuleo, conservando la loro continuità col periostio della tibia. Lussato il femore e piegata la gamba in dietro ed in dentro, si scollano le inserzioni legamentose e capsulari, spingendo in alto la guaina capsulo-periostea.

3° *Sezione del femore*; *denudamento e sezione della tibia.* — La sezione del femore si fa colle regole ordinarie. Col raschiatoio si denuda dall' alto in basso la parte alterata dell' estremità superiore della tibia, e la si asporta segando orizzontalmente.

[Questa operazione oltre al lasciare al paziente un arto utilizzabile, offre una statistica anche più favorevole di quella dell' amputazione della coscia. Infatti eseguita per tumore bianco ha dato nelle mani di Heyfeldor, Le Fort ed altri una mortalità dal 29 a 30 % e nei bambini un numero di insuccessi anche più piccolo.] (T.)

II. — *Resezioni parziali.*

A. **Condili del femore.** — Per tagliare un sol condile si fa uso di una incisione laterale interna; per tagliare tutti due i condili, si fa uso di uno dei processi ora descritti per la resezione completa.

B. **Estremità superiore della tibia.** — Si pratica raramente e con uno dei processi indicati per la resezione totale.

C. **Resezione della rotula.** — Incisione crociata anteriore.

Gli strati superficiali alterati saranno tolti con la sgorbia. L' estirpazione completa è gravissima.

D. Operazione per l' anchilosi del ginocchio. — Essa consiste nella resezione di un frammento angolare del femore, a base anteriore per ottenere il raddrizzamento del ginocchio, anchilosato ad angolo più o meno acuto. La sezione cade abitualmente sui condili del femore, messi a nudo da incisioni adatte. Bisogna aver cura di proteggere le parti molli posteriori dall'azione della sega. Per ottener questo, o si fa la sezione dell' osso con la sega a catena passata da dietro, o si lascia alla parte posteriore una sottile lamella ossea che si spezza dopo l'ablazione del cuneo osseo anteriore. La cosa più difficile è di calcolare esattamente la spessezza che bisogna dare alla parte di osso che devesi asportare, e spesso si è obbligati a fare una seconda sezione.

[Per l'anchilosi ossea del ginocchio oltre i processi di resezioni già menzionati dall' autore e le osteotomie sottocutanee di Langenbeck e Little èvvi l'osteotomia antisettica di Macwen. Di questa in generale diremo più diffusamente parlando dell' operazione del ginocchio valgo ove descriveremo anche gli strumenti detti osteotomi, che servono per queste operazioni. Ora diremo solamente che l'osteotomo è uno scalpello forte con manico ottagonale e che ha le due facce inclinate a mò di cuneo.

Ecco come si esegue l'osteotomia di Macwen per l'anchilosi del ginocchio. Molte volte per correggere l' anchilosi basta interessare solamente il femore altre volte è necessario dividere anche la tibia.

Operando sul femore si pratica al lato esterno o interno del tendine del retto (da molti si preferisce il lato esterno) a livello di una linea tirata trasversalmente ad un dito traverso in sopra della parte più alta del condile esterno del femore, una incisione longitudinale, la quale deve giungere sino all' osso e deve avere una estensione da permettere l' introduzione dell' osteotomo. L'osteotomo viene introdotto longitudinalmente e poi rotato in direzione trasversale. Con colpi di martello sull' osteotomo si interessa il femore per due terzi della sua spessezza e l' altro terzo si frattura nel momento che si estende la gamba e si riduce l' anchilosi. Il lato esterno del femore è più resistente dello interno e ciò bisogna ricordarlo quando si fa la sezione dell' osso con l'osteotomo.

Quando è necessario interessare anche la tibia si esegue una incisione trasversale sotto della spina della tibia stessa un pò più larga dell' osteotomo. In essa si introduce in direzione trasversale l'osteotomo e lo si fa progredire in questa direzione da dentro in fuori, con colpi di martello, interessando prima la fac-

cia anteriore dell'osso poi l'esterna, finalmente la posteriore. Non è necessario interessare anche la fibula e solo qualche volta fa mestieri eseguire al poplite la tenotomia di quei tendini retratti che impediscono ancora l'estensione della gamba. (T.)

§ XXII. Resezione del femore.

Divisione.—Le resezioni del femore comprendono quelle nella continuità dell'osso e le resezioni delle estremità articolari. L' ablazione dell'estremità inferiore del femore l'abbiamo già descritta ; la resezione dell'estremità superiore si tratterà parlando della resezione dell' anca. Noi dunque considereremo in questo paragrafo le resezioni diafisarie.

Anatomia. — Il femore è contornato da tutti i lati da masse muscolari. Frattanto le carni sono meno voluminose alla faccia esterna della coscia che negli altri lati. I tronchi nervosi sono situati in avanti (nervo crurale) ed in dietro (nervo sciatico). I vasi da prima in avanti , si portano in basso ed in dentro, contornando l'osso , per passare al suo terzo inferiore nella regione posteriore della coscia. Il corpo del femore è irregolarmente rotondo, presentando in dentro ed in dietro un angolo, la linea aspra, alla quale la guaina del periostio è intimamente aderente , mentre che essa si lascia facilmente scollare per tutto il resto del corpo dell'osso.

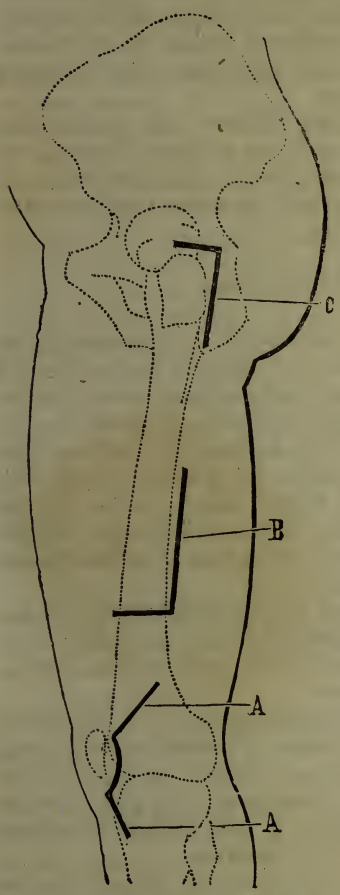

Fig. 148. — Coscia, faccia esterna

AA. Resezione del ginocchio (Ollier); B, resezione del femore continuità: C, resezione dell'anca (Chassaignac).

Resezioni della diafisi. Ollier (fig. 148, B).—L'incisione deve farsi sulla faccia esterna della coscia, ma un poco in dietro, di modo che si cada nello interstizio che separa il

bicipite dalla porzione esterna del tricipite, parallelamente all'asse del membro. Se l'osso è volumimoso, o le carni in quantità considerevole, si farà una incisione perpendicolare a ciascuna estremità della precedente. L'incisione inferiore deve essere più lunga in modo che viene tagliato un lembo trapezoide anteriore. Se l'incisione trasversale inferiore si estendesse sui muscoli sino al di là del retto anteriore, ciò non nuocerebbe alla funzione ulteriore del tricipite, perchè il nervo viene dalla parte superiore. Scoverto l'osso, s'incide il periostio, si scolla col raschiatoio curvo e con la sonda raschiatoio, e si sega l'osso con la sega a catena, al limite delle parti alterate.

Se si tratta di una consolidazione viziosa o di curare una pseudo-artrosi, si toglie un pezzo dell'osso a forma di cuneo, ovvero se ne fa semplicemente la sezione. Per il gran trocantere, in generale, si preferisce alla resezione nel vero senso della parola, l'asportazione parziale con la sgorbia.

§ XXIII. Resezione dell'anca.

Anatomia.—Articolazione *a noce* (enartroide), la giuntura coxofemorale è fatta dalla testa rotonda del femore, la quale entra nella cavità cotiloide dell'osso iliaco. Questa testa ossea è sostenuta da un collo appiattito d' avanti in dietro, il quale si congiunge col corpo del femore formando un angolo aperto in dentro ed in alto. A questo punto il corpo del femore presenta due apofisi. L'una interna ed inferiore, (detta piccolo trocantere) dà attacco al tendine dello psoas-iliaco; l'altra esterna, più elevata e più voluminosa, il gran trocantere, è il punto d'inserzione dei numerosi muscoli pelvi-trocanterici.

La cavità cotiloide è profonda, ed è contornata da un cercine cartilagineo, il quale si adatta strettamente sulla testa del femore, ed impedisce all'aria di penetrare nell' articolazione, anche dopo la sezione della capsula fibrosa.

I legamenti sono: un legamento interarticolare, il legamento rotondo, ed una capsula fibrosa spessa e rinforzata, più larga alla sua inserzione cotiloidea che al suo attacco sul collo del femore. Numerosi muscoli vanno dall'osso coxale sul gran trocantere e formano tre strati sovrapposti. I loro tendini ricovrono completamente la grande eminenza trocanterica.

Il grande nervo sciatico discende in dietro tra il gran trocantere e la tuberosità sciatica, quasi a 2 centimetri dal margine posteriore del femore. Esso è molto prossimo al campo dell'operazione, qualche volta è stato ferito, bisogna quindi mettervi molta attenzione. I vasi femorali sono situati innanzi, e non permettono di penetrare nell'articolazione da questo lato.

Al di sopra dello strato muscolare profondo, fatto dal piccolo gluteo, dal piramidale, dagli otturatori, dai gemelli e dal quadrato crurale, si trova uno strato intermedio, costituito dal medio gluteo, ed infine uno strato superficiale fatto dal grande gluteo, la cui aponevrosi d'inserzione ricovre il gran trocantere alla sua sommità. Bisogna necessariamente attraversare questi strati muscolari, per potere interessare la capsula dal suo lato posteriore ed esterno, che è del resto il più adatto.

La capsula fibrosa deve essere divisa o staccata sulla circonferenza della cavità cotiloidea, per permettere l'entrata dell'aria e la lussazione della testa del femore. Per tagliare il legamento rotondo, bisogna far sporgere la testa del femore in basso ed in dietro, accostando al ventre il ginocchio dal lato del malato e portando la coscia nella flessione e nell'adduzione.

Divisione. — La resezione dell'anca è totale o parziale. Essa comprende l' abrasione o il raschiamento della cavità cotiloide e l'ablazione d'una porzione più o meno lunga dell'estremità superiore del femore. Bisogna per quanto è possibile risparmiar la sottile lamina del tessuto osseo che separa la cavità cotiloide dalla cavità pelvica.

Dal lato del femore non si asporta che la testa, ovvero nello stesso tempo il collo ed il gran trocantere, in tutto od in parte, secondo l'estensione delle lesioni. Checchè ne abbia detto Malgaigne, il quale consiglia di tagliare gli attacchi dei muscoli al gran trocantere, per opporsi all' elevazione ulteriore di quest'apofisi per l'influenza della retrazione muscolare, oggi si è d'accordo a limitare per quanto è possibile la perdita di sostanza ed a conservare il periostio ed i tendini.

Il limite inferiore della resezione può essere adunque stabilito immediatamente al di sotto del collo e del gran trocantere; però si è andato più in là alle volte ed anche al di sotto del piccolo trocantere.

I. — *Metodo ordinario.*

A. Incisione unica. — 1° White. — Incisione rettilinea, la quale comincia a due dita al di sotto ed in fuori della spina iliaca antero-superiore, e scende più o meno in basso sul gran trocantere.

2° Chassaignac (fig. 148 C). — Incisione rettilinea dietro il margine posteriore del gran trocantere, ricurvandosi leggermente in avanti, al di sopra della sommità di quest' apofisi.

3° Roser, Maisonneuve. — Incisione trasversale sulla base del gran trocantere, oltrepassando i suoi margini di 3 o 4 centimetri da ogni lato.

4° Langenbeck. — Incisione obliqua in alto ed in dietro, dal mezzo del trocantere verso la spina iliaca posteriore inferiore.

5° O. Heyfelder. — Incisione che comincia a 5 centimetri al di sopra ed in dietro del gran trocantere. Essa si dirige obliquamente verso l' osso, restando parallela alle fibre del grande gluteo, poi forma una curva a leggiera concavità anteriore e si termina dirigendosi di nuovo un poco in basso ed in dietro. Essa segue esattamente la linea aspra del femore, tra le inserzioni del gluteo e del vasto esterno.

6° Textor. — Incisione rettilinea, lungo il margine anteriore del trocantere da basso in alto, che si ricurva in dietro nella sua parte superiore per abbracciare l'apice di quest'apofisi.

7° Velpeau. — Incisione curva che parte a due dita trasverse al di sotto ed in fuori della spina iliaca anteriore superiore e descrive una curva a convessità antero-inferiore, incrocia obliquamente la base del gran trocantere, per venire a terminare nella piega della natica.

8° Sédillot (fig. 149). — Incisione curvilinea la quale comincia nel solco post-trocanterico a uno o due dita dal margine posteriore dell'osso, lo segue da basso in alto, contorna l'apice del trocantere alla stessa distanza e si termina a livello del suo margine anteriore o un po' più innanzi. Questo è uno dei migliori processi.

B. Processo a lembo. — 1° Seutin. — Incisione crociata sulla faccia esterna del gran trocantere.

2° J. Heyfelder. — Incisione a T, la cui branca verticale è situata un po' in dietro del margine posteriore del grande trocantere, l'incisione trasversale sulla sommità di quest'apofisi si prolunga più innanzi che in dietro.

3° Schmitt. — Incisione a ⊢ rovesciata, colla branca trasversale a livello della base del trocantere.

4° Percy e Roux. — Lembo quadrilatero a base posteriore od inferiore.

5° Érichsen. — Incisione ad L; la branca longitudinale segue il margine anteriore del trocantere, la branca trasversale incrocia quest'apofisi.

6° Rossi. — Incisione ad L; la branca longitudinale segue il margine posteriore del trocantere.

7° Textor, Jaeger, M. Perrin (fig. 150). — Incisione a V rovesciata, circoscrivendo un lembo triangolare, il cui apice è situato a due o tre dita al di sopra del gran trocantere, e la base, larga 10 centimetri circa, comprende la radice di quest'apofisi. Questo è un buon processo.

Operazione. — L'ammalato è coricato sul lato sano, la co-

scia inferma leggermente flessa e mantenuta da un aiutante, l'operatore si situa in fuori.

Le due incisioni, che limitano il lembo triangolare, comin-

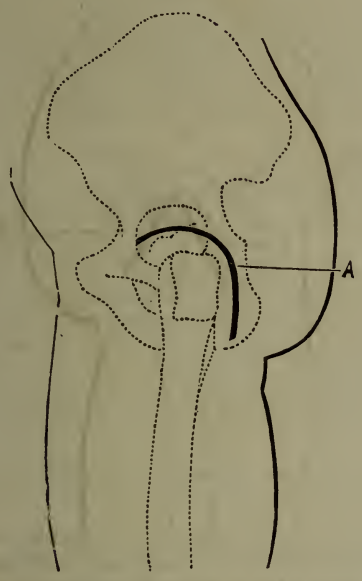

Fig. 149. — Anca, faccia esterna

A, resezione dell'anca (Sédillot).

ciano a due o tre dita al di sopra dell'apice del trocantere: esse sono cutanee e la loro lunghezza è di 4 o 5 dita per lo meno. L' incisione posteriore, dopo aver toccato il margine posteriore dell'osso, non deve allontanarsene più di due dita in dietro, qualunque sia l' estensione che gli si dà, per risparmiare il nervo sciatico. L'incisione anteriore può senza pericolo allontanarsi di tre dita dal margine anteriore del femore. I due lati del lembo hanno presso a poco la stessa lunghezza della base. Non bisogna dimenticare che l' apice del gran trocantere corrisponde esattissimamente all' unione del terzo medio col terzo superiore della cavità cotiloide.

La pelle incisa si ritira e lascia una larga apertura. Sul vivo si possono tagliare gli attacchi muscolari sul trocantere, col bi-

stori, ovvero staccarli col raschiatoio. La retrazione dei muscoli recisi fa scovrire la capsula articolare. Si può fare diversamente,

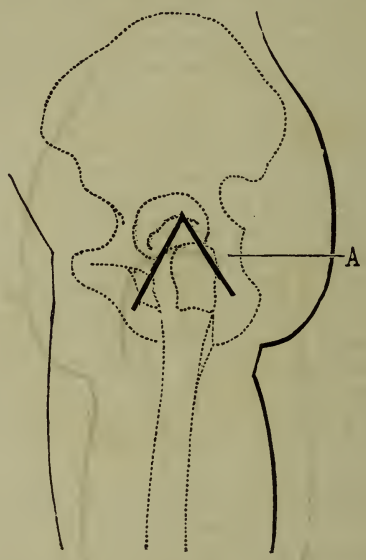

Fig. 150. — Anca, faccia esterna.

A, resezione dell'anca (Jaeger, Maurizio Perrin).

tagliare cioè i muscoli parallelamente ai margini delle incisioni cutanee, od abbassare il lembo per aver più luce, ciò che spesso è necessario nei teatri anatomici.

Scoverta la capsula articolare, si taglia longitudinalmente nel senso della ferita, poi con un piccolo coltello o col raschiatoio si distaccano le sue inserzioni al contorno della cavità cotiloidea, quanto più si può lontano. Flettendo, ed adducendo forzatamente la coscia, si fa sporgere in basso e in dietro la testa del femore e si taglia il legamento rotondo. Per lussare la testa, Dubrueil consiglia la seguente manovra: essendo flessa ed addotta la coscia, e la gamba flessa sulla coscia, si afferra con una mano il piede, e lo si porta in fuori ed in alto, mentre che con l'altra si spinge fortemente il ginocchio in dentro ed in basso.

Dopo aver con cura completato lo scovrimento della testa e del collo del femore, si passa dietro l'osso una stecchetta di le-

gno o la sonda di Blandin, per proteggere le parti molli. Mentre un assistente mantiene l'arto in posizione da far sporgere in fuori la testa, si taglia il collo sia da fuori in dentro con la sega ordinaria sia da dentro in fuori con la sega a catena passata al di sotto. Qualunque sia il processo adottato si può sempre denudare ed asportare tutto o parte del trocantere.

L' incisione curvilinea di Sédillot mette al sicuro da ogni offesa il nervo sciatico, conduce sulla parte posteriore della capsula e dà molta facilità alla denudazione ed alla sezione dell'osso.

Il taglio dei glutei e degli altri muscoli pelvi-trocanterici ha inconvenienti minori, di quello che si sarebbe inclinati a credere, perchè la porzione del trocantere nella quale essi muscoli s'impiantano il più delle volte è asportata.

È miglior consiglio di lussare la testa del femore prima di fare la sezione ossea, piuttosto che di segare il collo per disarticolare poi. La testa del femore è così strettamente tenuta nell'acetabolo, che vi sono difficoltà grandissime a sprigionarla quando la continuità dell' osso è interrotta. Bisogna in questo caso fissarla con un tira-fondo od una tanaglia molto forte.

II. — *Metodo sotto-periosteo* (Ollier).

1° *Incisione cutanea ed intermuscolare.* — Coricato l' infermo sul lato sano, flessa leggermente la coscia sul bacino (angolo di 135°), si fa una incisione che parte a quattro dita trasverse al di sotto della cresta iliaca e ad uguale distanza in dietro dalla spina iliaca anteriore e superiore. Questa incisione si dirige in basso ed un poco in dietro nella direzione delle fibre del medio gluteo, sino alla parte sporgente del gran trocantere. Qui l'incisione deve cambiare direzione e dirigersi avanti ed in basso, secondo l'asse della diafisi del femore. La prima parte della incisione si fa più o meno innanzi, secondo che si vuole più o meno risparmiare l'attacco al trocantere delle fibre superiori del grande gluteo. Più si farà l'incisione posteriormente, più lo scolo della marcia sarà facile; ma siccome la seconda parte dell' incisione favorisce abbastanza bene questo scolo, così non bisogna preoccuparsene troppo.

2° *Denudazione del trocantere e del collo femorale.* — Si sposta con larghi uncini ottusi il labbro posteriore della ferita, il quale contiene il grande gluteo; si respinge in dietro il tendine del grande gluteo e così viene scoverto il medio gluteo. Bisogna attraversare questo muscolo con una incisione longitudinale la quale più che tagliare deve solo allontanare le fibre. Questa in-

cisione permette di spingere da ciascun lato la metà del medio gluteo e di conservare i suoi attacchi al periostio trocanterico.

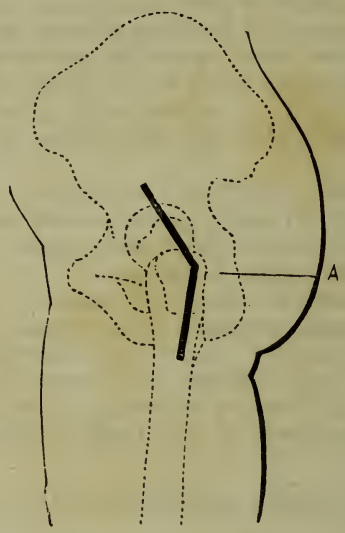

Fig. 151. — Anca faccia esterna.

A, resezione dell'anca (O l l i e r).

Nello stesso modo s'incide il piccolo gluteo, che del resto si potrebbe evitare di tagliare portandolo innanzi con uncini ottusi. S' incide quindi, dall' orlo acetabolico sino alla cavità digitale del gran trocantere, la guaina capsulo-periostea, seguendo il margine superiore del collo del femore. Si continua la denudazione della cavità digitale e del collo del femore, staccando col raschiatoio tutte le inserzioni tendinee. Quando la guaina è largamente aperta si fa sporgere la testa del femore in dietro, si taglia il legamento rotondo, si lussa sempre più la testa e si scovre dall' alto al basso la faccia inferiore del collo, il piccolo trocantere, ecc.

3.° *Sezione dell' osso. Raschiamento della cavità cotiloidea.*— Facendo sporgere l' osso, si può segarlo comodamente con una sega a catena o a manico fisso, sul piano ove si è arrestata la dissezione del periostio. Con la sgorbia si toglie la parte ammalata dalla cavità cotiloide.

[Anche per l'articolazione dell'anca nei casi di anchilosi ossea sia per morbi articolari che per antiche lussazioni non ridotte, che hanno fissato il capo del femore al bacino, può eseguirsi la osteotomia antisettica di Macewen, la quale è anche da preferirsi (secondo il Macewen stesso) alla distensione forzata.

Il processo di Macewen è anche superiore a quelli di Rhe Barton Langenbeck, Adams, Volkman (osteotomie infra ed intertrocanteriche) e si chiama propriamente sezione antisettica del femore. Egli la eseguì una volta nel 1879 per anchilosi ossea in seguito di inveterata lussazione. Praticò una incisione di un pollice e mezzo di corrispondenza del collo del femore ed in questa introdusse il suo osteotomo, e con pochi colpi di martello divise il collo e la coscia si estese]. (T).

§ XXIV. — Trapanazione delle ossa del cranio

La trapanazione delle ossa si annovera fra le resezioni parziali, perocchè essa non è se non l'ablazione d'una parte di un osso con conservazione delle parti molli vicine. Frattanto la si

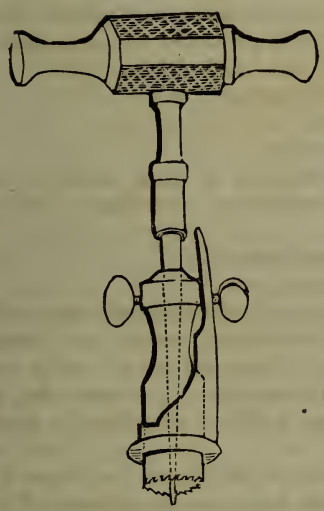

Fig. 152. — Trefina o trapano a mano.

studia separatamente a causa dell'apparecchio strumentale che serve a praticarla.

Apparecchio strumentale. — Si compone essenzialmente: 1.° *Del trapano ad albero*, che consta di un albero a rotazione sormontato da una placca di corno o d'avorio, destinata a dare

un punto d' appoggio durante la manovra, e terminato da un fusto d' acciaio puntuto, detto perforatore o piramide. L' asta quadrata del perforatore è solcata sopra una delle sue facce, e questo solco è munito di fori egualmente distanti e finisce con una piramide. Su quest' asta, scorre a strofinio dolce il pezzo che sostiene la sega circolare o *corona*. Una vite di pressione, la cui punta corrisponde al solco del perforatore, permette di fissare la corona all' altezza voluta, in modo che la punta della piramide o sporge al di là dei denti o è nascosta nel pezzo che sostiene la corona, senza che si abbia bisogno di smontare l' istrumento. Vi hanno corone di differente diametro secondo la grandezza del pezzo d' osso da asportare.

Sul fusto della corona, scorre egualmente un corsoio metallico, coll' orlo inferiore sporgente ed arrotondito, che si fissa con una vite a pressione speciale. Con questa disposizione si può limitare esattamente l' altezza della parte della corona che si vuol fare penetrare nell' osso.

La *trefina o trapano a mano* differisce dal precedente strumento solo per la soppressione dell' albero di rotazione, essendo terminato il fusto della piramide con un manico solido, e perpendicolare all' asse del perforatore.

2.° Raschiatoi differenti;

3.° Un tira-fondo;

4.° Degli elevatori;

5.° Una piccola spazzola di crini solidi;

6.° Un coltello lenticolare, terminato con un largo bottone liscio e rotondo;

7.° Tanaglie *frangi-ossa*;

8.° Bistori, pinzette, ecc.

Tutti questi strumenti abitualmente sono riuniti in una scatola, che va sotto il nome di scatola per trapanazione.

Operazione. — Si rade prima il cuoio capelluto al punto dove deve cadere l' operazione, la testa del paziente è appoggiata sopra un piano solido e resistente, e mantenuta in sito dagli aiutanti.

1.° L' operatore fa un' incisione in croce il cui centro corrisponde al punto ove deve essere applicato il trapano. Col primo taglio, il bistori penetra sino all' osso, dividendo i tessuti molli ed il pericranio. Le incisioni devono avere 5 a 6 centimetri di lunghezza. Prendendo con la mano sinistra, con le sole dita o con una pinzetta ad uncini, la sommità dei lembi, l' operatore li solleva successivamente scollandoli col raschiatoio, avendo cura di conservare il pericranio, che loro serve come una specie di fodera profonda. Un aiutante li mantiene in questa posizione.

2.° Il trapano si dispone in modo che la punta della piramide

sporga di qualche millimetro al di sopra dei denti della corona. Tenendo l'istrumento con la mano destra, come una penna da scrivere, l'operatore applica esattamente la punta della piramide al sito stabilito, poi solleva il manico, abbraccia col pollice e l'indice sinistro la placca d'ebano che sormonta l'albero del trapano e vi poggia sopra il mento. Tenendo l'istrumento perpendicolarmente alla superficie ossea, l'operatore prende con la mano destra il corpo dell'albero e gli imprime un movimento di rotazione da destra a sinistra, mentre che col mento e la mano sinistra fissa l'istrumento ed esercita una certa pressione.

La piramide penetra a poco a poco; quando essa ha fatto il suo foro, si abbassa la corona in modo che i denti tocchino l'osso e vi descrivano il loro solco circolare.

3.° Quando il solco è arrivato ad una profondità sufficiente per assicurare il cammino regolare della sega, si ritira l'istrumento per evitare che la punta della piramide, ancora sporgente, non entri troppo profondamente. Si fa penetrare il tira-fondo nel foro fatto dal perforatore e gli si fanno fare due o tre giri affinchè sia possibile di infossarvelo più tardi, senza far troppo pressione.

Allora si dispone la corona in modo che la punta della piramide sia affatto nascosta e con l'aiuto del corsoio si limita esattamente l'altezza della sega che si crede di far entrare senza pericolo. Bisogna ricordarsi che la spessezza delle ossa del cranio varia considerevolmente secondo le regioni, e più ancora secondo gl'individui.

Riprendendo l'istrumento colla mano destra, si fa penetrare la corona nel solco già tracciato, quindi le due mani riprendono la posizione che avevano, la sinistra ed il mento sulla placca, la destra sul corpo dell'albero e lentamente si fa camminare la sega da destra a sinistra.

È molto difficile di rendersi conto esattamente della profondità alla quale si trova la corona ad un dato momento dell'operazione. Si è detto che il color rosso della segatura dell'osso sia il carattere della penetrazione nella diploe, ed il ritorno della segatura bianca e asciutta il carattere che si stia sul tavolato interno. Tutt'al più questo è vero sul cadavere.

Sul vivo, il sangue vien fuori continuamente, appena la sega è penetrata nella diploe, ricca di vasi venosi, e la colorazione della segatura non ha assolutamente alcun valore.

Dippiù la spessezza della volta ossea cambia da un punto all'altro a causa delle sporgenze e degli abbassamenti che prsenta la faccia interna, e può darsi che la corona abbia completamente attraversato il cranio in un punto della circonferenza del suo

solco, mentre in un altro non ancora abbia segata tutta la spessezza.

Bisogna quindi ogni poco ritirar l'istrumento, per assicurarsi del cammino che fa la corona Si toglie con lo spazzolino, o soffiando, la segatura dell' osso, che riempie il solco circolare, si prova con il tira-fondo od una leva se il pezzo osseo sia mobile. Veramente bisogna andare con grande prudenza per non ferire la dura madre. Appena il cerchietto osseo presenta qualche mobilità, bisogna sforzarsi di toglierlo.

4° Tolta la placca ossea, si eguaglia il forame che resta e si arrotondiscono i suoi orli col coltello lenticolare. La dura madre è scoverta e l'operazione terminata, per quel che spetta alla trapanazione.

Se s'impiega la trefina, si formano e si sollevano nello stesso modo i piccoli lembi cutaneo-periostei. Si dispone l' istrumento in modo che la punta della piramide faccia una sporgenza di qualche millimetro al di sopra della corona, e si applica questa punta al sito stabilito. La mano sinistra fissa l' istrumento alla parte inferiore, mentre la mano destra abbraccia solidamente l' impugnatura. Con movimenti di va e vieni si fa penetrare la punta della piramide, poi si fa discendere la corona, i cui denti si applicano sull'osso. Per tracciare la via alla corona, la trefina deve essere mantenuta con la mano sinistra molto perpendicolarmente alla superficie dell'osso, mentre la mano destra imprime alla sega dei movimenti di rotazione alternativi da destra a sinistra e da sinistra a destra, premendo fortemente.

Scavato il solco, si ritira l' istrumento, si fa rientrare la piramide, si fissa il corsoio al punto voluto e si continua l' operazione come col trapano ad albero. Malgaigne consiglia l'uso del becco di una penna metallica per assicurarsi col contatto di tanto in tanto, che l'osso non sia in qualche punto già completamente segato.

Quando l' operazione deve cadere sulle regioni ove essa esce dalle condizioni ordinarie, sono necessarie certe precauzioni.

Nella regione temporale, la parete ossea è sottile, ma ricoverta da un muscolo molto spesso.

Invece della incisione crociata si fa un lembo a V semplice o a V tronca, a base superiore, comprendendovi il muscolo ed il pericranio. Si evita così la sezione di un gran numero di fibre muscolari; ma la sezione delle branche dell'arteria temporale profonda espone ad emorragie qualche volta molto difficili a frenare.

La trapanazione fatta sul tragitto di certe suture espone ad emorragie per il taglio dei seni venosi corrispondenti. Il tamponamento basta in generale ad arrestare lo scolo sanguigno; frat-

tando per i confluenti venosi ed i grandi seni, è bene di non operare che nei casi di assoluta necessità.

A livello dell'angolo anteriore ed inferiore del parietale, la presenza dell'arteria meningea media rende la trapanazione più pericolosa ancora, perocchè la legatura e l'obliterazione del vase sono egualmente difficili.

Per i seni frontali, le difficoltà operatorie che risultano dal mancante parallelismo della parete superficiale e profonda possono essere evitate servendosi come Larrey consiglia, di due corone di trapano di differente dimensione. La più larga serve alla perforazione della parete superficiale, attraverso l'apertura così fatta si fa passare la corona più piccola colla quale si può togliere facilmente una placca ossea della parete profonda.

[Lo studio delle localizzazioni cerebrali ha permesso di riconoscere la sede dei traumatismi o delle suppurazioni degli strati corticali di certe regioni del cervello, nei casi nei quali o l'assenza o la scomparsa delle lesioni delle parti molli, o delle ossa non lasciano al chirurgo alcun indizio del sito ove egli deve applicare il trapano. L'assieme dei sintomi osservati può far riconoscere la sede delle lesioni cerebrali sulle circonvoluzioni o parti di esse che presiedono alla parola ed a certi movimenti e noi qui appresso indichiamo i punti del cranio nei quali bisogna applicare il trapano per scovrire il centro della parola o dei diversi movimenti.

1° Piede della terza circonvoluzione frontale (parola). Tirare dalla base dell'apofisi orbitaria esterna sinistra una linea orizzontale che si prolunga per 5 centimetri indietro; sull'estremità posteriore di questa linea tirare una perpendicolare di 2 centimetri, il suo estremo superiore corrisponde al centro della regione della parola (Broca) V. Fig. 153.

2° Piega curva (movimento degli occhi). Riconoscere il punto culminante della bozza parietale, cercando con un compasso di spessezza il massimo diametro biparietale; segnare il punto dove si ferma la punta del compasso e trapanare a 3 centimetri in dietro (fig. 153).

Per quel che riguarda gli altri centri motori, bisogna riconoscere precedentemente la situazione esatta della scissura di Rolando e per conseguenza dei suoi estremi superiore ed inferiore. Il primo si trova nella donna a 47 millimetri e nell'uomo a 53 in dietro del bregma o luogo di incrociamento delle suture coronale e biparietale. Se il bregma non può riconoscersi col tatto si determina la sua posizione mediante la squadra flessibile di Broca.

Si situa il punto di unione delle sue due lame sul condotto auditivo, si fa passare la lama orizzontale sotto il setto delle fosse nasali e si porta la lama verticale sul condotto uditivo del lato opposto facendola passare pel vertice. Il bregma corrisponde esattamente alla parte media di questa branca verticale e per conseguenza la sommità della scissura di Rolando si trova in dietro, alla distanza indicata. L'estremo inferiore di questa scissura si riconosce nel seguente modo: si tira una linea dell'apofisi orbitaria esterna orizzontalmente in dietro per 7 centimetri; sull'estremo posteriore di questa linea si tira una perpendicolare di 3 cent. di cui

l'estremità superiore corrisponderà all'estremità inferiore della scissura. Determinati in tal modo il tragitto ed i limiti della scissura si potrà riconoscere la situazione degli altri centri motori.

3° Lobulo parietale superiore, due terzi superiori della circonvoluzione parietale ascendente, terzo superiore della circonvoluzione frontale ascendente (movimenti degli arti superiori). Bisogna trapanare innanzi dell'estremo superiore della scissura per arrivare sulla sede dei movimenti dell'arto superiore, indietro della stessa per la sede dei movimenti dell'art. inf. (Ferrier) (fig. 153).

4° Parte posteriore della seconda circonvoluzione frontale (movimento della faccia e delle palpebre). Si esegue la trapanazione a 2 cent. innanzi della metà del solco di Rolando.

5° Parte posteriore della prima circolazione frontale (movimento di rotazione della testa e del collo. Si trapani 2 cent. innanzi dell' estremità superiore del solco di Rolando (fig. 153).

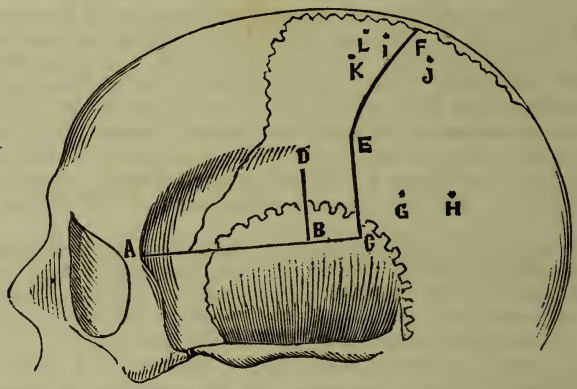

Fig. 153. Figura destinata a mostrare in quali punti delle pareti craniche corrispondono i principali centri motori, le linee ed i punti di ritrovo destinati a facilitare la loro ricerca. — A apofisi orbitaria esterna — G punto culminante della bozza parietale — E F. scissura di Rolando — D. centro della parola (Broca). — H. piega curva, centro dei movimenti degli occhi—I. sede dei movimenti del membro sup: (Ferrier)— J. sede dei movimenti del membro inferiore (Ferrier) — K. sede del movimento della faccia delle palpebre (Ferrier.) — L sede del movimento di rotazione della testa e del collo. (Chrétien) (T.)

§ XXV.—Trapanazione del seno mascellare.

Essa si fa, sia con un trapano perforativo utilizzando gli alveoli degli ultimi denti molari superiori, i quali per la malattia ordinariamente cadono, ovvero si estraggono a bella posta, sia

con una piccola corona applicata sulla parete anteriore del mascellare al di sotto del forame sotto-orbitale.

Per evitare una cicatrice deforme, si solleva e si scolla da basso in alto il labbro superiore, incidendo la plica labio-gengivale. Col raschiatoio si prosegue la denudazione dell'osso, all'altezza conveniente, lasciando il periostio aderente al lembo muscolo-cutaneo, poi si applica la trefina munita d'una piccola corona, secondo le regole indicate per la trapanazione del cranio.

La trapanazione delle ossa piatte, sterno, omoplata, costole, si fa con le stesse regole.

CAPITOLO QUARTO

Sezione e resezione dei nervi.

Queste operazioni si praticano, sia sui nervi esclusivamente sensitivi, sia sui nervi misti sensitivi e motori. Tanto la sezione che la resezione dei nervi misti è perfettamente eccezionale. Fra i nervi esclusivamente sensitivi, le branche del quinto paio sono quelle sulle quali cadono più ordinariamente le operazioni.

La sezione dei nervi si fa col metodo sotto-cutaneo o allo scoverto. Per asportare una parte del tronco nervoso, è indispensabile di metterlo allo scoverto per una certa lunghezza. La resezione deve essere preferita alla semplice divisione del nervo. Quest'ultima in effetto è rapidamente seguita dal ritorno della conducibilità nervea. La resezione stessa non dà la sicurezza che il nervo non si rigeneri, quando la parte asportata non sorpassa 3 a 4 centimetri di lunghezza. Perciò Malgaigne ha consigliato di ripiegar su sè stesso ciascun estremo del tronco nervoso diviso, per mettere un ostacolo alla sua riparazione.

Praticata allo scoverto, l'operazione comprende 1° la scopertura del nervo e 2° la sezione o resezione del nervo. La sezione si fa con le forbici, avendo isolato il nervo ed avendolo sollevato sopra una sonda di Cooper od una sonda scanalata, Quando si deve asportare una certa estensione del nervo, si divide prima dal lato della sua origine, per distruggere ogni sensibilità; quindi afferrando l'estremo periferico con le pinzette, lo si taglia.

§ I. — Sezione e resezione del nervo sopra-orbitale.

Anatomia.—Branca esterna del nervo frontale, divisione principale della branca oftalmica del trigemino, il nervo sopra orbitale esce dall'orbita pel forame osseo dello stesso nome, il quale si riscontra presso a poco alla unione del terzo interno col terzo medio del margine orbitale superiore. Ad un centimetro in dentro, esce dall'orbita il nervo frontale interno, il quale come il precedente, si dirige quasi verticalmente in alto, per raggiungere la cute della fronte. Una piccola arteria accompagna nel suo cammino il nervo sopra-orbitale.

A. Metodo sotto-cutaneo (Bonnet).

Seduto il malato, il chirurgo, con le quattro ultime dita della mano sinistra, solleva il sopracciglio e la pelle della fronte facendola scorrere sull'osso frontale, per tendere le branche nervose e facilitare quindi la loro sezione. Il tenotomo s'immerge nello spazio *inter-sopraciliare*, ad un centimetro dalla linea mediana ; dopo di che lo si fa camminare orizzontalmente in fuori, dirigendo il tagliente in basso e radendo il frontale sino a che la sua punta abbia sorpassato il mezzo dell'arcata sopraciliare. Si imprime allora allo strumento un movimento di altalena col quale la lama si abbassa ed il manico si solleva e nel tempo stesso lo si ritira un poco per facilitare l'azione del tagliente. Durante questa manovra, che si esegue a più riprese, bisogna aver sempre cura di rasentare la superficie dell'osso.

B. Allo scoverto.—(Fig. 154).

1° *Al di sopra del margine orbitale.*—Sèdillot (fig. 154 B). Per nascondere la cicatrice, si rade il sopracciglio e si pratica a questo livello, parallelamente al margine orbitale superiore, una incisione di 3 centimetri, il cui mezzo corrisponde all'incisura sopra orbitale avvertita col dito. L'incisione penetra sino all'osso tutta d'un tratto.

Allontanando le labbra della ferita, si riconoscono le branche nervose dal loro colore : si piglia con una pinzetta l'estremo periferico, si isola per una estensione di un centimetro e mezzo o due, e si riseca con un colpo di forbici la parte scoverta.

2° *Nell'orbita* (Létiévant).

Si anestesizza l'ammalato, si solleva il sopracciglio con la mano sinistra , mentre un aiutante abbassa la palpebra superiore. Si fa un'incisione lunga 3 centimetri, che comincia dall'apofisi orbitale interna seguendo la direzione dell'orlo dell'arcata, a 3 o 4 millimetri al di sotto di questo margine.

Colla incisione si divide la cute, poi il muscolo orbicolare per

tutta la sua spessezza. Essa si arresta nel tessuto cellulare sottostante, ove col dito indice sinistro si riconosce l'incisura sopra-orbitale. Una piccola incisione del legamento palpebrale al

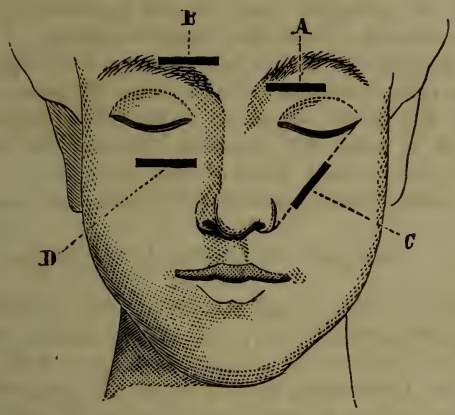

Fig. 154.—Resezioni nervose.

A. sopra-orbitale (Ordinaria); B, sopra-orbitale (Sédillot); C, sotto-orbitale (Dubrueil); D, sotto-orbitale (Ordinaria).

di sotto di questa incisura scovre il nervo allorchè s'introduce nel suo canale.

Si spoglia allora facilmente il nervo dal tessuto cellulare che lo circonda. Si prolunga la dissezione ad un centimetro in dentro del nervo, proseguendola sotto la volta orbitale, nella parte più vicina dell'arcata.

Questa dissezione porta la scovertura del nervo frontale interno e della branca sopra-trocleare, quando esiste. Si possono allora tagliare con certezza sotto l'arcata, col mezzo delle forbici, tutte le branche frontali. Molto spesso questo processo conduce sul tronco comune delle branche frontali, quando questo nervo si biforca vicino all'incisura sopra-orbitale.

§ II. Sezione e resezione del nervo sotto-orbitale.

Anatomia. — Il nervo sotto-orbitale presenta a considerare due porzioni, una intra-orbitale e l'altra extra-orbitale. Nella sua porzione orizzontale od orbitale, il nervo è situato nel canale sotto-

orbitale, scavato nella spessezza del pavimento dell'orbita e accompagnato dall'arteria sotto-orbitale. Esso in questo canale dà il nervo dentario anteriore, a 6 millimetri al di sopra del foro sotto-orbitale e qualche volta un ramo dentario medio.

Nella sua porzione verticale, emerge dal foro sotto-orbitale e si divide in numerosi rami che si spandono nella cute della regione. Situato in avanti del muscolo canino, è ricoverto dall'elevatore proprio del labbro superiore e dall' elevatore comune, dal tessuto sotto - cutaneo e dalla cute. Il forame sotto-orbitale corrisponde alla parte superiore della fossa canina, da 8 a 15 millimetri al di sotto del margine inferiore dell' orbita e all' interstizio dei due piccoli denti molari superiori.

Il nervo sotto-orbitale può essere diviso nelle sue due porzioni.

I. — *Al suo punto d'emergenza.*

A. Metodo sotto-cutaneo (Bonnet). — S'infossa il tenotomo a 2 centimetri in fuori del forame sotto - orbitale, e a 2 centimetri al di sotto del margine inferiore dell' orbita. Con la mano sinistra l'operatore tira in basso ed innanzi il labbro superiore, per tendere il nervo ed allontanarlo dalla fossa canina; con la mano destra introduce il tenotomo, col tagliente in alto. Lo dirige in dentro ed un poco in basso, avendo cura che la sua estremità rada il fondo della fossa canina e non si arresti che quando ha oltrepassato il forame sotto-orbitale e si appoggia contro l'eminenza nasale. Allora, voltando il tagliente un poco in avanti, opera la sezione tirando il coltello verso di sè. Si rinnova la manovra sino a che si è ben certi della sezione del nervo.

B. Allo scoverto. — (Fig. 154 C e D).

Per arrivare sul nervo, si fa un' incisione verticale sul solco naso-facciale (Malgaigne); un'incisione trasversale parallela al margine orbitale inferiore (A. Guèrin); un' incisione obliqua, dall'angolo inferiore esterno dell'orbita all' estremità esterna del margine inferiore della pinna nasale (Dubrueil). Queste incisioni hanno 3 a 4 centimetri di lunghezza e corrispondono, per la loro parte media, al forame sotto - orbitale. Avendo tagliato la cute ed il tessuto sotto-cutaneo, si scostano i muscoli elevatori ed il canino e tenendo per guida le branche del nervo, si risale sino al suo punto d'uscita, per isolare il nervo e farne la sezione per quanto è possibile vicino alla sua radice e il nervo.

II. — *Nel canale sotto-orbitale.*

A. Processo di Malgaigne. — Dapprima con un tenotomo solido, si penetra lungo il pavimento dell'orbita, nella direzione del nervo il quale termina al foro sotto-orbitale ; arrivato a 2 centimetri di profondità, si taglia trasversalmente il pavimento dell' orbita , che è sottile ed oppone poca resistenza , e così si trova tagliato il canale ed il nervo stesso. Allora, una semplice incisione trasversale ad un centimetro al di sotto del margine orbitale inferiore basta per mettere il nervo a nudo , lo si afferra con le pinzette e si tira fuori dal suo canale.

B. Processo di Létiévant, — Sono necessari strumenti speciali. Un cucchiaio da caffè di metallo , molto incavato , tanto che si possa situare in esso, durante l'operazione, il globo oculare e le parti molli che lo ricovrono. Un uncino piccolo, largo 2 millimetri, leggermente ricurvo, che possa entrare liberamente nella gronda sotto-orbitale , che gli si presenta di profilo o di prospetto. Esso è destinato a scorrere al di sotto del nervo per sollevarlo e tirarlo fuori dalla sua doccia. Un bistori, delle forbici e parecchi piccoli pezzetti di spugna bagnati nell'acqua ghiacciata e due pinzette a branche piatte.

1° Il malato anestesizzato è seduto, il chirurgo fa un'incisione a livello del margine anteriore del pavimento dell'orbita, nel limite e nella direzione del margine aderente della palpebra inferiore. Quest' incisione a concavità superiore , lunga 25 millimetri, comincia a 15 millimetri dall'angolo interno della palpebra e dalla radice del naso, per evitare la vena angolare. Il primo colpo di bistori deve arrivare sino all' osso ed interessare per conseguenza il periostio del margine osseo del pavimento dell'orbita.

Il cucchiaio, introdotto tra questo periostio e la superficie ossea denudata, riceve nella sua concavità rivolta in alto tutte le parti molli orbitali. Questa manovra mette allo scoverto, su questo pavimento , una linea grigiastra obliqua di dietro in avanti e da fuori in dentro, più accosto al lato esterno che al lato interno del pavimento. Questa linea è la parete superiore del canale sotto-orbitale. Una lamella ossea ricovre questo canale nella sua parte media; in avanti, la lamina ossea s'ispessisce notevolmente; in dietro, nel terzo posteriore, il canale non è più fatto che da una lamina fibrosa.

2° Col bistori si può distruggere facilmente questo strato fibroso in dietro; nel mezzo la lamella ossea cede pure; ma nella manovra la punta dello strumento, dopo d'aver perforata la lamina ossea bruscamente , potrebbe infossarsi troppo profonda-

mente. È meglio rompere questa lamella ossea con una piccola sgorbia, o col becco di una sonda scanalata, dando dei piccoli colpi sul suo estremo opposto. Si estraggono i frammenti colla pinzetta a branche piatte.

3° Quando si è fatta così un'apertura sufficiente, s' introduce l' uncino di profilo sopra uno dei lati della doccia e si fa arrivare sino al suo fondo. Non bisogna premere troppo su questo fondo, il quale si potrebbe rompere e si aprirebbe allora il seno mascellare. Si gira quindi l'uncino, in modo che il suo estremo vada sotto il nervo sotto-orbitale. Tenendo il nervo sull' uncino si può sollevarlo. Se si è presa nel tempo stesso anche l'arteria è facile di toglierla dall'uncino.

4° Con un colpo di forbici si taglia il nervo, più lontano che sia possibile in dietro dell'uncino, per asportare anche il nervo dentario medio, se esiste; si prende con la pinzetta l' estremo periferico e se ne escide la lunghezza voluta. Si può egualmente scovrire il nervo alla sua uscita ed asportare tutta la porzione contenuta nel canale.

§ III. — Sezione e resezione del nervo dentario inferiore.

Anatomia. — Il nervo dentario inferiore, branca voluminosa del nervo mascellare inferiore, situato in principio fra i due muscoli pterigoidei, s'inoltra in seguito tra lo pterigoideo interno e la faccia interna della branca montante della mascella inferiore. Penetra allora nel canale dentario infossato nella spessezza del l' osso, lo percorre in tutta la sua lunghezza, dando dei filetti dentarii multipli, ed esce dal forame mentoniero, per sperdersi nella cute della regione. Esso è accompagnato dall' arteria dentaria inferiore.

Si può dividere o risecare questo nervo o al punto di sua uscita dal foro mentoniero o nel canale osseo, togliendo con la sgorbia o il trapano il tavolato esterno del mascellare: ma è più sicuro di risalire presso la sua origine e di interessarlo prima della sua entrata nel canale osseo.

Lasciando da parte il processo di Warren e di Velpeau, i quali richiedono la sezione della cute, del massatere, dei filetti del facciale, del dotto di Stenone qualche volta. e la trapanazione della branca montante della mascella, al di sotto dell' incisura sigmoidea, val meglio di ricorrere all' incisione boccale, la quale non presenta nessuno di questi inconvenienti.

Processo intra-boccale. — Un istrumento adattato, situato dal lato sano, mantiene largamente divaricate le mascelle. Un uncino ottuso tira in fuori ed in dietro la commessura labiale del lato ammalato.

1° Con un bistori a manico lungo, si fa un'incisione nel fondo della bocca, alla mucosa che ricovre il margine anteriore del tendine del muscolo temporale. Quest'incisione viene a corrispondere a 5 millimetri in dentro del margine anteriore sporgente dell'apofisi coronoide: essa si estende dall'ultimo molare superiore all'ultimo molare inferiore e penetra di un sol tratto sino al tendine. Essa non interessa che la mucosa boccale, alcune glandole e tessuto connettivo.

2° Si insinua l'estremo dell'indice sinistro nella ferita e si penetra tra il muscolo pterigoideo interno, che è in dentro, e la faccia interna dell'apofisi coronoide. Facendolo camminare sulla faccia interna del mascellare, al di sotto ed in dietro del tendine, si sente la spina ossea che segna l'ingresso del canale dentario.

3° Restando il dito in sito, si fa scorrere sul suo polpastrello un uncino col quale si prende il nervo, e lo s'incide poi o con forbici smusse o con un bistori bottonato. L'arteria si interessa necessariamente, ma la sua lesione è senza pericolo. Frattanto è meglio, scostando le labbra della ferita, riconoscere il nervo ed isolarlo per una certa estensione, per toglierne un pezzo da un centimetro ad un centimetro e mezzo di lunghezza.

§ IV. — Sezione e resezione del nervo linguale.

Anatomia. — Branca del mascellare inferiore, il nervo linguale, situato in principio tra il faringe ed il muscolo pterigoideo esterno, si dirige obliquamente in basso e in avanti fra i due pterigoidei, poi tra la branca montante del mascellare inferiore e lo pterigoideo interno.

Al margine anteriore di questo muscolo, diventa quasi orizzontale, e non è coverto che dalla mucosa del pavimento della bocca sino al punto ove penetra nella lingua. Esso in questo tratto è situato a 5 millimetri dalla ripiegatura della mucosa sui lati della lingua.

Operazione. — Con un istrumento adatto situato dal lato sano si mantiene la bocca largamente aperta. Un aiutante afferra con una compressa la punta della lingua e la tira dallo stesso lato, rovesciandola leggermente per mettere bene in evidenza il solco che la separa dai denti del lato ammalato.

Sollevando leggermente la mucosa boccale a livello dell'ultimo molare inferiore, l'operatore la taglia con precauzione parallelamente all'arcata dentaria, ed a 5 millimetri dal suo punto di ripiegatura sul lato della lingua, per una estensione di 3 centimetri e da dietro in avanti. Scollando lentamente il tessuto sotto-mucoso col becco di una sonda scanalata, mette allo sco-

verto un cordone bianco, il nervo linguale; lo solleva con un uncino ottuso e ne riseca una lunghezza di circa due centimetri facendo cadere l'incisione posteriore sotto lo pterigoideo interno, per quanto è possibile in dietro.

Distensione dei nervi.

[La moderna chirurgia ha aggiunta un'altra operazione a quelle che si fanno sui tronchi nervosi e questa è la distensione dei nervi.

Che anzi questa operazione, tra perchè dà risultati superiori alle sezioni e resezioni dei nervi e perchè evita le paralisi che seguono a queste operazioni, tiene oggi il primato.

La distensione dei nervi, detta anche allungamento (1) (élongation) consiste nell'esercitare su di un nervo messo allo scoverto delle trazioni più o meno energiche. Essa è applicabile nelle nevralgie spontanee o traumatiche ribelli, nelle contratture, nella epilessia riflessa, nel tetano, nelle paralisi d'origine periferica e finalmente nella tabe dorsale.

I risultati di questa operazione dipendono moltissimo dal modo come essa viene eseguita e dalla forza di trazione impiegata.

Nella scienza è accertato il fatto, risultato di sperimenti, che i leggieri stiramenti producono un aumento della eccitabilità riflessa nella estremità corrispondente, ed i stiramenti forti fanno scomparire ogni eccitabilità. Da questi esperimenti (Tubschek, Conrad, Schleich) si deve ricavare la seguente conchiusione:

Lo stiramento leggiero deve adoperarsi in quei casi, in cui le funzioni nervose per lesioni traumatiche sono diminuite o soppresse (paresi o paralisi di moto e di senso) Lo stiramento brusco e violento nei casi in cui vi è esagerazione d'eccitabilità (nevralgie, spasmi) (*Blum*).

Le difficoltà nel manuale operatorio consistono precisamente nel poter determinare per ciascun nervo ed in ciascun individuo la quantità di forza da impiegare per ottenere l'effetto della distensione senza oltrepassare il limite di coesione e di funzione del nervo. Molti dànno per regola generale che nella distensione forte di un nervo bisogna impiegare la metà della forza necessaria a rompere quel dato nervo. Altri invece (Trombetta) dà la regola seguente quando si tratta di nevralgie ribelli o affezioni spasmodiche gravi, ecc. specialmente se accompagnate da forte iperestesia, bisogna usare una forza di trazione che non superi il terzo del limite di coesione del nervo, e nei casi di

(1) Questo nome però è improprio perchè l'allungamento del nervo nella distensione è solo apparente.

contratture con anestesia o paralisi traumatiche, si deve restar molto al di quà di questo limite.

Con accurati esperimenti sono stati notati i limiti di coesione dei differenti nervi, però nel tener presenti questi risultati sperimentali bisogna pure tener d'occhio la differente costituzione delle persone su cui la distensione si esegue. Quando l'operazione cade su grossi tronchi nervosi con la forza di trazione che un uomo può spiegare non vi è tema di romperli e quindi facilmente con l'esercizio si può giungere a sapersi tener nei limiti prescritti. Per i piccoli tronchi nervosi, acciocchè l'operatore operi senza tema alcuna, si sono proposti degli uncini che nel manico hanno un piccolo dinanometro. Il Vogt per poter dare alla trazione una determinata direzione preferisce di distendere il nervo afferrandolo con una pinzetta, le cui branche fossero ricoperte da sottile lamina di cautchouc.

Sarebbe utilissimo di dar le norme per la ricerca di ciascun tronco nervoso, ma ciò uscirebbe dai limiti elementari di questo libro e d'altronde per queste ricerche molte delle regole date per la legatura delle arterie e per il ritrovo dei nervi nelle loro sezioni o resezioni, si adattano perfettamente.

Questa regola generale però non bisogna giammai dimenticarla, cioè che nel fare lo stiramento dei nervi è bene che questi sieno fissati nelle posizioni più ordinarie del corpo e quindi l'arto inferiore si terrà disteso, il superiore supino ed abdotto pei nervi che sono alla faccia palmare; prono e leggermente incrociato sul tronco per lo stiramento del cubitale e radiale al disopra del gomito.

Dopo ciò si comprende facilmente come si esegue lo stiramento. Messo a nudo il nervo sul quale si deve operare, se di grosso calibro, vi si introduce al disotto il dito indice destro ripiegato ad uncino e si tira con la forza che più sopra abbiam detto essere necessaria. Quindi stretto il nervo fra il pollice e l'indice si stira anche in direzione centrifuga e centripeta. Pei nervi di piccolo calibro si usano gli uncini semplici o meglio con dinamometro o le pinzette alla maniera di Vogt. Eseguita la distensione si chiude la ferita e si medica con le regole comuni.

Debbo in ultimo menzionare un modo di distendere lo sciatico per nevralgia, proposto dal Prof. Trombetta di Messina e detto da lui stiramento incruento, perchè in fatti si esegue senza scovrire il nervo. Egli sapendo che flettendo la coscia forzatamente sul bacino, tenendo la gamba distesa sulla coscia, si ottiene una distensione dello sciatico anche superiore a quella che un uomo può ottenere tirando il nervo con tutta la sua forza, pensò di adoperare questa maniera di distensione in un individuo affetto da inveterata nevralgia sciatica, e dopo averlo clo-

roformizzato elevò lentamente l'arto inferiore disteso di questo infermo sino a che esso giunse ad essere parallelo al tronco col tallone a livello del mento. Il suo tentativo fu coronato da successo. Nella clinica di Napoli il Prof. Gallozzi eseguì non ha guari questa maniera di stiramento in un individuo affetto da tabe, il quale migliorò. (T.)

CAPITOLO QUINTO

Tenotomia

Regole generali

La tenotomia o sezione dei tendini, come la miotomia, deve farsi sempre col metodo sotto-cutaneo. Essa si esegue mediante certi strumenti speciali detti tenotomi, costituiti da una lama di 10 o 12 millimetri di lunghezza per 2 o 3 millimetri di larghezza, tagliente su di un lato ed a dorso solido. Questa lama fa seguito ad un fusto metallico rotondo e di piccolo volume, messa su di un manico un po' rigonfiato nel mezzo. Un punto nero, che si trova su di una faccia di questo manico, indica all'operatore la posizione della lama e la direzione del suo tagliente. I tenotomi sono ottusi o puntuti, convessi, retti o concavi, secondo la forma della parte tagliente della lama. I tenotomi retti, ottusi o puntuti sono i più frequentemente adoperati.

Le regole applicabili a tutte le tenotomie sono;

1.° Dare alle parti tale una posizione che faccia essere più che è possibile tesi i tendini da recidere, e quindi scostati dagli organi vicini, che si devono rispettare.

2.° Fare la punzione o l'incisione dei tegumenti in modo da evitare la offesa delle parti vicine al tendine (nervi, vasi, ecc.).

3.° Dare a questa incisione la più piccola estensione possibile.

4.° Impedire l'entrata dell'aria nella ferita del tendine, non facendo corrispondere il taglio cutaneo in linea retta col taglio tendineo; il che si ottiene sollevando una piega di cute alla base della quale si fa l'incisione.

5.° Introdurre il tenotomo di piatto, farlo scorrere con movimenti lenti sia sotto, sia sopra il tendine rasentando per quanto è possibile, la corda fibrosa, per non andare nelle parti vicine, e facendo che la punta oltrepassi il margine opposto del tendine stesso.

6.° Avendo applicato il tagliente sul tendine con un movimento di rotazione impresso al manico, la sezione deve farsi per

pressione, sollevando ed abbassando il manico, e non segando con movimenti di va e vieni.

7.° Quando un rumore di scroscio, la mancata resistenza, la depressione che si forma sotto il dito, sembrano indicare che il tendine è tagliato, bisogna assicurarsi con qualche movimento conveniente, prima di ritirare il tenotomo, che niente altro vi sia da tagliare.

8.° Rimesso l'istrumento di piatto, si ritira lentamente, per impedire l'entrata dell'aria. Con un pezzo di sparadrappo, di taffettà o un poco di collodion si chiude la ferita esterna.

La sezione del tendine si può fare dalla pelle verso le parti profonde o inversamente dalla faccia profonda verso la parte superficiale del tendine. Si può fare con un tenotomo puntuto il quale serve per la punzione del tegumento e per la divisione del tendine; ma si può, per maggior sicurezza, dopo aver incisa la cute, far la sezione del tendine con un tenotomo ottuso.

§ I. — Tenotomia del tendine d'Achille.

Dati anatomici. — Il tendine d'Achille presenta la sua porzione più stretta a 27 o 30 millimetri al di sopra del margine superiore del calcagno dell'adulto, e qualche millimetro al di sopra di questo margine nei fanciulli. Inserito alla parte inferiore della faccia posteriore del calcagno, esso è separato dalla parte superiore e liscia di questa faccia da una borsa sierosa. Per evitarla, Scoutetten fa la sezione del tendine all'altezza di una linea trasversale che divide in due parti eguali il malleolo esterno. In dentro e un poco innanzi del tendine, si rinvengono i vasi ed il nervo tibiale posteriore ricoverto dall'aponevrosi profonda. Facendo penetrare il tenotomo dal lato interno e vicino al margine del tendine, si evitano quasi sicuramente questi vasi, i quali, nei bambini e nei casi di antiche deformità, descrivono spesso numerose flessuosità.

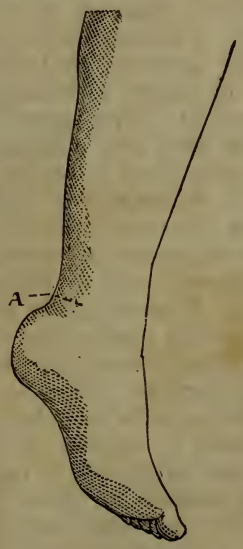

Fig. 155. — Tenotomia del tendine di Achille.

La sezione del tendine di Achille

può farsi in quattro maniere differenti, a seconda che si fa uso di un tenotomo smusso o puntuto, e a seconda che si taglia dalla cute verso le parti profonde o viceversa.

Posizione dell' operando. — Il malato dev' essere coricato sul ventre, il ginocchio fissato da un assistente, il piede flesso per quanto è possibile, per allontanare il tendine dal fascio nerveo vascolare.

1° Processo di Sédillot. — Avendo scostati dal tendine i tegumenti, si introduce a qualche millimetro innanzi del suo margine interno e per punzione, un tenotomo a punta acuta e a lama convessa, il piatto della lama in corrispondenza del piatto del tendine. Con la punta dell' istrumento si riconosce la corda tendinea e si fa scorrere la lama a piatto sulla sua faccia anteriore, seguendone esattamente il contorno.

Quando si è ben certi che la punta del tenotomo ha sorpassato leggermente il margine esterno del tendine, con un movimento di quarto di cerchio impresso al manico, si volge il tagliente dello strumento in dietro. Movimenti leggieri d'abbassamento e di elevazione del manico bastano per tagliare il tendine. L' indice della mano sinistra situato sulla pelle, dirige l'azione della lama e fa avvertire i progressi del taglio. Lo scroscio, la mancanza di resistenza, l' infossamento prodotto sotto il dito, l' allungamento delle parti e la proiezione sotto la cute delle estremità del tendine indicano che l'operazione è riuscita. Se la sezione è incompleta, il raddrizzamento del piede è impossibile ; dopo essersi assicurati col dito che esistonvi ancora delle fibre tese e sporgenti, si fa di nuovo una punzione franca e netta come la prima, e si completa la divisione del tendine.

2° Processo di Bouvier.—Con la punta d'una lancetta, o d'un tenotomo acuto si fa una punzione o una piccola incisione parallelamente al margine interno del tendine, ed a qualche millimetro solo di distanza per restare sicuramente in dietro dei vasi. È anche molto più prudente far l' incisione alla base di una piega longitudinale fatta sollevando la pelle fra due dita al margine interno del tendine. Da questa puntura si fa entrare un tenotomo smusso e, tenendolo sul piatto, lo si fa scorrere sotto la pelle seguendolo col dito, sino a che esso abbia oltrepassato il margine esterno del tendine. Si volge allora l' istrumento, applicando il tagliente sulla faccia posteriore del tendine e premendo sul dorso della lama, attraverso la pelle col polpastrello dell'indice sinistro, si imprimono al manico del tenotomo dei piccoli movimenti successivi d' elevazione e di abbassamento. Il taglio avvenuto del tendine si riconosce ai segni indicati. Prima di ritirare l'istrumento bisogna assicurarsi che tutto il tendine sia completamente reciso.

Questo processo fa evitare più certamente i vasi, non espone al pericolo di ferire i tegumenti, e seguendo la lama coll'occhio e col dito, non si corre il rischio di fuorviare o di ferire parti ch' è necessario risparmiare. La formazione di una piega cutanea alla base della quale si fa la punzione, la retrazione delle estremità del tendine e l' estensione della guaina, bastano per distruggere il parallelismo delle ferite ed impedire l'accesso dell' aria.

È possibile di variare anche il manuale operatorio:

3° Servendosi, come Sédillot, d'un tenotomo acuto, ma tagliando il tendine dalla sua faccia superficiale verso la parte profonda.

4° Impiegando, come Bouvier, il tenotomo ottuso, ma facendolo scorrere da principio sotto il tendine per dividerlo da avanti in dietro.

§ II.—Tenotomia del muscolo sterno-cleido-mastoideo.

Anatomia.—Il muscolo sterno-cleido-mastoideo si divide nella parte inferiore in due fasci, l' uno interno o sternale, l' altro

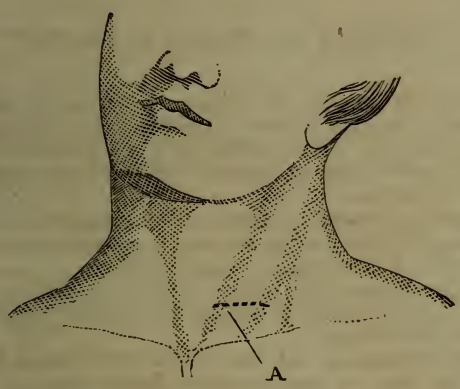

Fig. 156.—Tenotomia dello sterno-cleido-mastoideo.

A, punto dove cade il taglio.

esterno o clavicolare. Il primo è rotondo e più stretto, il secondo appiattito e molto più largo. Questi due capi sono rico-

verti dalla pelle e dall'aponevrosi superficiale. In fuori la vena giugulare esterna; in dentro, la vena giugulare anteriore sono visibili sotto la pelle e quindi facili ad essere evitate.

Dietro il muscolo i vasi carotidei sono protetti in basso dai muscoli sotto-ioidei, e abitualmente molto allontanati, per la retrazione delle fibre dello sterno-mastoideo, il quale forma una corda sporgente in avanti.

Posizione dell'ammalato.—Bisogna esagerare il movimento di rotazione della faccia e piegare il capo verso il lato sano, assicurarsi della posizione delle vene superficiali e dell'arteria carotide, come anche dello stato d'isolamento dei fasci che bisogna tagliare.

La sezione si fa a 2 o 2 centimetri e mezzo al di sopra dello sterno e della clavicola, servendosi di uno degli indicati processi. I due capi devono essere divisi isolatamente e con qualche giorno d'intervallo (Sédillot).

Pel fascio sternale la punzione si fa sul margine esterno del muscolo ed il tenotomo dev'essere portato da fuori in dentro.

Per la sezione del fascio clavicolare, la punzione può farsi sia al margine intero, sia al margine esterno del muscolo; ma bisogna evitare attentamente di ferire la giugulare esterna, il che si ottiene spostandola con la cute.

Tenotomia del tendine del bicipite

[La tenotomia del tendine del bicipite si pratica nel seguente modo:

Si riconosce il margine interno del tendine che si deve recidere ed a tre centimetri quasi al disopra della testa del perone si esegue l'incisione cutanea, nella quale si introduce il tenotomo rasentando il margine interno del tendine.

A questo modo si lascia in dentro dello strumento il nervo sciatico-popliteo esterno. Ciò fatto si fa scorrere il tenotomo sotto la faccia profonda del tendine e lo si taglia d'avanti in dietro.

Per meglio riconoscere il tendine prima dell'operazione si raccomanda di far flettere esageratamente la gamba all'ammalato, mentre un assistente cerca invece di estenderla.

Introducendo il tenotomo dal lato interno del tendine del bicipite si è più sicuri di non ferire il nervo sciatico popliteo esterno.

Per accertarsi bene della posizione di questo nervo si fa una forte compressione sulla regione che esso occupa ed il punto dove il paziente avvertirà una speciale sensazione dolorosa è quello dove si ritrova il nervo.]

(*T.*)

Osteotomia.

[Questo sarebbe un capitolo lunghissimo, ma per limitarmi a ciò che consente l' indole del libro dirò brevemente solo dell'osteotomia antisettica alla Macewen e della sua applicazione specialmente nella cura del ginocchio valgo – avendo già accennato nelle aggiunte precedenti all' applicazione di questa operazione nell'anchilosi dell'anca e del ginocchio.

S' intende da sè che codesta specie di osteotomia è applicabile egualmente a tutti gl' incurvamenti delle membra sia per rachitide che per calli di fratture viziosi.

L' osteotomia ha subite varie fasi, essa è stata eseguita prima allo scoverto (Key Lemercier, Rhea Barton) poi sottocutaneamente (Stromeyer, Langenbeck, Adams). Il primo che nella sezione dell'osso introdusse gli scalpelli fu il Billroth.

Ma se le osteotomie sottocutanee davano risultati migliori di quelle fatte allo scoverto, non pertanto erano delle operazioni non esenti da gravi pericoli e non messe in uso così frequentemente. Con la scoverta della antisetticemia in chirurgia anche le osteotomie divennero delle operazioni sicure e il Volkmann ed il Macewen eseguendo col metodo di Lister numerose osteotomie ottennero risultati sorprendenti.

Senza entrare in altri particolari descriverò subito il processo del Macewen applicato alla cura del ginocchio valgo, cioè dire *l'osteotomia sopracondiloidea del femore.*

Per eseguire questa operazione sono necessari i seguenti istrumenti : un bistori di Chassaignac, degli *osteotomi* di 3 differenti grandezze ed un martello di legno col manico anche di legno, ma più forte.

L'osteotomo è un istrumento che appartiene alla categoria degli scalpelli, inclinato egualmente sulle sue due facce da somigliare ad un cuneo. Il manico forma con la lama un pezzo solo. Il manico deve essere ottagonale acciocchè l' operatore si possa facilmente accorgere delle deviazioni che lo strumento subisce. L' apice del manico è munito di una sporgenza rontonda contro cui si poggia il pollice dell' operatore.

Gli istrumenti devono essere di acciaio buonissimo (*Stubbs* finest five eighths steel) e temperati in una speciale maniera. Prima di adoperarli bisogna provarne la resistenza sulle ossa di un ginocchio di bue. Inoltre l' istrumento deve essere estremamente terso.

Reso anemico l' arto col metodo di Esmarch e cloroformizzato il paziente si flette la coscia sul bacino e la gamba sulla coscia e si fa poggiare la faccia esterna del ginocchio su di un

cuscinetto ripieno di sabbia, bagnato e ricoverto d' un pezzo di makintosch.

Si esegue quindi col bistori una incisione longitudinale un po' innanzi del tubercolo di inserzione del tendine del 3° adduttore, la quale incisione deve cadere col suo mezzo su di una linea ideale tirata circolarmente all' epifisi inferiore del femore a livello del margine superiore della rotula.

Il taglio delle parti molli deve giungere in un tempo sino al periostio senza però intaccarlo. In questa incisione si introduce l'osteotomo e appena giunto sull'osso lo si fa rotare badando di non abradere il periostio.—Quando l'osso non è molto duro con un solo osteotomo si può fare una sufficiente apertura conica, nel caso opposto dopo di aver fatto progredire per un certo tratto l'osteotomo più grande si ritira e si sostituisce col mezzano e poi col più piccolo. In tal modo la fenditura nell' osso ha una forma regolarmente conica e non vi è paura che lo strumento resti incastrato tra le superficie dell'osso. Ecco perchè i tre osteotomi devono avere lo stesso peso acciocchè anche cambiandoli la mano che li regge abbia sempre la stessa sensazione.

Introdotto nella ferita cutanea l'osteotomo e rotatolo si tiene fermo con la mano sinistra, ed il pollice si appoggia a quel bottone sporgente che abbiam detto trovarsi sul manico, ed il margine interno della mano stessa si appoggia sull'arto sul quale si opera. L'istrumento deve essere diretto obbliquamente in direzione parallela all'obliquità dei condili femorali. Col martello, tenuto nella mano destra, si danno piccoli colpi sull' estremo del manico dell' osteotomo per farlo avanzare nella spessezza dell'osso. In questo tempo dell' operazione bisogna ben tener d' occhio la direzione dell' istrumento ed i rapporti delle linee ottagonali del manico affinchè si noti subito ogni deviazione che può avvenire. Scontinuata in un punto la corteccia ossea, si scontinua nel punto vicino e fatto questo per gli strati superficiali si fa lo stesso per quelli più profondi in modo che si abbia una sezione a ventaglio. Ad ogni colpo di martello la mano sinistra dà all'osteotomo un leggiero movimento di leva , il quale mentre rende più ampia la fenditura dell' osso evita il dispiacevole accidente dell' incuneamento della lama nella spessezza dell'osso.

Interessata la spessezza dell'osso per due terzi, delicatamente si ritira l' osteotomo, si covre la ferita con una spugna antisettica o con un pezzo di garza fenicata, si estende la gamba sulla coscia, si fissa questa stabilmente, e con forza crescente si cerca di addurre la gamba alla linea mediana. In questo movimento si frattura quella parte di tessuto osseo non scontinuato e l'arto diventa dritto.

Il Macewen non riunisce la ferita, invece respinge delicata-

mente con lo specillo le zolle adipose che fanno ernia nella ferita, la covre con una ordinaria medicatura di Lister, lasciando che la cicatrice si faccia per organizzazione del grumo.

Eseguita l'operazione si immobilizza l'arto con un apparecchio fatto di due stecche l'una esterna che dalla 4ª costola scende oltre del piede e porta una plantare a livello di questo e l' altra posteriore che dal mezzo della coscia scende sin presso il calcagno. La stecca esterna presenta due fori a livello del torace e due a livello del bacino per dove passano i lacci che la fissano al tronco. La parte sporgente al di là della plantare si fissa con un incastro nella spalliera del letto. Queste stecche devono essere meno larghe dei diametri dell'arto. Sul gran trocantere si pone un cuscinetto che giunge sino alla metà della coscia, acciocchè si possa spingere il ginocchio in fuori senza che tocchi la stecca esterna. È superfluo il dire che tutta l'operazione va fatta coi più rigorosi precetti antisettici. (T).

PARTE SECONDA

Operazioni speciali

Art. I. — Autoplastie.

Regole generali delle autoplastie.

L'*autoplastia*, o meglio, *anaplastia*, comprende quattro grandi metodi.

A. Metodo di Celso. — Detto anche *metodo francese*, consiste nel colmare la perdita di sostanza con lo scorrimento dei tegumenti vicini dissecati e riuniti al di sopra della parte mancante.

Per favorire questo scorrimento, è spesso indispensabile di unire alla dissezione una o due incisioni dette *liberatrici*. Queste incisioni, rette o curve, sono abitualmente parallele ai margini della parte che si deve covrire, o situate ad una certa distanza da questi margini. Qualche volta esse sono situate ai lati delle sue estremità e perpendicolari al suo grande asse. Debbono interessare tutta la spessezza della pelle.

Negli altri casi si taglia un lembo quadrilatero su di un lato della parte mancante e lo si disseca sino alla sua base, per portarlo poi distendendolo sino al margine opposto della ferita. Quando la perdita di sostanza è più grande, si prendono due lembi che si fanno scorrere l'uno verso l'altro.

B. Metodo indiano. — Consiste nel prendere in prossimità della perdita di sostanza un lembo di dimensioni convenienti, che si disseca e si porta sul sito da riempire, torcendo il suo peduncolo.

C. Metodo italiano. — Consiste nel prendere il lembo necessario alla riparazione in un punto lontano. Tagliacozzi lasciava suppurare il lembo prima di applicarlo; Graefe di Berlino tentò la riunione di prima intenzione e battezzò questa semplice modificazione di un processo conosciuto da tanto tempo col nome di *metodo tedesco*. Adatti apparecchi mantengono in contatto

le parti sino a che sia bene assicurata l'adesione del lembo e solamente allora si può tagliare il peduncolo.

D. Etero-autoplastia. — Non differisce dalla precedente che in questo solo, cioè che il lembo si prende da un' altra persona o da un animale. L'innesto epidermico e specialmente l' innesto dermo - epidermico preconizzato da Ollier rientra nel 3° o 4° metodo d'autoplastica, secondo che il lembo si prenda dallo stesso individuo o da un estraneo; ma si tratta allora di vere trapiantazioni.

Alcune regole generali sono applicabili a tutte le autoplastie.

1° Il peduncolo dev'essere abbastanza largo per assicurare la vitalità al lembo; non v'è mai a temere la gangrena per eccesso di sangue, per pletora.

2° Il lembo deve avere una spessezza sufficiente. Quando la cute è sottile e poco vascolare, bisogna conservare tutta la spessezza del connettivo.

3° Le dimensioni del lembo devono essere calcolate secondo l' estensione della perdita di sostanza che si deve riempire. A causa della retrazione cutanea, il lembo dev'essere circa un terzo più grande in tutte le sue dimensioni.

4° Il lembo sarà tagliato in modo da rendere possibilmente minima la torsione del peduncolo e la tensione delle parti.

5° La forma del lembo deve corrispondere a quella della perdita di sostanza, quindi su quel modello dev' essere tagliato, avendone anticipatamente determinati con esattezza i limiti.

6° Bisogna recentare con cura e largamente i margini della perdita di sostanza e i margini corrispondenti del lembo. La recentazione per superficie ha dati magnifici risultati.

7° La sezione del peduncolo, se è necessaria, non si deve fare se non quando la riunione del lembo è affatto completa.

8° La riunione delle parti, qualunque sutura si impieghi, deve farsi esattissimamente.

§ I. — Blefaroplastia.

Due principii dominano le operazioni, sempre delicatissime, che si fanno per rimediare alle perdite di sostanza delle palpebre.

1° Conservare il più che si può dell'antica palpebra, del suo muscolo orbicolare e principalmente del suo margine libero; 2° risparmiare completamente, se si può, la congiuntiva palpebrale. Inoltre bisogna, a causa della sottigliezza della pelle e della sua mobilità, dare ai lembi una grande estensione, per evitare qualunque trazione, fare un largo peduncolo, e mantenere i lembi in sito con una fasciatura che eserciti una dolce pressione.

I processi sono numerosissimi. Diremo solo di qualcuno; altri saranno descritti parlando dell'ectropion.

1° Un lembo quadrilatero. Rotazione (Dieffenbach) (fig. 157, O S).

Si dà alla perdità di sostanza la forma di un triangolo a base palpebrale; con una incisione cutanea orizzontale si prolunga questa base in fuori, verso la tempia. Dalla sua estremità esterna, parte una seconda incisione obliqua in basso e in dentro verso l'apice della ferita triangolare, alla quale essa si accosta più o meno. Formato così un lembo quadrilatero, si disseca e si porta sulla perdita di sostanza con un semplice movimento di rotazione. La ferita della guancia si chiude parte per sutura, parte per granulazione.

2° Un lembo. Rotazione e torsione (Fricke di Amburgo) (fig. 157, O D).

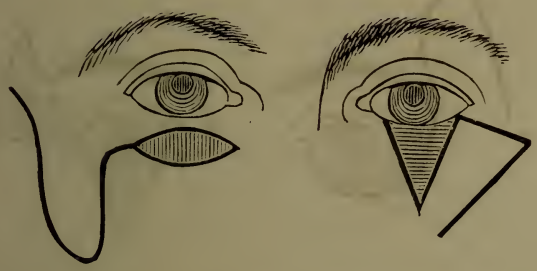

Fig. 157. — Blefaroplastia, O S, Dieffenbach; O D, Fricke di Amburgo.

Per colmare la perdita di sostanza, cui si è data una forma presso a poco ovalare, si prende un lembo cutaneo in fuori dell'occhio, sia sulla fronte sia sulla guancia. Questo lembo deve essere tagliato a misura, dandogli un buon terzo di più in altezza e larghezza della perdita di sostanza, alla quale il suo peduncolo è contiguo con una delle sue estremità. Dissecato il lembo, gli s'imprime un movimento di torsione che lo conduce sulla perdita di sostanza, e quivi si unisce. Si può rendere meno grande la torsione del peduncolo, col fare una semplice rotazione, dando al lembo una posizione obliqua.

3° Un lembo esterno. Scorrimento e rotazione (Burow) (fig. 158, O S).

Si dà alla perdita di sostanza una figura triangolare A B C. Si prolungano in fuori ed in alto i lati orizzontali A B ed ester-

no A C del triangolo , con due incisioni cutanee A D ed A E , che si riuniscono con una terza incisione D E, formando così un secondo triangolo D A E delle stesse dimensioni del precedente, ma col vertice opposto. Si escide la pelle per tutta l'estensione del nuovo triangolo. Il lembo E D A C viene allora dissecato e portato in dentro in modo che il vertice A viene a situarsi all'angolo interno dell'occhio B. Si riunisce con la sutura. Il lato D A del lembo forma il margine libero della nuova palpebra e per lo spostamento del lembo, il labbro D E può unirsi col margine A E. Si trova in questo modo colmata tutta la perdita di sostanza.

4° Un lembo esterno o interno. Torsione (Blasins) (fig. 158, O D).

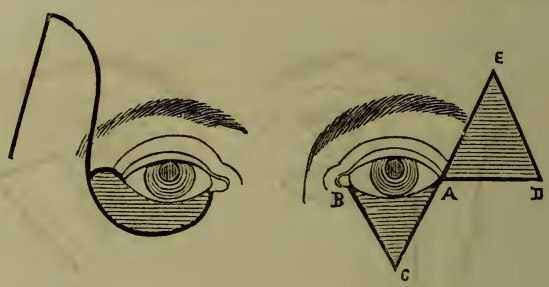

Fig. 158. — Blefaroplastia — O S, Burow; O D, Blasin.

Il lembo preso sia dalla fronte, sia dalla guancia o dal naso è portato per torsione del suo peduncolo sulla perdita di sostauza. Per evitare che questa torsione non sia troppo considerevole, si deve, per quanto si può farlo, tagliare il lembo sulla parte più prossima alla perdita di sostanza. Lo si prende in alto per la palpebra superiore, sul naso o sulla guancia per l'inferiore.

5° Un lembo. Torsione e rotazione (Hasner) (figura 159, O S).

Per rimediare alle perdite di sostanza che comprendono uno degli angoli delle palpebre, si toglie la parte ammalata con due incisioni semi-ellittiche le quali si riuniscono con le loro estremità al di là della commessura.

Si taglia allora, sulla cute del naso o della fronte, un piccolo lembo la cui base è distante 5 a 6 millimetri dal margine più vicino alla perdita di sostanza da dover riempire. Questo piccolo

lembo si biforca alla sua sommità per riparare i due margini palpebrali.

Si taglia allora il ponte cutaneo, che separa la base del lembo dalla ferita che si deve colmare, nella direzione della com-

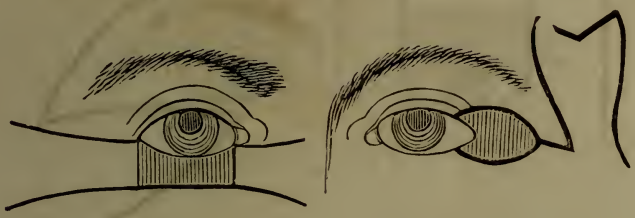

Fig. 159. — Blefaroplastia. — O S, Hasner; O D, Knapp.

messura corrispondente, quindi il lembo dissecato viene applicato sulla perdita di sostanza e cucito pei suoi margini. Il ponte cutaneo intermedio, dissecato alla sua volta, serve a ricovrire in parte la scontinuità risultante dalla formazione del lembo.

6° Due lembi laterali. Scorrimento. (Knapp) (figura 159, O D). — Si dà alla perdita di sostanza una forma quadrilatera, poi si continua l'incisione orizzontale superiore, la quale limita la scontinuità, in dentro verso il naso e in fuori cominciando dalla commessura palpebrale esterna verso la tempia, sollevandola un poco alla sua estremità esterna. Si fa altrettanto per il margine inferiore, prolungando in basso l'incisione esterna, alla sua estremità, per dare al peduncolo del lembo temporale una sufficiente larghezza. I due lembi scollati sono portati a contatto, riuniti pel loro apice e cuciti con le parti vicine.

7° Due lembi verticali. Torsione e rotazione (Sédillot) (fig. 160, O D). — Uno dei lembi, il più piccolo è preso sulla radice del naso; il secondo, più grosso, è tagliato sulla fronte, e l'incisione verticale esterna che delimita in fuori questo lembo arriva sino alla guancia. I due lembi, a base inferiore, dissecati dall'alto verso il basso, sono portati per torsione e rotazione anche dall'alto in basso sulla perdita di sostanza; gli apici di questi lembi vengono cuciti fra loro ed i loro margini con quelli della perdita di sostanza. Si fanno guarire per seconda intenzione le perdite di sostanza che risultano dalla formazione dei lembi.

8° Due lembi. Processo per sostituzione (Denonvilliers) (fig. 160, O S). — Si tagliano con tre incisioni che formano una Z, due lembi triangolari con apici e basi opposte e

con un lato comune. Questi due lembi sono dissecati dall'apice alla base e si passano l'uno al di sotto dell'altro facendoli scor-



Fig. 160.—Blefaroplastia.— OS, Denonvilliers; OD, Sédillot.

rere in senso inverso , in modo che il superiore va a riempire il vuoto lasciato dall'inferiore e viceversa.

§ II. — Rinoplastia.

La riparazione delle perdite di sostanza del naso si fa con uno dei metodi autoplastici indicati e spesso con la combinazione di questi metodi, secondo le indicazioni del caso particolare.

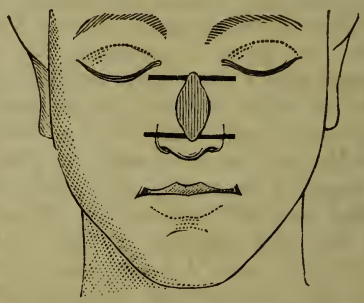

Fig. 161. — Rinoplastia. — Metodo di Celso.

A. **Metodo di Celso. Scorrimento** (fig. 161). — L'autoplastia per scorrimento a causa della piccola mobilità della cute della guancia non può adattarsi che nei casi di perdita di sostanza di piccola estensione. Dopo aver recentati i margini della

perdita di sostanza, si disseca e si rende mobile la cute della guancia, formando uno o due lembi laterali, con incisioni orizzontali; quindi portando i due lembi sulla linea mediana si riuniscono pei loro estremi. Per impedire l'abbassamento dei lembi, quando il setto osseo cartilagineo è distrutto, si traversa la base di questi lembi con forti spilli muniti di piccoli dischi di sughero, il cui ravvicinamento fa sporgere il loro vertice in avanti.

Si può egualmente tagliare con due incisioni a V sovrapposte ad apice superiore, un lembo che si separa dall' osso con un tenotomo e che si abbassa sulla perdita di sostanza.

B. **Metodo indiano** (fig. 162). La rinoplastia col metodo indiano si fa abitualmente pigliando il lembo dalla pelle della fronte. Si taglia, sulla forma del naso da rifarsi, un modello di cartone o di carta di un terzo più grande; il modello si applica sulla fronte dell' ammalato con la punta rivolta alla radice del

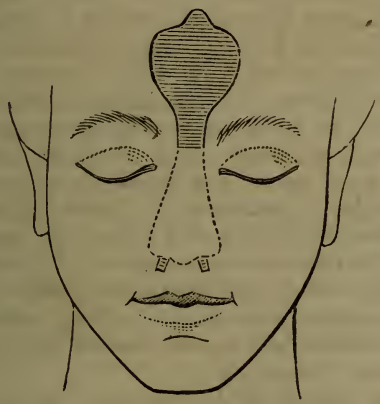

Fig. 162. — Rinoplastia. Metodo indiano.

naso e la sua base verso i capelli e si delinea il lembo con inchiostro o con lapis di nitrato d' argento. Una piccola linguetta nel mezzo della base è destinata a formare la porzione cutanea del setto. Il peduncolo del lembo deve avere una larghezza di uno ad un centimetro e mezzo e contenere una delle arterie frontali interne. Bisogna evitare che la base del lembo vada troppo presso al cuoio capelluto, per non comprendervi dei follicoli piliferi.

Dopo aver recentati i margini della perdita di sostanza si ta-

glia e si scolla il lembo dall' alto in basso. Una volta scollato ed abbassato il lembo, la sua faccia cruenta corrisponde in avanti; per portarla a contatto della perdita di sostanza, si torce sul suo peduncolo.

Per diminuire questa torsione, Lisfranc prolunga in basso quasi per un centimetro, una delle incisioni che limitano il peduncolo, dando così al punto d' attacco una direzione obbliqua la quale facilita straordinariamente la rotazione del lembo senza nuocere alla sua vitalità. Si può egualmente dare al grande asse del lembo una direzione più o meno obbliqua ed anche orizzontale, riducendo in questo modo a 45° il movimento di torsione del peduncolo.

Il lembo si riunisce molto esattamente pei suoi margini a quelli della perdita di sostanza, avendo cura di fissare bene il setto nel mezzo del labbro superiore. Due tamponi di sfili oleati o due pezzi di catetere elastico si situano nelle narici, per mantenere aperti questi nuovi orifizi. Uno o due grossi spilli che attraversano la base del naso servono a spingere in avanti il mezzo del lembo che deve formare il dorso del naso. La scontinuità sulla fronte guarisce per suppurazione.

Ottenuta la riunione, si lascia intatto il peduncolo, se non produce deformità; se poi forma una sporgenza sgradevole alla vista lo si taglia, però in questo modo il lembo scende a poco a poco verso la punta del naso, ove forma un tumore molto deforme. Velpeau taglia il peduncolo in forma di una punta e la infossa in una incisione fatta alla radice del naso, per fissarvelo.

Per meglio assicurare la formazione del setto, Sédillot taglia un piccolo lembo sul mezzo del labbro superiore, escide la mucosa e lo strato muscolare e solleva questa linguetta verso il naso e la riunisce alla faccia cruenta del lembo frontale, che essa contribuisce a consolidare.

Ollier ha consigliato di conservare col lembo frontale il periostio, per dare al nuovo naso maggiore spessezza ed un setto più solido.

Verneuil ed Ollier (fig. 163) nei casi di appiattimento del naso, senza distruzione delle parti molli, impiegano un processo a doppio piano di lembi, il quale partecipa tanto del metodo indiano che del metodo francese.

Si forma con i tegumenti del naso e della cute vicina delle guance, mercè due incisioni trasversali, un ponte di pelle, che si scolla dalle parti sottostanti col tenotomo. Questo ponte presenta la sua faccia cruenta in dietro. Si taglia quindi un lembo frontale di dimensioni convenienti, lo si rovescia con la faccia cruenta in avanti, lo si fa scorrere sotto il ponte cutaneo scollato e si riuniscono il lembo frontale ed il ponte per le loro su-

perficie cruente. Si ottiene in questo modo un doppio piano di lembi, di cui può aumentarsi la consistenza conservando , sulle persone giovani, anche il periostio.

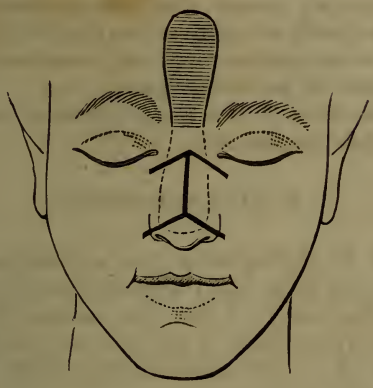

Fig. 163. — Rinoplastia. Doppio piano di lembi.

Per ricostruire il setto si ricorre al metodo indiano. Si piglia un lembo dalla parte media del labbro superiore, senza interessare il suo margine libero, si solleva e si fissa con la sua punta al lobulo del naso. Il ravvicinamento dei magini del labbro scontinuato si fa senza difficoltà alcuna.

Questo metodo può servire egualmente per la formazione della pinna del naso , prendendo il lembo dalla guancia o dal labbro superiore ; ma il metodo per scorrimento o per ponti cutanei scollati e spostati lateralmente è più semplice e spesso preferibile.

C. Metodo italiano. — Il lembo si piglia dalla cute del braccio o dell'avambraccio. Un apparecchio speciale composto di un busto toracico, d' un cappuccio solido che ricovre il capo e di una doccia, che si può spostare a volontà con delle corregge , serve a mantenere il membro superiore in contatto col naso e ad assuefare l' ammalato a questa posizione incomoda.

Sulla faccia interna del braccio , si taglia su di un modello precedentemente fatto con attenzione, un lembo di cute, la cui punta è rivolta verso la spalla e la base verso il gomito , e si scolla dalla punta verso la base, la quale deve restare aderente.

Tagliacozzi lasciava suppurare il lembo per dargli maggiore spessezza e solidità, de Graefe tentò la riunione di prima intenzione.

Situato il braccio nella posizione voluta, recentati diligentemente i margini del lembo e della perdita di sostanza che si deve riempire, si fissa la punta del lembo alla radice del naso e si uniscono i margini del lembo con quelli della perdita di sostanza. L'apparecchio resta in sito sino a che la riunione sia completa e durevole; quando questa è avvenuta si taglia la base del lembo, si modella in maniera conveniente e si riunisce alla base del naso ed al labbro superiore, mantenendo aperte le narici con due pezzi di catetere elastico.

La scontinuità fatta al braccio si riunisce con sutura, o si fa guarire di seconda intenzione.

§ III. Cheiloplastia.

Le operazioni di cheiloplastia sono spessissimo richieste dalle perdite di sostanza fatte per l'asportazione di tumori maligni.

In queste autoplastiche a due cose bisogna specialmente guardare, cioè: alla riparazione il più che sia possibile esatta delle commessure labiali, e alla conservazione della mucosa sana per ricovrire il novello labbro.

A. — *Labbro superiore.*

1.° **Escisione a V.** — Se il tumore è piccolo si asporta facendo due incisioni che formano un V con apice superiore, quindi i margini della ferita che ne risultano sono riuniti con qualche punto di sutura intorcigliata. Il primo spillo deve sempre essere messo presso il margine libero del labbro, in modo da assicurarne il combaciamento regolare, e tutti gli spilli devono traversare il labbro nel suo terzo posteriore, a causa della posizione delle arterie coronarie labiali.

2.° **Due lembi laterali. Scorrimento** (fig. 164). — Se la perdita di sostanza è più considerevole, senza però interessare le commessure, si esegue da ogni lato, immediatamente al di sotto delle pinne nasali, una incisione orizzontale la quale interessa tutta la spessezza del labbro, e che si prolunga più o meno in fuori. Si ottengono in questo modo due lembi laterali, che dopo averli scollati si ravvicinano e si uniscono prima nel mezzo e poi alla parte superiore.

Se la perdita di sostanza è anche più estesa, si prolungano con due incisioni le commessure labiali in fuori per evitare una troppo grande tensione dei tessuti.

3.° **Due lembi laterali a base inferiore. Torsione.** — Può usarsi il metodo indiano nelle perdite di sostanza che com-

prendono tutto il labbro superiore. Si taglia sulla guancia, da ogni lato, un lembo rettangolare, a base inferiore; portando que-

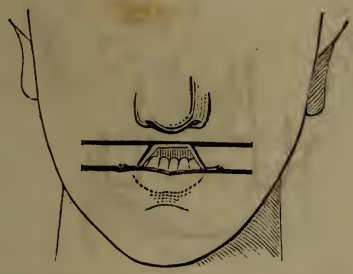

Fig. 164. — Cheiloplastia. Due lembi laterali, scorrimento.

sti lembi in dentro, si riuniscono sulla linea mediana per i loro apici e per i margini superiori sotto il naso. Le scontinuità che risultano dalla formazione dei lembi si riuniscono immediatamente o si lasciano suppurare, secondo la cedevolezza dei tessuti.

È bene di situare in basso la radice dei lembi, perocchè se il peduncolo fosse in alto la retrazione consecutiva tirerebbe il nuovo labbro e lascerebbe i denti allo scoverto.

4.° **Due lembi laterali a base superiore** (Sédillot) (fig. 165). — In un caso in cui la perdita di sostanza sorpassava il labbro e non permetteva di far differentemente Sédillot formò questi due lembi a base superiore ed apice inferiore. Dissecati da basso in alto e sollevati, furono riuniti sulla linea mediana. Il risultato fu soddisfacentissimo.

B. — *Labbro inferiore.*

1.° **Escisione curvilinea.** — Se il tumore è poco voluminoso ed occupa solo il margine superiore del labbro, lo si toglie con le forbici curve. La perdita di sostanza è abbandonata alla natura e si riempie spontaneamente.

2.° **Escisione a V** (fig. 166). — Se il tumore scende più basso verso la radice del labbro, si circoscrive con due incisioni rettilinee formanti un V ad apice inferiore, quindi i due margini del V sono riuniti con la sutura intorcigliata. Se ve ne è bisogno, si scollano da ciascun lato i margini del V per permettere il loro ravvicinamento.

3.° **Escisione a V e prolungamento delle commes-**

sure (Serre, di Montpellier). — Tolta la parte ammalata con due incisioni a V ad apice in basso, si prolungano le commes-

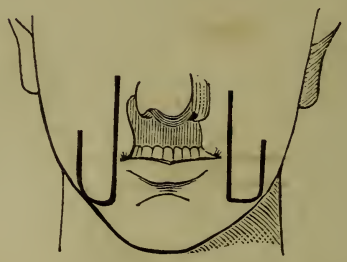

Fig. 165. — Cheiloplastia. Due lembi a base superiore (Sédillot).

sure in fuori dal lato dei massateri. Si distaccano dalle loro aderenze profonde i due lembi laterali, si accostano e si uniscono sulla linea mediana. La mucosa boccale si ripiega sul nuovo lab-

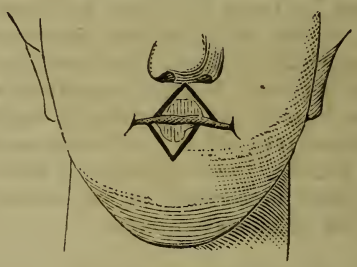

Fig. 166. — Cheiloplastia. Escisione a V.

bro e vi si ferma con qualche punto di sutura con un filo di seta finissimo. Si rifanno nello stesso modo le commessure. Il labbro inferiore, da principio troppo stretto, si allunga a poco a poco, il labbro superiore si ritira senza alcuna operazione complementare.

4.° Due lembi leterali. Scorrimento (Dieffenbach) (fig. 167). — Si asporta il tumore con due incisioni a V ad apice inferiore, si prolungano le commessure in fuori per un tratto sufficiente tagliando prima la pelle ed i muscoli senza interessare la mucosa, la quale si taglia dopo ed un poco più in alto. Si fanno

quindi due incisioni dirette dall' alto al basso, alla estremità esterna delle incisioni sulle guance, le quali discendono verso il

Fig. 167. — Cheiloplastia. Due lembi laterali, scorrimento (Dieffenbach).

mascellare inferiore. Si scollano i due lembi quadrilateri che ne risultano, si accostano e si riuniscono sulla linea mediana, la mucosa si rovescia sul margine libero dei lembi e vi si cuce formando così il prolabio e le commessure. Le scontinuità che risultano si lasciano guarire per suppurazione.

5.° **Due lembi laterali. Scorrimento** (Malgaigne) (fig. 168). — Si circoscrive il tumore con due incisioni verticali ed una orizzontale. Per colmare la perdita di sostanza rettangolare che ne risulta si prolungano in fuori le commessure per una estensione conveniente, mercè due incisioni orizzontali, quindi si fanno partire dagli angoli inferiori della perdita di sostanza due incisioni parallele alle prime e dirette orizzontalmente in fuori. Si ottengono così due lembi a base esterna, che si scollano e si ravvicinano; ed i cui estremi si riuniscono sulla linea mediana, mentre il loro margine superiore, che forma il margine libero del nuovo labbro, si ricovre con la mucosa, che si riunisce alla pelle. Si fa altrettanto per le commessure.

Questo processo è applicabile specialmente alle distruzioni complete del labbro inferiore. Questi differenti processi del metodo di Celso, prendono i lembi dalle parti laterali della faccia. Si possono anche formare i lembi dalla cute del mento e della regione anteriore del collo.

6.° **Lembo rettangolare a base inferiore** (Chopart) (fig. 169). — Il lembo rettangolare si delimita con due incisioni verticali, le quali comprendendo la cute ed il tessuto cellulare, partono dal margine libero del labbro o delle commessure labiali,

in fuori dei limiti del male, e si dirigono dall' alto al basso sino alla regione sopra-ioidea. Limitato il lembo e scollato sino alla

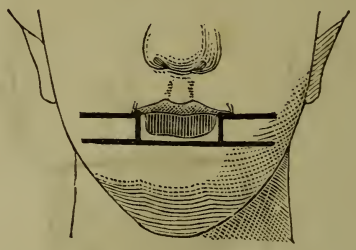

Fig. 168. — Cheiloplastia. Lembo rettangolare a base inferiore (Chopart).

sua base, si asporta la parte malata con un taglio netto orizzontale. Si solleva quindi il margine libero del lembo sino all' altezza delle commessure, alle quali si uniscono i suoi angoli

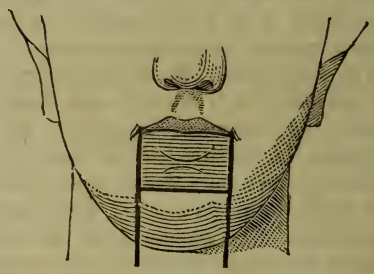

Fig. 169. — Cheiloplastia. Due lembi laterali, scorrimento (Malgaigne).

superiori, mentre che i suoi margini laterali si uniscono ai margini corrispondenti della perdita di sostanza. Affinchè la tensione non sia troppo grande, si mantiene la testa del malato nella flessione, sino a che la riunione sarà completa.

Se la mucosa labiale è sana, si scolla e si conserva per rovesciarla sul margine libero del nuovo labbro. La retrazione dei tessuti tende ad abbassare il lembo ed a lasciare allo scoverto i denti ed il margine alveolare inferiore, donde deriva lo scolo involontario della saliva. Bisogna quindi dare al lembo una grande

altezza e, per evitare la sua mortificazione, conservare intatto il suo connettivo.

7.° **Scollamento della pelle del mento** (Roux di Saint-Maximin). — Tolto il tumore con una incisione semilunare, si scolla largamente la cute sul mento e per l'estensione del margine inferiore del mascellare. Si forma così un largo cappuccio nel quale si situa il mascellare inferiore sino all'altezza dei denti. Il malato deve flettere fortemente la testa sul petto e conservare questa posizione durante il tempo necessario alla riunione.

Si può fare, come fa Bouisson, una contro-apertura alla base del cappuccio mentoniero.

8.° **Scollamento con incisione mediana verticale** (Lisfranc) (fig. 170). — Lisfranc ha modificato il processo di Roux facendo sulla linea mediana una incisione verticale che scende verso l'ossoioide. La dissezione delle due metà del lembo è più facile, e si fa allo scoverto, la riunione è più regolare, e si evita la formazione di un cul di sacco.

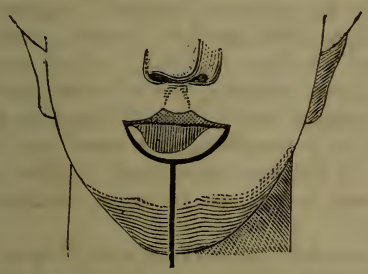

Fig. 170. — Cheiloplastia. Processo di Lisfranc.

9.° **Processo a ponte** (fig. 171). — Nei casi in cui una parte della cute e dei tessuti non è alterata, sia sul margine libero del labbro, sia sulla regione mentoniera, è indicato di conservarla. La si circoscrive con una o due incisioni orizzontali e tolta la parte ammalata, resta un ponte di cute che scollato alla sua faccia profonda dà origine ad un lembo cutaneo aderente alle sue due estremità. Si solleva questo lembo e si riunisce alla parte sana per ricostruire il nuovo labbro, nel tempo stesso che un gran lembo verticale serve a colmare la perdita di sostanza prodotta dallo spostamento del ponte cutaneo.

10.° **Due lembi laterali. Rotazione** (Sédillot). — Sédillot dà ai lembi una larga base e sostituisce alla torsione del peduncolo un movimento di rotazione. Taglia con tre inci-

sioni, due verticali e una orizzontale, un lembo allungato rettangolare, la cui base è situata a livello del labbro superiore e l'apice al di sopra o al di sotto del margine libero della mascella. Un

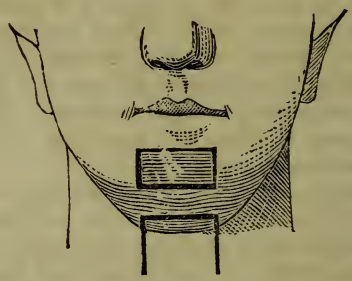

Fig. 171. — Cheiloplastia. Processo a ponte.

lembo simile è tagliato dall'altro lato a spesa dei tegumenti della faccia o del collo. Le incisioni verticali interne si confondono in alto con i margini della perdita di sostanza da colmare. I due lembi si dissecano da basso in alto, quindi per rotazione sono portati verso la linea mediana, ove si riuniscono i loro estremi. Il loro margine interno costituisce il margine libero del nuovo labbro, il quale, se è possibile, si ricovre con la mucosa. Il loro margine esterno si riunisce alle parti vicine, ovvero si lascia guarire per seconda intenzione la ferita risultante dallo spostamento dei lembi.

Il tedesco Bruns ha situato in alto l'apice dei lembi, modificazione inferiore al processo di Sédillot, poichè il nuovo labro è stirato dalla retrazione dei tessuti.

Se la perdita di sostanza comprende una metà del labbro, basta un solo lembo. La forma e la disposizione dei lembi devono del resto variare secondo le indicazioni e le condizioni speciali dei singoli casi.

11.° Due lembi obliqui inferiori (Syme-Buchanan) (fig. 173). — Il labbro inferiore malato è circondato con due incisioni oblique che si prolungano al di là del loro punto d'incontro sulla linea mediana in modo che formano due V con gli apici opposti. Il V superiore con la punta in basso comprende la parte ammalata, il V inferiore circoscrive un triangolo di pelle sana.

Dall'estremità inferiore di ciascuna delle branche del V rovesciato si fa partire una incisione obliqua in fuori e in alto, che va a raggiungere il margine libero della mascella, sotto cui si

nasconde in parte. Così si ottengono due lembi quadrilateri a base esterna e superiore. Si dissecano da dentro in fuori, poi

Fig. 172. — Cheiloplastia. Due lembi obbliqui inferiori (Syme-Buchanan).

con un movimento di rotazione si portano in contatto i loro estremi sulla linea mediana e quivi si riuniscono. Il loro margine superiore forma il margine libero del nuovo labbro e deve essere coperto dalla mucosa, come lo devono essere anche le commessure, se è possibile. Il loro margine inferiore viene riunito in parte con la pelle sana conservata sul mento e le due scontinuità laterali che restano si riempiono per granulazione.

Questo processo può essere modificato, o prendendo solo un lembo, o arrotondendo i margini dei lembi per facilitare la riunione.

§ IV. Labbro leporino.

A. — *Labbro leporino semplice, unilaterale.*

1.° **Processo ordinario.** — Consiste nella semplice recentazione dei margini della perdita di sostanza eseguita con le forbici o il bistori. La recentazione deve comprendere tutta la spessezza della perdita di sostanza ed anche risalire un poco, interessando tutta la spessezza del labbro. La riunione si fa con gli spilli, o con la sutura a punti staccati, cominciando dal margine libero del labbro, il quale deve essere più che sia possibile regolare.

Per evitare la formazione dell' angolo rientrante che si produce nel punto di riunione si sono ideati numerosi processi.

2.° **Processo di Clémot e Malgaigne** (fig. 173). — La recentazione dei margini della perdita di sostanza si fa col bistori

e dall'alto in basso, l'istrumento si deve arrestare a 2 o 3 millimetri al di sopra del margine libero del labbro. Si ottengono in questa guisa due piccoli lembi mobili, a base inferiore aderente. Abbassati questi si riuniscono prima le superficie recentate, poi i piccoli lembi, le cui superficie sanguinanti si trovano a contatto. In questo modo si ha invece di un angolo rientrante, una piccola sporgenza, di cui si può escidere il soverchio sia immediatamente, sia in seguito.

Fig. 173. — Labbro leporino. Processo di Clémot e Malgaigne.

3.° **Processo di Henry** (di Nantes). — È la stessa cosa del processo precedente, ma la recentazione si fa obliquamente d'avanti in dietro, estendendosi da un lato più sulla pelle, dall'altro più sulla mucosa dei margini della perdita di sostanza labiale. Si ottengono così due superficie cruente più larghe, la loro obliquità favorisce il combaciamento ed espone meno agli spostamenti durante la cicatrizzazione.

4.° **Processo di Nélaton.** — La recentazione si fa come negli altri processi, ma invece di tagliare un piccolo lembo su ciascun labbro della perdita di sostanza si lasciano questi lembi riuniti pei loro apici. Si ottiene così una specie di V con la punta in alto, che si rovescia in modo da portarne la punta in basso. Si riuniscono quindi le superficie recentate.

5.° **Processo di Giraldés** (fig. 174-175). — Dal lato sinistro della scontinuità labiale, si recenta dal basso in alto, lasciando aderente pel suo estremo superiore il piccolo lembo staccato. Dal lato destro al contrario, la recentazione si fa dall'alto in basso, lasciando il lembo aderente al labbro pel suo estremo inferiore. Allo stesso lato, alla parte superiore della superficie recentata, immediatamente sotto alla narice, si fa una incisione orizzontale da dentro in fuori. Il lembo di sinistra sollevato si applica sotto la pinna destra; il lembo di destra serve a formare il margine libero del labbro, abbassandolo per cucirlo col lato sinistro (fig. 175).

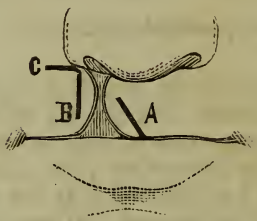

Fig. 174. — Labbro leporino. Processo di Giraldés. Linee che indicano le incisioni.

B. — *Labbro leporino semplice, bilaterale.*

La recentazione si fa secondo uno dei precedenti processi, se il tubercolo mediano è bene sviluppato ed è della stessa altezza del resto del labbro. Se invece questo tubercolo è incompletamente sviluppato, si può ricorrere al seguente processo ideato da Simon e descritto da Dubreil. Dalla estremità superiore della scissura, si fa partire da ogni lato una incisione curva che contorna la pinna del naso. Dal punto ove finisce ciascuna di queste incisioni si fa partire una incisione leggermente convessa in alto ed in fuori che finisce al di sopra delle commessure. Con queste incisioni si hanno due lembi che si rendono mobili tagliando la mucosa che li mantiene aderenti al mascellare superiore.

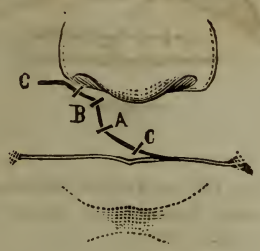

Fig. 175. — Labbro leporino. Processo di Giraldés. Sutura.

I margini interni dei lembi che corrispondono alla pinna si mettono in contatto coi margini laterali del tubercolo mediano, recentati preventivamente, e con questo vengono cuciti. Le parti laterali del nuovo labbro sorpassano in basso il tubercolo mediano. Per completare l'operazione si attende che la riunione delle parti già messe in contatto sia completa. Allora si recenta la parte inferiore del tubercolo e si fa a questo livello una incisione trasversale che interessa da ciascun lato tutta la spessezza dei margini laterali del labbro. In questo modo si hanno due piccoli lembi di cui si recentano verticalmente i margini interni che si riuniscono poi con sutura. I margini superiori poi si uniscono col margine inferiore del tubercolo mediano.

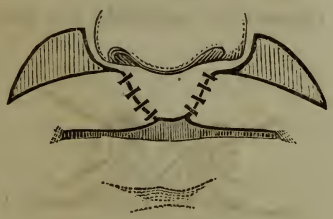

Fig. 176. — Labbro leporino doppio. Processo di Simon. Primo tempo.

C. — *Labbro leporino complicato.*

Dal punto di vista operatorio l'unica complicazione del labbro leporino che interessa è la sporgenza in avanti dell'osso inter-

mascellare. Franco consigliava l'ablazione completa del tubercolo osseo. Desault ha tentato di rimetterlo a posto spingendolo lentamente (1). Gensoul col fratturare il punto d'attacco, Blandin con l'asportazione d'un V ad apice superiore del setto nasale e Broca vi ha aggiunto la sutura delle ossa.

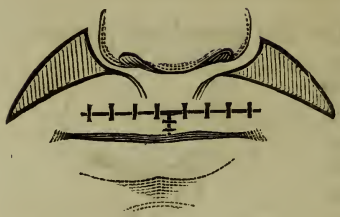

Fig. 177. — Labbro leporino doppio. Processo di Simon. Secondo tempo.

Sédillot nei casi d'atrofia del labbro prende i lembi dalle guance. Ecco come descrive il suo processo: « Si comincia sulla guancia una incisione obliqua e si prolunga da fuori in dentro sino ad arrivare sul tubercolo mediano.

« Con una seconda incisione verticale B B si recenta il labbro e si può eseguire la riunione mediana, che si continua in basso mediante due altre incisioni oblique fatte più o meno in fuori sulla linea di unione della cute alla mucosa.

§ V. Ingrandimento della fenditura palpebrale. Cantoplastia.

Questa operazione si esegue prolungando in fuori la fenditura palpebrale, mediante una incisione la quale cominciando dalla commessura esterna cammina verso la tempia per una estensione conveniente, tagliando la pelle e la mucosa o la sola pelle. Un aiutante tirando la pelle in alto ed in basso, trasforma la ferita trasversale in ferita verticale. Si fanno allora tre punti di sutura che riuniscono la pelle e la congiuntiva e si taglia questa se nel primo taglio non è stata recisa.

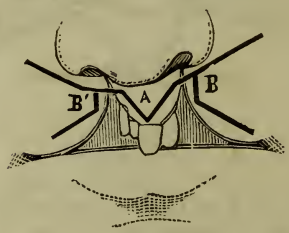

Fig. 178. — Labbro leporino complicato. Processo di Sédillot.

Richet ha modificato in piccola parte questa operazione dandole il nome di processo *per orlatura* (*bordage*). Due incisioni formanti un V

(1) Ciò si ottiene con una fasciatura elastica compressiva che bisogna mantenere almeno per una quindicina di giorni. (T.)

con la punta all' esterno comprendono l' angolo esterno dell' occhio e finiscono sul margine libero delle palpebre. Si disseca e si

Fig. 179. — O S, cantoplastia ; O D, processo per *orlatura* (Richet).

asporta il piccolo lembo così circoscritto, avendo cura di lasciare intatta la mucosa che tappezza la sua faccia profonda. Questa mucosa si taglia di traverso e si cuce quindi con la pelle in modo da fornire alla nuova commessura un margine mucoso.

§ VI. Operazione del simblefaro.

1.° **Processo di Arlt.** — Si passa un filo di seta nel ponte congiuntivale presso la cornea e facendo tendere questo ponte mucoso da un assistente che tira sul filo, lo si taglia rasentando la cornea, quindi si prosegue la sua dissezione sino al fondo del cul di sacco congiuntivale. Il filo di seta munito di ago traversa la palpebra da dentro in fuori e la mette in stretto contatto con la briglia membranosa, la cui faccia liscia o mucosa si trova in questo modo diretta verso la cornea. La congiuntiva sana si riunisce con qualche punto di sutura al di sopra della ferita che lascia la dissezione della briglia.

2.° **Processo di Teale** (fig. 180). — Dopo aver fatta una

Fig. 180. — Simblefaro (Teale). O D, disegno dei lembi. (secondo tempo) ; O S, suture eseguite (terzo tempo).

incisione trasversale alla congiuntiva aderente, in una linea corrispondente al margine della cornea A, si disseca la palpebra e la si separa dal globo oculare, sino a che esso sia completa-

mente libero nei suoi movimenti. La parte superiore del simblefaro resta aderente alla cornea.

Fatto ciò si circoscrivono e si scollano due lembi congiuntivali B e C, la cui base è situata verso la perdita di sostanza ed i margini sono paralleli, o quasi, al margine della cornea. La loro grandezza deve variare come varia quella della scontinuità che bisogna ricovrire. Si dissecano senza comprendervi altro che la sola congiuntiva, in modo da poter senza tensione farli arrivare sul punto dove s' impiantava il simblefaro. Questi lembi si situano nel modo seguente: il lembo interno B si situa sulla superficie denudata della palpebra, cucendo la sua sommità con la congiuntiva sana verso l' angolo esterno della ferita. Il lembo esterno C è messo sulla superficie denudata del globo oculare e cucito con la sua sommità alla congiuntiva presso la base del lembo interno. Se i lembi sono troppo tesi, vi si rimedia facendo delle incisioni sulla congiuntiva al di sopra delle ferite prodotte dallo spostamento dei lembi, e si mettono con vantaggio alcuni punti di sutura ai margini della mucosa trapiantata per impedire il loro arrovesciamento. La porzione del simblefaro che si lascia sulla cornea si atrofizza e dispare gradatamente.

§ VII. Operazione della trichiasi.

1.° **Processo di Vacca-Berlinghieri** (fig. 181, O S). — Si segnano con l' inchiostro le ciglia che si devono togliere. Facendo scorrere sotto la palpebra una lamina di corno, destinata a sollevarla ed a proteggere l' occhio, si fa a mezzo millimetro al di sopra o al di sotto del margine libero della palpebra, una incisione che interessa solo la cute. Con due altre incisioni verticali, lunghe 2 a 3 millimetri fatte alle estremità della precedente, si delimita un lembo cutaneo quadrilatero, che si disseca da basso in alto sino a livello dei bulbi delle ciglia. Questo lembo si solleva, si scollano e si asportano i bulbi delle ciglia deviate, quindi si abbassa il lembo e si tenta la riunione per sutura.

2.° **Processo di Flarer.** — Si tolgono nello stesso tempo le ciglia deviate, i loro bulbi e la cute su cui s' impiantano. Si fa una incisione longitudinale sul margine libero della palpebra in modo da dividerla in due parti, di cui l' anteriore è quella su cui s' impiantano le ciglia. Una seconda incisione, penetrante sino al tarso dalla faccia cutanea della palpebra, circoscrive la parte che si deve asportare dall' alto al basso. Se le ciglia deviate si estendono sino alle commessure palpebrali, le incisioni devono arrivare un poco al di là.

3.° **Processo di Arlt** (fig. 181, O D). — Questo processo ha

per iscopo di far risalire l'orlo libero della palpebra per rovesciare in fuori le ciglia deviate. Con un cheratotomo si attra-



Fig. 181. — Trichiasi. O S, processo di Vacca-Berlinghieri; O D, processo di Arlt.

versa l'orlo marginale della palpebra da dentro in fuori, quindi portando l'istrumento, che si è fatto uscire dalla pelle a 3 millimetri al di sopra del margine libero, da un estremo all'altro della palpebra, si isola un piccolo lembo, aderente solo per le sue estremità, il quale sostiene le ciglia deviate ed i loro bulbi. Con una incisione convessa fatta sulla faccia cutanea della palpebra al di sopra della precedente, che essa raggiunge ai suoi estremi, si delimita un lembo semilunare che si distacca completamente. Si riuniscono i due margini della ferita così formata con punti di sutura, coi quali si tira in alto o in basso il lembo che sostiene le ciglia deviate. L'altezza della perdita di sostanza varia con la lassezza del tessuto.

4.° **Processo di de Graefe** (fig. 182, O S). — Due incisioni verticali lunghe 9 millimetri, che partono dal margine libero della palpebra e interessano la pelle e l'orbicolare, limitano la porzione che si deve asportare. Si passa quindi alla sezione intramarginale e alla dissezione della palpebra in due strati come nel processo precedente. Allora è facile di rovesciare le ciglia e di cucire lo strato cutaneo in modo che il margine ciliare sia sufficientemente risalito. All'uopo si escide un lembo semilunare di cute, ovvero si pongono dei punti di sutura in modo che comprendano una piega cutanea della stessa altezza, ma senza escisione.

5.° **Processo di Anagnostakis** (fig. 182, O D). — Sostenendo la palpebra con una lamina di tartaruga, si fa sulla faccia cutanea una incisione parallela al margine libero, ma a 3 millimetri più sopra. Il margine superiore dell'incisione si tira verso il margine orbitale, l'operatore afferra e solleva con una pinzetta ad uncini lo strato muscolare dell'orbicolare situato al di sopra della cartilagine tarso, e l'escide in tutta la sua spessezza. Si passano allora 3 o 4 fili pel margine inferiore della

ferita cutanea e per lo strato fibro-cellulare che ricovre la cartilagine tarso nei punti dove si è asportato lo strato muscolare. Annodando questi fili fra loro, il lembo inferiore, che comprende

Fig. 182. — Trichiasi. O D, processo di Anagnostakis; O S processo di de Graefe.

la pelle e lo strato muscolare attaccato al tarso, si rovescia in alto e tira nella stessa direzione l'orlo ciliare.

6.° Questi processi non sono applicabili ai casi in cui esiste una doppia fila di ciglia, di cui le sole interne sono rovesciate in dentro. Con una doppia incisione a V rovesciata, noi abbiamo tolto un lembo marginale della palpebra, che comprende le ciglia deviate e i loro bulbi, rispettando da un lato la mucosa, dall'altro lo strato cutaneo con la sua fila di ciglia normali.

§ VIII. Operazione dell'Entropio.

A. — *Entropio per rilassamento.*

Vi si rimedia con la formazione d'una cicatrice che tira in fuori il margine deviato.

Appartengono a questo metodo:

1.° La vescicazione e la suppurazione dei tegumenti palpebrali (Caron du Villars).

2.° L'escisione d'una plica cutanea trasversale Pellier).

3.° L'escisione d'una plica verticale (Janson, Lisfranc, Boyer).

4.° L'escisione combinata di due pliche, una trasversale l'altra verticale (Segond).

5.° L'escisione di parecchie pliche verticali (Mayer).

6.° La cauterizzazione (Delpech, Jobert).

7.° L'applicazione di una pinzetta a ptosi che comprende una plica cutanea trasversale.

8.° L'applicazione di suture che comprendono una plica cutanea trasversale, suture che si lasciano suppurare (Gaillard).

B. — *Entropio spasmodico.*

1.° **Miotomia sotto-cutanea dell'orbicolare.** — Proposta da Dieffenbach, è stata messa in pratica da F. Cunier, il quale penetrando sotto la cute a livello del margine orbitale, con un piccolo tenotomo puntuto lo spingeva dietro il muscolo orbicolare sin presso al margine libero della palpebra, tagliava il muscolo da dentro in fuori ritirando l'istrumento. Heindenreich fa questa sezione penetrando presso il margine libero della palpebra preventivamente distesa, e camminando di basso in alto.

2.° **Cantoplastia.** — Ingrandimento della rima palpebrale. Questo processo è stato descritto precedentemente.

3.° **Processo di de Graefe.** — A. *Palpebra inferiore* (fig. 183, O D). — Si fa a 3 millimetri al di sotto del margine libero della palpebra inferiore e parallelamente a questa un' incisione cutanea, la quale, ai suoi estremi, dista dalle commessure 3 a 4 millimetri. Si escide quindi dalla palpebra un lembo triangolare con l' apice in basso e si riuniscono con sutura i lembi laterali, precedentemente dissecati. La larghezza del lembo è di 6 a 10 millimetri e varia, come la sua altezza, secondo il rilasciamento della pelle. Se questo è molto pronunziato, si escide un lembo a forma di cupola. Per evitare l' atresia della rima palpebrale si pratica la cantoplastia.

B. *Palpebra superiore* (fig. 183, O S). — Nell' entropio spasmodico della palpebra superiore con retrazione del tarso, de Graefe ha modificato questo processo così: Dopo l' escisione

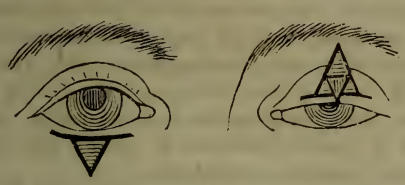

Fig. 183. — Entropio. Processo di de Graefe. O D, palpebra inferiore; O S, palpebra superiore.

d' un lembo cutaneo triangolare a base inferiore, si fanno allontanare per trazione i margini della ferita. Si incide il muscolo orbicolare orizzontalmente vicino al margine libero della palpebra e si sposta in alto per scovrire la cartilagine tarso. Si escide quindi da questa cartilagine un lembo triangolare, la cui base,

la quale occupa il suo margine orbitale, misura 5 a 6 millimetri. Il suo apice, che è situato all'orlo marginale del tarso comprende tutta la spessezza della cartilagine, rispettando solo la mucosa sottoposta. Le suture vengono situate in modo che l'ansa media comprende nel tempo stesso la pelle e gli strati superficiali del tarso. Siccome la palpebra è ristretta, bisogna ingrandire la rima palpebrale verso l'esterno.

C. — *Entropio tarsico.*

Se l'entropio è complicato da una inversione della cartilagine tarso, si è proposto:

1.° L'incisione verticale di tutta la spessezza della palpebra, con guarigione per suppurazione (Guèrin, Ware).

2.° La doppia incisione verticale della palpebra, in dentro (Crampton), o meglio *in fuori* del punto lagrimale (Guthrie). Vi si aggiunge l'escisione di una plica trasversale di pelle, in vicinanza del margine ciliare, che si riunisce mediante la sutura, mentre si lasciano suppurare le incisioni verticali (Warthon-Jones).

3.° La tarsotomia longitudinale (de Ammon).

4.° L'escisione di una parte della cartilagine tarso.

a. Processo di Streatfield (fig. 184, 2). — Si fissa la palpebra con una pinzetta di Desmarres, con l'anello in corrispondenza della faccia cutanea, si fa una incisione a 2 millimetri al di sopra del margine libero e parallelamente a questo, la quale interessa la cute e scovre i bulbi ciliari senza ferirli. Scostando la cute, si continua questa incisione sino alla cartilagine tarso, ravvicinando le sue estremità all'orlo marginale. Si esegue quindi a 3 o 4 millimetri al di sopra una seconda incisione curvilinea, penetrante sino alla cartilagine, e che viene a raggiungere le estremità della prima incisione. Si escide tutta la porzione cuneiforme della cartilagine e della pelle, compresa nelle due incisioni, e si lascia chiudere la ferita per suppurazione, onde ottenere una cicatrice retrattile.

b. Processo di Soelberg-Wells (fig. 184, 3). — Si asporta dapprima un lembo cutaneo semilunare dalla palpebra, come nel processo di Arlt per la trichiasi, poi, s'incide trasversalmente l'orbicolare per arrivare sino al tarso. Scoverto questo, si toglie un lembo a forma di cono, la cui base è situata verso la cute, l'apice dal lato della congiuntiva, quindi si riunisce la ferita cutanea con fili che attraversano l'orbicolare, senza però penetrare nel tarso.

c. Processo di Snellen (fig. 184, 4). — Si toglie egual-

mente una porzione del tarso a forma di cono, dopo aver tolto le fibre dell'orbicolare che la ricovrono. Per raddrizzare la pal-

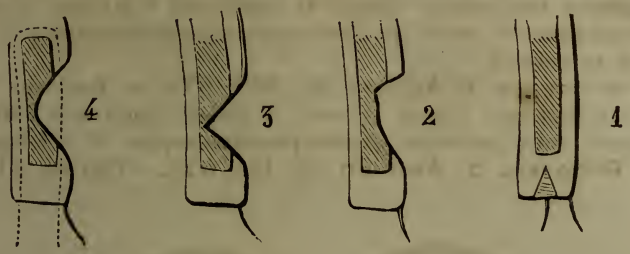

Fig. 184. — 1. Distichiasi, ablazione di un lembo a V, comprendendo le ciglia deviate. 2. Entropio, processo di Streatfield. 3. Entropio, processo di Soelberg-Wells. 4. Entropio, processo di Snellen.

pebra si passano dei fili metallici, i quali comprendendo nella loro ansa il margine superiore della cartilagine tarso, si portano poi isolatamente sino al margine ciliare, una innanzi e l'altra dietro il tarso, e là si annodano a due a due e si stringono fortemente.

d. Processo di Schréger. — Escisione di un lembo a V rovesciato, che comprende il tarso ed i tegumenti.

5° Escisione di tutto l'orlo marginale della palpebra, e all'uopo estirpazione del tarso (Saunders).

§ IX. Operazione dell'ectropio.

L'ectropio, o rovesciamento in fuori del margine libero delle palpebre, ha luogo ordinariamente alla palpebra inferiore. Per rimediare a questa deformità si può ricorrere ad uno dei seguenti processi, modificati più o meno secondo le indicazioni del caso particolare.

1° Processo di Dieffenbach, modificato da de Graefe (fig. 185, O S). — Incisione della commessura palpebrale esterna, e recentazione del margine libero delle palpebre in prossimità di essa, come per la tarsorafia, val dire asportazione di un piccolo lembo di cute alto un millimetro e mezzo, e che comprende le ciglia ed i loro bulbi.

Sulla palpebra che soffre l'ectropio questa recentazione si estende per 4 a 6 millimetri più in dentro. Allo esterno della commessura si asporta quindi un lembo di cute triangolare la cui base, lunga 4 a 6 millimetri, corrisponde alla incisione fatta per pro-

lungare la commessura, e l'apice corrisponde al lato della palpebra ammalata. Si stacca l'estremità esterna della palpebra inferiore e si fissa con una sutura all' angolo esterno della perdita di sostanza triangolare, quindi si riuniscono i margini recentati delle palpebre in modo da restringere convenientemente la fenditura palpebrale.

2° Processo di Adams (fig. 185, O D). — Escisione d' un lembo triangolare a base ciliare, il quale comprende tutta la spessezza della palpebra. Questo processo espone al coloboma.

3° Processo di Ammon (fig. 185, O D).—Tagliato il lembo

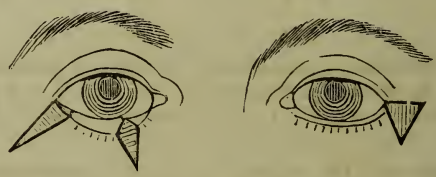

Fig. 185. — Ectropio, O S, processo di Dieffenbach; O D, processo di Adams e di de Ammon.

triangolare in vicinanza della commessura palpebrale esterna. dirigendo l'apice dal lato opposto alla palpebra ammalata, si evita il coloboma e la cicatrice viene nascosta tra le pliche della cute.

Quando sono affette ambedue le palpebre, si escide una parte del loro margine libero, la commessura esterna, e si escide un lembo cutaneo triangolare il cui apice è rivolto verso la tempia. Si riuniscono quindi le parti con la sutura (*tarsorafia*).

Nei casi d' ectropio cicatriziale, bisogna ricorrere ad uno dei seguenti processi.

4° Processo di Warthon-Jones (fig. 186, O S). — In una incisione a V allungato, con la base rivolta al margine libero della palpebra, si comprende tutto il tessuto cicatriziale. Circoscritto così il lembo, si disseca dalla punta alla base e si distacca la cicatrice delle parti profonde, in modo da permettere il sollevamento della palpebra. In questo modo l' incisione a V viene trasformata in un Y di cui si riuniscono i margini con la sutura.

5° Lembo quadrilatero sollevato (de Graefe) (figura 186, O D). — Si forma un lembo cutaneo quadrilatero con due incisioni verticali di 1 a 2 centimetri di lunghezza ed una incisione intermarginale, il quale comprende quasi tutta l' altezza

della palpebra. Questo lembo vien dissecato dall'apice alla base, e sollevandolo e tirandolo in alto, si fa che il margine libero

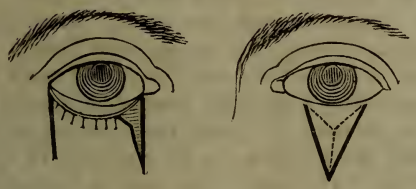

Fig. 186. — Ectropio, O S, processo di Warthon-Jones; O D, processo di de Graefe.

sorpassi per una certa altezza l' orlo marginale della palpebra. Allora si fissano con suture i suoi margini laterali e si taglia quello che è eccedente, specialmente verso l'angolo interno dell'occhio. In questo modo la palpebra viene sollevata e ristretta.

6° **Processo di Ammon** (2°). — Esso circoscrive con una incisione tutta la cicatrice, che lascia aderente all' osso, e ne cruenta poi la superficie. Scollati i tessuti nei suoi dintorni, in modo da rendere completamente libera la palpebra, si riuniscono al di sopra della cicatrice, con la loro faccia cruenta, in contatto con la superficie recentata. Se ve ne è bisogno, si eseguono a poca distanza una o due incisioni liberatrici.

7° **Due lembi laterali** (Dieffenbach) (fig. 187, O S). — Si asporta la cicatrice comprendendola in un lembo triangolare a base orbitale. La base del triangolo si prolunga da ciascun lato con una incisione parallela al margine dell'orbita. In questo modo si ottengono due lembi laterali, i quali, dissecati, si

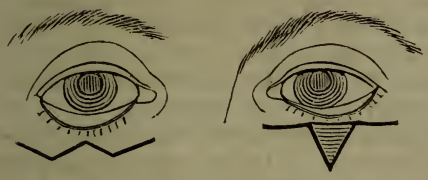

Fig. 187. — Ectropio. O S, processo di Dieffenbach; O D, processo di A. Guèrin (1).

portano sulla perdita di sostanza e si riuniscono con suture.

8° **Processo di Guèrin** (fig. 184, O D). — Si comprende

(1) Nel processo di Guèrin gli angoli formati dalle branche dei V debbono essere molto più acuti.

il tessuto cicatriziale fra due incisioni che formano un V rovesciato coll' apice rivolto all'orbita. Dall'estremo inferiore di ciascuna branca di questo V, parte una incisione , la quale risale verso l'orbita, limitando così due piccoli lembi laterali a V con l' apice in basso. Si scollano questi due lembi dall' apice alla base, e quando la palpebra, resa in questo modo mobile, è bene sollevata, si uniscono i margini interni di questi lembi al di sopra dell'angolo cutaneo, il quale resta fermo al suo sito.

9° Processo di Fricke. — Si circonda la cicatrice con una incisione ellittica e si escide , poi con la trazione si allarga la ferita, in modo che la palpebra acquista tutta la sua libertà. Se la cicatrice è stretta , basta a rendere mobile la palpebra una incisione parallela al suo margine libero. Per ricovrire la perdita di sostanza si prende un lembo di cute in fuori dell'occhio, sia sulla fronte , sia sulla guancia, col peduncolo in contiguità della ferita. Al lembo si dà una estensione maggiore della scontinuità a causa della retrazione. Quando si è dissecato il lembo, per torsione si fa arrivare sulla perdita di sostanza e vi si riunisce.

10° Processo di Denonvilliers. — Dopo aver asportato il tessuto cicatriziale e resa mobile la palpebra, si taglia sulla guancia un lembo, la cui base è ravvicinata, più che è possibile ai margini della perdita di sostanza e si porta su questa con un movimento di rotazione. Si fa poi la sutura prima dell' apice e quindi dei margini, cominciando dal più lontano.

11° Processo di Richet (fig. 188, O D). — Il tessuto cicatriziale si circonda con due incisioni, le quali rendono libere dalle loro aderenze le palpebre, poi si recentano queste e si riuniscono (blefarorafia), e i fili sollevati si fissano sulla fronte del paziente. La perdita di sostanza fatta si ricolma , facendo due lembi a forma di unghia, EE′ e DD′, dei quali uno ha la base sulla guancia , l' altro sulla tempia , e si distaccano. Il lembo esterno DD′ sollevato si situa sulla scontinuità; il lembo interno EE′, situato al di sotto del precedente e cucito con esso, neutralizza gli effetti della sua retrazione.

12° Processo di Nélaton (fig. 188 O S). — Per sollevare la palpebra inferiore, si taglia, con due incisioni curvilinee, che partono dall'angolo interno dell'occhio e si prolungano verso la tempia divaricandosi leggermente , un lembo lungo e stretto di cui si escide la punta per un tratto conveniente. Si fissa la sommità del lembo al margine della ferita più lontano dall'orlo orbitale, cioè al margine inferiore.

13° Processo di F. Jœger. — Si comincia col dividere tutta la palpebra nella sua lunghezza, a 5 o 6 millimetri dal suo margine libero con un taglio parallelo a questo margine, quindi si

asporta un pezzo quadrangolare mediano per diminuire l'eccesso di larghezza della palpebra. Si riunisce esattamente con sutura,



Fig. 188. — Ectropio. O D, processo di Richet; O S, processo di Nélaton.

poi avendo tagliate le briglie cicatriziali e resa completamente mobile la palpebra, si cuce la ferita trasversale.

14° Processo di Mirault (d'Angers). — Consiste nella fusione temporanea delle palpebre dopo la recisione o l'asportazione del tessuto di cicatrice. La blefarorafia può combinarsi con uno dei processi descritti, e contribuisce ad assicurarne il risultato.

Art. II. — Estirpazione della glandola lagrimale.

La glandola lagrimale, grande quanto una piccola avellana, è situata in un'escavazione del frontale alla parte superiore ed esterna della volta orbitale. Ricoverta da tutta la spessezza della palpebra superiore e dell'aponevrosi orbitale, nello stato normale non è apparente e sporge al di fuori solo quando è morbosamente gonfiata.

Per arrivare alla glandola lagrimale si possono tenere tre vie:

1° Si fa al di sotto dell'orlo orbitale superiore, nel punto che corrisponde alla glandola e parallelamente alle pliche della palpebra superiore, una incisione la quale interessa tutta la spessezza della palpebra ed il foglietto anteriore dell'aponevrosi orbitale.

2° Velpeau prolunga verso la tempia la rima palpebrale e stira in alto ed in fuori la palpebra superiore e la pelle vicina, aprendo in questo modo una via ampia per arrivare alla parte superiore ed esterna dell'orbita.

3° Halpin per evitare una cicatrice apparente, rade prima il sopracciglio, poi tira in basso la palpebra superiore, sino a che la parte ove si son rasi i peli arrivi al di sotto del margine orbitale. In questo punto fa una incisione della cute.

Taglia quindi l'aponevrosi e coll'estremo del dito introdotto nella ferita cerca la glandola, la quale si presenta come un corpo un po' duro levigato e rotondo. Se col dito non s'incontra la glandola (Lawrence), si fa una incisione sulla tempia nel prolungamento della rima palpebrale. Si ottiene un lembo con apice all'esterno, che si rovescia in fuori, aprendo così una larga via per entrare nell'orbita. Scoverta la glandola si prende con una pinzetta ad uncini, si libera dalle sue aderenze col dito o con un corpo ottuso, quindi si taglia il suo peduncolo vascolare con lo schiacciatoio, ovvero si lacera torcendolo.

Quando la palpebra a causa dello sviluppo del tumore è stata distesa per lungo tempo, è bene esciderne un lembo ellittico col grande asse in senso trasversale, per opporsi ad una ptosi permanente.

Art. III. — Operazioni che si praticano sulle vie lagrimali.

A. — *Cateterismo dei punti e dei canali lagrimali. Cateterismo del canale nasale.*

Si adoperano pel cateterismo dei punti e dei condotti lagrimali stiletti fini di argento o di acciaio, con la punta rotonda e leggermente rigonfiata.

L'ammalato è seduto su di una sedia, di rincontro alla luce, con la testa appoggiata sul petto d'un aiutante o dell'operatore. Questi si situa in avanti se si tratta del lato sinistro, ed in dietro, se del lato destro.

Si riconosce il punto lagrimale, e se la sua apertura è ristretta, si dilata con la punta d'uno spillo o di uno stiletto acuto. Il contatto dello stiletto produce spesso un restringimento spasmodico dell'orifizio del canale; ma premendo leggermente con l'estremo ottuso dello stiletto, l'orifizio si sorpassa facilmente.

Pel condotto inferiore, il dito abbassa leggermente la palpebra corrispondente per scovrire il punto lagrimale e raddrizzare in parte la curvatura del canale. Lo stiletto è dapprima spinto dall'alto al basso e da fuori in dentro, poi diretto un poco in alto per penetrare nel sacco.

Per fare arrivare lo stiletto nel canale nasale, si introduce dal punto lagrimale superiore.

La palpebra superiore si tira in alto ed in dentro per raddrizzare il condotto lagrimale superiore; si dirige lo stiletto prima in basso ed in dentro, poi sollevando il suo estremo manuale, si porta lo stiletto sul margine orbitale superiore verso il suo terzo interno. Facendo girare lo strumento fra le dita,

mentre si spinge in basso, si penetra nel canale e si porta lo stiletto nella fossa nasale corrispondente.

Lo stiletto di Méjean, il quale ha un foro al suo estremo inferiore, permette di situare un filo, e poi un piumacciolo nel canale nasale.

B. — *Iniezioni nelle vie lagrimali.*

1° Dai punti lagrimali. — Queste iniezioni si fanno con la siringa di Anelio. La cannula retta o curva si introduce nei condotti lagrimali secondo le regole date per il loro cateterismo. L'operatore fissa la palpebra con la mano sinistra, con le dita della mano destra mantiene il corpo della siringa, munito di un cercine o di due anelli, e col pollice destro fa avanzare lo stantuffo. Fano si serve di una pompa a pressione, con la quale si possono fare iniezioni molto più copiose.

2° Da una via artificiale. — Verneuil comincia dal vuotare il sacco lagrimale, facendovi penetrare dalla faccia anteriore un ago-cannula di Pravaz. Mantenendo la cannula in sito, svita la siringa e la carica con una soluzione medicamentosa. Avvitandola sulla cannula, si fa penetrare lentamente il liquido nel sacco lagrimale, girando lo stantuffo. Appena una goccia di liquido spunta da uno dei punti lagrimali, si ritira lo stantuffo per preservare la congiuntiva.

Per lo stesso scopo si può far uso di una cannula, munita o no di fori laterali, che si fa entrare dalle vie naturali ingrandite. L'iniezione si fa portando la sonda da basso in alto. Si può pure trar profitto dall'apertura spontanea e chirurgica del sacco lagrimale.

La penetrazione nella fossa nasale del liquido iniettato dimostra la permeabilità del canale.

Durante l'iniezione, bisogna far inclinare in avanti il corpo dell'ammalato, per evitare che il liquido, se è tossico, passi nel faringe o nelle vie alimentari.

C. — *Divisione dei condotti lagrimali.*

Questa operazione si fa col coltello di Weber, la cui lama retta, o leggermente curva, termina con un piccolo conduttore ottuso.

L'ammalato è seduto, di fronte alla luce, e gli si tien ferma la testa.

L'operatore si situa in avanti pel lato sinistro, ed in dietro pel lato destro.

1° Condotto inferiore. — Col pollice sinistro si tira in

fuori la commessura palpebrale esterna, per tendere la palpebra inferiore e dare al suo margine libero una direzione quasi trasversale, mentre che un altro dito della mano sinistra deprime

Fig. 189. — Coltello di Weber.

leggermente il margine ciliare all'angolo interno dell'occhio, per scovrire il punto lagrimale inferiore. In questo modo si raddrizza in parte il condotto lagrimale. L'operatore tenendo il coltello come penna da scrivere col dorso in alto, accosta al punto lagrimale il bottone del conduttore, e con movimenti leggieri di rotazione e con una leggiera pressione lo fa entrare nel condotto. Girando il tagliente del coltello in alto e un po' in dietro, affinchè l'incisione cada sulla mucosa, e spingendolo lentamente in dentro, lo fa penetrare sino a che l'estremo del conduttore arrivi alla parte interna del sacco lagrimale.

Con un movimento di elevazione impresso al manico del coltello, mentre la punta si tien ferma alla parete ossea, si apre il canale in tutta la sua lunghezza. In questo momento dell'operazione bisogna tirare fortemente la palpebra in fuori per fare una sezione netta e rapida. Nel ritirare l'istrumento è bene fargli eseguire dei piccoli movimenti di va e vieni, per assicurar bene il taglio del condotto e l'apertura della parete del sacco.

2.° Condotto superiore. — Si stira la palpebra superiore in alto ed in dentro, per raddrizzare il condotto lagrimale. Lo istrumento si porta prima in alto ed in dentro, poi si solleva il manico verso la parte interna dell'arcata orbitale superiore, e la lama entra a poco a poco sino nel sacco lagrimale, col tagliente diretto in basso. Con un movimento di abbassamento del manico del coltello, tenendo ferma la punta, si apre il condotto in tutta la sua lunghezza.

Quando l'incisione è stata fatta troppo innanzi, ovvero la congiuntiva è molto rigonfiata, si escide con un colpo di forbici il labbro posteriore della ferita.

D. — *Dilatazione temporanea del canale nasale.*

Essa si fa raramente con le corde di budello o con le candelette di laminaria, ma quasi sempre coi cateteri metallici cilindrici di Bowman o conici di Weber.

I cateteri di Bowman sono retti e cilindrici, formanti una serie di 6 grandezze o numeri, il cui diametro varia di $^1/_6$ di

millimetro a un millimetro circa. La loro introduzione dev' essere preceduta dal taglio dei condotti lagrimali.

1.° Condotto superiore. — L' ammalato seduto, la testa fissa. L' operatore pel lato sinistro si situa avanti, pel lato destro si mette dietro. Sollevando leggermente la palpebra superiore per aprire il dotto, vi introduce leggermente l' estremità del catetere e la fa scorrere dall' alto al basso e da fuori in dentro nel sacco lagrimale sino a che non si sia arrestata sulla parete interna. Allora solleva il catetere verso la fronte sino a che il padiglione corrisponda al margine interno dell' arcata orbitale e alla testa del sopracciglio. Una leggiera pressione dall' alto al basso fa penetrare la sonda nel canale nasale, ed infossandola si fa arrivare il suo estremo nella fossa nasale. Non bisogna mai mettere forza in queste manovre, per non lacerare la mucosa del sacco o perforare l' unguis. L' obliquità della sonda indica se essa ha presa una buona direzione.

2.° Condotto inferiore. — La stessa posizione dell' ammalato e dell' operatore. La palpebra inferiore leggermente stirata in fuori ed in basso, la sonda introdotta nella doccia e tenuta come una penna da scrivere viene spinta dolcemente in dentro. Se il suo becco è fermato da una plica mucosa, si riconosce da che la sonda trascina con sè tutta la palpebra. Si ricomincia la manovra sino a che il becco del catetere venga in contatto con la parete interna del sacco lagrimale. Allora, mantenendo questo contatto, si porta il padiglione in alto, in dentro, ed in dietro, sino a che sia nella direzione del solco naso-labiale, o meglio nella direzione di una linea, la quale passando pel mezzo del legamento palpebrale interno e per l' intervallo del canino e del secondo incisivo superiore, andrebbe ad incrociare l' arcata sopraciliare verso la testa del sopracciglio. Lo si fa allora penetrare nel canale con un leggero movimento di propulsione dall' alto in basso e lo si porta sino nella fossa nasale.

Fig. 190. — Sonda biconica di Weber.

Per far penetrare nel canale nasale il suo catetere biconico, il cui calibro è molto più considerevole, Weber unisce al taglio del condotto lagrimale, la sezione sotto-cutanea del legamento palpebrale interno. Dopo aver diviso il dotto lagrimale

superiore si fa scorrere il bottone del coltello di Weber lungo la parete posteriore del sacco lagrimale nella direzione del canale nasale, e vi si introduce pei due terzi della sua lunghezza, col tagliente rivolto in avanti. Inclinando fortemente in dietro il manico dell' istrumento, e facendogli eseguire dei movimenti d'altalena in avanti, si taglia il legamento palpebrale verso la tempia, tirando la commessura esterna delle palpebre.

Il cateterismo con la sonda conica si fa secondo le regole più sopra indicate.

Ai cateteri pieni si possono sostituire delle cannule con le quali si ottiene il doppio scopo, di dilatare cioè e di poter fare delle iniezioni medicamentose.

E. — *Apertura del sacco lagrimale.*

Si fa sulla parete anteriore del sacco lagrimale al di sotto del tendine dell' orbicolare. Sono necessarii un bistori a lama stretta

Fig. 191. — Bistori di Petit.

ed una sonda scanalata, ovvero il bistori scanalato sulle sue due facce di J. L. Petit.

Il malato deve essere seduto, con la testa fissata: l' operatore si situa avanti se opera a sinistra, ed in dietro se opera a destra. Un aiutante stira fortemente le palpebre verso la tempia, per fare sporgere il tendine dell' orbicolare.

Il chirurgo pone l' indice sinistro sull' orlo orbitale inferiore, in vicinanza dell' apofisi montante del mascellare, in modo che la sporgenza ossea di questo margine sia compresa tra l' unghia ed il polpastrello. Tenendo il bistori come penna da scrivere, col manico quasi orizzontalmente, col dorso rivolto in alto ed il tagliente in basso, l' operatore infossa la punta tra l' unghia dell'indice ed il tendine dell' orbicolare. Arrivata la punta del bistori contro la parete interna del sacco, si porta il manico in alto ed in dentro sino a che corrisponda alla testa del sopracciglio. Con questo movimento la lama penetra nel canale nasale, senza sforzo, quasi senza pressione, scorrendo col suo dorso sulla parete interna del sacco lagrimale.

Sulla lama del bistori si fa scorrere, allontanando i margini della ferita, una sonda scanalata, che si fa arrivare sino nella fossa nasale e che serve di guida ad una candeletta dilatatrice.

Se si adopera il bistori di Petit, la sonda o uno stiletto si fanno scorrere nella scanalatura di quella.

F. — *Dilatazione permanente del canale nasale.*

Essa si ottiene per mezzo di chiodi o di cannule introdotte nel canale nasale da un' apertura artificiale fatta al solco lagrimale. Scarpa si serviva di chiodi di piombo, la testa dei quali, che si soffermava all' apertura del canale nasale nel sacco lagrimale, era nascosta da un pezzetto di taffettà di color rosa. Pellier usava una cannula con due cercini. Dupuytren conservava



Fig. 192. — Cannula di Dupuytren.

soltanto il cercine superiore. Dopo aver aperto il sacco, con un processo analogo a quello di Petit, egli lasciava in sito il bistori. Portando il piatto dello strumento in dietro, dilatava la ferita e vi faceva penetrare la sua cannula messa su di un punteruolo speciale, sino a che il suo cercine si fermava all' apertura superiore del canale nasale, ritirando quindi il punteruolo lasciava la cannula. La cannula di Lenoir, bivalve o trivalve al suo estremo inferiore, si mantiene meglio in sito.

Se si deve togliere la cannula, l' estrazione si fa con l' uncino di Cloquet, o una pinzetta ordinaria, ovvero con una pinzetta a gomito a branche incrociate di Charrière. Le estremità delle branche messe in contatto rappresentano un' asta conica a superficie rugosa; allontanandole si ha un punto di appoggio solido per poter levare la cannula.

La dilatazione permanente, abbandonata per poco, è stata messa di nuovo in uso in Francia per opera di Richet, il quale ha fatto costruire un chiodo con la testa con varie incisioni, e in America da Williams, il quale si serve di uno stiletto rigido introdotto dal dotto lagrimale inferiore tagliato e la cui estremità poggia sul pavimento delle fosse nasali.

G. — *Cauterizzazione del canale nasale.*

Si introduce nel canale nasale, sia dalle vie naturali ingrandite, sia da un' apertura artificiale, dall' alto in basso un portacaustico metallico e si esegue la causticazione.

H. — *Incisione interna del canale nasale.*

Questo metodo è stato messo in uso da Stilling (di Cassel), il quale ritiene che nel canale nasale esiste uno strato sotto-mucoso cavernoso e muscolare, abbondante specialmente a livello delle pliche valvolari. Egli si serve di un coltellino triangolare e smusso, la cui lama è lunga 15 millimetri, larga alla base 3 millimetri e al suo estremo $^3/_4$ di millimetro.

Dopo aver tagliato con questo coltello il condotto lagrimale, egli fa penetrare la lama nel canale nasale col tagliente rivolto



Fig. 193. — Coltello di Stilling.

innanzi, e lo fa arrivare sino alla sua base, poi ritirando a sè l'istrumento esegue quattro o cinque incisioni simili su differenti punti, fino a che la lama giri liberamente nel canale. Stilling eseguiva dopo l'incisione il cateterismo, ma ora vi ha rinunciato completamente.

I. — *Formazione di una via artificiale.*

Metodo antichissimo, ripreso da Wolhouse, il quale, dopo aver aperto il sacco lagrimale, tolta la mucosa e lasciata suppurare, perforava l'unguis con uno stiletto metallico infossato in basso, in dentro, ed in dietro. Uno stuello e poi una cannula metallica servivano a mantenere beante l'apertura artificiale.

Si può anche perforare l'unguis con un trequarti (Monro), o col ferro rovente (Scarpa, Saint-Yves).

Wathen con un punteruolo pratica un canale artificiale nella direzione del condotto normale e lo mantiene aperto situandovi una cannula.

Finalmente Laugier ha consigliato di perforare la parte esterna del canale nasale e di penetrare nel seno mascellare, ove si fanno arrivare le lagrime mediante una cannula messa nel nuovo tragitto.

J. — *Obliterazione delle vie naturali.*

Questa operazione elevata a metodo da Nannoni (di Firenze) ed adattata da Stoeber, riacquista oggi un certo fa-

vore. Si può ricorrere, sia all'obliterazione dei punti lagrimali con la causticazione attuale o galvanica, sia alla cauterizzazione del sacco lagrimale. In questi casi, l'uso dei caustici ed in particolare della pasta di Canquoin, sembra preferibile all'azione del calore.

L'operazione si fa, sia immediatamente dopo l'apertura del sacco, sia l'indomani affinchè lo scolo sanguigno sia cessato completamente.

Un piccolo speculum bivalve (Delgado) serve a preservare la congiuntiva e le parti vicine. L'obliterazione non è mai tanto completa quanto si crede, spesso le lagrime riprendono il loro corso normale.

Art. IV. — Operazoni che si fanno sull'iride

§ I. Iridectomia.

L'iridectomia si fa per aprire un passaggio ai raggi luminosi (*iridectomia ottica*), o per diminuire la tensione intra-oculare in certi stati morbosi dell'occhio (*iridectomia antiflogistica*).

L'apparecchio strumentale comprende degli elevatori delle palpebre, una pinzetta per fissare, dei coltelli lanceolati retti o a gomito, coltelli di Graefe, pinzette per iridectomie rette o curve, forbici curve e forbici a gomito sul piatto, un uncino, delle spugne fine, ecc.

A. — *Iridectomia ottica. Pupilla artificiale.*

La pupilla artificiale non si deve fare indistintamente in tutti i punti dell'iride. Supponendo divisa l'iride in quattro segmenti da due piani, uno verticale, l'altro orizzontale, il più favorevole alla formazione della pupilla artificiale è il segmento inferiore interno; dopo di questo il segmento inferiore esterno; in ultimo luogo la metà superiore dell'iride.

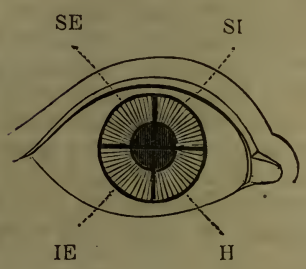

Fig. 194. — Situazione della pupilla artificiale. Divisione dell'iride in quattro segmenti.

Le dimensioni dell'apertura dell'iride devono essere le più piccole possibili, per diminuire la gradezza dei cerchi di diffusione.

La lunghezza della pupilla varia necessariamente secondo il punto dal quale si è penetrato

nella camera anteriore. Se l' istrumento s' infossa presso il centro corneale l' apertura sarà poco lunga: se al contrario l' incisione si fa alla periferia di questa membrana e nel lembo sclero-corneale, la pupilla presenterà una lunghezza sempre più grande (fig. 195, 1, 2). Ma è interessante di distinguere bene l' incisione della faccia esterna della cornea dalla sezione della sua faccia interna. In fatti la loro posizione e la loro grandezza sono tanto più differenti per quanto il coltello è stato portato più obliquamente.

Il labbro interno della incisione corneale segna in fuori il limite della nuova pupilla.

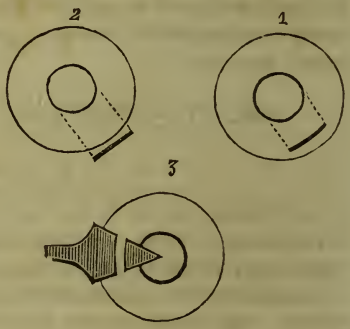

Fig. 195. — 1. Sezione nella cornea. 2. Sezione nel lembo sclero-corneale. 3. Estensione e posizione relativa delle sezioni interna ed esterna della cornea.

Operazione. — L' ammalato è coricato, l' occhio sano bendato, il letto bene a luce. L' operatore si mette di lato al letto dalla parte dell' occhio ammalato: innanzi alla testa, se opera sulla parte esterna dell' occhio sinistro o sul lato esterno dell' occhio destro. Un ambi-destro si situa sempre di fronte all' ammalato e là dove consigliamo di operare situandoci in dietro, egli opera con la mano sinistra.

1.° *Incisione della cornea.* — Allontanate le palpebre con un blefarostato a molla, o con elevatori pieni, o con le dita di un aiutante, si mette bene a luce l' occhio ammalato; l' operatore, tenendo con la mano destra la pinzetta a fissazione, afferra la congiuntiva e la fascia sotto-congiuntivale, qualche millimetro discosto dal margine corneale ed al lato opposto a quello ove si deve far la punzione. Affinchè la pinzetta fissi solidamente il globo oculare, bisogna appoggiare alquanto fortemente sulla sclerotica le branche della pinzetta allontanate di qualche millimetro, ed accostarle lentamente, prendendo una piega trasversale della congiuntiva e del tessuto sottoposto. Chiusa la pinzetta, l' operatore la mantiene col pollice e l' indice della mano sinistra, appoggiando le ultime dita della stessa mano sul naso o sulla tempia.

Un coltello lanceolato, retto per la metà temporale della cornea, a gomito sul piatto per la metà nasale, si tiene con la mano destra come un coltello da cataratta, col piatto della lama rivolto verso la cornea. Le ultime dita di questa mano si appoggiano o sul dorso del naso o sulla tempia.

Tenendo il coltello col piatto parallelamente al piano dell'iride, si fa entrar la sua punta nel lembo sclero-corneale ad un milli-

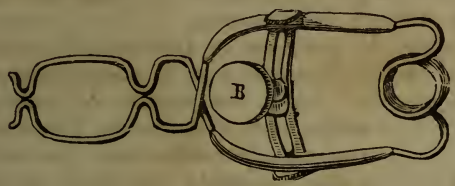

Fig. 196. — Blefarostato a molla.

metro in fuori della parte trasparente della cornea e dirigendola verso il centro dell'iride, si fa penetrare la lama con un movimento lento ed eguale, affinchè il taglio sia parallelo al margine

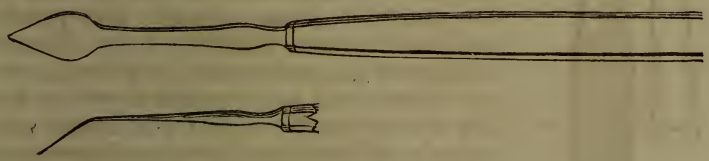

Fig. 197. — Coltelli lanceolati.

corneale. Appena la punta comparisce nella camera anteriore, si inclina leggerissimamente in dietro il manico del coltello per evitare di ferire l'iride ed il cristallino. Si spinge quindi la lama sino a che la punta arrivi al centro della pupilla, o sino a che l'incisione corneale abbia una sufficiente estensione. Si ritira allora lentamente la lama, dirigendo la punta contro la cornea e l'umore acquoso esce poco per volta. Se è necessario di ingrandir la ferita della cornea, nel ritirare lo strumento si preme leggermente sopra uno dei margini della lama.

Se l'apertura corneale è troppo stretta, si ingrandisce con un piccolo coltello smusso, o con le forbici, una branca delle quali si introduce sin nella camera anteriore. Più spesso succede che la sezione della cornea è troppo obliqua. Il coltello ha camminato fra le lamine di questa membrana e l'apertura interna è troppo stretta e troppo ravvicinata al margine pupillare e non permette di afferrar l'iride. Per evitare ciò, si è consigliato di introdurre l'istrumento perpendicolarmente nella cornea, quando poi la punta apparisce nella camera anteriore, di inclinare il ma-

nico del coltello in dietro per evitare di pungere l' iride. Questa manovra è inutile, specialmente quando la punzione si fa nel lembo sclero-corneale.

Uscito l' umore acqueo, l' iride ed il cristallino si appoggiano sulla faccia posteriore della cornea.

2.° *Formazione del prolasso.* — Lasciando il coltello, l' operatore mantiene ancora immobile con la mano sinistra la pinzetta che fissa l' occhio. Se l' iride, trasportata dall' umor acqueo, fa ernia fuori della ferita, l' operatore prende con una pinzetta retta per iridectomia la parte prolassata dell' iride, la solleva tirandola in fuori e la fa tagliare da un assistente rasente la cornea.

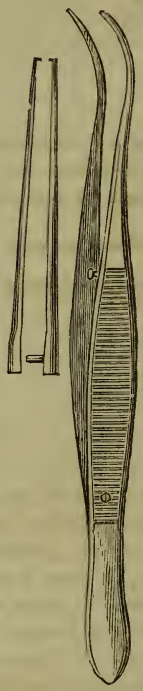

Fig. 198. — Pinzette da iridectomia.

Se l' iride non ha fatto ernia, l' operatore prende con la mano destra la pinzetta curva da iridectomia e tenendola chiusa, appoggia leggermente la sua convessità sul labbro posteriore o sclerale della ferita, in modo da far aprire la ferita corneale. Egli penetra così nella camera anteriore e con leggieri movimenti di lateralità porta la pinzetta sempre chiusa, con la convessità rivolta in dietro e la spinge fra l'iride e la cornea sino a che le sue branche si trovino a mezzo millimetro circa lontano dal margine della pupilla. Si evita così di toccare il cristallino.

In questo momento egli diminuisce la pressione delle sue dita sulle branche della pinzetta e le fa allontanare da 1 a 1 millimetro e mezzo. Aperta la pinzetta, l' iride si situa fra le due branche; basta ravvicinarle per afferrare l' iride, che poi si porta in fuori ritirando delicatamente la pinzetta. Quando l' iride è dura, tesa, alterata, è necessario esercitare una certa pressione su di essa col dorso delle branche della pinzetta per poterla afferrare. In questi casi si può far uso di una pinzetta a denti, i quali sieno rivolti dal lato della convessità delle branche.

Il prolasso dell' iride deve avere per larghezza l' estenzione della ferita interna della cornea e per lunghezza la distanza da questa ferita al margine pupillare.

Quando la sezione della cornea è molto obliqua l'operatore lo vede dalla lunghezza del tragitto che la pinzetta deve percorrere nella spessezza di questa membrana, prima di penetrare nella

camera anteriore. In questo caso specialmente bisogna evitare di tirar fortemente sull'iride per non staccarla dalle sue inserzioni ciliari.

3.° *Escisione del prolasso.* — L' operatore solleva con la pinzetta il prolasso dell' iride. Un aiutante fa scorrere sotto la pinzetta le forbici curve o a gomito sul piatto, le cui branche sono aperte ed appoggiandole leggermente sulla sclerotica, taglia l' iride con un colpo solo rasentando la ferita.

Quando l'assistente non è sicuro, l'operatore gli affida la pinzetta a fissazione. Prendendo con la mano sinistra la pinzetta da iridectomia afferra l' iride , la tira in fuori e tenendo le forbici con la mano destra, egli stesso escide il prolasso dell' iride secondo le regole indicate.

4.° Se una porzione dell' iride rimane stretta nella ferita, allora dopo aver tolta la pinzetta a fissazione e ritirato il bleforostato si prova di farla rientrare eccitando la contrazione dell' iride, stropicciando col polpastrello sulla palpebra superiore. Se non ci si riesce così, si respinge nella camera anteriore con una piccola sonda piatta o un piccolo stiletto che s' introduce fra le labbra della ferita della cornea.

Quando l' iride è sana non scorre che poco o niente sangue nella camera anteriore ; ma se è iperemica, infiammata, o se è stata lacerata dalla pinzetta , la camera anteriore si riempie di sangue. Si aspetta un poco affinchè la riproduzione dell' umore aqueo diluisca sufficientemente il sangue, quindi si evacua allontanando con uno stiletto le labbra della ferita corneale. Se l' emorragia si riproduce dopo due o tre tentativi di evacuazione, se il sangue è coagulato, si abbandona al riassorbimento.

Nettata bene la congiuntiva, si instilla nell' occhio una goccia di collirio di solfato neutro di atropina e si mette una fascia compressiva.

B. — *Iridectomia antiflogistica.*

Il segmento esciso deve comprendere la quarta o la quinta parte dell' iride, dal margine pupillare sino all' inserzione ciliare della membrana. Il luogo d' elezione è la parte superiore dell' iride per evitare l' abbagliamento che necessariamente risulta da un' apertura così larga.

Lo stesso apparecchio istrumentale che si usa per l' iridectomia ottica: la stessa posizione dell' ammalato, covrendo l' occhio sano con una fascia. L' operatore si mette avanti alla testa per l' occhio sinistro, ed in dietro per il destro.

1.° Allontanate le palpebre, si applica la pinzetta a fissazione direttamente al di sotto del diametro verticale della cornea. L'ope-

ratore la prende con la mano sinistra e tira in basso il globo oculare. Con la mano destra, prende il cheratotomo di de Graefe, mettendo il pollice sopra uno dei lati del manico, l' indice e il medio sull' altro lato, con la mano in supinazione. Il mignolo si appoggia sulla guancia o sulla tempia, per fissare convenientemente la mano.

L' operatore tenendo il coltello con la lama parallelamente al piano dell' iride, col tagliente rivolto in alto ne fa penetrare la punta nel lembo sclero-corneale, a 1 millimetro e mezzo in fuori dal margine trasparente della cornea, a 2 millimetri al di sotto dalla sommità di questa membrana, dal lato esterno del globo oculare.

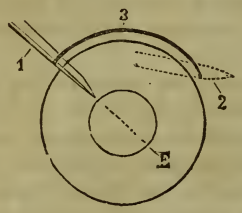

Fig. 199. — Iridectomia antiflogistica. 1. punzione. 2. contro-punzione. 3. sezione sclero-corneale.

L' istrumento penetra nella camera anteriore, dirigendone la punta verso il centro dell' occhio, poi sollevandola delicatamente e facendola scorrere avanti all' iride si fa la contro-punzione al punto opposto dal lato del naso. Si spinge la lama del coltello direttamente in dentro sino a che la punta faccia una sufficiente sporgenza al di fuori dell' occhio. Si porta quindi il coltello in alto e con movimenti di va e vieni impressi alla lama si taglia il lembo sclero-corneale. Il tagliente del coltello esce dall' occhio ad 1 millimetro circa al di sotto della sommità della cornea, ed il taglio forma un arco a convessità superiore parallelo al margine corneale. Se avanti al coltello si trova un piccolo ponte di congiuntiva, si taglia diriggendo direttamente innanzi il tagliente dell' istrumento.

2.° L' umore acqueo scorre, trasportando con sè l' iride che fa ernia nella ferita. Se il prolasso non si è prodotto spontaneamente, l' operatore va a prendere l' iride con la pinzetta curva o retta e la porta in fuori, manovra questa che è stata descritta più sopra. Il margine pupillare deve far parte del prolasso dell' iride.

3° A causa della estensione del segmento da doversi togliere, e della necessità di avere una sezione netta e senza incurvamento, l'operatore deve egli stesso fare l'escisione dell'iride. Affidando ad un aiutante la pinzetta a fissazione, egli afferra la porzione d' iride sporgente con la piccola pinzetta retta di de Graefe, tenuta con la mano sinistra, e la stende sulla congiuntiva per tutta l'estensione della ferita. Pigliando con la mano destra le forbici curve o a gomito sul piatto le fa scorrere ap-

poggiandole leggermente sul globo, e con un sol colpo taglia la metà esterna dell'iride sollevata dalla pinzetta. Riprendendo allora la parte interna del prolasso, la solleva e la escide con un secondo colpo di forbici.

Critchett taglia prima l'iride, dal suo margine pupillare sino al suo attacco ciliare, nel mezzo della porzione che fa ernia; scolla delicatamente ciascuna metà del lembo e le escide una dopo l'altra. La cosa importante è di evitare l'incuneamento dell'iride negli angoli della ferita sclero-corneale; in questo punto l'escisione deve essere fatta con molta attenzione.

4° Le cure ulteriori sono le stesse che si usano per l'iridectomia ottica.

§ II. Iridoresi.

Escisione di un lembo d'iride portato allo esterno per lacerazione. La manovra operatoria differisce poco da quella dell'iridectomia.

Nel praticare sia la pupilla artificiale, sia l'iridectomia antiflogistica, spesso succede che l'iride in seguito della sua alterazione morbosa ovvero in seguito di aderenze, non può essere portata allo esterno.

Desmarres ha dimostrato che in questi casi si potevano strappare dei lembi di questa membrana senza provocare accidenti. Questo strappamento si esegue o con pinzette curve da iridectomia o con piccole pinzette a denti di topo, i quali sieno rivolti dal lato della convessità. Si afferra l'iride in vicinanza del margine pupillare ed il lembo si porta allo esterno e si escide. Quando la membrana è alterata profondamente, il suo tessuto atrofizzato e scolorato, bisogna ripetere la manovra parecchie volte e fare una vera lacerazione. La pupilla così ottenuta ben presto si ricolma a causa di nuovi essudati.

Bisogna allora ripetere due o tre volte l'iridoresi, dopo qualche mese d'intervallo, per ottenere un'apertura permanente; perchè il tessuto dell'iride riprende a poco a poco il suo stato normale.

Lo strappamento è spesso causa di opacità del cristallino, la qual cosa richiede più tardi l'estrazione di questo.

§ III. Iridesi.

Spostamento della pupilla normale, per la legatura o il semplice incuneamento di una parte più o meno periferica dell'iride. Lo sfintere dell'iride si conserva e la pupilla resta contrattile. Questa operazione detta anche *Iridenclesi*, fu ideata da Crit-

chett, il quale traversava la cornea con una piccola lancia, tirava l' iride in fuori e fissava il prolasso con un' ansa di filo. Waldau ha immaginato una pinzetta speciale per stringere questa legatura e Snellen per maggior sicurezza fa prima passare l'ansa di filo attraverso la congiuntiva, vicinissimo al margine corneale.

Wecker fa notare che l'applicazione della fascia compressiva serve per mantenere l'incuneamento dell'iride, se la ferita della cornea è stretta. Con un ago da paracentesi, la cui lama lanceolare, con un cercine smusso, è tale che la sezione non sorpassi 2 millimetri dal lato della camera anteriore, egli fa una incisione nel lembo sclero-corneale a 1 millimetro e mezzo dal margine trasparente della cornea. Dirige la punta della lama verso il centro della pupilla, col piatto della lama parallelamente al piano dell'iride. Ritirato il coltello, con una pinzetta curva a denti ed a branche finissime, afferra l' iride a 2 millimetri discosto dal margine pupillare e dolcemente la tira nella ferita, se spontaneamente non ha fatto ernia. L'uso di uncini, per afferrar l'iride, è sempre più pericoloso per il cristallino. La fasciatura compressiva si applica per 24 ore, poi si escide il prolasso, o con forbici curve, o rasentando la sclerotica col coltello di de Greafe.

Stelwag de Carion sopprime questa escisione e lascia che il prolasso si atrofizzi.

§ IV. Corelisi.

Questa operazione consiste nel liberare il margine pupillare dalle sinechie che lo attaccano alla capsula del cristallino. Per questo scopo si fa uso della spatola intaccata di Streatfield, o dell' uncino appiattito di Weber che forma una curva più estesa. Questi strumenti non devono essere taglienti sulla concavità perchè essi agiscono lacerando e non tagliando.

Con un ago da paracentesi si fa sulla cornea, a 4 millimetri discosto dal suo centro o nel mezzo di uno dei suoi raggi, una incisione, che deve aver dal lato della camera anteriore la dimensione di 2 a 3 millimetri. Codesta sezione interna deve corrispondere al margine di una pupilla mezzanamente dilatata ed essere situata dal lato opposto alla sinechia.

Streatfield raccomanda di ritirare bruscamente la lama per conservare per quanto è possibile l' umor aqueo. Weber vuole al contrario che si ritiri l'istrumento lentissimamente, per produrre l'evacuazione completa dell' umore, il che espone meno a ferire la capsula del cristallino. L'uncino o la spatola introdotti nella camera anteriore si fanno scorrere fra l'iride e la capsula

del cristallino per distaccare le aderenze meno solide. Con un movimento di circumduzione si prendono le sinechie più resistenti e si distaccano. Con frequenti istillazioni di atropina si mantiene dilatata la pupilla.

§ V. Iridotomia (di Wecker).

Si suddivide in iridotomia semplice e doppia.

L'apparecchio strumentale comprende: Due coltelli lanceolari con sporgenza alla base, l'uno retto, l'altro a gomito. La larghezza della loro lama deve essere tale che la ferita della faccia interna della cornea misuri esattamente 4 millimetri. Una pinzetta a forbici, con una disposizione differente delle branche, il cui ravvicinamento concordi con la chiusura delle lame taglienti. Queste sono piccolissime, ottuse alla estremità, si adattano esattamente l'una sull'altra, e fanno un taglio netto, qualunque sia l'inclinazione loro sulle parti da tagliare.

Fig. 200. — Uncino di Weber.

A. — *Iridotomia semplice.*

La sezione dell'iride è unica.

1° Allontanate le palpebre con un blefarostato a molla, l'operatore fissa l'occhio con la pinzetta tenuta con la mano sinistra, in vicinanza del margine corneale e nel prolungamento del diametro della cornea che corrisponde alla nuova pupilla che si deve formare. Con la mano destra spinge il piccolo coltello nella camera anteriore, parallelamente al piano dell'iride. L'incisione deve essere fatta così: Si sceglie il diametro della cornea che concorda con l'ingrandimento che si vuol dare alla pupilla. Su questo diametro si prende il raggio opposto alla pupilla da formare e si fa cadere l'incisione verticalmente sul mezzo di questo raggio. Il coltello deve essere ritirato nel momento che l'umore aqueo scorre, con la punta diretta verso la cornea e lentamente per evitare di ferire il cristallino.

2° Se si è formato prolasso dell'iride se ne fa la riduzione con un piccolo stiletto. Si introduce quindi fra la cornea e l'iride la pinzetta a forbici chiusa. Arrivata al margine pupillare che deve essere tagliato, si aprono debolmente le branche e si inclina leggermente l'istrumento, affinchè la branca inferiore dell'istrumento scorra sotto l'iride. Appena il margine pupillare si trova fra le branche, si apre dippiù la pinzetta e si spinge la

estremità delle branche verso la inserzione periferica dell' iride. Un sol colpo rapido delle forbici basta a tagliare le fibre circo-

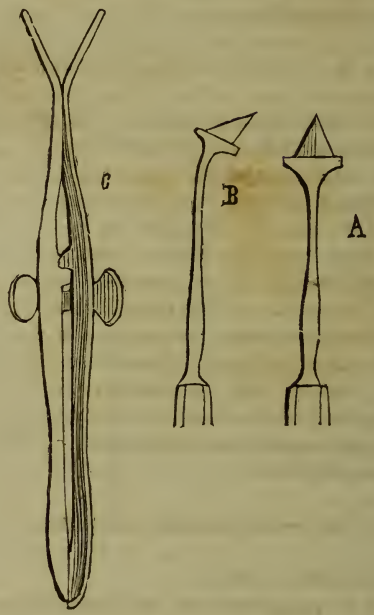

Fig. 201. — Iridotomia. A B coltello con cercine, retto e a gomito; C, forbici-pinzette.

lari dello sfintere dell'iride, e chiusa la pinzetta, con precauzione si ritira.

Ridotta l'iride se si è incuneata nella ferita, si toglie il blefarostato, si instilla una goccia di atropina e si applica la fascia compressiva. L'operazione è molto delicata e si richiede una mano esercitata per non ferire il cristallino.

B. — *Iridotomia doppia.*

1° La sezione si fa nel punto della periferia della cornea, verso il quale convergono le fibre raggiate dell' iride il cui margine pupillare si è saldato. Il coltello si immerge ad un millimetro in dentro del lembo congiuntivale e perpendicolarmente alla superficie della cornea. Si attraversa questa membrana e l'iride, cu-

rando di fare scorrere la lama parallelamente al piano posteriore dell' iride, sino al punto ove esiste la sporgenza che impedisce al coltello di inoltrarsi. Si ritira delicatamente il coltello nella stessa direzione. Un poco di umor vitreo fuoriesce.

2° Si introducono quindi le forbici, in modo che una delle branche scorra sotto la faccia posteriore dell' iride e l' altra innanzi a questa membrana, dietro la cornea, e si fanno penetrare in basso ed in dentro, sino ad una profondità di 5 a 6 millimetri. Con un colpo rapido si taglia l' iride ed i prodotti infiammatorii che la rendono più spessa. Si pratica allora una seconda incisione simile, diretta in fuori in modo che si riunisca con la precedente, presso la ferita corneale, per formare un V rovesciato. Il lembo così limitato si ritira, e ne nasce una pupilla larga e così come se si fosse esciso un lembo d' iride di quella larghezza. L' operazione è più facile dell' iridotomia semplice. Nello scopo di ottenere il massimo divaricamento della ferita dell' iride, la sezione deve essere costantemente fatta nel senso della maggiore trazione ed estensione che ha subìto il diaframma irideo. Si taglia sempre nel senso delle fibre radiate e perpendicolarmente alle fibre circolari.

Art. V. — Operazione della cateratta.

§ I. Abbassamento.

Il metodo per abbassamento comprende: l'abbassamento propriamente detto, che è la semplice propulsione del cristallino al di sotto del sito dove è impiantato, in un piano verticale, e la reclinazione, nella quale il cristallino è abbassato e rovesciato nel tempo stesso, in modo che il suo margine superiore vada in dietro e la faccia anteriore guardi in alto. Quest'ultimo modo è preferibile, perchè espone meno agli spostamenti consecutivi della lente cristallina.

Fig. 202. — Abbassamento della cateratta. 1. abbassamento semplice. 2. reclinazione.

L'abbassamento si esegue penetrando nell' occhio, sia attraveso la cornea, *keratonyxis*, sia attraverso la sclerotica, *scleroticonyxis*, processo oggi esclusivamente adottato.

Apparecchio istrumentale. — Blefarostati o elevatori, pinzette a fissazione. Ago lanceolato, largo un millimetro, ottuso sul dorso, a margini taglienti. Un punto nero messo sul lato del

manico che corrisponde alla convessità della lama, indica all'operatore la posizione dello strumento.

L'occhio sano è nascosto sotto una fascia; l'ammalato è seduto su di una sedia solida, bene a luce, con la testa appoggiata sul petto d'un aiutante e mantenuta fermamente. Lo stesso aiutante divarica le palpebre con le dita, o con gli elevatori pieni, in mancanza di un blefarostato. La palpebra superiore è mantenuta sollevata premendola col polpastrello dell'indice contro il margine orbitale superiore; sul globo oculare non si deve esercitare alcuna pressione.

L'operatore si siede di rincontro all'ammalato su di una sedia

Fig. 203. — Ago da cataratta.

più alta, tenendo tra le sue le gambe del paziente. Per l'occhio sinistro, tiene l'ago con la mano destra; per l'occhio destro deve operare con la mano sinistra, o situarsi dietro la testa dell'ammalato. L'abbassamento può, del resto, essere praticato anche su di un ammalato coricato.

La pinzetta a fissazione viene applicata un pò al di là del margine della cornea, dal lato del naso ed a livello del diametro trasversale. L'operatore la tiene con la mano sinistra, appoggiando le ultime dita sul naso o sulla fronte.

1° L'ago si tiene con la mano destra, come una penna da scrivere, col pollice sopra uno dei lati del manico, l'indice e il medio di rincontro ad esso sul lato opposto, e il mignolo prende punto d'appoggio sulla guancia o sulla tempia. Con la convessità della lama rivolta direttamente in alto, il manico leggermente obliquo in basso, in modo che la punta sia perfettamente perpendicolare ai tessuti che deve attraversare; si applica la punta dell'ago sulla sclerotica al lato esterno del bulbo oculare a 3 o 4 millimetri in dietro del margine trasparente della cornea e ad 1 o 2 millimetri al di sotto del diametro trasversale, per evitare l'arteria ciliare lunga. Distendendo le dita che tengono l'ago, gli si fa attraversare la sclerotica con un colpo secco, portando nel tempo stesso il manico dell'istrumento nella posizione orizzontale.

2° Un quarto di rotazione impresso al manico fa corrispondere innanzi la convessità dell'ago. Allora si fa camminare l'ago, portando il manico in dietro, prima nella spessezza del cristallino, poi lungo la faccia posteriore dell'iride, sino a che la lama appa-

risca nettamente nel campo della pupilla, dilatata previamente con l'atropina. Arrivati in questo punto con una leggiera pressione della punta dell'ago si taglia di traverso la faccia anteriore della capsula del cristallino.

3° Applicando a piatto la concavità dell'ago sulla faccia anteriore del cristallino, al di sopra del suo diametro trasversale, l'operatore porta lentamente il manico dello strumento in alto, in avanti, in dietro, e deprime il cristallino nella parte anteriore, inferiore ed esterna della camera vitrea. Lo mantiene a quel sito per qualche tempo, poi riporta l'ago nel campo pupillare. Aspetta un momento in questa posizione, sempre pronto a riabbassare la lente se risale.

4° L'operatore ritira l'ago, facendogli seguire, ma in senso inverso, lo stesso cammino percorso.

§ II. Estrazione.

Il metodo per estrazione immaginato da Daviel ha subìto numerosissime modificazioni. I processi in uso possono, per facilitarne lo studio, essere compresi in quattro divisioni.

A. — *Estrazione a grande lembo.*

L'apparecchio strumentale comprende: Blefarostati o elevatori delle palpebre, una pinzetta a fissazione. Un coltello triangolare a tagliente retto o leggermente convesso, un coltello senza punta, un cistotomo o la pinzetta capsulare di M. Perrin, pinzette da iridectomia rette e curve, un uncino puntuto; cucchiai piatti o concavi; delle forbici curve o a gomito sul piatto.

Preparazione. — Si purga l'ammalato alla vigilia dell'operazione: si instilla nell'occhio per dilatare la pupilla il solfato di atropina.

Posizione. — L'ammalato è coricato vicino alla sponda del letto,

Fig. 204. — Coltello di Richter.

facendo stare la testa su di un piano resistente e leggermente sollevato, l'occhio sano ricoverto da una benda; l'ammalato deve stare bene a luce.

L'operatore si situa vicino alla sponda del letto avanti alla

testa dell'ammalato, se opera a sinistra, indietro, se opera a destra, se non è ambidestro.

Divaricamento delle palpebre. — Le palpebre si allontanano con un blefarostato, con gli elevatori pieni o anche con le sole dita di un aiutante.

Blefarostati. — Ve ne sono parecchie varietà. Due solamente sono necessarie: l'una il cui manico si applica alla parte esterna sulla tempia, l'altra il cui manico si situa in dentro, dal lato del naso.

Per evitare qualunque pressione sul globo oculare, l'istrumento introdotto sotto le palpebre, aperto e fissato al punto conveniente, è affidato ad un assistente che lo prende pel manico e lo solleva leggermente, scostando le palpebre dal globo oculare. Questi strumenti sono sempre un poco incomodi, sia per la pressione che esercitano sull'occhio e per le contrazioni che quindi suscitano, sia per la difficoltà che si incontra nel ritirarli nel momento in cui il globo è largamente aperto, ma essi hanno il vantaggio di far operare senza aiutanti.

Elevatori. — Gli elevatori pieni sono migliori, perchè mantengono meglio la palpebra. L'elevatore superiore soltanto è necessario, la palpebra inferiore può facilmente essere abbassata dalla mano che tiene la pinzetta a fissazione. Bisogna evitare qualunque pressione di questi strumenti sul globo oculare.

Aiutante. — L'aiutante dietro la testa del paziente, situa il polpastrello dell'indice o del medio, ricoverto di gesso se tende a scivolare, sotto il margine libero della palpebra superiore previamente sollevata, e la solleva contro il margine orbitale superiore, evitando con cura di comprimere il globo. Con l'altra mano, abbassa la palpebra inferiore, se è necessario.

Pinzetta a fissazione. — Il punto d'applicazione della pinzetta varia siccome varia il punto ove si fa la sezione della cornea, ma bisogna sempre sceglierlo in modo che non impedisca il cammino del coltello. La pinzetta non deve comprimere il globo oculare. Quando essa è stata situata, la mano che la mantiene si appoggia sulle parti vicine.

Per fissare bene la pinzetta, la si prende con ambo le mani, il pollice e l'indice sinistro messi in vicinanza delle branche allontanate di 4 o 5 millimetri, ed il pollice e l'indice destro alla base delle branche. Si applicano le branche sulla congiuntiva a 2 o 3 millimetri in dietro del margine trasparente della cornea, e perpendicolarmente alla direzione di questo margine. Mentre la mano destra spinge la pinzetta verso l'occhio, esercitando una pressione abbastanza forte ed esattamente perpendicolare alla superficie, la sinistra ravvicina le branche, le quali afferrano la congiuntiva ed il tessuto sottoposto. Chiusa la pinzetta, si tira

la mano destra e scorrendo con le dita della mano sinistra lungo le branche si situa il pollice in vicinanza del bottone della molla, pronto a poterlo spingere per aprire l' istrumento, mentre che con le altre dita si prende un punto d'appoggio sulle parti vicine della faccia.

L'estrazione a grande lembo comprende: l'estrazione a lembo semplice, l'estrazione a lembo combinato e l'estrazione a lembo senza apertura della capsula del cristallino.

a. — *Estrazione a lembo semplice.*

Essa si dice superiore, inferiore o laterale secondo la parte della cornea, dalla quale si prende il lembo.

Fig. 205. — Pinzetta a fissazione.

a. Cheratotomia inferiore. — Le palpebre divaricate. La pinzetta a fissazione applicata dal lato del naso, un pò al di sopra del diametro trasversale della cornea.

Processo di Daviel. — Il lembo comprende un poco più della metà inferiore della cornea, avendo la base ad un millimetro al di sopra del diametro trasversale. La punzione si fa ad 1 millimetro in dentro del margine corneale, la contropunzione al punto diametralmente opposto. Il lembo in tutta la sua estensione resta lontano 1 millimetro dall' orlo sclero-corneale, nella parte trasparente della cornea.

Processo di Jacobson. — Il lembo meno elevato, tiene la sua base ad 1 millimetro al di sotto del diametro trasversale della cornea, ed è tagliato in parte nel margine sclero-corneale.

1.° *Sezione della cornea.* — Il coltello triangolare è tenuto colla mano destra, il pollice messo su di uno dei lati del manico, l' indice e il medio sul lato opposto. Il manico si appoggia sul polpastrello delle dita; la mano in supinazione prende punto di appoggio sulla guancia o sulla tempia per mezzo del dito mignolo.

L' operatore mette il piatto della lama una o due volte sulla faccia anteriore della cornea, per abituare l' ammalato al contatto dello strumento. Egli si assicura poi distendendo e flettendo le dita che la lama potrà attraversare tutta la cornea senza che sia necessario di spostare il punto d' appoggio della mano.

Tenendo le dita flesse, la lama del coltello parallelamente al piano dell'iride, col tagliente in basso, il dorso parallelo al

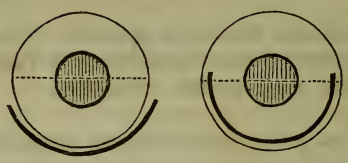

Fig. 206. — Estrazione della cataratta.

1, lembo di Daviel. 2, lembo di Jacobson.

diametro trasversale della cornea, l'operatore fa la punzione nel margine sclero-corneale, al lato esterno del globo, ad un millimetro in dietro del margine trasparente della cornea e ad un millimetro al di sotto del diametro trasversale.

Entrata nella camera anteriore la punta del coltello, si spinge la lama innanzi con un movimento di estensione delle dita della mano destra, tenendo la lama sempre nel piano dell'iride, col dorso parallelo al diametro orizzontale; e si va a far la contropunzione ad 1 millimetro in dietro del margine corneale dal lato del naso.

Per la forma della lama, il tagliente del coltello naturalmente si impegna nella cornea a misura che la punta si avanza verso il naso. Si continua a spingere il coltello indentro, sino a che non resti che solamente un ponte corneale di qualche millimetro da dividere per completare il lembo. S'inclina a poco a poco e lentamente il manico in dietro per evitare di ferire il naso. Se le dita della mano destra fossero state situate troppo vicine alla lama, o troppo poco flesse, per permettere al coltello di attraversare la cornea senza cambiar punto d'appoggio, le si spostano lentamente l'una dopo l'altra per evitare la perdita di umor aqueo.

In questo momento, tenendo immobile il coltello, l'aiutante ritira il dito o l'elevatore che manteneva la palpebra superiore sollevata; l'operatore toglie la pinzetta a fissazione e col suo indice sinistro, abbassa la palpebra inferiore. Ritirando il coltello e dirigendo il tagliente un poco innanzi, egli completa lentamente la sezione del lembo, raccomandando all'ammalato la più completa immobilità. La sommità del lembo deve corrispondere

quasi al margine trasparente della cornea. Chiudendo le palpebre si lascia che l' ammalato si riposi un istante.

Nella esecuzione di questo tempo si esige la massima diligenza, per dare al lembo una sufficiente estensione ed una conformazione regolare; non portare il tagliente nè troppo innanzi nella cornea, nè troppo in dietro nella sclerotica. Se il lembo è troppo stretto si può ingrandire col coltellino bottonato o le forbici curve dal lato della base; e se questo non può farsi si esegue l' iridectomia e all' uopo si va a prendere il cristallino con l'uncino o col cucchiaio.

Lo scolo prematuro dell' umor aqueo porta l' iride sotto il tagliente del coltello; bisogna, con qualche fregagione sulla cornea, cercare di spostare e far contrarre la membrana. Se non vi si può riuscire, si taglia, e poi si escide tutta la parte interessata compreso il margine pupillare corrispondente. Si fa nello stesso modo se la punta del coltello è penetrata nell' iride nel momento della punzione, ed è impossibile sprigionarla senza far scorrere l' umor aqueo.

2.° *Apertura della capsula del cristallino.* — Col pollice sinistro, l' operatore solleva dolcemente la palpebra superiore, pronto a lasciarla alla minima contrazione dell' ammalato. Prende con la mano destra il cistotomo di Graefe, con le dita molto ravvicinate alla lama per dar maggiore precisione ai movimenti, col tagliente rivolto in basso. Lo fa penetrare nella camera anteriore deprimendo leggermente col suo collo il labbro posteriore della ferita, in vicinanza dell' apice del lembo, e mantenendolo appoggiato alla faccia posteriore della cornea, lo porta nel campo della pupilla. Con un quarto di rotazione, rivolge la punta in dietro, di rincontro al cristallino.

Secondo gli autori, la punta del cistotomo deve rimanere lon-



Fig. 207. — Cistotomo.

tana dal margine pupillare, per lo meno di un mezzo millimetro per evitare di afferrare l' iride. Lo scolo dell' umor aqueo è causa ordinariamente di un restringimento considerevole della pupilla, il cui diametro misura al massimo 2 a 2 millimetri e mezzo. È dunque indispensabile, se non si vuole andare incontro ad una sezione incompleta della capsula, di portare il cistotomo sin sotto il margine pupillare. Tenendo in contatto dell' iride solamente il

dorso dell' istrumento non vi è paura di ferirla. Si può tagliare trasversalmente la capsula, ma è migliore consiglio di tagliarla in croce o a triangolo con tre incisioni fatte dal lato nasale verso il lato temporale, ritirando lo strumento, e non spingendolo.

La membrana cristalloide anteriore viene in contatto della cornea, dopo lo scolo dell' umor aqueo, e quindi non vi è bisogno di premere sulla capsula con la punta del cistotomo per tagliarla. Questa pressione è utile solamente nei casi di resistenza della capsula alterata, ed espone alla lussazione del cristallino. Un movimento di propulsione in avanti del cristallino, il quale determina la dilatazione della pupilla, annunzia che la capsula è tagliata.

Si fa eseguire allora al manico dell' istrumento un quarto di rotazione, per il quale la punta si trova diretta in alto, e facendola scorrere lungo la faccia posteriore della cornea, si porta delicatamente all' esterno.

La divisione incompleta della capsula, la persistenza nel campo pupillare di lembi di questa membrana sono una sorgente frequente di accidenti. Per rimediarvi, M. Perrin ha immaginato un istrumento di sezione e di escisione al quale dà il nome di *uncino capsulare*. Esso è formato di un manico panciuto, sul quale sta un' asta metallica che finisce con una piccola staffa. Questa staffa, i cui margini laterali non sono taglienti, presenta alla sua base, larga 1 ½ a 2 millimetri, tre o quattro piccoli denti a margini taglienti, con le punte dirette verso l' apice della staffa.

Per introdurre questo strumento, si diriggono le lame in dietro, con la punta in basso, si deprime leggermente il labbro

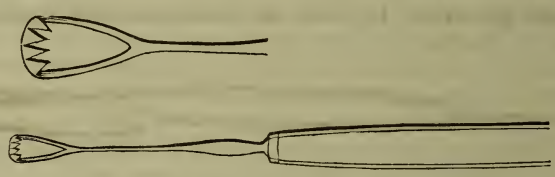

Fig. 208. — Uncino capsulare di M. Perrin.

posteriore della ferita e si fa scorrere la staffa lungo la faccia interna della cornea, sino alla parte superiore della pupilla. Portando direttamente in basso ed appoggiando leggerissimamente l' *uncino* sulla cristalloide, si taglia questa membrana in parecchie linee parallele, per una grande estensione, e qualche volta se ne strappa un lembo. Bisogna fermarsi prima che i denti ab-

biano raggiunto l'orlo pupillare inferiore, e per ritirare lo strumento senza pigliar coi suoi denti l'iride, si solleva leggermente il lembo corneale col dorso della staffa.

Nel momento che si introduce il cistotomo, si osserva qualche volta che l'iride fa ernia nella ferita. Bisogna cercare di farla rientrare, eccitandone la contrazione con le delicate frizioni sulla cornea, al di sopra della palpebra superiore. Si può anche ricacciarla nella camera anteriore con uno stiletto. Se questi tentativi falliscono, si fa l'escisione del prolasso prima di aprire la capsula.

Appena ritirato il cistotomo, si fanno chiudere le palpebre.

3.° *Uscita della lente cristallina.* — Fatto riposar l'ammalato, l'operatore solleva pian piano la palpebra superiore col pollice sinistro, mentre che col pollice destro, abbassa la palpebra inferiore. Obbligando l'ammalato a guardare in alto, la lente spinta innanzi attraversa la pupilla e si impegna nella ferita pel suo margine inferiore. Appena che il suo grande diametro ha oltrepassato l'apertura della cornea, si abbassa la palpebra superiore e il cristallino vien fuori.

Se il cristallino non si impegna spontaneamente, si può spingerlo con leggiere pressioni fatte col pollice sinistro sulla parte superiore del globo, attraverso la palpebra. Queste pressioni devono essere sempre fatte con cautela. Se la capsula non è stata tagliata abbastanza largamente, si introduce novellamente il cistotomo e si completa la sezione.

Se la pupilla non si lascia dilatare, si escide un lembo dell'iride a livello della ferita. In ultimo si toglie la lente prendendola col piccolo cucchiaio o con l'uncino puntuto, ma l'uso di questi strumenti deve evitarsi per quanto è possibile.

Ordinariamente la parte centrale del cristallino sfugge sola o quasi sola, e le masse corticali restano ad ostruire la pupilla. Mediante dolci frizioni fatte col polpastrello del pollice sulla cornea, attraverso la palpebra superiore, si riuniscono questi frammenti nel campo pupillare. Dopo un poco, quando l'umor aqueo si è in parte riprodotto, si solleva leggermente la palpebra, e il liquido scorrendo trascina con sè le masse corticali.

Checchè si sia detto della possibilità del riassorbimento di questi frammenti corticali, bisogna ricordarsi che il loro rimaner nell'occhio è una causa frequente di accidenti e l'origine abituale delle cataratte secondarie. Se questi frammenti non si riesce a farli uscire con leggiere pressioni, si cercherà di tirarli all'esterno col cucchiaio, e se è necessario si afferreranno con la pinzetta da iridectomia o la pinzetta capsulare di Graefe. Le trazioni saranno fatte sempre delicatissimamente per evitare la

lacerazione della ialoide e lo scolo dell' umor vitreo. Sebbene queste perdite abbiano pochi inconvenienti, quando sono moderate, noi non crediamo con F. Pencet che si debbano consigliare per principio.

Se per una subitanea contrazione delle palpebre, l' umor vitreo è cacciato all' esterno, bisogna immediatamente chiudere le palpebre, esercitare sul lembo una dolce pressione ed aspettare. Allorchè questo accidente avviene prima dell' apertura della capsula, l' estrazione della lente diventa difficilissima. Invece di ricorrere all' uncino o al cucchiaio per portare all' esterno il cristallino, sarebbe meglio forse chiudere l'occhio, aspettare, e ritornare più tardi ad una nuova operazione.

4.° La pupilla, nettata completamente, offre un colore nero cupo ed una forma rotonda. La sua irregolarità indica un' ernia od un incuneamento dell' iride. Bisogna allora fare rientrare la membrana e se non vi si può riuscire, escidere il prolasso con cura.

La coattazione difettosa del lembo dipende dall' irregolarità della sezione, da un incuneamento dell' iride, o finalmente da un prolasso del vitreo, che bisogna escidere.

Dopo aver nettata la congiuntiva, tolti tutti i frantumi del cristallino accumulati nel suo cul di sacco inferiore, si instilla una goccia d' atropina; si fa constatare al paziente il risultato ottenuto per dargli confidenza, e si applica la fasciatura compressiva sui due occhi.

Per altro tutti i tempi dell' operazione sono di esecuzione più difficile, e la divisione della capsula, qualche volta impossibile per la mobilità di un occhio impressionabile, esige una grande abilità di mano.

b. Cheratotomia superiore. — La sezione vien fatta sulla metà superiore della cornea. La pinzetta deve essere fissata un poco al di sotto del diametro trasversale; la manovra operativa è la stessa di quella che abbiamo indicata, modificata per la posizione del coltello e l' uscita del cristallino dal sito del taglio. I suoi vantaggi sono: la coattazione migliore del lembo mantenuto dalla palpebra superiore, e meno frequenti perdite di umor vitreo, cosa però molto discutibile.

c. Cheratomia a lembo congiuntivale (Desmarres). — Per rimediare agli accidenti che nascono da una larga apertura dell' occhio, in un ammalato poco obbediente, Desmarres ha consigliato di lasciare un ponte di cornea o di congiuntiva intatto alla sommità del lembo, che si taglia poi quando si è fatta la sezione della capsula. Così si può conservare la pinzetta per fissare l' occhio durante il secondo tempo.

Il primo tempo si esegue secondo le regole indicate, ma in-

vece di compiere la formazione del lembo, si ritira il coltello lasciando un ponte di 2 o 3 millimetri.

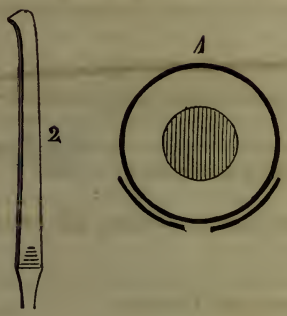

Fig. 209. — Estrazione della cataratta.

1, sezione sclero-corneale con ponte mediano. 2, coltello cistotomo di Desmarres.

Per fare il taglio della capsula, si fa uso di un coltello cistotomo, piccolo coltello senza punta, a tagliente rettilineo, presentando dal lato del dorso della lama una sporgenza acuminata alla sua estremità. Restando in sito la pinzetta, si introduce il coltello dalla sezione corneale esterna o temporale, col tagliente diretto verso la sommità del lembo. Si porta da fuori in dentro sino alla pupilla e girando la sua punta in dietro, si taglia la capsula. Facendo seguitare a camminare il coltello lo si fa uscire dalla ferita corneale dal lato del naso. Ritirando la pinzetta a fissazione, l'operatore spinge il tagliente del coltello contro il ponte che deve essere diviso e lo taglia con piccoli movimenti di va e vieni e portando l'istrumento direttamente innanzi per tagliare la congiuntiva.

β. — *Estrazione a lembo combinato.*

Consiste nella estrazione a grande lembo, combinata con la escisione costante e regolare di un segmento dell'iride.

Mooren fa prima l'iridectomia in alto, quindici giorni dopo estrae il cristallino.

Jacobson fa la cheratotomia inferiore, poi escide l'iride per tutta la larghezza della ferita.

È preferibile escidere l'iride prima dell'uscita della lente. Questa escisione, che diventa il secondo tempo dell'operazione, si esegue secondo le regole indicate per l'iridectomia.

γ. — *Estrazione a lembo senza apertura della capsula.*

Questo metodo espone a gravissimi accidenti. Tagliato il lembo, si è cercato di staccare il cristallino e la sua capsula mediante

pressione e scosse fatte con un cucchiaio. Posteriormente si è eseguita prima una larga iridectomia, poi si è fatto scorrere un

Fig. 210. — Cucchiaio di Pagenstecher.

cucchiaio largo dietro il cristallino per poterlo portare all' esterno con tutto il suo involucro.

B. — *Estrazione con incisione lineare.*

Si divide in estrazione lineare semplice e composta.

a. Estrazione lineare semplice. — Si dà il nome d' incisione lineare ad una sezione fatta secondo uno dei meridiani del



Fig. 211. — Coltello lanceolare a gomito.

globo oculare, cioè compresa tutta intera in un piano che passi pel centro della sfera oculare.

Apparecchio strumentale. — Blefarostati o elevatori. Pinzetta a fissazione. Coltello lanceolare largo, retto od a gomito. Cistotomo. Cucchiaio largo. Pinzetta da iridectomia. Coltello senza punta. Forbici curve ed a gomito sul piatto.

La preparazione e la posizione sono le stesse che per l' estrazione a lembo.

1.° Allontanate le palpebre, l' operatore applica la pinzetta a fissazione dal lato nasale dell' occhio a 3 millimetri in dietro dell' orlo corneale e nella direzione del diametro trasversale. Tenendo il coltello lanceolare retto come penna da scrivere (posizione indicata), col piatto della lama parallelamente al piano dell' iride, il manico orizzontalmente, l' operatore ne applica la punta a 2 millimetri in avanti del lembo corneale o esattamente nel mezzo del raggio esterno e trasversale della cornea. Fa penetrare la lama con un movimento di estensione delle dita e lentamente ne spinge la punta, verso il lato nasale, seguendo il diametro trasversale della cornea sino a che l' incisione abbia una estensione di 5 o 6 millimetri. Allora inclinando il manico dell'i-

strumento verso la tempia in modo che la punta si adatti contro la faccia posteriore della cornea, lo ritira lentamente affinchè l'umor aqueo scoli a poco a poco. Nel ritirare il coltello l'operatore ne dirige la punta sia verso il margine orbitale superiore, sia verso l'inferiore. Egli può in questo modo con una leggiera pressione sopra uno dei lati della lama ingrandir la ferita interna della cornea, senza aumentare sensibilmente l'estensione della ferita esterna.

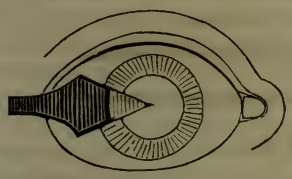

Fig. 212. — Estrazione lineare semplice, sezione della cornea.

2.° Si introduce quindi il cistotomo, con la punta in basso, e facendolo camminare lungo la faccia posteriore della cornea si fa arrivare sino al lato nasale della pupilla. Girando la punta in dietro con un quarto di rotazione, si taglia la capsula, e poi si ritira l'istrumento.

3.° Si ritira la pinzetta a fissazione e le dita di un aiutante mantengono l'occhio ed impediscono che devii in basso, esercitando una leggiera pressione al di sopra della palpebra inferiore. L'operatore appoggia leggermente il dorso del cucchiaio sul labbro posteriore della ferita corneale, mentre a traverso la palpebra superiore comprime dolcemente il globo oculare. Sotto queste azioni le masse corticali rammollite scappano all'esterno. Si può in questo modo, lasciando all'umor aqueo il tempo di riformarsi, togliere in parecchi tempi tutti i frammenti del cristallino, che solo in casi eccezionali si dovranno estrarre col cucchiaio.

Se si produce un prolasso dell'iride, questo si respinge nella camera anteriore o se ne fa l'escisione; se il corpo vitreo fa ernia all'esterno, si espleta l'operazione sollecitamente.

Un errore di diagnosi può far capitare su di una cateratta nucleare. Si ingrandisce allora l'incisione, si escide l'iride e si estrae la parte centrale del cristallino piuttosto che abbandonarlo al riassorbimento.

b. Estrazione lineare combinata. — Questo metodo è in realtà una estrazione a piccolo lembo periferico, non eseguendosi la sezione esattamente secondo uno dei meridiani della sfera oculare.

Apparecchio strumentale. — Un blefarostato a molla. Una pinzetta a fissazione. Un coltello di Graefe, che è una specie di piccolo bistori a lama retta, lunga, stretta, affilata, il cui dorso arrotondito offre una spessezza crescente dalla punta al tallone, per impedire lo scolo dell'umor aqueo. Delle pinzette da iridecto-

mia curve o rette, delle pinzette capsulari. Delle forbici curve o a gomito sul piatto. Un cistotomo di Graefe col relativo cucchiaio di caoutchouc. Un uncino. Un cucchiaio piatto di Critchett.

Fig. 213. — Coltello di Graefe.

La preparazione e la posizione dell' ammalato e dell'operatore sono le stesse di quelle per l'estrazione a lembo.

1.° *Sezione della cornea.* — Messo in sito il blefarostato e fissato, un aiutante lo prende e solleva leggermente la palpebra, tirando l'istrumento avanti, per evitare qualunque pressione sul globo oculare. L' operatore situa la pinzetta a fissazione, al di sotto del margine corneale, nel prolungamento del diametro verticale della cornea, e prendendola con la mano sinistra, stira in basso l'occhio. Con la mano destra tiene il coltello di Graefe, col tagliente in alto, e col piatto della lama parallelamente al piano dell' iride. Fa la punzione nel lembo sclero-corneale, dal lato temporale, ad 1 millimetro in dietro del margine trasparente della cornea e nella direzione di una linea orizzontale che passa ad 1 millimetro e mezzo sotto l'apice di questa membrana. La punta dello strumento è diretta dapprima verso il terzo interno ed inferiore della cornea E; poi quando la lama è penetrata da 5 a 6 millimetri nella camera anteriore, si solleva la punta, e portandola in dentro si fa la contropunzione al punto opposto dal lato nasale, val dire ad un millimetro in dietro del margine corneale e a 1 millimetro e mezzo al di sotto dell'apice della cornea.

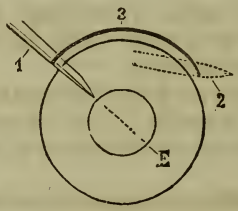

Fig. 214.—Cateratta. Estrazione lineare combinata.

1, punzione. 2, contropunzione. 3, sezione sclero-corneale.

Quando la lama è uscita dall'occhio, dal lato del naso per una lunghezza di 8 a 10 millimetri, si riporta il coltello in alto e con movimenti di va e vieni, si taglia il lembo sclero-corneale parallelamente al margine della cornea e si fa uscire la lama ad un millimetro circa al di sopra dell'apice di questa membrana. La congiuntiva è sollevata dall' umor aqueo, sotto forma di una vescichetta. Tagliata la sclero-

tica si dirige il tagliente del coltello direttamente in avanti, od anche un poco in basso, per non tagliare un lembo troppo lungo nella congiuntiva sollevata.

L'incisione sclero-corneale deve avere una lunghezza di 9 a 10 millimetri. Si aumenta un poco, abbassando i punti ove si fa la punzione e la contropunzione, se la cateratta è dura ed il nucleo voluminoso. In questa maniera si ottiene un lembo che presenta un'altezza sempre maggiore, nel tempo stesso che l'incisione diventa meno lineare. Noi crediamo con Arlt e Wecker che invece di far uscire il coltello in dietro, in modo che si venga a tagliare un lembo congiuntivale, è preferibile di far corrispondere l'apice del lembo esattamente nell'orlo corneale, per evitare qualunque fastidio negli altri tempi dell'operazione.

2° *Iridectomia.* — Abitualmente l'iride fa ernia nella ferita mentre scorre l'umor aqueo. Mantenendo la pinzetta a fissazione con la mano sinistra, l'operatore con la piccola pinzetta retta di Graefe, solleva il prolasso dell'iride e lo stende in modo da farlo venire bene all'esterno negli angoli della ferita, dovendo essere largo alla sua base quanto è larga la ferita. Un aiutante fa scorrere sulla sclerotica il piatto delle forbici, appoggiandole leggermente sul globo oculare, e con 2 o 3 colpi stacca l'iride, dal lato della tempia verso il naso, escidendola con moltissima attenzione negli angoli della ferita.

Quando l'aiutante non è sicuro, l'operatore gli affida la pinzetta a fissazione. Con la mano sinistra egli solleva e stende il prolasso dell'iride; con la mano destra tiene le forbici a gomito sul piatto ed escide il segmento sporgente con 2 o 3 colpi. Si

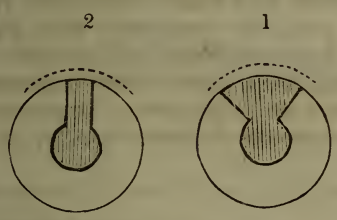

Fig. 215 — Cateratta. Estrazione lineare combinata.

Escisione dell'iride. 1. per tutta la larghezza della ferita, 2, parziale. Pupilla a foro di serratura.

assicura con moltissima attenzione che lo sfintere dell'iride non resti incuneato negli angoli della ferita. Se è necessario, l'operatore facilita il suo rientramento con delicate pressioni fatte col dorso del cucchiaio sulla faccia anteriore della cornea.

Se l'iride non fa ernia, l'operatore la prende nella camera anteriore e la porta all' esterno, secondo le regole date per l' iridectomia.

Invece di togliere tutto il segmento dell' iride corrispondente all' incisione, un quinto all' incirca, Wecker ne escide una larghezza di 2 millimetri circa, dal margine libero all' orlo ciliare del diaframma. Si ottiene in questo modo una pupilla a forma di buco da serratura, meno incomoda, e lo sfintere rientra più facilmente.

3° *Apertura della capsula.* — Si introduce il cistotomo ad asta flessibile di Graefe nella camera anteriore, col tagliente diretto in alto, e l'operatore lo porta sino alla parte inferiore della pupilla con la mano destra, tenendo con la sinistra la pinzetta a fissazione. Girando in dietro la punta del cistotomo, con due incisioni oblique di basso in alto forma un lembo capsulare a V e riunisce l'estremità superiore di queste incisioni con un taglio trasversale della capsula. La punta del cistotomo deve appoggiare leggerissimamente sul cristallino, per non lussarlo nel corpo vitreo. Si dirige quindi la punta dello strumento in basso e lo si porta lentamente all'esterno.

Weber si serve di un uncino a due denti sovrapposti, Meyer di un cistotomo doppio. M. Perrin del suo uncino capsulare, per tagliare più largamente la capsula. Questo taglio presenta qualche difficoltà, allorchè la sezione del canale di Schlemm o dell' iride è seguìta da stravaso sanguigno nella camera anteriore. Bisogna in questo caso aspettare alcun poco ed evacuare il sangue insieme all'umor aqueo riprodotto. Se non vi si può riuscire, se ne fa a meno, lasciandosi guidare per tagliare la capsula, dalla posizione conosciuta della pupilla.

4° *Estrazione della cateratta.* — Col dorso del cucchiaio di caoutchouc, applicato sulla cornea immediatamente al di sopra del punto d'applicazione della pinzetta a fissazione, si eseguono dei movimenti di scorrimento di basso in alto, in modo da far im-

Fig. 216. — Cucchiaio di caoutchouc.

pegnare nella ferita il margine superiore del cristallino. Si continua sino a che il cristallino o la sua parte centrale abbia oltrepassata l'apertura sclero-corneale.

5° *Nettamento della pupilla.* — Uscito il nucleo si toglie la

pinzetta a fissazione ed il blefarostato, si chiudono le palpebre e si lascia riposar l' occhio un tantino, mantenendo sulla palpebra superiore abbassata una piccola spugna imbevuta di acqua fresca. Abitualmente delle masse corticali restano nel campo pupillare. Si riuniscono con leggiere frizioni fatte col pollice sulla palpebra superiore. Quando l'umor aqueo si è riprodotto, si obbliga il paziente a guardare in basso. Mentre il pollice, sollevando la palpebra superiore rende beante la ferita, con un dito dell' altra mano l'operatore respinge le opacità di basso in alto e le porta all'esterno con un movimento di scorrimento al di sopra della palpebra inferiore.

Se le fregagioni non hanno risultato, per togliere il cristallino e i frammenti capsulari si ricorre agli uncini, ai cucchiai e alle pinzette.

Quando la pupilla è netta e molto nera, si pulisce diligentemente il cul di sacco congiuntivale, si instilla una goccia di atropina e si applica una fascia compressiva.

Accidenti durante l'operazione. — I punti dove si fa la punzione e la contropunzione devono essere bene determinati ed il lembo si deve tagliare lentamente. Se la ferita è troppo piccola, si ingrandisce verso la base col coltello smusso o con le forbici. Se la ferita è troppo larga o troppo in dietro, si toglie il blefarostato e la pinzetta a fissazione e si continua come nel metodo a grande lembo.

Se l'iride è stata punta o attraversata dal coltello, si continua il taglio, ma si ha cura, quando si fa l'escisione, di comprendervi la parte interessata.

L' incuneamento dell'iride deve essere evitato; all'uopo si re-

Fig. 217. — Pinzetta capsulare.

spinge la membrana nella camera anteriore con uno stiletto o col margine del cucchiaio.

Il prolasso del corpo vitreo è l'accidente più frequente. Perchè la sezione è periferica, il vitreo dopo l' escisione dell' iride, non è sostenuto che solamente dalla zonula, e quindi facilmente scappa.

C. — *Estrazione a lembo periferico* (de Wecker).

Apparecchio strumentale. — Come strumenti speciali, un coltello a tagliente a gomito, a lama triangolare in vicinanza della

punta, avente la larghezza doppia di quello di Graefe: una spatola sottile di caoutchouc.

1° L'aiutante solleva col dito la palpebra superiore, o fa uso di un piccolo elevatore, col quale tiene sospese le palpebre al di sopra dell'occhio. L'operatore, dopo aver fissato l'occhio con una pinzetta, in vicinanza del mezzo del margine interno della cornea, distacca esattamente il terzo superiore di questa membrana dalla sua unione colla sclerotica. Forma in questo modo su di una cornea di 12 millimetri di diametro, un lembo di 4 millimetri d'altezza e di 11^{mm}, 32 di base. Appena è stata fatta la contropunzione e l'iride non può più andare sul tagliente del coltello, l'operatore lascia la pinzetta a fissazione e completa il taglio senza formar lembo congiuntivale. Finita la sezione, si lascia cadere la palpebra superiore e si ritira l'elevatore.

2° Si covre l'occhio con una spugna fredda e si lascia riposar l'ammalato. Si procede quindi all'apertura della capsula del cristallino, servendosi di un ordinario cistotomo, e tenendo da sè stesso la palpebra superiore.

3° L'aiutante riprende la palpebra superiore. L'operatore, mentre spinge con la palpebra inferiore il cristallino verso l'apertura fatta all'occhio, deprime, con la spatola sottile di caoutchouc, la

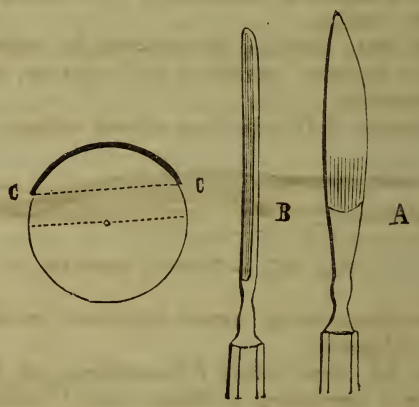

Fig. 218. — Cataratta. Estrazione del lembo periferico.

A, coltello; B, spatola di caoutchouc; C, tracciato del lembo.

inserzione periferica dell'iride, in modo da liberare il cristallino dall'iride, che tende ad invilupparlo nel momento che esce.

4° Si procede al nettamento della pupilla, che si sgombra dalle masse corticali, che possono essere rimaste nell'occhio, facendole uscire con movimenti di fregagione eseguiti di basso in alto sulla cornea a traverso la palpebra inferiore. Durante questo nettamento, non bisogna preoccuparsi del prolasso dell'iride, come neanche bisogna preoccuparsene durante il secondo ed il terzo tempo dell' operazione. Quando l' occhio sembra completamente libero da ogni frammento di cataratta, se l' iride non è rientrata da sè, si riduce il prolasso per mezzo della spatola, che si introduce a piatto nella ferita, spingendo l' iride innanzi.

5° Se la parte superiore dell'iride occupa la camera anteriore, si instillano due o tre gocce di una soluzione di solfato neutro di eserina e si aspetta cinque minuti, sino a che l' azione del miotico si produca e che, chiudendosi la pupilla, l'iride non abbia la menoma tendenza a risalire verso la sezione, quando si obbliga l' ammalato a riguardare in basso. Si applica allora la fasciatura compressiva, che è prudente togliere due o tre ore dopo l' operazione per instillare di nuovo l' eserina se l' azione del miotico non si mostra in questo secondo esame troppo accentuata.

D. — *Estrazione a piccolo lembo mediano.*

Questo metodo conta parecchi processi. Menzioneremo i seguenti:

a. Processo di Liebreich. — Incisione leggermente convessa in basso le cui estremità sono nell'orlo sclero-corneale al

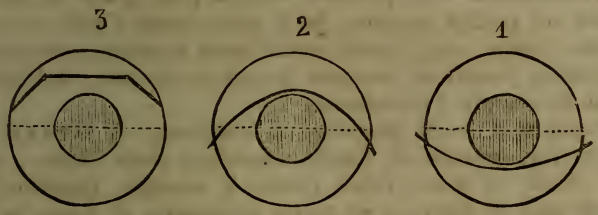

Fig. 219. — Cataratta. Estrazione a piccolo lembo mediano.

1. Liebreich; 2. Lebrun; 3. M. Perrin.

di sotto del diametro trasversale. L'apice del lembo corrisponde al margine inferiore di una pupilla mezzanamente dilatata.

b. Processo di Lebrun. — La sezione si fa secondo una superficie sfero-cilindrica per impedire l'incuneamento dell'iride.

La base del lembo corneale è ad 1 millimetro al di sotto del diametro trasversale, il suo apice al margine superiore di una pupilla media.

c. Processo di Maurizio Perrin. — *Lembo quadrilatero.* La stessa preparazione e gli stessi strumenti che per l'estrazione lineare combinata.

1° *Formazione del lembo.* — La palpebra superiore è sollevata da un assistente col dito o con un elevatore pieno. L'operatore applica la pinzetta a fissazione al lato nasale del globo a 2 o 3 millimetri al di sotto del diametro trasversale; la prende con la mano sinistra ed abbassa nel tempo istesso la palpebra inferiore.

Il coltello di Graefe, tenuto con la mano destra, col tagliente rivolto in alto, penetra nel limite della cornea, a 2 millimetri al di sotto del diametro trasverso, dal lato temporale. Lo si spinge direttamente in dentro, col piatto della lama parallela al piano dell' iride, il dorso parallelo al diametro orizzontale, e si fa la contropunzione al punto diametralmente opposto. Se il nucleo è voluminoso, lo strumento può penetrare anche nell' orlo sclerocorneale.

Con piccoli movimenti di va e vieni si porta lo strumento direttamente in alto sino a 2 millimetri in sopra della base del lembo, poi dirigendo il suo tagliente direttamente innanzi, si taglia l'apice del lembo in forma quadrata, avendo cura di fare il taglio lentamente.

Si toglie l' elevatore e la pinzetta, si chiudono le palpebre e covrendo l'occhio con una spugna imbevuta d'acqua fredda si lascia riposare un momento l'ammalato.

2° *Iridectomia.* — L'operatore solleva pian piano la palpebra superiore col pollice sinistro. Se è stata ferita l'iride o contusa nel primo tempo, se fa ernia nella ferita e non si possa ridurla, se ne pratica l'escisione secondo le regole già date. Attualmente Perrin fa sempre l'iridectomia.

3° *Cistotomia.* — Si introduce il cistotomo di Graefe, deprimendo leggermente il labbro superiore della ferita, col tagliente rivolto in alto. Giunti presso il margine pupillare inferiore, si gira in dietro e si taglia la capsula di basso in alto, obliquamente verso il lato nasale. Si gira di nuovo e si riporta al margine inferiore della pupilla, e si fa di basso in alto, con la punta in dietro, una seconda incisione della capsula, obliqua verso il lato temporale. Finalmente l' estremo superiore di queste incisioni vien riunito con una terza fatta trasversalmente da dentro in fuori. Si riporta in basso il tagliente dello strumento e si ritira pian piano, poi si lascia ricadere la palpebra superiore.

4° *Uscita del cristallino.* — La disposizione favorevole della ferita della cornea, fa che l'uscita delle masse corticali ed anche del nucleo segua qualche volta immediatamente al ritirare del cistotomo. Per fare uscire il nucleo, l'operatore solleva delicatissimamente col pollice sinistro la palpebra superiore mentre che col pollice destro preme leggermente sul globo attraverso la palpebra inferiore. Obbligando l' ammalato a guardare in basso, il margine superiore del cristallino s'impegna nella ferita corneale. Un leggiero movimento di scorrimento e di elevazione della palpebra inferiore basta per espellere il nucleo.

5° *Nettamento della pupilla.* — Dopo un momento di riposo, si solleva di nuovo la palpebra superiore. I frammenti delle masse corticali, riuniti con dolci fregagioni , sono espulsi con leggieri movimenti di scorrimento della palpebra inferiore sulla cornea, ripetuti a misura che l'umor aqueo si riproduce. Se è necessario si estraggono con un cucchiaio o colle pinzette capsulari.

Quando la pupilla è netta , ben coattata la ferita , l' iride a posto, si netta la congiuntiva. Dopo aver fatto provare all' ammalato di vedere , cosa che gli infonde molto coraggio , si instilla una forte soluzione di atropina e si applica la fascia compressiva.

Nota: La manovra dell' uncino capsulare di Maurizio Perrin è stata già descritta. Si può usare questo strumento invece del cistotomo pel taglio della capsula.

§ III. Discisione e sminuzzamento.

A. — *Discisione semplice.*

Apparecchio strumentale. — Blefarostati o elevatori. Pinzette a fissazione. Ago di Bowmann con la punta piccolissima , col collo sottile, provvisto d'una sporgenza per farlo soffermare.

La pupilla deve essere dilatata al maximum.

Allontanate le palpebre si applica la pinzetta a fissazione al lato nasale del globo , al di sopra del diametro trasversale



Fig. 220. — Ago da discisione.

della cornea. L' ago di discisione , tenuto con la mano destra , traversa la cornea nel mezzo del raggio obliquo inferiore esterno, punto che presso a poco corrisponde al margine della pupilla di-

latata. Appena la lama ha traversata la membrana, si inclina il manico dell'ago indietro, verso la guancia e con un movimento lento di progressione, si porta la punta sino ad un mezzo millimetro dal margine superiore ed interno della pupilla. Ritirando lentamente lo strumento, ed evitando di infossarlo troppo profondamente nel cristallino, l'operatore fa alla capsula una incisione lunga 2 o 3 millimetri. Solamente in rarissimi casi l'incisione deve essere più lunga o bisogna fare un taglio a croce della capsula. Si ritira lentamente l'ago, si chiude l'occhio e si aspetta che sia cessata completamente l'infiammazione per ripetere una seconda discisione.

Se l'infiammazione troppo forte fa temere la perdita dell'occhio, bisogna dare uscita al cristallino facendo una incisione lineare della cornea. Graefe fa uso di un ago più voluminoso. Aperta la capsula, si preme con l'asta dell'ago sul labbro posteriore della ferita e l'umor aqueo scorrendo trasporta dei brandelli del cristallino. Questa evacuazione può essere ripetuta facendo uso di uno stiletto che serve ad aprire la ferita.

B. — *Discisione combinata.*

Consiste nella combinazione della discisione e della iridectomia. L'escisione di un segmento dell'iride si esegue alla parte superiore, secondo le regole date per l'iridectomia antiflogistica. Quando è cessata l'infiammazione, trascorse alcune settimane,

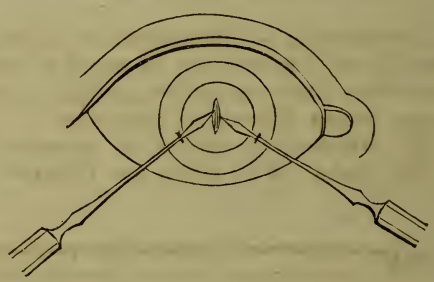

Fig. 221. — Cataratta. Discisione con due aghi (Bowman).

si esegue la discisione, cominciando dall'interessare la parte superiore della capsula, nel campo della pupilla artificiale.

C. — *Discisione con due aghi* (Bowman).

Allontanate leggermente le palpebre, l'operatore prende con la mano sinistra un ago da discisione, lo fa penetrare nella camera anteriore nel mezzo del raggio obliquo inferiore della cornea (interno per l'occhio sinistro, esterno per l'occhio destro) e lo porta direttamente sulle opacità pupillari. Quest' ago serve a mantenere l'occhio immobile ed a fissare le opacità.

Il secondo ago, tenuto con la mano destra, attraversa la cornea nel mezzo del raggio obliquo inferiore esterno o interno. Con questo l'operatore taglia, lacera o scosta dal campo pupillare le opacità membranose tenute ferme dall'altro ago.

Quando l'operatore si situa dietro la testa dell' ammalato per operare sull' occhio destro, può essere più facile di far penetrare gli aghi nel mezzo dei raggi obliqui superiori.

Art. VI. — Operazione dello strabismo. Tenotomia oculare.

L' operazione dello strabismo consiste nel distaccare il tendine di uno dei muscoli dell' occhio rasente la sclerotica dalla sua inserzione anteriore, per permettere il suo spostamento, o in dietro o in avanti, e la sua fissazione al globo oculare in questo nuovo sito.

I muscoli motori dell' occhio sono al numero di sei, due obliqui e quattro retti. Tutti hanno una inserzione fissa ed orbitaria ed una inserzione mobile alla sclerotica. Facendo eccezione pel retto esterno ed interno, la cui azione è semplice e precisa, le contrazioni degli altri muscoli non sono mai isolate per produrre i movimenti oculari. Questa considerazione dimostra che la tenotomia è specialmente indicata pei muscoli retto esterno e retto interno. Essendo lo strabismo interno molto più frequente, noi prendiamo per modello nella descrizione la tenotomia del retto interno.

Ricordiamo che le inserzioni anteriori dei muscoli retti interno ed esterno, corrispondono alle estremità del diametro trasversale della cornea. Larghe 7 a 8 millimetri, esse sono situate, pel retto interno da 5 a 6 millimetri, pel retto esterno da 7 a 8 millimetri in dietro del margine trasparente della cornea.

A. — *Strabotomia mediante lo spostamento del tendine in dietro.*

Istrumenti. — Un blefarostato. Pinzette ad uncini, forbici curve e senza punta, uncini ottusi, uno grande ed uno piccolo, un ago fino da sutura munito di un filo di seta incerato.

L' ammalato coricato, si applica il blefarostato. L' operatore si situa innanzi o in dietro della testa a seconda dell' occhio sul quale opera e del muscolo che deve tagliare.

Taglio del retto interno. — 1.° *Incisione della congiuntiva.* — Facendo guardare l' ammalato in fuori, l' operatore con la pinzetta ad uncini, tenuta con la mano sinistra afferra la congiuntiva quanto più è possibile presso il margine interno o nasale della cornea, all' altezza del diametro trasversale. Sollevando leggermente la pinzetta, tira l' occhio verso la tempia, formando in questo modo una plica orizzontale alla congiuntiva.

Tenendo con la mano destra le forbici smusse, con la concavità rivolta verso il globo oculare, l' operatore incide la plica della congiuntiva quanto più può accosto alla pinzetta ed alla cornea, per una estensione di 4 a 6 millimetri. Da questa ferita verticale fa penetrare il becco delle forbici sotto il labbro esterno della congiuntiva, che egli scolla d' avanti in dietro, e separa dal tendine del retto interno messo così allo scoverto.

L' incisione della congiuntiva deve farsi vicinissimo al margine della cornea per evitare lo spostamento della caruncola lagrimale. Questo scollamento fatto con le forbici dà una leggerissima emorragia, se si evita di prolungarlo più di un centimetro verso l' angolo interno dell' occhio.

2.° *Presa del tendine.* — Sempre mantenendo l' occhio con la pinzetta, l' operatore lascia le forbici e prende l' uncino più grosso con la mano destra. Se il tendine è più libero verso uno dei suoi margini, da questa parte si deve introdurre l' uncino. Questo è messo a piatto sulla sclerotica, con la convessità rivolta in alto, la punta di rincontro al margine superiore del tendine. Con un movimento di semirotazione si fa scorrere l' uncino sotto il tendine. Questo movimento richiede qualche volta una certa forza, ma è sempre senza pericolo se l' uncino è tenuto a piatto sulla sclerotica. Quando l' estremo dell' uncino ha sorpassato il margine inferiore del tendine, si riporta il manico dell' istrumento in alto, e il suo estremo innanzi, in modo che il tendine sia tenuto fermamente nella sua concavità.

3.° *Sezione del tendine.* — Lasciando la pinzetta, l' operatore prende l' uncino con la mano sinistra e solleva il tendine, accostandosi per quanto è possibile alla sua inserzione sclerale. Con

la mano destra tiene le forbici, con la concavità diretta in dietro, e ne applica le punte smusse sulla inserzione delle fibre tendinee, innanzi all'uncino, premendo leggermente sulla sclerotica. Taglia così il tendine in tutta la sua larghezza, a piccoli colpi, cominciando dal lato della punta dell'uncino, per evitare che le ultime fibre non scivolino e lascino l'uncino prima di essere state tagliate. L'uncino del resto permette di tendere le fibre che rimangono a misura che il taglio procede. Il taglio deve essere fatto così esattamente che la sclerotica resti liscia nel punto ove era l'inserzione del tendine.

4.° *Taglio delle fibre risparmiate.* — Finita la sezione, l'operatore prende con la mano destra o sinistra il piccolo uncino; ne situa la punta sulla sclerotica nel mezzo della inserzione del tendine e con dei movimenti successivi di semirotazione in basso ed in alto, premendo abbastanza fortemente sul globo, prende le fibre che erano sfuggite al grande uncino e le taglia con le forbici. Tolto il blefarostato, stagnato il sangue, finita l'anestesia, si passa all'esame del risultato ottenuto, facendo successivamente fissare dal paziente un oggetto lontano ed un oggetto vicino.

La deviazione ottenuta può essere scarsa o troppo considerevole.

Per aumentare la deviazione, si scorre col piccolo uncino attorno al tendine, specialmente verso i suoi margini superiore ed inferiore, per distruggere le sue connessioni congiuntivali. Facendo camminare sotto la congiuntiva verso l'angolo interno dell'occhio il becco delle forbici, si lacerano in parte le ripiegature fibrose che legano il muscolo alla capsula di Tenone. Finalmente si può mettere l'occhio nella forzata abduzione e mantenervelo per qualche tempo. Per ottenere questo, si passa nella congiuntiva, presso il margine temporale della cornea, a livello del diametro trasversale, un'ansa di filo, i cui capi, dopo aver attraversata la mucosa e la pelle presso la commessura palpebrale esterna, si riuniscono con un doppio nodo. Si ottiene una abduzione minore chiudendo in un'ansa di filo, una piega verticale della congiuntiva bulbare dal lato temporale.

Per diminuire la deviazione ottenuta, basta cucire i margini della congiuntiva recisa, comprendendo nell'ansa di filo, se si può, l'estremo anteriore del tendine tagliato, che in questo modo vien portato in avanti.

Sezione del retto esterno. — Le stesse regole operatorie. Essendo l'inserzione scleroticale del muscolo più in dietro di quella del retto interno, il taglio della congiuntiva deve farsi a 3 o 4 millimetri dal margine corneale. Questa incisione deve essere poco estesa, ma è permesso di spingere molto lontano lo sbrigliamento, perchè la deviazione che si ottiene supera raramente i 3 o 4 millimetri.

Taglio del retto superiore ed inferiore. — La tenotomia di questi muscoli raramente si esegue. La loro inserzione sclerale non si fa secondo una linea parallela al margine della cornea. La congiuntiva deve essere tagliata in una piccola estensione ed il tendine non deve essere sbrigliato sino al cul di sacco palpebrale, per evitare o un sollevamento o un abbassamento permanente delle palpebre.

Quando l' effetto prodotto dalla sezione di un solo muscolo non è molto considerevole, bisogna ricorrere alla tenotomia del muscolo congenere dell'altro occhio Una figura farà intendere facilmente il modo d' azione di questa seconda tenotomia.

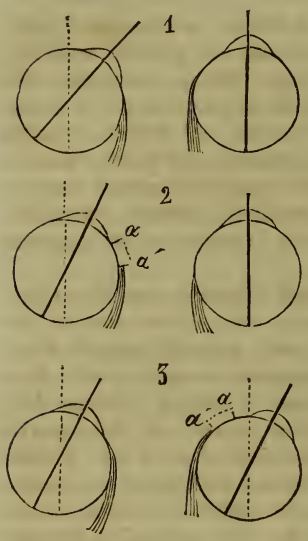

Fig. 222. — Strabotomia, sezione dei due muscoli congeneri.

1, deviazione; 2. sezione del muscolo dell' occhio deviato; 3, sezione del muscolo congenere, parallelismo degli assi ottici.

S' immagini un occhio sinistro deviato in dentro di 10 millimetri e l' occhio destro nella sua posizione normale. Una prima tenotomia eseguita sul retto interno sinistro ha ridotta la deviazione a 5 millimetri, ma l' occhio è deviato ancora per la stessa estensione. Se in questo caso si taglia il tendine del retto interno dell' occhio destro, il muscolo retto esterno di questo lato, diventato preponderante, tira il globo in fuori. Se la deviazione così prodotta è precisamente di 5 millimetri, i due assi ottici diverranno paralleli.

Questo metodo usato bene permette di combattere con vantaggio una deviazione considerevole, riducendo al minimum l' insufficienza muscolare, che risulta sempre dallo spostamento del tendine verso il polo posteriore del globo.

B. — *Strabotomia mediante lo spostamento del tendine in avanti. Prorrafia.*

L'operazione comprende quattro tempi. Supponiamo che si tratti di uno strabismo divergente, che è il caso più ordinario.

1.° *Taglio del retto interno.* — Si apre largamente la congiun-

tiva lungo il margine nasale o interno della cornea, poi si taglia, rasente la sclerotica col becco delle forbici sin quasi all' equatore dell' occhio, senza preoccuparsi del tendine dal muscolo retratto. Questo si trova necessariamente compreso nel lembo così formato, che, se si crede, si fa sollevare da un aiutante.

2.° *Passaggio di un filo attraverso il tendine del retto esterno.* — Si apre la congiuntiva al di sopra del tendine del retto esterno dello stesso occhio, e si solleva questo su di un uncino ottuso, come se dovesse farsene il taglio. Affidato quest' uncino ad un aiutante, si deve fissare un filo quanto più si può accosto all' estremità scleroticale del tendine. Per far ciò si pongono agli estremi di un filo di seta sottile, forte, e ben cerato, due aghi fini.

L' uno traversa il tendine da fuori in dentro, o se si vuole d'avanti in dietro, a livello del suo terzo superiore, scorre tra la sua faccia profonda e la sclerotica, ed esce al di sotto del suo margine superiore. Il secondo ago attraversa anche il tendine da fuori in dentro, a livello del terzo inferiore, contorna la sua faccia profonda, rasentando la sclerotica e fuoriesce sotto il suo margine inferiore. L' ansa di filo si fissa incrociando ed annodando i due estremi sulla faccia superficiale del tendine, in modo da afferrare solidamente la corda fibrosa ed anche con essa qualcuna delle fibre scleroticali vicine.

3.° *Taglio del retto esterno.* — Un aiutante, prendendo gli estremi del filo, porta l' occhio nell' adduzione forzata. L' operatore prendendo con la mano destra l' uncino, solleva il tendine e lo tira verso sè. Con le forbici, lo taglia tra l' uncino e l' ansa di filo, molto vicino a questa, per non indebolire il muscolo retto esterno diminuendone la lunghezza.

4.° *Adduzione dell' occhio.* — Si porta il filo sul dorso del naso del paziente, in modo da mettere l' occhio nell' adduzione forzata, e si osserva bene che il filo non tocchi la cornea in nessun punto del suo cammino. Se è necessario, si pongono sul dorso del naso delle bendelle soprapposte, poichè è indispensabile che il filo non tocchi la cornea. Il filo si lascia in sito durante 24 o 48 ore, malgrado tutto l' incomodo che può cagionare.

Bisogna sempre esagerare la deviazione che si desidera di ottenere, perchè dopo qualche giorno, il muscolo retto esterno avendo ripreso le sue funzioni, comincia a controbilanciarne lo effetto.

L' operazione si esegue in senso inverso se si tratta di uno strabismo convergente. Il filo si fissa al tendine del retto interno e l' occhio si porta e si mantiene nell' abduzione forzata, cosa non priva di difficoltà.

Nei casi in cui la deviazione è meno pronunziata, si è consigliato di evitare di mettere il filo e di tirare sul globo. Crit-

chett e Wecker hanno unito al taglio del muscolo antagonista la sutura del tendine del muscolo retratto alla congiuntiva. Questa sutura che mantiene il tendine innanzi è semplice per Critchett e Graefe. Per assicurar meglio l'unione, Wecker impiega due e se occorre quattro anse di filo, di cui due per lo meno traversano il tendine e la congiuntiva.

Art. VII. — Estirpazione dell'occhio.

Essa comprende l'enucleazione semplice del globo oculare e l'estirpazione dell'occhio con tutto il contenuto della cavità orbitaria.

I. — *Enucleazione del globo oculare.*

A. Processo di Bonnet. — Gli strumenti necessarii sono: gli elevatori pieni delle palpebre, una pinzetta ad uncini, un uncino da strabismo, delle forbici curve a punta ottusa di media grandezza.

Allontanate le palpebre, l'operatore prende la congiuntiva con la pinzetta, a livello della inserzione del muscolo retto interno in vicinanza del margine della cornea. La solleva, l'incide e sbrigliando il tendine, lo prende nella concavità dell'uncino, e lo taglia prossimamente alla sua inserzione sclerale. Sollevando sull'uncino la congiuntiva, continua a tagliarla, seguendo il margine corneale. Successivamente sbriglia tutti i muscoli e li taglia alla loro inserzione anteriore.

Prendendo allora il globo oculare per l'inserzione tendinea del retto interno, l'operatore stacca i muscoli obliqui, poi facendo scorrere la concavità delle forbici lungo la faccia esterna dell'occhio arriva sul nervo ottico e lo taglia in un colpo.

B. Processo di Tillaux. — Lo stesso apparecchio strumentale. Allontanate le palpebre, si afferra la congiuntiva con la pinzetta in corrispondenza delle inserzioni anteriori del retto esterno, e si taglia lungo il margine della cornea. Con l'uncino si solleva il tendine del retto esterno, e se ne fa la sezione a qualche millimetro dalla sua inserzione scleroticale, per conservare un piccolo moncone.

Su questo moncone si applica solidamente la pinzetta ad uncini e si adduce forzatamente l'occhio, mentre con le forbici si ingrandisce l'apertura fatta alla congiuntiva. Per fare la sezione del nervo ottico si portano le forbici in dietro con la concavità rivolta alla faccia esterna del globo ed il becco rasente la sclerotica.

Con le forbici e la pinzetta si lussa il globo da dietro in avanti.

In questo modo si possono raggiungere di dietro innanzi le inserzioni degli obliqui e dei retti, i quali essendo più tesi, più facilmente si lasciano tagliare.

Se il nervo ottico si mostra alterato al taglio, lo si scovre indietro e se ne riseca una lunghezza sufficiente. Lo scolo sanguigno generalmente è insignificante e si arresta con un leggiero tamponamento o con delle iniezioni fredde.

II. — *Estirpazione del contenuto dell'orbita*

Questa operazione consiste nel togliere insieme al globo, il suo apparecchio ligamentoso, muscolare e glandolare, e tutto il tessuto grasso che riempie la cavità dell' orbita. Bisogna anche togliere le palpebre quando sono ammalate e si può in tal guisa essere obbligati a raschiare le ossa dell'orbita e a penetrare nella cavità cranica.

L'apparecchio istrumentale si compone: di elevatori, di bistori, di pinzette, di uncini, di un paio di forti forbici curve a punta smussa.

Se le palpebre sono ammalate, si circondano con due incisioni semi-ellitiche; se sono sane, si ingrandisce in fuori la fenditura palpebrale, per un tratto di 2 o 3 centimetri, in modo da poterle sicuramente risparmiare, e poi si fanno allontanare da un aiutante.

Infossando la lama di un bistori retto lungo la parete orbitaria interna, sino a che la sua punta arrivi in fondo alla cavità, si distacca portandola in fuori e rasentando le pareti dell'orbita, tutta la semicirconferenza inferiore. Riportando l'istrumento al punto di partenza, si distacca anche tutta la semicirconferenza superiore rasentando l'orbita.

Se è stata risparmiata in questo primo tempo la glandola lagrimale, la si toglie, anche che fosse sana, per evitare una fastidiosa epifora consecutiva. Staccate così le parti molli, si introducono le forbici curve lungo la parete orbitaria esterna e si taglia il nervo ottico. Si esamina quindi lo stato delle pareti orbitarie e si raschiano se è necessario.

L'emorragia, molto abbondante, si arresta ordinariamente con iniezioni d'acqua fredda e col tamponamento. Bisogna evitare per quanto è possibile di ricorrere al ferro rovente, o al percloruro di ferro, per la grande vicinanza del cervello.

Art. VIII. — Cateterismo della tromba di Eustachio.

Per eseguire questa operazione si fa uso di una sonda metallica, lunga 15 o 16 centimetri, un po' svasata e munita di un

anello alla sua estremità esterna. La parte terminale della sonda, leggermente curva, ha un diametro di 2 o 3 millimetri.

La tromba di Eustachio s'apre da un lato nella cassa del timpano, dall'altro nel faringe. La sua direzione generale è obliqua in basso, in dentro ed innanzi, dalla cavità timpanica alla parete faringea, sulla quale si termina con una apertura fibro-cartilaginea, lunga 7 a 9 millimetri e larga 5 a 7 circa. Quest'o-

Fig. 223. — Sonda di Itard.

rifizio è situato a qualche millimetro in dietro, e sul prolungamento del meato inferiore delle fosse nasali ed è tappezzato dalla mucosa faringea.

Operazione. — L'ammalato è seduto a luce, con la testa appoggiata contro la spalliera della sedia, o sul petto di un aiutante. L'operatore prende con la mano destra la sonda leggermente oleata e l'introduce nella fossa nasale dal lato ammalato, col becco appoggiato al pavimento nasale, la convessità diretta in alto, il padiglione leggermente inclinato in basso. Spinge dolcemente l'istrumento d'avanti in dietro, sollevando a poco a poco il padiglione, sino ad arrivare all'orizzontale. Quando il becco della sonda arriva sulla volta palatina, l'operatore ne è avvertito da un brusco movimento di deglutizione dell'ammalato. Allora egli imprime allo strumento un movimento di rotazione, col quale il becco vien diretto in alto ed in fuori, ed accostando il padiglione al setto nasale, fa penetrare la sonda nell'orifizio della tromba.

Se si spinge troppo indietro il becco della sonda, invece di entrare nell'orifizio del condotto si cade nella fossetta di Rosenmüller, situata dietro a questa apertura. Bisogna allora riportare in basso il becco dello strumento e condurlo sino alla parete posteriore del faringe. Questa parete è a 3 o 4 millimetri in dietro della fossetta summentovata, mentre che è allontanata da 10 a 12 millimetri dall'orifizio della tromba. Si ritira a sè la sonda per questa estensione ed imprimendole un quarto di rotazione, si porta il becco in fuori ed in alto e si impegna nell'apertura della tromba. Si è avvertiti d'esservi entrati dalla immobilità dello strumento e da una sensazione speciale che prova l'ammalato.

Mantenendo la sonda immobile, l'operatore può farvi scorrere una candeletta sottile, che esplora il canale in tutta la sua esten-

sione, o può adattare al padiglione dell' istrumento l'imbuto metallico di una pera di caoutchouc per spingere un gas o un liquido nella cassa del timpano.

Art. IX. — Tamponaggio delle fosse nasali.

Questa operazione si pratica mediante una sonda a molla, detta sonda di Belloc. Questa è fatta di un tubo metallico, leggermente curvato ad un estremo e provveduto all'altro di un anello che serve a mantenere l' istrumento e ad indicare la posizione del suo becco. Nell'interno di questo tubo, scorre una molla metallica terminata da un rigonfiamento olivare con un foro e fissata da uno stiletto che serve a spingerla ed a ritirarla.

Si fa da principio un piumacciuolo di filaccica, le cui dimensioni corrispondouo a quelle dell'apertura posteriore della fossa nasale e si lega con un filo doppio da un lato e con un filo semplice dall'altro.

Si introduce la sonda nella fossa nasale, facendo scorrere il becco sul pavimento di questa, e spingendolo d' avanti in dietro sino a che non abbia sorpassato il velo-pendolo. Allora si spinge lo stiletto e la molla sporge nella bocca donde si porta all' esterno tirandola con l' indice. Nel foro dell' oliva si passa il filo doppio e si fissa. L' operatore ritirando a sè la sonda, mentre che colla mano spinge il piumacciuolo in dietro e lo porta sulla faccia superiore del velo-pendolo, lo fa incuneare nell' orifizio posteriore della fossa nasale. Tagliando allora il filo, pone fra i due capi, nell' apertura anteriore della narice, un piumacciuolo di filaccica e lo fissa solidamente legandovi al di sopra i due fili. Il filo posteriore resta nella bocca e si fissa sulla gota con un pezzo di sparadrappo. Esso serve a ritirare il tampone posteriore quando l' emorragia è definitivamente arrestata.

Art. X. — Operazione della stafilorafia.

I. — *Senza sezioni muscolari.*

Apparecchio strumentale. — Dilatatori delle mascelle, turaccioli, vite di legno o di avorio, abbassa-lingua, ecc.

Nei giovani è molto comodo il dilatatore di Smith. Esso è formato di due aste metalliche che nel loro mezzo tengono delle placche di piombo destinate a prendere un punto d'appoggio sulle arcate dentarie. La lamina inferiore si prolunga in dietro in modo da formare un abbassa-lingua. Queste aste sono articolate per i loro estremi laterali e munite di una *catena a maglie* che

permette di allontanarle al grado voluto. Una corregia affibbiata dietro la testa mantiene in sito l'apparecchio. Quando l'ammalato è adulto e si può contare sulla sua tranquillità, non è necessario alcun apparecchio.

Servono inoltre bistori e tenotomi di piccola dimensione, ma a manico sufficientemente lungo. Forbici rette, curve e a gomito sul piatto. Pinzette ad uncini ed a denti di topo. Uncini puntuti doppi di piccola dimensione. Aghi e porta aghi muniti di fili di seta cerata, fini e resistenti, o di fili d'argento, che attualmente sono molto in uso. Acqua fredda, pezzetti di ghiaccio, spugne fine messe sopra lunghe aste, ecc.

L'operazione comprende tre tempi: la recentazione, l'introduzione dei fili, la sutura. F. Roux cominciava dal mettere i fili, per evitare le difficoltà che nascono dallo scolo del sangue; ma così facendo si corre il rischio nel fare la recentazione di tagliare qualcuno dei fili già situati.

1.° *Recentazione.*. — L'ammalato è seduto, la testa appoggiata contro la spalliera della sedia, leggermente flessa in dietro e mantenuta da un aiutante, le parti bene illuminate. L'operatore si siede innanzi all'ammalato, su di una sedia un poco più alta. Se si deve operare un bambino bisogna legargli le mani.

Fatta aprire largamente la bocca, l'operatore prende con una pinzetta ad uncini uno dei margini della divisione del palato; lo tira innanzi ed in dentro per tendere le parti, poi con le forbici a gomito taglia una piccola porzione di tessuto su tutta la lunghezza. La recentazione deve essere prolungata un poco al di là dell'angolo di unione dei margini della fenditura, e comprendere una larghezza di tessuto di 3 o 4 millimetri. Ma, come fa notare Sédillot, per il facile scorrimento della mucosa palatina e la sua retrattilità, specialmente a livello dell'ugola, basta che la si sia solamente incisa o che se ne sia tolta una porzioncina molto piccola, perchè la superficie sanguinante abbia la larghezza voluta.

Questa recentazione riesce più netta e si fa più facilmente col bistori.

2.° *Passaggio dei fili.* — Questo è il tempo più delicato, perocchè devono i fili essere situati molto lontano dai margini della ferita per non recidere i tessuti, e bisogna che essi si corrispondano per quanto più è possibile esattamente.

F. Roux si serviva di piccoli aghi a curva molto pronunciata, che egli portava in dietro del velo-pendolo attraverso la fenditura e traversava in tal modo di dietro in avanti uno dei labbri della divisione. Afferrata la punta dell'ago con una pinzetta sulla faccia anteriore del velo-pendolo, portava nella bocca uno dei capi del filo.

L' altro capo, munito di un ago, traversava nell' istesso modo; di dietro innanzi il labbro opposto della fenditura nel punto corrispondente. L' ansa si trovava così in dietro e i due capi del filo nella bocca.

Il grande inconveniente di questo processo è che l' operatore non sa mai esattamente a quale distanza dalla fenditura l' ago traversa il palato. L'ago fisso di Trelat, con la cruna alla punta, sebbene più facile per la manovra, ha l' istesso inconveniente di traversare il palato dalla faccia posteriore. Lo strumento introdotto dalla fenditura, in dietro del velo-pendolo recentato, ne traversa un labbro da dietro in avanti. Si introduce allora nella cruna un filo e portando l'ago al di sopra del velo, uno dei capi resta nella bocca. Imprimendo all' istrumento un movimento di semirotazione, si attraversa di dietro in avanti il labbro opposto della fenditura. Ritenendo il filo con una pinzetta, si riporta l'ago al di sopra del velo e si libera il secondo filo, il quale si trova in tal modo nella bocca, restando l'ansa dietro il velo-pendolo.

A. Berard, mediante piccoli aghi curvi a larga cruna, passa d'avanti in dietro un filo semplice, attraverso uno dei labbri della fenditura recentata. La punta dell'ago si afferra con una pinzetta non appena compare dietro il velo, e l'ago si porta nella bocca per la fenditura, lasciando un' ansa di filo di cui un estremo è innanzi, e l' altro in dietro. Si ripete allora la stessa manovra dall'altro lato, ma servendosi di un filo doppio, l'ansa del quale si trova situata dietro il velo, dopo aver ritirato l'ago. Si introduce in quest'ansa il capo posteriore del filo semplice, e tirando a sè il filo doppio e la sua ansa, si tira con essa il capo posteriore del filo semplice, il quale in tal modo attraversa il velo d'avanti in dietro. L'operatore quindi si trova d'aver situato un filo semplice, i cui capi sono nella bocca e l'ansa in dietro della fenditura palatina.

È molto più semplice e più comodo di annodare i capi in dietro con un nodo semplice e di portarli innanzi tirando sopra uno di essi sino a che il nodo abbia attraversato il velo da dietro innanzi.

Depierris e Foraytier prima di lui hanno immaginato strumenti speciali per situare i fili d'avanti in dietro, conservando nella bocca i due capi dell'ansa. Maneggiare questi strumenti è cosa abbastanza difficoltosa.

Presentemente si cerca di sostituire i fili vegetali con fili metallici, che vengono situati mediante aghi tubulari; questi fili nocciono meno ai tessuti.

3° *Costrizione delle suture.* — Sédillot consiglia il seguente processo che egli in parte ha copiato da quello di Fergusson. « Si taglia il nodo provvisorio che serve a mantenere le due

estremità del filo; si prende uno degli estremi, vi si fa un nodo semplice, e vi si introduce l'altro estremo, tirando con precauzione i due capi mediante pinzette ordinarie da legatura si fa arrivare il nodo sul velo e si stringe al punto conveniente. Si completa con un secondo nodo semplice, stretto come il precedente mediante due pinzette. Così facendo il chirurgo vede chiaramente ciò che fa e stanca meno l'ammalato che mettendo nella bocca le sue dita per annodare i fili. Si pongono alternativamente i nodi a sinistra ed a destra e si tagliano gli estremi del filo a 4 millimetri dai nodi ».

Quando si fa uso di fili metallici, si torcono i capi mercè una pinzetta o il *torcifilo* di Coghill, ovvero si fanno passare i fili in un tubo di Galli (1) che si spinge sino ai margini della ferita ravvicinata e si schiaccia in questo punto.

L'assoluto riposo è indispensabile. L'ammalato non deve nè bere, nè mangiare, nè inghiottire la sua saliva, durante i quattro primi giorni, trascorsi i quali si comincerà a togliere le suture.

II. — *Con tagli muscolari.*

Nella stafilorafia, come in tutte le operazioni autoplastiche, gli insuccessi dipendono specialmente dalla tensione esagerata delle parti riunite. Per rimediarvi, Dieffenbach, Liston, facevano sul velo delle incisioni laterali, Mittauer faceva piccole incisioni multiple, Warren il taglio del pilastro anteriore (muscolo glosso-stafilino), Fergusson incide i muscoli del velo dalla faccia posteriore o superiore, mercè un coltello a gomito sul piatto. I muscoli, più superficiali di questo lato, possono essere divisi senza tagliar la mucosa anteriore, ma il maneggio dell'istrumento si fa fuori la vista ed esige una grande abilità.

Processo di Sédillot. — Sédillot è andato ancora più lungi e taglia non solo il peristafilino interno ed esterno, tensori ed abduttori del velo, ma anche il glosso ed il faringo-stafilino contenuti nei pilastri, in modo da ottenere il rilasciamento e l'immobilità assoluta della parte. Il suo apparecchio comprende: un tenotomo puntuto a lama lunga 15 millimetri; delle forbici rette pel taglio dei pilastri; piccole pinzette di Museux finissime a doppio uncino, forbici a gomito sottili, ed un bisturi a lama molto stretta per la recentazione; un porta-aghi leggermente curvo, l'asta del quale rigonfiata a 15 millimetri dalla sua estremità, non può penetrare al di là di questo punto; degli aghi lunghi 5 millimetri, larghi 2, fatti di una parte anteriore trian-

(1) I tubi di Galli sono dei tubolini di piombo corti e sottili.

T.

golare, forata pel passaggio del filo, e di una parte posteriore più corta, rotonda e concava, destinata ad adattarsi sull'estremità del porta-aghi; delle aste d'acciaio piatte, sostenute da un lato da un manico e che all'altra estremità, più o meno alta e piegata ad angolo retto, presentano un anello munito di una lamina di caoutchouc. Questa porzione dello strumento situata dietro il velo, serve di punto d'appoggio e si lascia attraversare dagli aghi, i quali camminano facilmente d'avanti in dietro, ma non possono ritornare di dietro in avanti, a causa della piccola sporgenza che offre la loro base da ogni lato dell'asta. Dei fili di seta cerati, delle pinzette ordinarie da legatura, per stringere i nodi, un porta-aghi ed un ago speciale per la sutura dell'ugola completano l'apparecchio.

La posizione dell'ammalato, degli aiutanti, dell'operatore è quella che è stata già indicata.

1° *Taglio dei muscoli.* — Si prende con la pinzetta ad uncini la parte inferiore ed interna del velo e si dirige in basso ed in

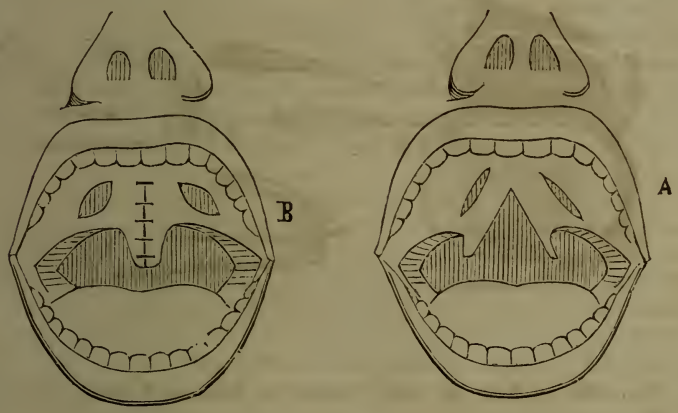

Fig. 224. — Stafilorafia. Tagli muscolari (Sédillot).

dentro, si infossa nella spessezza del velo la lama del tenotomo dall'alto al basso e da dentro in fuori, per capitare perpendicolarmente sul muscolo peristafilino interno. Il tenotomo deve essere introdotto a 10 millimetri circa al di sopra ed in fuori del margine superiore dell'ugola, un pò in dietro ed in dentro dell'ultimo grosso molare superiore. Per non ferire le parti situate più profondamente, la lama del tenotomo non deve entrar tutta nel velo. Un'incisione più piccola di un centimetro basta a ta-

gliare questo muscolo, se si è capitati nel suo mezzo, altrimenti, facendosi guidare dalla persistenza delle contrazioni muscolari, si prolunga ancora in alto ed in basso l'incisione.

Quando la ferita non sorpassa un centimetro, si chiude immediatamente pel rovesciamento della mucosa; se essa è più lunga, essendo stata prolungata troppo in dentro, si apre nel momento della sutura, ma non tarda poi a chiudersi.

Si taglia con le forbici il pilastro anteriore (glosso - stafilino) tirato in dentro, prolungando l'incisione della mucosa sino agli ultimi molari. Si taglia il pilastro posteriore (faringo - stafilino) un poco più in basso ed anche più estesamente.

2° *Recentazione.* — Si fa con le forbici a gomito o col bistori, secondo le regole già date.

3° *Situazione dei fili.* — Si abbassa la lingua con l'asta piatta dell'istrumento (*b*), la cui finestra terminale, occupata dalla la-

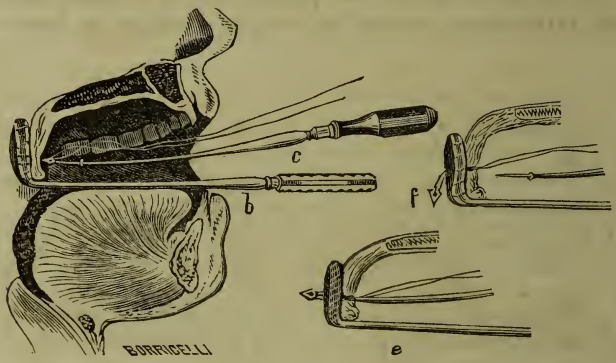

Fig. 225. — Modo di usare l'ago ed il disco di Sédillot.

mina di caoutchouc è situata in dietro della porzione del velo, ove deve cadere la sutura. Con la mano destra pel lato sinistro del velo e viceversa, si prende il porta-aghi armato, cioè introdotto nel piccolo ago triangolare (*f*), che non può vacillare per la tensione dei fili molto stretti vicino all' asta dell' istrumento, e si introduce con molta precisione a 5 o 6 millimetri in fuori del margine recentato del velo, alla parte superiore. Bisogna prima assicurarsi che la piastrina di caoutchouc che serve d'appoggio, corrisponda bene in questo punto e poi spingendo l' ago si perfora il velo. Un rumore secco, il senso di una resistenza vinta

e la profondità alla quale è arrivato l' istrumento, fanno vedere chiaramente il buon successo.

Si ritira il porta aghi, lasciando i capi della sutura e si fa descrivere alla piastrina di caoutchouc un movimento dall' alto al basso e poi da dietro innanzi per portarla fuori la bocca con l' ago ed il filo.

Si toglie allora l' ago, e si ripete l' operazione dall' altro lato del velo con un nuovo ago, nel quale si è già passata la estremità opposta del filo. Il modo di mettere i fili è facile e preciso, ma l' ansa si trova innanzi al velo. Si annodano i due estremi del filo e si fa passare il nodo di dietro innanzi attraverso il velo; la ferita dell' ago è larga abbastanza e permette questo passaggio. Il filo presenta in tal modo un cerchio completo che si solleva sulla fronte e si fa mantenere da un aiutante. Si pongono così 3 o 4 punti di sutura dall' alto al basso sul velo ed in ultimo sull' ugola, per mezzo dell' apparecchio speciale.

4.° *Costrizione delle suture.* — Abbiamo precedentemente indicato il processo usato da Sédilot. I fili, cominciando da quello di mezzo si tolgono dopo il 3.° giorno. L'immobilità assoluta del velo ottenuta dal taglio dei suoi muscoli permette di risparmiare all' ammalato le precauzioni infinite che sono indispensabili dopo eseguito il metodo ordinario, ma al contrario espone ad emorragia qualche volta infrenabile.

Art. XI. — Operazione dell' uranoplastia.

A. — **Metodo per scorrimento.** — Si scolla la mucosa palatina per un' estensione di qualche millimetro all' intorno del vuoto che si deve riempiere. Recentati i margini si ravvicinano e si riuniscono con sutura. La poca estensibilità della fibro-mucosa della volta del palato, fa che questo processo non può applicarsi che alle fenditure molto strette.

B. **Metodo per rovesciamento.** — Consiste nel prendere nelle vicinanze della perdita di sostanza ossea uno o due lembi di forma conveniente che si dissecano dall' apice alla base e che si rovesciano in modo che la loro faccia mucosa sia nelle fosse nasali, la loro faccia cruenta corrispondente alla cavità boccale. I margini dei lembi si riuniscono fra loro, ed alle parti vicine. Questo metodo non può applicarsi che solamente alle perforazioni poco estese.

C. **Metodo per spostamento laterale o a ponti mobili.** — Si formano con due incisioni laterali, parallele ai margini della perdita di sostanza, due lembi o ponti mucosi, che si rendono mobili scollandoli dalla loro faccia profonda.

L'apparecchio istrumentale comprende: allontanatori delle mascelle, tenotomi a lama corta e solida, bistori, forbici a gomito

Fig. 226. — Raschiatoio di Langenbeck.

sul piatto, raschiatoi per scollare i lembi, fili metallici ed aghi tubolati, messi sopra un caccia-filo. Il porta-filo a molla di Langenbeck e l'ago fisso di Trélat; questi due istrumenti specialmente sono molto comodi se si fa uso di fili vegetali o di fili di seta. Servono inoltre dei tubi di Galli, un torci-filo e delle pinzette per stringere le legature metalliche.

L' ammalato si fa sedere, mantenendogli la testa fermamente appoggiata alla spalliera della sedia od al petto di un aiutante, e gli si fa aprire largamente la bocca. Il chirurgo si siede di rincontro al paziente sopra una sedia un po' più alta. Non devono mancare nè ghiaccio, nè acqua gelata, nè liquidi emostatici, a causa dell' emorragia abbondante che segue al taglio quasi necessario delle arterie palatine posteriori.

1.° *Recentazione.* — Si comincia dal recentare i margini della perdita di sostanza con un forte tenotomo, che si fa entrare sino all' osso e si asporta una striscia di mucosa di un millimetro almeno di spessezza. Se si tratta di una perforazione e non già di una fessura, l' incisione si deve prolungare circa un centimetro innanzi ed indietro dell' orifizio, per permettere lo spostamento dei lembi.

2.° *Formazione e scollamento dei lembi.* — Col tenotomo, si eseguono due incisioni longitudinali rettilinee, leggermente convesse in fuori, le quali restano lontane l' una dall' altra alla loro estremità anteriore e posteriore circa due centimetri. Queste incisioni devono essere parallele ai margini della perdita di sostanza e più o meno in vicinanza dell' arcata dentaria, a seconda della larghezza della perdita stessa. Lo strumento deve penetrare sino all' osso in modo da dividere tutta la spessezza della fibromucosa palatina.

Col raschiatoio si scollano con attenzione dall' osso i lembi da fuori in dentro sino alle loro estremità, tenendo sempre lo istrumento sull' osso. Si formano in tal modo due veli mobili, che si possono facilmente ravvicinare sino a metterli in contatto sulla linea mediana.

Se è necessario, si prolungano le incisioni laterali nel velo-

pendolo, si distaccano le inserzioni di questo alle ossa palatine e si fa il taglio dei suoi muscoli, come nel processo di Sédillot per la stafilorafia.

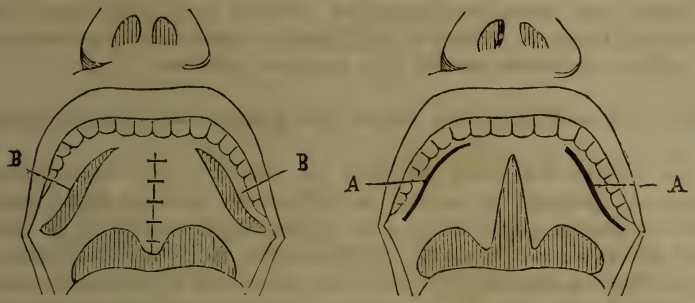

Fig. 227. — Uranoplastia. Metodo per spostamento laterale dei lembi.

AA, incisione della fibro-mucosa palatina. BB, dopo la sutura.

3.° *Modo di situare i fili.* — I fili metallici sono da preferire. Si situano come per la stafilorafia. Finite le suture, la perdita di sostanza si trova ricolmata da un ponte fibro-mucoso la cui faccia cruenta è rivolta alla cavità nasale. Da ogni lato resta una ferita che si lascia chiudere per granulazione. Per impedire il ritorno dei lembi verso il loro antico posto è bene di porre nelle ferite laterali un piumacciolo di filaccica. Si è anche consigliato di comprendere i due lembi in una legatura piatta la quale servirebbe di sostegno alle suture, ma in questo modo si mantiene una comunicazione tra la bocca e le fosse nasali, e Sédillot ha dimostrato che al contrario è preferibile di impedire il passaggio delle mucosità, mantenendo sollevati i lembi mediante una lamina di sostegno.

La conservazione del periostio, strato profondo della fibro-mucosa palatina, è di grande importanza; ma le rugosità e le asprezze della volta ossea ne rendono molto difficile lo scollamento. Sebbene non sia stata dimostrata la riproduzione di una volta ossea novella, è costante però che la fibra mucosa col tempo acquista una grande durezza che facilita le sue funzioni.

D. Lembo nasale. — Lannelongue. — Lannelongue nella fenditura congenita unilaterale ha ottenuto tre successi prendendo il lembo dal setto delle fosse nasali.

Questo lembo, di larghezza variabile, si limita con tre incisioni, una superiore orizzontale, e due laterali verticali. Le sue dimensioni sono dipendenti dalla larghezza e dalla estensione della fenditura. Questo lembo si scolla con un raschiatoio dal-

l' alto al basso, cioè dall' apice alla base, la quale resta aderente per un peduncolo largo e spesso al margine inferiore del setto nasale.

Dopo aver recentato il margine laterale della fenditura, si abbassa di fuori in dentro e dall' alto al basso il lembo scollato e si unisce mediante suture alla mucosa palatina.

Art. XII. — Escisione delle amigdale. — Tonsillotomia.

Le tonsille si possono escidere col bistori o con un amigdalotomo. Il paziente è seduto in piena luce, con la testa appoggiata e fissata stabilmente alla spalliera della sedia o al petto dell' aiutante, con le mani immobilizzate, se è un bambino, e la bocca tenuta largamente aperta con un' asta di legno bianco lunga 25 centimetri, situata fra le arcate dentarie dal lato ove si opera.

I. — *Col bistori.*

Gli strumenti necessari sono: Un abbassa-lingua, un uncino doppio o multiplo, pinzette di Museaux a denti impiantati lateralmente sulle branche, o una pinzetta ad ingranaggio. Un bistori

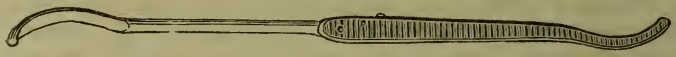

Fig. 228. — Bistori di Baudens.

bottonato ordinario, di sufficiente lunghezza, la maggior parte della lama del quale è nascosta da una striscia di sparadrappo o di tela che vi si avvolge intorno sino al tallone. Baudens adopera un bistori lungo, solido a lama concava e tagliente solamente in vicinanza del suo bottone terminale. Il bistori di Chassaignac termina con un' oliva più voluminosa e perpendicolare all' asse della lama.

Abbassata la lingua, l' operatore afferra la tonsilla con la pinzetta di Museaux, tenuta con la mano sinistra o destra, secondo che opera sul lato sinistro o sul lato destro. La branca inferiore della pinzetta deve essere situata prima per poter prendere bene tutta la glandola. Se essa sta dietro i pilastri la si tira in dentro per sprigionarla da questi.

Tenendo il bistori con la mano destra o con la mano sinistra, secondo che opera a sinistra o a destra, l' operatore fa scorrere la lama, col tagliente in alto, sotto la parte inferiore dell' amigdala, taglia la glandola dal basso in alto, con movimenti di va

e vieni del bistori, rasentando i pilastri senza intaccarli, ed arrivato che è all' estremità superiore della tonsilla, porta il tagliente dell' istrumento in dentro per evitare il velo-pendolo.

II. — *Col tonsillotomo.*

Questo istrumento ideato da Fahnestock si compone essenzialmente di un anello metallico, nel quale cammina un anello tagliente. Esso ha subìto nomerose modificazioni, che riguardano

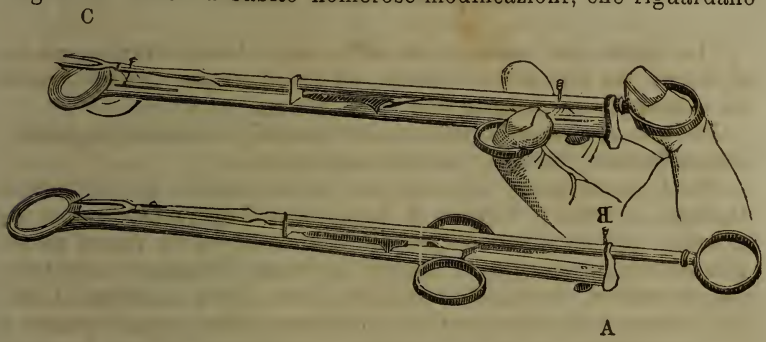

Fig. 229. — Amigdalotomo di Mathieu.

tanto la forma dell' anello che il meccanismo che fa camminare la lama tagliente. Agli strumenti primitivi che si manovravano con due mani, si sono sostituiti dei tonsillotomi (Maisonneuve, Luer, Mathieu) che richiedono l'uso di una sola mano.

Quello di Mathieu è di uso comodissimo e facilissimamente può essere nettato. Tutti sono provvisti di una forchetta che entrando nella glandola la fissa e la tira in dentro.

Aperta largamente la bocca, abbassata la lingua, l' operatore prende l' istrumento con la mano destra, col pollice nell'anello dell'asta, l'indice e il medio negli anelli della lama tagliente. Lo introduce chiuso nella bocca e prende la tonsilla nell' anello premendo leggermente sui pilastri, con la forchetta rivolta in dentro.

Il pollice fa avanzare la forchetta i cui denti si infossano nel tessuto della glandola, e servono a fissarla ed a tirarla verso la linea mediana. Poi il dito medio e l'indice accostandosi al pollice fanno avanzare la lama tagliente, la quale taglia di dietro innanzi la parte della tonsilla presa nell' anello. Quando la glandola è molle, spongiosa, spesso si appiattisce sotto la lama invece di tagliarsi. Per rimediare a questo inconveniente, Aubry

ha dato alla lama del suo tonsillotomo un movimento che lo fa agire obliquamente e non per pressione diretta sui tessuti.

Nei bambini in cui bisogna operare di sorpresa, quando è necessario di togliere ambedue le tonsille, si può situare prima l'istrumento sopra una di essa, affidarlo ad un assistente, mentre si toglie l'altra tonsilla, e poi riprendendo il primo istrumento si espleta l'operazione.

Amputazione della lingua.

[La lingua può essere tolta nella sua totalità, ovvero può tagliarsene sia una metà laterale sia una porzione limitata, tanto in vicinanza dei margini che della punta.

Per tale operazione si usano molti metodi: istrumenti taglienti, schiacciamento lineare, cauterizzazione ecc.

Per l'amputazione di tutta la lingua usando gli strumenti taglienti è sempre difficile di completare l'operazione senza ingrandire precedentemente l'orifizio boccale. Jäger faceva un taglio che dalla commessura labiale arrivava al margine anteriore del massatere. Sédillot tagliava sulla linea mediana il labbro inferiore ed i tegumenti sino all'osso ioide, quindi segava a V il mascellare inferiore e faceva allontanare le due branche.

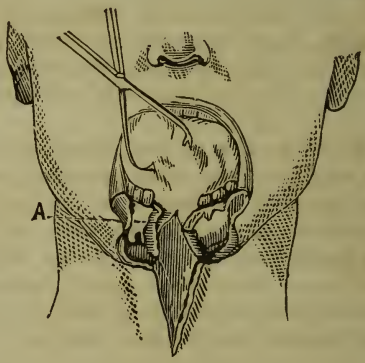

Fig. 230. Dilatazione dell'orifizio boccale con la resezione temporanea del mascellare inferiore (Sédillot)

(V. fig. 230) Billroth e Böckel hanno fatto la resezione temporanea d'una porzione del mascellare.

Regnoli propose di amputar la lingua dalla regione sopra

ioidea ed a tale oggetto consigliò un taglio antero-posteriore, esteso dal mascellare sino all' osso ioide ed una seconda incisione che segue il margine del mascellare e che forma un T con la precedente. Ma lo schiacciamento lineare e la galvano-caustica hanno fatto dimenticare i difficili e pericolosi processi precedentemente usati.

Chassaignac (V. fig. 231) fa uso di due schiacciatori (ecraseurs) uno per recidere le inserzioni posteriori della lingua e l' altro per recidere quelle inferiori. Un ago molto forte e largo abbastanza per far la strada alla catena che deve condurre, viene introdotto di basso in alto a traverso dei tegumenti della regione sopra ioidea e del pavimento della bocca e si fa uscire di lato alla lingua; si mantiene il filo che era nella cruna e si ritira l'ago. Quindi introdotto di nuovo l' estremo del filo che è nella bocca, nella cruna, si attraversa con l' ago il pavimento della bocca da sopra in sotto nel punto opposto a quello donde si era entrato e si fa uscire l'ago per lo stesso foro cutaneo pel quale era entrato.

Al filo si lega la catena dell'*ecraseur* e tirando si fa in modo che la catena entri nella bocca e circondi la base della lingua ed i suoi estremi escano dal foro fatto alla regione sopraioidea.

Ciò fatto si comincia a stringere la catena, dando un colpo al manico dell' *ecraseur* ogni 15 secondi circa. Quando la base della lingua è troncata e l' ansa della catena vien fuori dal foro sopraioideo, si afferra la lingua con una pinza di Museaux, e si tira allo esterno. La catena dell' *ecraseur* si fa passare dietro del taglio fatto e si riporta sui margini della lingua al di sotto della sua punta e stringendo nello stesso modo di prima si recidono anche le inserzioni inferiori. Per rendere più sollecita l'operazione si potrebbero fare agire i due schiacciatori contemporaneamente. In tal caso bisogna prima situare la catena orizzontale, facendola passare con un ago da una parte all'altra del pavimento della bocca, e poi quella verticale.

Con l'ansa della galvano-caustica e col coltello del termocauterio si può eseguire l' operazione molto facilmente.

Per asportare una metà laterale della lingua facendo uso di strumenti taglienti, basta afferrare la lingua con due pinzette di Museaux messe sulla parte anteriore di ciascuna metà e tirarla allo esterno. Con una incisione antero-posteriore si divide questa metà ed asportasi la parte ammalata con un taglio esteso dall' estremo posteriore del taglio antero-posteriore sino al margine della lingua.

Facendo uso dello strumento di Chassaignac bisogna fare tre sezioni, una antero-posteriore che divida in due la lingua, l' altra trasversale che divida la parte ammalata dalla sana e la

terza orizzontale che stacchi la parte da asportare dal pavimento della bocca.

Per asportare una piccola porzione della lingua si può eseguire un taglio a V nel quale si circoscrive la parte ammalata, e riunire con punti di sutura i margini della perdita di sostanza.

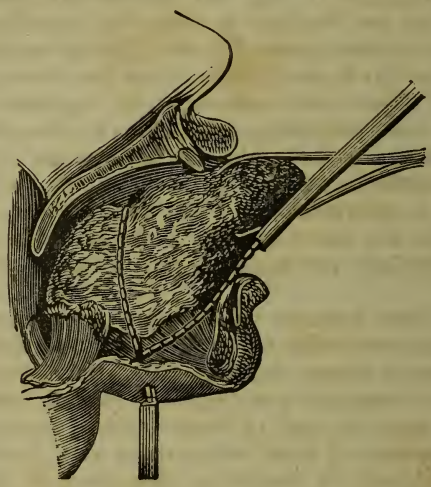

Ftg. 231. Amputazione della lingua con due schiacciatori di Chassaignac

Si può eseguire anche la legatura al di dietro di due spille messe in croce sotto il punto ammalato, ovvero eseguire lo schiacciamento lineare situando due forti aghi in croce sotto il punto ammalato, stringendo con un filo la lingua dietro i due aghi e su questo peduncolo in tal modo formato mettere la catena dello schiacciatoio e stringere lentamente]. (T.)

Art. XIII. — Broncotomia.

Si indica sotto il nome generale di broncotomia l' operazione che consiste nell' aprire le vie aeree su di un punto della loro estensione, dalla base della lingua alla fossetta del giugolo. Col dito strisciando dall' alto al basso sul mezzo della faccia anteriore del collo si incontra l' osso ioide, la sporgenza pronunziata della cartilagine tiroide, la cartilagine cricoide, e se il soggetto è un poco magro, i primi anelli tracheali.

I. — *Laringotomia sottoioidea* (Malgaigne).

Consiste nel taglio trasversale della membrana io-tiroidea e guida per conseguenza al di sopra dell' orifizio del laringe, mettendo ampiamente allo scoverto la cavità di questa.

Anatomia. — La membrana fibrosa io-tiroidea presenta un'altezza di 1 ½ a 2 centimetri. Essa è ricoverta: 1.° dalla pelle e dallo strato sotto-cutaneo; 2.° dall' aponevrosi cervicale superficiale sulla linea mediana e dippiù dal pellicciaio lateralmente; 3.° dai muscoli sterno e tiro-ioideo e dall'omoplata ioideo, finalmente 4.° da una borsa mucosa, spesso molto sviluppata. Al di sotto di questa membrana si trova l' epiglottide, e i suoi attacchi alla base della lingua. Un ramo dell' arteria laringea superiore è situato sulla faccia anteriore della membrana, accompagnato da una vena e dal nervo laringeo superiore, ma più ravvicinato al margine superiore della tiroide che al margine dell' osso ioide.

Operazione. — Essendo l' ammalato coricato sul dorso, con la testa mediocremente distesa ed il collo sostenuto da un cuscino solido, si fa immediatamente al di sotto del margine inferiore dell' osso ioide una incisione cutanea trasversale di 4 a 5 centimetri di lunghezza, il cui centro corrisponde alla linea mediana della faccia anteriore del collo.

Si taglia per tutta la lunghezza della ferita il pellicciaio e lo strato muscolare sottostante, per scovrire la membrana io-tiroidea. Dopo essersi assicurati che in questo punto non esistono dei vasi di grosso calibro, si taglia a piccoli colpi la membrana fibrosa, portando la punta del bistori in alto e in dietro. Si mette a nudo la mucosa, che si solleva in ogni espirazione; la si prende con una pinzetta e si taglia o col bistori o con le forbici. Si tira allora l' epiglottide con la pinzetta o un uncino, e si può così osservare l' interno della laringe, in cui si possono facilmente dirigere gl' istrumenti.

II. — *Laringotomia tiroidea* (Desault).

Il taglio della cartilagine tiroidea deve farsi esattissimamente sulla linea mediana anteriore, per risparmiare le corde vocali, le quali si inseriscono nell' angolo rientrante formato dalla riunione delle sue facce laterali. Questa sezione riesce molto difficile, quando la tiroidea è dura ed ossificata in parte. Dippiù in questo caso si corre il pericolo di far restare una fistola permanente.

Anatomia. — La pelle, il tessuto sotto-cutaneo, ed un sottile

strato aponevrotico, sono i soli strati che si devono interessare per mettere a nudo la cartilagine.

Operazione. — Decubito dorsale. Il collo moderatamente teso deve poggiare su di un cuscino resistente. Si esegue sulla linea mediana anteriore del collo una incisione che va dall' osso ioide alla cartilagine cricoide. Immediatamente al di sotto del margine inferiore della tiroide si punge con un bistori la membrana crico-tiroidea.

Da questa apertura si fa entrare una delle branche di un paio di forti forbici rette a punta smussa e la si fa scorrere dal basso in alto, nell' angolo rientrante formato dalla riunione delle facce laterali della tiroide , ed esattissimamente sulla linea mediana sino a che essa sia arrivata al margine superiore di questa cartilagine. La seconda branca rimasta fuori si applica sulla cresta sporgente. Con un sol colpo si taglia la cartilagine in tutta la sua altezza. Si può anche far passare nell' angolo rientrante una sonda scanalata e tagliare la cartilagine sulla sonda conduttrice con un bistori bottonato. Per penetrare nella laringe largamente aperta si scostano i pezzi laterali con degli uncini.

Con questo processo si evita il pericolo dell' emorragia, ma il taglio possibile delle corde vocali, la difficoltà di tagliare nettamente una cartilagine dura od ossificata, l' impossibilità di mantenere una cannula nella ferita, la rendono una operazione completamente eccezionale.

III. — *Laringotomia crico tiroidea* (Vicq d'Azir).

Consiste nella divisione trasversale della membrana fibrosa che riunisce la cartilagine tiroide alla cricoide. La piccola altezza di questa membrana, il pericolo di ferire la branca arteriosa, spesso grossa, che giace sulla sua faccia anteriore, il pericolo di ottenere, anche da una incisione a croce , una apertura insufficiente pel passaggio d' una cannula, ha fatto quasi del tutto abbandonare questa operazione.

IV. — *Laringo-tracheotomia* (Boyer).

Essa consiste nel taglio, sulla linea mediana anteriore del collo, della cartilagine cricoide e dei primi anelli della trachea. Con questo processo si è discosti dai grossi vasi della parte inferiore del collo, si interessa tutt' al più l' arteria crico-tiroidea, l' istmo del corpo tiroideo e qualche ramo del plesso venoso tiroideo. Ma da un altro lato, nell' adulto il taglio della cartilagine cricoide è qualche volta reso difficile dalla sua durezza, e la sua elasticità si oppone all' allontanamento dei margini della ferita ed all' in-

troduzione di una cannula, il cui soggiorno potrebbe provocarne la necrosi.

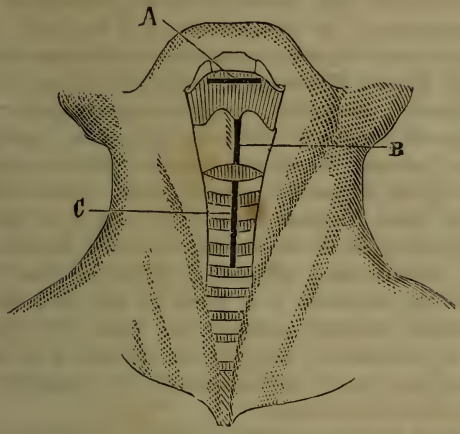

Fig. 232. — Broncotomia. A, laringotomia sotto-ioidea. B, laringotomia tiroidea. C, crico-tracheotomia.

Operazione. — Decubito dorsale. Il collo moderatamente teso giace su di un cuscino duro. L'operatore si situa al lato destro del paziente. Esegue sulla linea mediana anteriore una incisione cutanea, la quale dal margine inferiore della cartilagine tiroide scende a 3 o 4 centimetri al di sotto della cricoide. Incisa la linea bianca cervicale e scostati i muscoli, si mette a nudo la cricoide ed i primi anelli tracheali. Spingendo in alto col dito l'arteria crico-tiroidea, si punge immediatamente al disotto del dito la membrana crico-tiroidea e si completa il taglio della cricoide e della trachea, sia con lo stesso bistori sia con un bistori bottonato. Si allontanano con un dilatatore le labbra della ferita e si introduce la cannula.

Saint Germain nota che di tutti i processi di broncotomia la tracheotomia ordinaria è certamente la più difficile e la più pericolosa, specialmente quanto più si avvicina allo sterno. I suoi vantaggi sono la conservazione delle corde vocali e una larga apertura delle vie aeree. Se si ha presente che l'istmo del corpo tiroideo ricovre abitualmente il 3° e 4° anello tracheale, che il plesso venoso tiroideo raramente risale al di sopra di questo punto, che i grossi vasi del collo sono anche più bassi; se si nota che le arterie crico-tiroidee sono di piccolo volume, la membrana crico-tiroide molto alta, la cartilagine cricoide al contrario molto bassa

innanzi, che la parte posteriore spessa di questa cartilagine mette al sicuro dalle lesioni delle parti più profonde, che aprendo in questo punto le vie aeree le corde vocali sono rispettate, che la cricoide nei bambini non presenta alcuna resistenza al taglio ed allo allontanamento, si comprende con Saint-Germain che sia preferibile nei bambini eseguire la crico-tracheotomia.

Processo di Saint-Germain. — L'operazione si fa in un sol tempo. Il piccolo ammalato, completamente nudo, è avvolto in una covertura di lana che serve ad impedire qualunque movimento, e vien coricato su di una tavola sufficientemente alta. Se si opera di notte il rischiaramento deve essere abbondante, esagerato, per dir così. L'operatore si pone a destra del paziente, le cui spalle giacciono su di un cuscino duro ed elevato (una bottiglia legata in un cuscino) affinchè il collo sia teso. Il dilatatore si affida ad un aiutante o si pone in uno dei taschini del panciotto per averlo sempre pronto. Dal basso in alto l'operatore riconosce la fossetta del giugulo, la cricoide e la depressione sotto-tiroidea; segna questo infossamento con l'unghia o con lo inchiostro sulla linea mediana.

Col pollice ed il medio sinistro, prende la laringe a livello della cartilagine tiroide, e spingendo le dita in dietro, tira in avanti la laringe come se volesse enuclearla. Non esercitando le dita nessuna pressione sulle pareti laringee, la soffocazione non viene aumentata.

Il dito indice sinistro si situa sulla depressione sotto-tiroidea, esagerata da questo movimento. Il bistori si tiene con la mano destra fermamente, col medio sul piatto della lama e facendo da corsoio, in modo da limitare a 15 millimetri la lunghezza che deve penetrare nelle parti molli. Si infossa arditamente l'istrumento d'avanti in dietro, esattamente sulla linea mediana, nella depressione sotto-tiroidea, al di sotto dell'unghia dell'indice sinistro, che serve di guida, e si perfora la membrana crico-tiroidea. Un senso di resistenza superata indica che si è entrati nella trachea.

Con lo stesso bistori condotto dall'alto al basso, non premendo, ma con movimenti di sega si taglia l'albero aereo e le parti molli per un tratto di due centimetri e mezzo. Se si agisse solamente premendo, la trachea potrebbe essere aperta per un tratto di 5 a 6 centimetri, mentre la pelle molto elastica sarebbe incisa appena, e la cannula quindi sarebbe mantenuta difficilissimamente.

L'uscita di una pioggia sottile di sangue e di mucosità miste ad aria indica che l'operazione è riuscita. L'emorragia venosa si ferma subito; se frattanto si sarà tagliato qualche grosso vase venoso si farà la legatura dei due capi.

V. — *Tracheotomia.*

Consiste nel taglio dei primi anelli della trachea sulla linea mediana anteriore del collo.

Anatomia. — La trachea, molto superficiale al di sotto della cricoide, lascia sentire sotto il dito i primi suoi anelli, ma diventa tanto più profonda quanto più si va verso il giugolo, al di sotto del quale essa non è più accessibile.

È ricoverta: 1° dalla pelle e dal connettivo sotto-cutaneo; 2° dall'aponevrosi cervicale superficiale, la quale forma sulla parte media anteriore del collo una linea bianca spesso distinta; 3° dai muscoli sterno-ioidei divaricati in basso, e dai muscoli sterno-tiroidei divaricati in alto; 4° dall' istmo del corpo della tiroide, la cui spessezza, altezza e vascolarità variano immensamente secondo gl'individui. Qualche volta i lobi del corpo tiroideo ipertrofico si toccano nella linea mediana; sempre una branca di comunicazione tra le arterie tiroidee inferiori incrocia la trachea sotto il margine inferiore dell' istmo. Più in basso la trachea è ricoverta dal plesso venoso tiroideo, sempre turgido per sangue in tutte le difficoltà respiratorie. Finalmente la presenza dei tronchi venosi brachio-cefalici, dell'arteria innominata e della tiroidea di Neubauer, senza parlare delle anomalie della provenienza della carotide, rendono pericolosissima l'apertura della trachea quanto

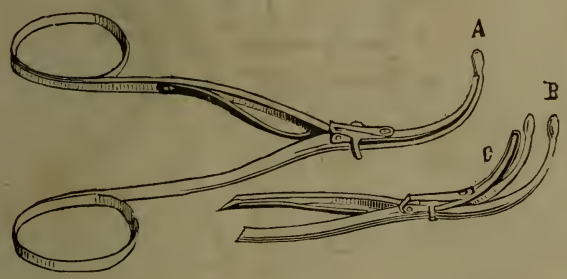

Fig. 233. — Dilatatore di Laborde.

più si va verso il margine superiore dello sterno. 5° Da uno strato celluloso, sorta di guaina che negli adulti può essere molto distinta, ma nei bambini è poco chiara.

Istrumenti. — 1° Un bistori retto a punta acuta ed a lama molto affilata. Un bistori bottonato.

2° Pinzette da dissezione ed uncini.

3° Un dilatatore a tre branche di Laborde.

4° Delle cannule da tracheotomia. Queste sono di dimensione e forma svariatissime. Dal punto di vista del loro calibro bisogna ricordarsi che devono avere come diametro per gli ammalati:

Da 2 a 4 anni	6	millimetri.
Da 4 ad 8 »	8	»
Da 8 a 12 »	10	»
Da 12 a 15 »	12	»
Adulti	12 a 15	»

Non vi è inconveniente nel servirsi di cannule un poco voluminose, la respirazione è meglio assicurata. La curva delle cannule deve essere tale che l'estremo interno non possa premere contro la parete posteriore della trachea. Le cannule devono es-

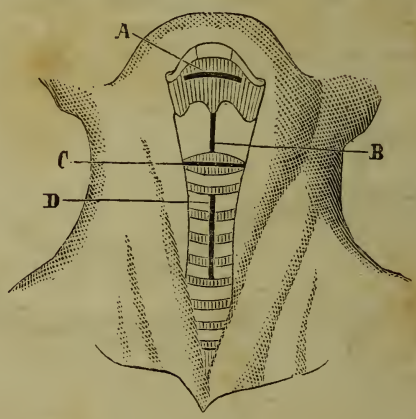

Fig. 234. — Broncotomia; A, laringotomia sotto-ioidea; B, laringotomia tiroidea; C, laringotomia crico-tiroidea; D, tracheotomia.

sere sempre doppie, a superficie molto lisce, e deve entrare l'un pezzo nell'altro esattissimamente. La cannula esterna ha il pa-

diglione appiattito e provvisto di due fori o anelli laterali, che servono a fissare i nastri. La cannula interna è mantenuta ferma da uno o due bottoni V. fig. 235.

5° Delle barbe di penna: delle spugne montate, delle pinzette curve completano l'apparecchio.

Operazione. — La stessa posizione del paziente, degli aiutanti e dell'operatore che per la crico-tracheotomia.

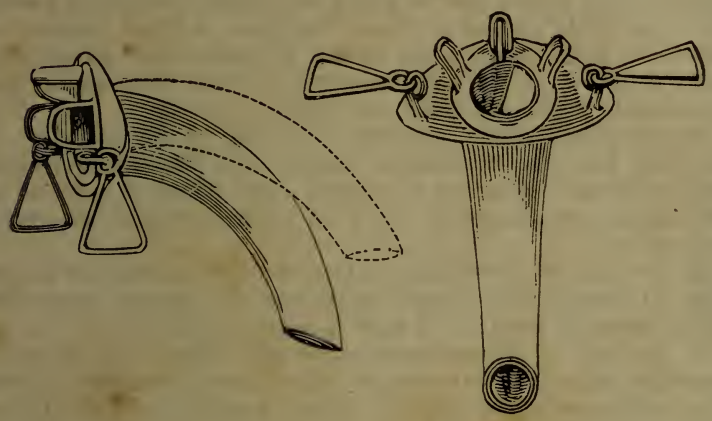

Fig. 235. Cannule per tracheotomia.

1° Apertura della trachea. — A. *Processo ordinario.* — Dopo essersi assicurato della posizione delle parti, l'operatore esegue una incisione cutanea nella linea mediana anteriore del collo, dal margine inferiore della cartilagine cricoide verso la fossetta del giugolo, per una estensione di 5 a 6 centimetri. La laringe può fissarsi con la mano sinistra, oppure se non si vuole aumentare la dispnea, si opera senza fissarla. Incisa la pelle e l'aponevrosi, si scostano cautamente i muscoli sterno-ioideo o sterno-tiroideo e se ne tagliano le fibre se sono intimamente connesse. In tal modo si scovre la parte superiore della trachea, in parte ancora nascosta dall'istmo della tiroide e dal plesso venoso tiroideo.

Secondo certi autori, bisogna continuare a tagliare a piccoli colpi, legando i vasi a seconda che si tagliano e non aprire la trachea se non è cessata l'emorragia.

Trousseau per il primo ha insistito sopra questo fatto, che l'apertura della trachea, rendendo possibile la respirazione, è il mezzo più sicuro per arrestare l'emorragia venosa. Dopo essersi assicurati con la palpazione che non vi è nessuna arteria voluminosa innanzi alla trachea, si punge col bistori retto, infossandolo abbastanza profondamente perchè l'elasticità degli anelli non lo respinga. Un senso di resistenza superata indica che la punta è penetrata nella trachea.

La punzione si fa sotto il margine inferiore della cartilagine cricoide. Per evitare che la punta del bistori traversi la parete posteriore della trachea e ferisca l'esofago, è bene limitare la lunghezza della lama, o con strisce di sparadrappo avvolte attorno al bistori, o più semplicemente col dito medio appoggiato fermamente sopra una delle sue facce.

Con lo stesso bistori puntuto o con un bistori bottonato si prolunga dall'alto in basso la sezione della trachea. Nei bambini si devono tagliare 3 o 4 anelli, nell'adulto 4 o 5, se si deve situare una cannula, 6 o 7 se bisogna estrarre un corpo estraneo.

B. *Processo di Bourdillat.* — Consiste nel tagliare con un sol colpo di bistori tutte le parti molli sino alla trachea. In un secondo tempo si punge e si apre il canale aereo.

C. *Processo di Chassaignac.* — Un solo tempo. Un tenacolo scanalato nella sua convessità si infossa sotto il margine inferiore della cartilagine cricoide; questo penetra nella cavità laringea e, tenuto con la mano sinistra, serve a fissare la trachea. Un bistori puntuto, guidato sulla scanalatura del tenacolo, penetra nella trachea e taglia in un sol colpo, dall'alto in basso, le parti molli e gli anelli tracheali per una estensione conveniente. Questo taglio può farsi con un bistori bottonato, introdotto dopo la punzione della trachea (1).

D. *Coltello arroventato.* — Si punge la trachea, e si attraversano le parti molli con un bistori con l'estremo rotondo, la cui lama si sia arroventata. Il tallone della lama si ricovre con un pannolino bagnato, per evitare qualunque possibile scottatura e per limitare la parte che deve penetrare. Il taglio riesce facile e l'escara poco estesa.

---

(1) Langenbeck fissa nello stesso modo che Chassaignac la trachea con un uncino. Questo però è fatto da due branche le quali, quando il taglio della trachea è eseguito, si fanno divaricare e si può fra esse introdurre agevolmente la cannula nella apertura tracheale.

Insomma questo uncino di Langenbeck fa l'ufficio di tenaculum e di dilatatore. (T).

E. *Galvano-cauterio.* — Il coltello galvanico non presenta gli stessi vantaggi. Riscaldato al color rosso taglia lentissimamente i tessuti e dà un' escara enorme ; riscaldato al bianco fa correre il pericolo di emorragie.

2.° Situazione della cannula. — Appena si è aperta la trachea , senza cambiare posizione , l' operatore tenendo per guida la lama del bistori rimasta in sito e che può servire a scostare in fuori uno dei margini della ferita, introduce il dilatatore chiuso sin dentro alla trachea. Quando è sicuro della posizione del dilatatore lo apre al grado conveniente e per situare la cannula fa sedere l' ammalato. Bisogna operare lentamente, per non correre il rischio di mettere la cannula innanzi alla trachea. La cannula si tiene con la mano destra, col becco direttamente rivolto in dietro. La si fa scorrere tra le branche del dilatatore e la si spinge verso la parete posteriore della trachea sino a che la arrivi a toccare. Un movimento di semi-rotazione la fa penetrare nella trachea alla profondità voluta. I nastri di filo, fissati nei fori laterali , si legano dietro il collo e si aspetta che il sangue si arresti.

La pressione esercitata dalla cannula sui margini della ferita contribuisce all' emostasia. Nel bisogno si pone un pezzo di esca sotto il padiglione della cannula, o si sostituisce quella che c' è con una più grande.

Art. XIV. — Toracentesi. — Operazione dell' empiema.

La toracentesi è l' operazione con la quale si evacua una raccolta di liquido dalla cavità pleurica. Quando si apre il torace con un bistori, per dare uscita ad una raccolta purulenta, l'operazione prende il nome di empiema.

Il luogo di elezione è quasi lo stesso per queste operazioni. Per evitare le arterie intercostali e la mammaria interna, il fegato ed il diaframma , si apre il sesto spazio intercostale contando dall' alto, nella linea ascellare, ad eguale distanza dai due archi costali.

1.° *Toracentesi.* — La punzione della pleura si fa , o con un trequarti ordinario, il cui padiglione è munito di un cilindro di cartapecora bagnato, per evitare l' entrata dell' aria nella sierosa, o col trequarti più piccolo dell' aspiratore di Dieulafoy o di Potain.

L' ammalato è seduto sul letto, l' operatore determina esattamente il punto dove deve pungere : con un bistori o una lancetta fa una incisione cutanea di un centimetro, nello spazio in-

tercostale inferiore (il settimo dall' alto). Un aiutante tira in alto i tegumenti, in modo che la piccola ferita corrisponda esattamente al sesto spazio. L'operatore tiene il trequarti con la mano destra e limita col medio o l' indice fermamente applicato sulla cannula la lunghezza dello strumento che deve entrare, mentre che con la mano sinistra scosta i margini della ferita cutanea. Con un colpo secco, o con un movimento di succhiello, l' operatore introduce il trequarti sino alla profondità di 4 o 5 centimetri.

Mantenendo la cannula con la mano sinistra, ritira il punteruolo ed il liquido comincia a colare. Se l' orifizio interno della cannula è chiuso da una falsa membrana, la si respinge con uno stiletto. Si lascia scorrere il liquido sino a che gli accessi di tosse e l' uscita intermittente della sierosità annunziano che il pulmone non può più dilatarsi. Si ritira la cannula, e la pelle riprendendo la sua posizione rende impossibile l' entrata dell' aria nella pleura.

Adattando al padiglione della cannula un cilindro di cartapecora bagnato, si permette l' uscita del liquido e si impedisce l' entrata dell' aria nella sierosa.

Coi trequarti poco grossi degli apparecchi aspiratori, la incisione cutanea non è necesssria, e siccome non è a temere l' entrata dell' aria si punge direttamente nello spazio intercostale scelto (sesto o settimo). Il trequarti fine deve essere preferito all' ago tubulato, la cui punta potrebbe ferire il pulmone.

Alcuni chirurgi pungono più in basso e più in dietro di quello che noi abbiamo indicato. Sebbene per la raccolta di liquido i visceri sieno spostati, pure noi crediamo che in questo modo si può ferire il fegato ed il diaframma. Per le raccolte incistate il punto di punzione è dettato dalla sede della collezione.

2.° Operazione dell' empiema. — L' apertura della cavità pleurale eseguita col bistori conviene ai casi di raccolte purulente. Sebbene gli autori abbiano indicato come luogo da scegliere per l' incisione il settimo o l' ottavo spazio intercostale contando dall' alto, pure noi crediamo sia preferibile di non scendere oltre il sesto spazio. In questa operazione però, siccome si tagliano i tessuti strato per strato, è facile poter rispettare i visceri, e si può operare in uno spazio intercostale inferiore.

L' ammalato è seduto od anche coricato sul lato sano, se questa posizione può essere sopportata. L' operatore, tendendo i tegumenti con la mano sinistra, taglia la pelle trasversalmente per un' estensione di 5 o 6 centimetri, alla parte media del sesto spazio intercostale, e ad eguale distanza dei due archi ossei. Taglia successivamente, strato per strato, i piani muscolari per tutta

la lunghezza della ferita. Scoverta la pleura introduce il dito nella ferita per assicurarsi della presenza della raccolta, poi taglia lentamente la sierosa e se occorre, le false membrane che la tappezzano. Vuotato il pus, si mantiene aperta la ferita con un nastrino o un tubo da drenaggio, che impedisce la riunione dei suoi margini.

Art. XV. — Operazioni che si eseguono sull' esofago.

L' esofago forma un condotto muscolo-membranoso esteso dalla sesta vertebra cervicale alla decima dorsale. Nello stato di vacuità le sue pareti sono accollate.

Esso offre a considerare due porzioni, di cui la superiore o cervicale presenta un maggiore interesse pel chirurgo, perocchè è la sola accessibile dalla via esterna. La parte inferiore od intra-toracica ha rapporti di vicinanza coi polmoni, il cuore, i grossi vasi, la trachea ed il bronco sinistro, i nervi pneumogastrici ed il diaframma; essa è quasi inaccessibile.

Anatomia. — Messo sulla colonna vertebrale, dalla quale è diviso mediante un raro tessuto cellulare, l' esofago comincia in dietro della cartilagine cricoide. Ricoverto dalla parte superiore della laringe e dalla trachea è leggermente inclinato a sinistra e sorpassa l' albero aereo di questo lato. A questo punto è coverto dal lobo sinistro del corpo tiroideo, incrociato dall' arteria tiroidea inferiore con la sua vena. Il nervo ricorrente sinistro poggia sulla sua faccia anteriore, tra esso e la trachea, ricoverto dal muscolo sterno-tiroideo.

Il nervo ricorrente destro costeggia al contrario il margine posteriore dell' esofago. Sulle parti laterali, i vasi carotidei, i nervi pneumogastrici ed il gran simpatico formano i rapporti di vicinanza, rapporti necessariamente più intimi al lato sinistro del collo.

I. — *Cateterismo.*

Si esegue con le sonde di gomma elastica, di un diametro di 8-10 millimetri e di lunghezza conveniente, con due fori laterali od un foro centrale all' estremo esofageo, e leggermente svasato in forma di imbuto all' altro estremo. Il cateterismo si fa dalla bocca o dal naso.

A. Dalla bocca. — L' ammalato è seduto con la bocca largamente aperta, la testa fortemente rovesciata in dietro, per ren-

dere per quanto più si può dritto il condotto. L' operatore situato di fronte al paziente abbassa la lingua con l' indice ed il medio sinistro. Con la mano destra, tiene, come penna da scrivere, l'estremità stomacale della sonda, precedentemente oleata, e la spinge sino alla parete posteriore della faringe, guidandola con le dita della mano sinistra, quindi delicatamente spinge la sonda lungo la parete posteriore della faringe, sino a che essa abbia oltrepassato l' apertura della laringe. Accessi violenti di tosse indicano che il becco della sonda, restato troppo innanzi, si impegna nelle vie aeree. Bisogna in questo caso riportarla in dietro e cercare di seguir bene la parete della faringe.

Nel momento in cui il becco della sonda arriva all' apertura superiore dell' esofago, dietro l' anello della cricoide, spesso si produce uno spasmo, che bisogna vincere, mantenendo in contatto l' istrumento con la parete del canale e spingendolo pian piano in basso, girandolo fra le dita. Superato questo punto, la sonda si avanza senza difficoltà. In alcune persone la sensibilità della mucosa obbliga a ripetere i tentativi, e con pazienza e delicatamente si giunge sempre a superare l'istmo delle fauci.

Quando la sonda introdotta dalla bocca deve restare in sito per qualche tempo, è facile di farla riuscire dal naso (Boyer). Mediante una sonda di Belloc si fa arrivare nella bocca un filo forte e doppio, di cui l' altro estremo esce da una narice. Alla estremità boccale di questo filo si lega solidamente il padiglione della sonda, quindi si porta la sonda con le dita sin dietro il velo-pendolo. Tirando sul capo nasale del filo, si fa entrare la sonda nel naso e si lega il filo al berretto dell'ammalato.

A. Dal naso. — Il cateterismo dal naso presenta maggiori difficoltà a causa della via meno diretta che bisogna seguire, della sensibilità delle parti e delle contrazioni riflesse che ne risultano.

Se non si fa uso di un'anima nell'interno della sonda, si tiene questa con la mano destra e si spinge d'avanti in dietro facendola scorrere sul pavimento nasale, sino a che il suo becco arrivi a toccare la parete posteriore della faringe. Con le dita della mano sinistra introdotta dalla bocca, o con un uncino smusso, si afferra l'estremità stomacale dietro il velo-pendolo, e la si dirige in basso, mentre la mano destra fa camminare la sonda lentamente.

Spesso è impossibile di guidare la sonda dalla bocca. In questi casi si fa uso di un' anima alla quale si dà la conveniente curva, ovvero di un' anima articolata, come quella proposta da Blanche per i matti. Regola generale, le sonde devono essere ritirate almeno ogni quarantotto ore, se non si vuol correre

il pericolo di ulcerazioni nei punti di contatto, e quindi di accidenti gravissimi.

II. — *Dilatazione.*

Essa è istantanea o graduata, e temporanea o permanente.

A. Dilatazione graduata temporanea. — Essa si esegue o con candelette di gomma elastica, con l' estremo rigonfiato e fatto da due coni addossati per le basi, o più spesso con palle d'avorio, di forma ovoidale e di grandezza graduata. Queste palle si avvitano all'estremità di un'asta di balena leggermente curva. Si introducono nello stesso modo della sonda. Si lasciano un momento in sito e successivamente se ne introducono parecchie di dimensioni crescenti. Bisogna respingere l'uso di aste provviste di palle sovrapposte, perchè il loro ravvicinamento dà all' asta stessa una grande rigidità.

Se si mantiene la palla in sito per qualche minuto, bisogna che l'ammalato inclini la testa innanzi, affinchè la saliva segregata in abbondanza non penetri nelle vie aeree.

B. Dilatazione graduata permanente. — Questa si esegue mediante palle d' avorio forate da un canale e sospese ad un cordone di seta che attraversa questo canale (Switzer). Per farle arrivare nel restringimento, si fissano all'estremità d'un'asta di balena, avvolgendo due o tre volte attorno ad essa la corda che le sostiene. Quando l'uliva è situata bene, si svolge la corda, si ritira l' asta e si lascia in sito pel tempo sufficiente, senza troppo incomodo del paziente. Il cordone di seta permette di ritirare la palla facilmente, e fissato all'esterno impedisce che l'uliva possa scendere nello stomaco.

C. Dilatazione violenta. — Questa è piuttosto una divulsione, una rottura per allontanamento, che una semplice dilatazione.

Il dilatatore di Demarquay è una pinzetta lunga a 3 branche e con una conveniente curvatura. Si introduce chiusa dalla bocca e quando essa è penetrata nel restringimento, si allontanano le branche e si lacerano i tessuti. Bisogna maneggiare questo strumento molto delicatamente. Lo allontanamento delle branche è massimo alla loro estremità, e si corre il pericolo di lacerare i tessuti sani se si è oltrepassato il restringimento.

Il dilatatore di L. Le Fort è costruito secondo un principio migliore. Esso porta al suo estremo esofageo un rigonfiamento cilindrico terminato da una piccola candeletta di gomma elastica che fa da conduttore. La parte rigonfiata essendo situata nel restringimento, si allontanano le sue valve al grado giudicato con-

veniente, facendo progredire una vite situata all'estremo esterno dell'istrumento. L' azione del dilatatore è quasi limitata al punto ristretto.

III. — *Esofagotomia interna.*

Maisonneuve usa un esofagotomo composto di due lame metalliche solide addossate , le quali formano un tubo a doppia scanalatura. Questo tubo termina al suo estremo boccale con un anello che serve a mantenerlo, all'estremità stomacale esso tiene un giro di vite nel quale si fissa una candeletta conduttrice. La curva dell'istrumento è calcolata su quella del condotto esofageo.

Due lame taglienti smusse su di una lunga e sottile asta di acciaio scorrono nelle scanalature del tubo. Ogni lama è alta 12 millimetri e di forma rotonda , ma taglia solo nel suo terzo anteriore , ed è ottusa nel resto della sua estensione. Ne risulta che le parti sane del condotto sono scostate semplicemente e che le parti ristrette soltanto sono interessate. Si può servirsi di una sola lama e tagliare il restringimento da un lato solo, ovvero fare agire le due lame guidate nelle scanalature del tubo metallico, preventivamente introdotto sino al di là del restringimento.

Trélat fa uso di un esofagotomo che taglia di dietro in avanti e non d'avanti in dietro come il precedente. Consiste di un' asta metallica concava graduata , in modo da far conoscere ad ogni istante la profondità alla quale si è arrivati. In vicinanza del suo estremo stomacale , o a 4 o 5 centimetri al di sotto, presenta un rigonfiamento. Al di sotto di questo rigonfiamento l'asta è forata da due finestre laterali che dànno passaggio alle lame dell'istrumento. Queste lame spiegate hanno una inclinaziene molto leggiera ;

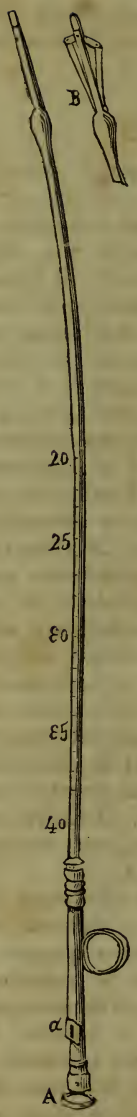

Fig. 236. — Esofagotomo di Trélat.

sostenute in dietro, esse sono più sporgenti in vicinanza dell'estremo dello strumento e non possono tagliare che di dietro in avanti. Esse si spiegano o rientrano nella guaina, secondo il senso in cui si volta il bottone situato all'estremità esterna dell'esofagotomo.

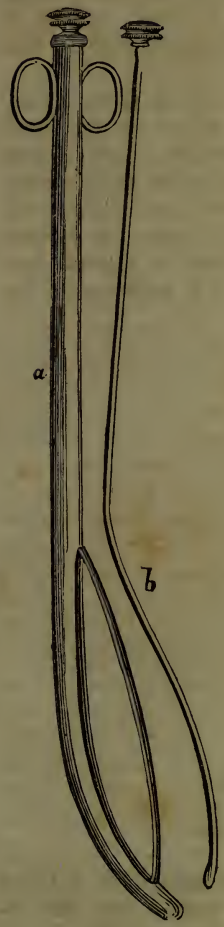

Fig. 237. — Sonda di Vacca.

Si determina esattamente con l' esofagotomo la sede e la lunghezza del restringimento e si legge sull'asta graduata la distanza ove comincia, e poi quella ove finisce il restringimento. Spingendo l' istrumento, il piccolo rigonfiamento è arrestato dal restringimento. Si oltrepassa questo, poi ritirando lentamente l' asta, l' oliva si arresta di nuovo. La distanza fra i due punti di fermata indica la lunghezza del restringimento. Nel momento in cui l' oliva tirata da basso in alto si arresta contro l' estremità stomacale del restringimento, si fanno divaricare le lame taglienti. Si incide, tirando lentamente l'asta, poi superato il restringimento si fanno rientrare le lame nella guaina e si ritira l'istrumento.

IV. — *Esofagotomia esterna.*

L'apertura dell'esofago dall'esterno all' interno non si può fare che nella sua porzione cervicale; non si deve scendere troppo in vicinanza dello sterno, tanto a causa della profondità del canale in questo punto, che pei pericoli che risultano dalla presenza di vasi e nervi voluminosi nelle vicinanze.

Istrumenti. — Bistori, pinzette da legatura, uncini acuti e smussi, pinzette curve per estrazione, una sonda di Vacca per fare sporgere la parete esofagea. La necessità di un conduttore, di una guida, viene dalla disposizione dell' esofago le cui pareti nello stato di vacuità sono accollate. Se vi è un corpo estraneo questo serve di guida; se si tratta di un restringimento, la sonda di Vacca è un conduttore prezioso.

Questo conduttore è un tubo di metallo, di lunghezza e di

curva conveniente, con una lunga finestra sulla sua concavità, in vicinanza dell'estremo esofageo. Da questa finestra, premendo su di un bottone situato nel padiglione della sonda, si fa sporgere un'asta metallica, la quale solleva la parete dell'esofago, e rende beante il condotto. L'*ectopesofago* di Charrière, avendo la finestra lateralmente, fa sporgere la parete laterale sinistra dell'esofago.

Operazione. — L' ammalato è coricato, con la testa mezzanamente tesa e leggermente inclinata a destra, per mettere bene in evidenza il lato sinistro del collo. L'operatore situato a sinistra dell'ammalato, esegue lungo il margine anteriore dello sterno-cleido-mastoideo sinistro, o un poco più innanzi, un'incisione che cominciando a 2 centimetri al di sopra dello sterno, si estende sino al margine superiore della cartilagine tiroidea. Quindi successivamente, strato a strato, taglia la pelle, il pellicciaio e l'a-

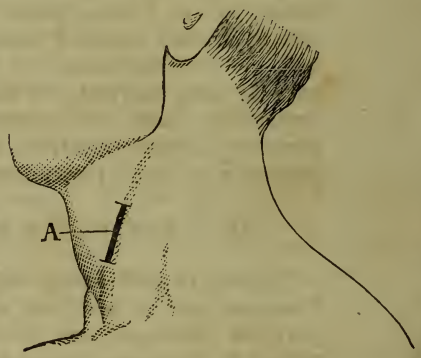

Fig. 238. — Esofagotomia esterna.

A, tracciato dell' incisione cutanea.

ponevrosi superficiale. Se si incontra la vena giugulare esterna o anteriore l' operatore la fa spostare o la taglia fra due legature.

Lo sterno-mastoideo si tira in fuori; si sposta o si taglia l'omoplata-ioideo, si fa portare in dentro lo sterno-ioideo e lo sterno-tiroideo più profondo. Con la vista e col tatto l'operatore riconosce la trachea e al di fuori di questa il fascio nerveo vascolare. Egli lo sbriglia col dito e con la sonda scanalata, e lo fa portare in fuori da un largo uncino ottuso.

Dopo essersi assicurato della posizione dell'arteria tiroidea inferiore, che bisogna risparmiare, introduce la sonda di Vacca nell'esofago, e quando essa è giunta alla profondità necessaria, egli dirige la sua convessità a dritta e premendo sul bottone fa scattare la molla situata dalla parte della sua concavità. Affidando la sonda ad un assistente che la mantiene fissa, l'operatore porta nella ferita il suo indice sinistro. Riconosce il nervo ricorrente destro che passa sulla faccia anteriore dell' esofago e per esser sicuro di evitarlo, punge la parete esterna del canale esofageo. Con un bistori bottonato o con le forbici, di cui una branca si fa scorrere nel canale, si dà all' incisione l'estensione che si giudica necessaria.

V. — *Corpi estranei nell'esofago*

Quando un corpo estraneo si è arrestato nella faringe o nell' esofago bisogna o spingerlo nello stomaco o ritirarlo per la bocca, o infine estrarlo mediante l'esofagotomia esterna nel caso che fosssero falliti gli altri tentativi.

A. Propulsione. — Si cerca subito di far progredire il corpo estraneo d' alto in basso mediante la deglutizione dei liquidi, di un corpo molle e sdrucciolevole (midolla di pane, fichi, ecc.). Dupuytren in un caso in cui una patata si era soffermata nell'esofago, la schiacciò con le dita attraverso le parti molli del collo.

Se il corpo estraneo è levigato e non presenta ruvidezze che potessero lacerare la mucosa esofagea si spingerà verso lo stomaco con una bacchettina (A. Parè), con una piccola spugna fissata all'estremità di una bacchetta di balena, badando di operare colla maggiore delicatezza, e di accompagnare il corpo estraneo nella sua discesa onde evitare che si soffermi nuovamente.

B. Estrazione dalla bocca. — Questa si applica ai corpi estranei duri, irregolari, quando fossero incuneati ed a tutti i corpi estranei che non avessero sorpassato l'anello cricoideo.

Allorchè il corpo estraneo si è soffermato nella faringe si possono usare le dita e le pinzette curve di Cloquet il cui uso è molto comodo. Se il corpo estraneo è più incuneato, si può far uso della pinzetta di Collin a doppia articolazione con una sola branca mobile, o della pinzetta di Mathieu composta di una serie di pezzi incrociati ed articolati che finisce con delle branche finestrate. Ma è sempre difficile di prendere il corpo estraneo in un punto conveniente e di ritirarlo senza lacerare le pareti del canale.

Tutti gl'istrumenti destinati a passare al di sotto del corpo da estrarre per portarlo di basso in alto presentano questo incon-

veniente, che l'adattarsi esattamente dell'esofago sul corpo estraneo sovente rende impossibile il loro passaggio. In questa ca-



Fig. 239. — Pinzetta di Robert e Collin.

tegoria vanno comprese le anse di corda e quelle metalliche contenute in una cannula, gli uncinetti semplici o doppii, la spugna preparata fissata all'estremità di una bacchetta di balena, che poi si lascia rigonfiare dal muco prima di ritirarla.

Béniqué fa scivolare al di sotto dell'ostacolo un piccolo sacco di pelle fissato alla estremità di una sonda di gomma; l'insuffla, chiude la sonda e ritira il tutto da basso in alto. Fontan rigonfia la piccola tasca mediante un liquido; acciò offra maggior resistenza.

Allo stesso scopo sono stati costruiti il paniere di de Graefe, e l'estrattore di Baudens il quale introdotto chiuso si apre in forma di ombrello al di sotto del corpo estraneo per ritirarlo.

C. Esofagotomia esterna. — Se i tentativi fatti per estrarre il corpo estraneo per le vie naturali falliscono, si ricorre all'esofagotomia esterna.

Art. XVI. — Paracentesi addominale.

Quando la cavità peritoneale è la sede di un versamento di siero, si svuota il liquido mediante la paracentesi. I chirurgi inglesi eseguono la puntura sulla linea alba dell'addome ad eguale distanza dal pube e dell'ombelico o un po' più vicino alla cicatrice ombelicale, per mettersi al coperto dall'emorragia.

In Francia il luogo di elezione per la puntura dell'addome è il mezzo di una linea che congiunge l'ombelico con la spina iliaca antero-superiore sinistra. Si evita così il fegato, lo stomaco, la milza e le parti fisse dell' intestino crasso, e si capita in fuori della vescica e del tragitto dell'arteria epigastrica. Quando si deve eseguire la puntura dell' addome in una donna incinta o in un caso di tumore addominale, si sceglie del pari il fianco sinistro, ma dopo essersi assicurati con un attento esame che non si corre il pericolo di ledere qualche viscere spostato.

Apparecchio istrumentale. — Un trequarti retto ordinario di media dimensione. La cannula può essere munita anticipatamente di un tubo di gomma elastica, nel quale si fa rientrare il suo padiglione, quando il punteruolo è ritirato, e che permette di portare il liquido in un recipiente situato presso al letto.

Operazione. — Il malato è coricato sul dorso, il tronco un po' elevato ed inclinato verso il lato sinistro e situato alla sponda sinistra del letto, con le gambe distese o leggermente flesse. Si fa passare una tovaglia od un lenzuolo ripiegato a cravatta sotto i reni del paziente. Un assistente situato a dritta dell' infermo poggia leggermente le due mani aperte sul lato dritto del ventre, onde far rifluire il liquido verso il lato opposto.

L'operatore si situa a sinistra a livello delle cosce del malato. Dopo aver preso i suoi punti di ritrovo e fissato il luogo della punzione, si assicura con la percussione se a tal livello non si incontri per caso un'ansa intestinale. Egli deve trovare una mattezza assoluta. Fissando l' indice sinistro presso al punto della punzione, con la mano destra prende il trequarti la cui cannula è leggermente spalmata di olio. Il manico del punteruolo è situato nel concavo della mano, il pollice e le ultime dita fissano l'istrumento, mentre che l'indice allungato ed applicato con forza sulla cannula limita la lunghezza del trequarti che si vuol far penetrare.

L'operatore deve assicurarsi che il punteruolo sia ben aguzzo, che giuochi bene nella cannula, e che l' estremità assottigliata di quest' ultima si applichi molto esattamente sul punteruolo. L' istrumento tenuto perpendicolarmente alla parete addominale viene infossato con un colpo secco. Anche quando la parete addominale offre una grande spessezza è inutile di fare un'incisione per facilitare la progressione del trequarti. La mano sinistra fissa allora la cannula, si ritira il punteruolo ed il liquido scorre. La mano sinistra dell'operatore restando applicata sul ventre accompagna la parete nella sua retrazione, onde evitare che l' estremità della cannula abbandoni la cavità peritoneale. Se dei fiocchi membranosi, l'epiploon o un'ansa intestinale vengano ad otturare l' orifizio interno della cannula, si spingono dolcemente mediante uno stiletto fatto passare nello interno della cannula stessa. Mentre che il liquido scorre, l'assistente situato a dritta preme sul ventre con le mani applicate a piatto, ovvero incrocia sull'addome i capi del lenzuolo situato sotto i reni per esercitare sulle pareti una pressione continua e progressiva.

Svuotato il liquido, si ritira la cannula; le dita della mano sinistra fissano la parete addominale, mentre la mano destra ritira l'istrumento. La ferita vien chiusa con un pezzo di sparadrappo, di taffettà o con un pò di collodion. Se dalla puntura vien fuori

molto sangue, una pressione esercitata stringendo per qualche istante la parete fre le due dita basta ad arrestarla.

Per evitare le sincopi, derivanti dal brusco cambiamento apportato alla circolazione per lo svuotamento del liquido, si stringono fortemente i capi della tovaglia che contorna il ventre incrociandoli, adattandoli a tutta la parete addominale, e quindi fissandoli solidamente,

A questo scopo, e per ottenere uno svuotamento più lento e più completo del liquido, Fleury dell'ospedale del Val-de-Grace adoperava il seguente processo. Il trequarti viene introdotto seguendo le norme stabilite. Ritirato il punteruolo, si spinge nella cannula una sonda flessibile di gomma di media grandezza, la si introduce nell'addome ad una conveniente profondità, dopo si ritira la cannula. Il liquido scorre più lentamente, i due fori di cui è provvista la sonda l'espongono meno ad essere otturata e la si può portare senza pericolo in tutti i punti anche più riposti della cavità peritoneale per estrarne il siero. Finalmente se si vuole interrompere lo scolo del liquido, basta otturare la sonda con uno zaffo.

Art. XVII. — Erniotomia. — Chelotomia.

Quest' operazione ha per iscopo di togliere gli ostacoli che si oppongono a che i visceri erniosi e strangolati rientrino nella cavità addominale. Essa è più conosciuta sotto il nomo di *sbrigliamento*. Questo sbrigliamento si può praticare sia sull' anello fibroso, sia sul colletto del sacco erniario, secondo il punto e la sede della costrizione.

I. — *Erniotomia inguinale.*

Apparecchio istrumentale. — Un bistori convesso ed un altro bottonato, delle pinzette da dissezione, delle sonde scanalate, delle forbici smusse, degli aghi da sutura. Noi non faremo che menzionare gl' istrumenti speciali: bistori concavo di Cooper, bistori a vagina di Sédillot, sonda alata di Méry, sonda di Huguier, ecc.

L' erniotomia, operazione di urgenza, non si pratica sempre con la regolarità che comporta una descrizione generale. Vi ha poche operazioni che più di questa presentano delle particolarità non prevedute e richiedono da parte del chirurgo più abile, sagacia e risolutezza.

Operazione. — Rasa accuratamente la parte, il paziente vien coricato su di un letto elevato per evitare molta fatica all' operatore, il tronco è leggermente sollevato e le gambe un pò flesse.

Il chirurgo si situa dal lato dritto del letto, o dal lato dell'ernia se la posizione gli sembra più favorevole.

1° *Taglio degl'involucri.* — Bisogna ricordarsi che le disposizioni anatomiche normali sono sempre profondamente modificate, per poco che l'ernia sia antica e che del pari l'infiammazione determina dei cambiamenti nei rapporti dei piani fibrosi.

Se l'ernia è piccola, si pratica una semplice incisione rettilinea seguendo il grande asse del tumore. Se l'ernia è voluminosa si fa un'incisione curvilinea a T o a croce. L'incisione deve sempre sorpassare in alto l'apertura del canale inguinale, in basso la parte inferiore del sacco erniario, per non lasciare cul di sacco in cui il pus possa accumularsi.

Pigliando la pelle del tumore fra il pollice e l'indice sinistro, l'operatore forma una plica trasversale, una delle estremità della quale egli affida ad un assistente. Divide perpendicolarmente questa plica, sia da fuori in dentro, sia da dentro in fuori, traversando la sua base con un bistori che poscia porta in avanti. Se l'incisione non è molto estesa, si prendono le sue labbra con una pinzetta, si sollevano e s'ingrandisce come conviene. I vasi recisi vengono legati o torti, e la ferita viene ben nettata con la spugna per mettere a nudo gli strati sottostanti.

Con una pinzetta a branche sottili, leggermente appoggiata sul piano fibroso messo a nudo, ovvero col pollice e l'indice sinistro, si forma una piega trasversale che si solleva e si apre perforandola nel punto più favorevole. Si fa scorrere sotto questo foglietto la sonda scanalata che serve da conduttore per dividerlo in tutta la lunghezza della ferita. Si incide in tal modo ciascun foglietto, sia qualunque il loro numero, operando sempre con la maggiore prudenza, e non recidendo i tessuti senza averli prima ben riconosciuti.

2° *Apertura del sacco erniario.* — Si arriva così sul sacco erniario, che ordinariamente si riconosce dal liquido che contiene. Ma non è sempre così, e spessissimo si apre il sacco senza avvedersene. Riconosciuto il sacco, si afferra la sua parete con le pinzette, la si incide in un punto sollevato dal liquido, e fatta questa puntura, si prolunga l'incisione sulla sonda, in alto fino al colletto, in basso sino al fondo del sacco.

La distinzione dei visceri spostati è cosa molto delicata. L'epiploon può esser confuso con delle zolle di grasso. L'intestino non sempre presenta una superficie liscia, levigata, e malgrado il detto di Maisonneuve « quando non si è certi di esser sull'intestino, è segno che non ancora si è giunti a scoprirlo » pure l'errore è cosa possibile. L'intestino sovente è nerastro, ispessito, pregno di sangue venoso indurito, irriconoscibile: l'epiploon è globuloso, resistente e carnificato.

Sédillot consiglia il seguente mezzo, che non gli è mai fallito sempre che esiste un involucro peritoneale. « Questo mezzo consiste nel portare il dito nell' apertura fatta con lo sbrigliamento : se il dito arriva nella cavità addominale , allora certamente si è aperto il sacco ; per contrario se il dito resta al di fuori del peritoneo e non penetra nella sua cavità, allora il sacco erniario è situato più profondamente e non è stato inciso, o non esiste. È allora che bisogna assicurarsi della struttura dei tessuti che si hanno sott' occhio ; e se non si arriva a constatare la presenza di uno strato muscolare appartenente al cieco o alla vescica, si può incidere senza timore per cercare il sacco erniario necessariamente situato più profondamente ».

Rigaud di Nancy indica questo processo: « Quando si suppone di essere arrivati sul sacco, si prende fra il pollice e l' indice sinistro, bene asciutti o ricoverti di una polvere assorbente, il piano più superficiale e si forma una plica molto stretta. Formata questa plica, se al di sotto si sente un tumore globuloso, se la plica scivola su questo tumore senza trasportarlo , allora certo non è l' intestino che si è preso. Si apre allora questa plica perforandola con un bistori tenuto di piatto, e s' introduce per l' apertura la sonda scanalata, per prolungare l' incisione in alto ed in basso. Se non si può formare una plica, se si sente sotto le dita una specie di vuoto, allora si porta il bistori bottonato in alto e si sbriglia. Spesso allora, se lo strozzamento ha la sua sede nell' anello fibroso, si vede dopo lo sbrigliamento che ancora non si è nel sacco erniario. Allora diviene possibile di formare stringendo fra il pollice e l' indice una plica mobile su di un tumore globuloso sottostante e si continua fino a che lo stringimento lasci sotto le dita una sensazione di vuoto. Si esamina allora accuratamente la superficie ; se essa è liscia e le fibre carnose sono distinte , allora si è giunti sull' intestino. Se ciò non ostante il bistori avesse interessata leggermente la parete intestinale, uno scolo di sangue venoso, continuo, indicherebbe che non bisogna andare oltre. La sezione degli strati fibrosi non dà luogo giammai ad un simile scolo di sangue ».

3.° *Sbrigliamento.* — Il dito indice scosta allora le anse intestinali , distrugge le aderenze se sono molli , e recenti, e risalendo verso il peduncolo dell' ernia, cerca di rendersi conto della natura e della sede dello strozzamento.

Se la costrizione ha sede negli anelli fibrosi, fatto raro, salvo per le ernie recenti, non bisogna preoccuparsi guari della direzione da dare allo sbrigliamento. Ma lo strozzamento dipendente dal colletto dei sacco è il caso più frequente, e questo colletto può esistere a livello dell' anello esterno , nel canale inguinale, o più presso al ventre, se non nel ventre stesso.

Per evitare l' arteria epigastrica, non bisogna mai sbrigliare in basso. Si è consigliato di portare l' incisione in alto ed in fuori, se l' ernia è obliqua esterna, in alto ed in dentro se l' ernia è diretta o interna. Disgraziatamente, la situazione del canale deferente è lungi dall' essere una guida sicura per la diagnosi della varietà dell' ernia. Nelle ernie già antiche, gli anelli sono confusi, il canale inguinale non esiste più, e gli elementi del cordone sono sparsi senza posizione fissa intorno al peduncolo dell' ernia. Dupuytren sbrigliava direttamente in alto.

Per mettersi al coperto della lesione dell' arteria epigastrica, al presente si praticano in generale le incisioni multiple di Scarpa e di Vidal de Cassis senza preoccuparsi del genere dell' ernia. È quasi dimostrato che questo vase è sempre lontano almeno 3 o 4 millimetri dal colletto del sacco erniario. Limitando la lunghezza delle incisioni ad 1 o 2 millimetri, e moltiplicandole a secondo del bisogno, si evita sicuramente di ferire l' arteria in parola.

L' uso della sonda alata, della sonda a battello di Huguier, dei bistori speciali di Pott, Cooper e Sédillot non è affatto necessario. L' indice sinistro è il miglore conduttore, ed il bistori bottonato ordinario è di uso soddisfacente.

Il dito introdotto fino al colletto del sacco contorna l' intestino per trovare il punto ristretto. L' unghia dell' indice sinistro si adatta sull' intestino, che allontana e protegge. La lama del bistori scivola di piatto sul polpastrello di questo dito, traversa l' anello costrittore fino a che il suo bottone sia un po' al di là del colletto.

L' operatore rialza allora l' indice sinistro, nello stesso tempo che dirige il tagliente del bistori sull' anello e divide premendo il colletto del sacco. Un piccolo scroscio annunzia l' avvenuta sezione. Si ripete questo sbrigliamento in più punti del giro del colletto, fino a che la punta del dito passi liberamente fra l'intestino e la parete del sacco e penetri nel ventre.

Malgaigne consiglia lo sbrigliamento praticato da fuori in dentro: « Io non fo l'incisione sullo scroto e sul sacco, ma proprio sul punto dove sembra che abbia sede lo strozzamento.... Tutti i tessuti sono così divisi fino al peritoneo, ed in tal modo non si ha nulla a temere dei vasi che si hanno sott'occhio e che si scostano a volontà. Se si trova che lo strozzamento è determinato da un' apertura fibrosa non si tocca affatto il sacco e si riduce l'ernia. In contrario si incide il colletto a piccoli colpi da fuori in dentro; oppure se la costrizione sembra molto forte si fa una piccola incisione sul peritoneo sia al di sopra sia al di sotto del colletto, il quale si solleva su di una sonda scanalata e si incide. »

Riduzione dei visceri. — Praticato lo sbrigliamento, tolto lo strozzamento, si esamina attentamente lo stato dei visceri erniosi. Se l'epiploon è sano ed in piccola quantità, sarà ridotto. Se poi è infiammato, suppurato, gangrenato ovvero solamente fuoriuscito in gran quantità, allora sarà lasciato fuori. La legatura, l'escisione prima o dopo la legatura, la cauterizzazione, non hanno alcun vantaggio sul semplice temporeggiare. L'importante è di non ridurre il viscere.

Intestini. — Se l'ansa erniosa è sana, si procede alla sua riduzione dopo averla accuratamente nettata. Ma bisogna prima di ogni altro assicurarsi dello stato della parte strozzata, tirando dolcemente per 2 o 3 centimetri l'intestino in fuori del colletto. La colorazione molto intensa, vinoso-violacea dell'intestino non è affatto indizio di gangrena. Se quindi, abbenchè colorata molto intensamente, l'ansa è calda, non è abbassata e non è perforata, bisogna ridurla.

Questa riduzione deve sempre operarsi con molta delicatezza per evitare di far rientrare nell'addome insieme all'intestino un colletto non sbrigliato. La mortificazione dell'intestino si rileva da una colorazione di foglia morta, giallo-grigiastra, dalla flaccidezza delle escare molto simili alla carta grigia bagnata.

Quando la gangrena è evidente dopo l'apertura del sacco, Gosselin consiglia di non sbrigliare per evitare la diffusione nello addome, e di lasciare nell'intestino una sonda in permanenza che favorisca l'uscita delle materie e la formazione di un ano accidentale.

Altri vogliono che si escida la porzione gangrenata, e che per mezzo della sutura si riuniscano le labbra della ferita intestinale. Se vi sono parecchie escare, ovvero se è mortificata l'intera ansa la si escide e si riuniscono i due capi dell'intestino con la sutura con invaginazione (1). Se vi è erosione della sierosa, infiltramento purulento delle pareti, ernia della mucosa,

---

(1) Questo è il consiglio dei moderni chirurgi.

Perchè l'operazione riesca bisogna asportare la parte gangrenata non solo, ma a destra ed a sinistra di questa un tratto di intestino sano altrimenti il peritoneo malamente nutrito si opporrebbe alla riunione per prima intenzione.

Bisogna inoltre aver molta cura a che nell'atto dell'operazione il contenuto intestinale non cada nel peritoneo; quindi il pezzo da asportare sarà compreso tra quattro legature, due a destra e due a sinistra. Si laverà poi con acqua fenicata tenendolo su di un recipiente di vetro disinfettato e quindi dopo averlo tolto, si farà la sutura dei capi intestinali col processo di Lembert ed in ultimo si toglieranno le legature periferiche.

(T.)

piccole perforazioni, dopo aver sbrigliato si lascerà l'intestino fuori senza ridurlo.

Quando si è decisi a lasciare un ano accidentale senza aver sbrigliato il colletto del sacco, può accadere che la costrizione sia molto forte da impedire l'uscita delle materie. In questo caso si pratica la dilatazione semplice o forzata col dito mignolo introdotto nella cavità dell'intestino, quindi si situa una sonda nell'estremo superiore; all'uopo si potrebbe praticare uno sbrigliamento multiplo della cavità intestinale.

Che devesi fare in seguito? Alcuni (Maisonneuve, Nélaton) riuniscono la ferita per prima intenzione. Altri (Gosselin) medicano per seconda intenzione, e all'occorrenza (Sédillot) escidono una porzione del sacco erniario. A noi sembra che la riunione immediata può presentare dei pericoli e che sia più prudente astenersene.

[Con l'introduzione dell'antisetticemia in chirurgia ritorna in voga l'operazione per la cura radicale delle ernie addominali.

Senza menzionare i numerosi processi antichi, i quali potrebbero avere un interesse puramente storico, diremo solo dei processi eseguiti recentemente con l'aiuto del metodo antisettico. Stule fu il primo che nel 1874 recentò i pilastri dello anello inguinale e li riunì mediante sutura al catgut, senza rimuovere il sacco. Questa operazione fu seguita da insuccesso. Nel 1876 Nussbaum eseguì un processo che ha molta analogia con la sutura reale degli antichi. Ecco il processo di Nussbaum: dopo aver riposto il contenuto del sacco erniario nel cavo addominale, si cuce con catgut il collo del sacco molto in sopra e quindi si recide il sacco ad un centimetro e mezzo innanzi alla sutura, ciò fatto se non vi sono aderenze il sacco si estirpa, si introduce la parte che è fuori nel ventre e si riunisce con sutura la ferita dello scroto. Se invece vi sono molte aderenze si asportano solo piccoli lembi di sacco, si lava tutto con soluzione fenicata al 5 % e si pone un drenaggio.

Lo Czerny in un primo processo denudava il sacco erniario ed isolava il suo collo, quindi legava questo col catgut ed escideva il sacco in sotto della legatura e chiudeva il canale erniario con la sutura incrociata da busto.

In un secondo processo non escideva il sacco, però chiudeva sempre con 3-4 punti di sutura nodosa il canale erniario, riuniva la ferita cutanea con sutura al catgut, previa l'applicazione del drenaggio.

Risel in certi casi invaginò, dopo averlo isolalo, il sacco erniario e lo assicurò mediante fili di catgut che attraversavano il suo lume, altre volte operò coi processi di Nussbaum, e di Czerny.

Il miglior processo è quello del Nussbaum. Questo autore crede che la sutura dei pilastri degli anelli sia superflua.

Egli ha eseguite molte volte questa operazione, sia dopo aver fatta la chelotomia, sia per ernie irreducibili a causa di estese aderenze e i risultati sono stati felicissimi.] (T.)

II. — *Erniotomia crurale.*

Nell'ernia crurale di raro lo strozzamento si fa al colletto del sacco, qualche volta all'anello crurale se l'ernia è recente; abitualmente lo strozzamento ha sede all'apertura della fascia cribriforme, nella quale i visceri si sono cacciati.

Ne risulta. 1° che gl'involucri del tumore sono molto sottili, non essendo costituiti che dalla pelle, dal tessuto sottocutaneo e dal setto crurale, più o meno modificati dall'azione del cinto e dall'infiammazione; 2° che le vive discussioni basate sull'anatomia dell'anello crurale, per sapere da qual parte debba portarsi lo sbrigliamento, non hanno ragione di esistere. In realtà la presenza dei vasi femorali in basso ed in fuori, della epigastrica in fuori, dell'otturatrice anomala in dentro, del cordone spermatico in alto, non lascerebbe posto per uno sbrigliamento esteso ed inoffensivo, sempre che questo dovesse cadere sull'anello crurale.

Operazione. — La stessa posizione che per l'erniotomia inguinale, ma la coscia nell'estensione per mettere bene allo scoperto il tumore.

Una incisione rettilinea o leggermente curvilinea secondo il grande asse del tumore, all'uopo una incisione a L o a T o in croce, se l'ernia è voluminosa, è praticata con le indicate precauzioni. S'incidono a strati sulla sonda gl'involucri dell'ernia, si apre il sacco, e l'indice sinistro avendo riconosciuto la sede dello strozzamento si procede allo sbrigliamento col bistori bottonato, che si fa scivolare sul polpastrello del dito. L'incisione non deve essere fatta mai direttamente in fuori a causa dei vasi femorali, nè in basso ed in dentro per rispettare la vena safena. Nella donna si può sbrigliare largamente in alto, nell'uomo si potrebbe ledere così il cordone spermatico. Gli sbrigliamenti multipli mediante piccole incisioni che non sorpassano in estensione uno o due millimetri sono anche quì il processo più sicuro, perchè premuniscono da ogni pericolo di lesioni vascolari.

Rispetto ai visceri erniosi si procederà come per l'ernia inguinale. L'apertura del sacco erniario sembra in ogni caso indispensabile perchè essa sola permette di constatare *de visu* lo stato dei visceri o l'opportunità della loro riduzione. Però i chirurghi inglesi si contentano sovente di sbrigliare l'orifizio della cribriforme da fuori in dentro, e Malgaigne consiglia di condursi quasi nello stesso modo. « Fatta l'incisione esterna nel modo ordinario, arrivo sul sacco, messo il quale allo scoverto, lo separo col dito indice dai tessuti circostanti fino al suo colletto. Questa enucleazione è di una facilità e di una prontezza ammi-

revole. Allora, se la durata dello strozzamento e l'intensità dei sintomi fanno temere che l'intestino sia leso, apro il sacco, e dopo aver verificato lo stato dell'intestino procedo al rovesciamento dell'orifizio aponevrotico. Ma quando lo strozzamento è recente e si può presumere che l'intestino sia sano, lascio il sacco intatto dopo averlo scollato col dito ed aver bene isolato il suo peduncolo. Tra questo peduncolo e l'orifizio aponevrotico lascio scivolare l'apice dell'istrumento (spatola o forbici smusse). E prendendo questo a piena mano, premo sulla circonferenza di questo orifizio per sbrigliarlo ed ingrandirlo, ed in seguito riduco l'intestino senza aver aperto il sacco erniario (1). »

III. — *Erniotomia ombelicale.*

L'ernia ombelicale degli adulti sembra che abbia luogo più sovente attraverso delle sfibrature della linea alba in vicinanza dell'ombelico, che attraverso l'anello ombelicale. Essa merita dunque il nome di ernia periombelicale (Gosselin). Qualche volta però i visceri si fanno strada attraverso il canale scavato fra la linea alba addominale e la fascia ombelicale (Richet). Lo sbrigliamento di queste ernie è un'operazione talmente grave che Huguier ha proposto di riservarla alle ernie recenti, piccole e riducibili prima dell'operazione.

Bisogna ricordare che gl'involucri dell'ernia sono molto sottili, non essendo formati che dalla pelle, dal tessuto sottocutaneo e da un foglietto peritoneale così assottigliato per distensione, che si è potuto ben negarne l'esistenza.

Una incisione a T o a croce, fatta con le maggiori precauzioni, condurrà fino al sacco erniario. Si è consigliato di sbrigliare senza aprire il peritoneo o di non farvi che una apertura appena sufficiente per passarvi il dito ed il bistori e ciò allo scopo di premunire i visceri dal contatto dell'aria. Questo consiglio può essere seguito per le ernie di grosso volume a condizione che non se ne tenti la riduzione; ma per le piccole ernie, quando il tumore data già da qualche ora, val meglio aprire il sacco in tutta la sua lunghezza.

Fa d'uopo sbrigliare in alto ed a sinistra per rispettare la vena ombelicale? È raro che questo vase non sia obliterato ma sic-

---

(1) L'operazione della chelotomia senza apertura del sacco deve essere oggi abbandonata perchè essendo, sotto la protezione dei mezzi antisettici, innocuo di aprire il peritoneo, è molto meglio vedere lo stato dei visceri che si ripongono in cavità, anzichè operare alla cieca. (T.)

come potrebbe benissimo trovarsi a sinistra del sacco, sembra più prudente di sbrigliare direttamente in alto o di ricorrere alle incisioni multiple, come per le altre ernie.

Ano contro natura accidentale.

[L'ano contro natura accidentale segue ordinariamente ad accidenti erniari e si trova quindi nelle regioni ove l' ernia si osserva e di preferenza alla regione inguinale.

La cura di questa molesta malattia consta di due tempi: ristabilire la comunicazione fra i due capi intestinali, il superiore cioè e l' inferiore e chiudere l' orifizio esterno. Il ristabilimento della comunicazione fra i due capi intestinali si ottiene con la distruzione del setto formato dall' addossamento delle due pareti intestinali e che ha ricevuto il nome di sperone o promontorio. Il processo comunemente adoperato per ottener questo scopo è quello di Dupuytren il quale ha ideato uno speciale strumento detto da lui enterotomo. Ecco la descrizione dell'istrumento. (V. fig. 240).

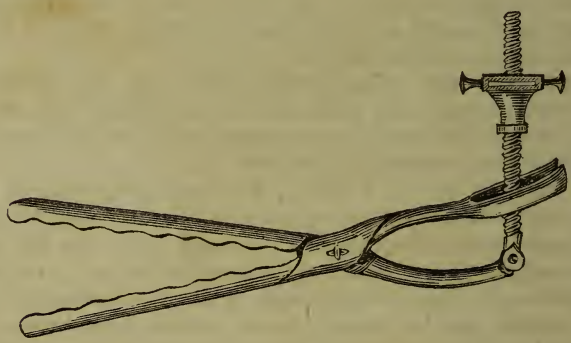

Fig. 240. Enterotomo di Dupuytren.

Esso consta di due branche e di una vite di pressione. Le branche sono articolate come quelle del forcipe. La branca maschio presenta una lama di sei millimetri di spessezza sul dorso e di un millimetro sul tagliente che presenta delle ondulazioni; la branca femina presenta un solco per ricevere la sporgenza della branca maschio. Tutto l'istrumento è lungo 19 centimetri, di

cui 11 spettano alle lame ed il resto al manico. Questo istrumento ha subìto molte modificazioni le quali tutte hanno per iscopo di ottenere una forza di pressione eguale in tutta la lunghezza delle lame e non decrescente dalla articolazione verso la punta. Le principali modificazioni sono quelle di Nélaton (branche parallele), Richet (branche ad angolo con vertice alla punta dello strumento).

Per applicare l'enterotomo (V. fig. 241) si disarticola e poi si introducono sulla guida del dito indice sinistro successivamente le due branche, una nel capo superiore e l'altra nello inferiore dell'intestino stesso.

Indi si articolano le branche e si stringe la vite. L'istrumento vien fissato in modo che non abbia a soffrire inutili e pericolose trazioni e si lascia in sito per otto o dieci giorni circa. Dopo i primi giorni è necessario di stringere ancora un poco la vite perchè i tessuti che cedono fanno rallentare la compressione.

Fig. 241. Enterotomo di Dupuytren applicato.

Quando l'istrumento è caduto e la comunicazione fra i due capi intestinali si è ristabilita può accadere che dopo un certo tempo l'orifizio esterno si chiuda, quindi prima di passare al secondo tempo dell'operazione è necessario di attendere parecchie settimane nella speranza di aver la guarigione spontanea e per non eseguire una operazione superflua. Se ciò non avviene è necessario l'intervento chirurgico.

Lecat propose la sutura dei margini dell'apertura dopo la recentazione, ma poche volte si sono avuti dei risultati. Collier

faceva l' autoplastica col metodo indiano e più tardi consigliò un suo speciale processo di autoplastica detto per inflesssione.

Ma il miglior processo è quello di Malgaigne che fu proposto anche dal Nélaton.

Dopo di aver recentato tutto il tragitto sino all' intestino il Malgaigne staccava questo dalle sue aderenze, senza penetrare nel cavo peritoneale, rovesciava quindi in dentro le labbra dell' intestino non recentate, le addossava per la loro superficie esterna e le riuniva mediante sutura; finalmente riuniva al di sopra dell' intestino le pareti del tragitto (infundibulum) e nei casi in cui eravi perdita di sostanza eseguiva l' autoplastica.

Laugier ha consigliata la cauterizzazione ripetuta dell' ano contro natura.

E così molti altri processi sono stati adoperati per cercare di ottenere la chiusura dell' orifizio esterno dell'ano contro natura; come quello di Maisonneuve (invaginazione dell' intestino tenue nel crasso) e quello di Laugier (enterotomia ileo-cecale) i quali però sono di difficile esecuzione e di difficilissima riuscita.

Finalmente il Gosselin nei casi in cui esiste una estroflessione irreducibile dell' intestino ha proposto un processo che consiste nel recentare tutta la parte estraflessa, escidendo la mucosa con pinzette e forbici sottili, nel recentare il contorno cutaneo dell' orifizio e quindi nel fare la sutura incavigliata della porzione superficiale della ferita o l' autoplastica cutanea come nel processo Malgaigne.] (T.)

Art. XVIII. — Gastrostomia.

Operazione questa per la quale si pratica un' apertura permanente alle pareti dello stomaco per fornire una via artificiale all'alimentazione (Sédillot).

Anatomia. — Lo stomaco situato alla parte sinistra e superiore dell' addome è in rapporto immediato: in alto col diaframma; a destra, col fegato; a sinistra con la milza; in basso, col colon trasverso e le anse dell' intestino tenue da cui è separato mediante il grande epiploon. In avanti lo stomaco disteso si applica contro le pareti dell' addome ripiegato su sè stesso, nello stato di vacuità, è infossato in sotto ed in dietro del diaframma, è ricoperto dal lobo sinistro del fegato, dal colon trasverso, dal grande epiploon e dal lobo superiore della milza. Il colon si riconosce per le sue bozze e per la sua mobilità. Lo stomaco se ne distingue per essere relativamente fisso e per la sua superficie liscia.

Processo di Sédillot. — Gl' istrumenti necessarii sono un bistori, una pinzetta a dissezione, degli uncini a mano una pinzetta curva a branche arrotondite e smusse per afferrare lo stomaco senza ferirlo ; un cilindro di avorio di 5 millimetri per 10 centimetri di lunghezza sormontato da una punta aguzza di acciaio. Il malato coricato sul dorso col petto e colle coscie elevate, viene anestesizzato. Il chirurgo situato alla sua dritta riconosce con la palpazione e la percussione la posizione del fegato e pratica a sinistra ed a due dita trasverse dal margine delle false coste ed a 6 centimetri in sotto ed in fuori dell' appendice xifoide ed al di sopra dell' ombelico, una incisione a croce di 4 centimetri di estensione. I lembi tegumentari sono staccati, rovesciati da dentro in fuori e sostenuti dagli uncini. Si incide trasversalmente l' aponevrosi che ricopre i muscoli retti, e quindi i muscoli stessi le cui fibre si retraggono e lasciano scorgere l' aponevrosi sottostante ed il peritoneo. Si apre quest' ultimo pungendo. S' introduce nella ferita l' indice sinistro col quale si segue il margine sinistro del fegato fino alla faccia inferiore del diaframma ; s' incontra allora lo stomaco sul quale si poggia il dito respingendo in basso il colon trasverso. Allora si fa scivolare lungo il dito fissato in tal modo, l' estremità della pinzetta curva, le cui branche afferrano lo stomaco, senza possibilità di errore e lo tirano in fuori. Il chirurgo ritira il dito ed esamina l'organo che ha sott'occhio per ben constatarne la natura e fissare il punto dove lo deve aprire. Al cominciamento della porzione pilorica dello stomaco, spesso indicata da un restringimento anulare ben marcato, bisogna stabilre la fistola, ad eguale distanza dalla grande e dalla piccola curvatura, verso il mezzo della faccia anteriore dello stomaco. Il punto d' intersezione o di incontro delle due porzioni splenica e pilorica dello stomaco si rileva dalla distanza della parte che fa ernia dal piloro che è sempre facile di riconoscere con la punta del dito introdotto nello addome. L' aderenza e l' immobilità dell' estremità pilorica, il luogo di elezione scelto per l' apertura delle pareti addomibali e l' ernia dello stomaco guidano molto esattamente l' operatore.

L' apertura dello stomaco mediante incisione con sutura delle labbra della ferita dello stomaco alla pelle non è senza pericolo per la presenza dei fili, per l' ulcerazione suppurativa che questi provocano , le trazioni alle quali essi espongono e pel consecutivo pericolo dei versamenti e della peritonite. Sédillot ha proposto di traversare semplicemente una piccola porzione della parete dello stomaco con un cilindro di avorio, armato di una punta di acciaio, il quale riposa a qualche centimetro dalla ferita dei tegumenti su di un sostegno circolare di sughero o di un' altra sostanza qualunque. In tal modo la divisione delle pa-

reti addominali sarà colmata dallo stomaco, assicurato il contatto fra quest' ultimo e la ferita, acquistata l' immobilità, e formate le aderenze protettrici prima di aprire lo stomaco, senza pressione nè altre cause di strozzamento e di flogosi, e per conseguenza con tutta sicurezza contro la peritonite. Se però il cilindro di avorio sembra che determini una divisione ulcerativa molto rapida, si dovrà ricorrere all' azione di una pinzetta, o di un enterotomo, attendendo la produzione di aderenze molto forti per non avere a temere dei versamenti.

Si completa la formazione della fistola dello stomaco mediante l' applicazione di una doppia cannula adatta a prevenire ogni versamento al di fuori delle materie gastriche ed a permettere la introduzione degli alimenti.

Gastrostomia per l' estrazione dei corpi estranei dello stomaco.

Processo di Labbé. — Lo stomaco non è accessibile al chirurgo che per una parte della sua faccia anteriore, in uno spazio triangolare a base inferiore i cui lati sono fatti: da una parte dal lobo sinistro del fegato, e dall' altra dal margine delle false costole del lato sinistro e la cui base corrisponde alla grande curvatura dello stomaco. Ciò che importa determinare accuratamente non è affatto fin dove può discendere la grande curvatura dello stomaco, la quale forma la base del triangolo, ma fin dove questa può risalire, perchè se si esegue l' incisione troppo in basso, si è esposti a cadere sul colon trasverso.

Sul cadavere, la grande curvatura dello stomaco non risale giammai al di là di una linea trasversale che passa per la base delle cartilagini della nona costola di ciascun lato; tanto maggiormente sul vivo nel quale l' espirazione è meno forte. Per riconoscere questa cartilagine bisogna badare: che essa è situata immediatamente al di sotto della prima depressione che s' incontra seguendo di basso in alto, col dito, il margine delle false costole. Altro punto di ritrovo: questa depressione è limitata inferiormente dalla cartilagine molto mobile della decima costola. Questa, riunita alla precedente mediante un ligamento alto 6 a 7 millimetri, è fluttuante e facilmente si può determinare al di sotto del dito la produzione di un fremito tutto speciale.

Operazione. — 1.° Ad un centimetro in dentro dalle false costole e parallelamente a queste ultime, praticare una incisione di 4 centimetri la cui estremità inferiore deve cadere su di una linea trasversale che passa per le cartilagini delle due none costole. Se l' incisione non sorpassa i 4 centimetri, non si interessano le fibre del muscolo retto dell' addome. Incidere strato a

strato fino al peritoneo. Operando così si arriva sulla faccia anteriore dello stomaco all'unione delle sue porzioni cardiaca e pilorica.

2.° Afferrare con una pinzetta ad uncino la parete anteriore dello stomaco, tirarne una porzione in fuori, e mantenerla sulle labbra della ferita addominale traversando questa plica con una ansa di filo.

3.° Addossamento delle sierose per mezzo di punti di sutura in tutta la circonferenza della ferita.

4.° Apertura dello stomaco. Ricerca ed estrazione del corpo estraneo.

Art. XIX. — Gastrotomia.

Si indica ordinariamente con questo nome l'apertura dell'addome praticato nello scopo di rimediare ad uno strozzamento interno. Quando la sede dello strozzamento può essere riconosciuta, si incide la parete addominale a questo livello per arrivare direttamente sull'ostacolo. Quando la natura e la sede della lesione sono parimente sconosciute si può aprire l'addome incidendo sulla linea alba al di sotto dell'ombelico. La mano introdotta nel ventre cerca di riconoscere la sede dello strozzamento; l'intestino vien portato in fuori, svolto ed esaminato accuratamente; si tagliano le briglie e si disimpegna la porzione invaginata, e, tolto l'ostacolo, si riducono i visceri ben nettati e si chiude la ferita mediante sutura.

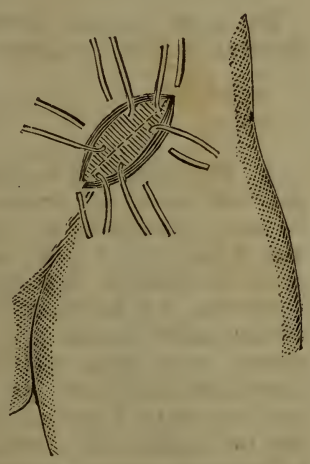

Fig. 242. — Gastrotomia. Processo di Nélaton.

Processo di Nélaton. — Consiste nel fare nella fossa iliaca destra o sinistra al di sopra dell'arcata crurale e parallelamente a questo legamento una incisione che si estende dalla spina iliaca anteriore-superiore all'anello inguinale interno per risparmiare l'arteria epigastrica. Si incide successivamente la pelle, l'aponevrosi del grande obliquo, il piccolo obliquo, il trasverso e la fascia trasversale diminuendo progressivamente l'estensione della incisione, la quale giunta a tale profondità non è più lunga di 4 a 5 centimetri. Il peritoneo viene

inciso con precauzione ed un' ansa intestinale distesa da gas viene a presentarsi nella ferita. Fissato l' intestino con due punti di sutura alla estremità della incisione, l' operatore traversa nel suo mezzo la parete intestinale con un ago curvo, provvisto di filo, da fuori in dentro e poi dall' interno all' esterno traversando il vicino labbro della ferita, senza comprendervi la pelle e chiude l' ansa del filo. Poscia riporta l' ago sull' intestino esattamente al primitivo punto di entrata e fa un' ansa che comprende una porzione della circonferenza dell' intestino ed il labbro opposto della ferita eccetto la pelle. Si applica in tal modo un certo numero di punti di sutura sufficienti per ben fissare l' intestino alla parete. Quando tutti i punti sono annodati, si incidono con precauzione le bandelle trasversali dell' intestino, larghe mezzo centimetro che li separano. L' apertura dell' intestino non ha più di 1 centimetro 1 ½ a 2 centimetri di lunghezza.

Art. XX. — Suture intestinali.

Dei molti processi che possono esser messi in uso, noi non ne descriveremo che qualcheduno.

I. — *Ferite longitudinali.*

A. **Processo di Lembert.** — Si pratica con un ago dritto provvisto di un filo semplice. L' ago traversa da fuori in dentro la parete intestinale a 5 millimetri di distanza da uno dei margini della ferita e viene ad uscire a due millimetri dalla soluzione di continuo. Riportato sopra la ferita viene a traversare l' intestino a 2 millimetri in fuori dall' altro labbro al punto immediatamente opposto, e riesce a 3 millimetri al di là. Si applicano in tal modo tanti fili quanto se ne stimano sufficienti, ravvicinandoli di molto per ottenere un contatto intimo delle sierose addossate. Ciascuna delle anse di filo viene allora stretta con un doppio nodo, esercitando una energica costrizione per addossare la sierosa rovesciata, poi si tagliano i capi del filo in vicinanza del nodo e si riduce l' intestino.

B. **Sutura a piqué (Gély).** — Un'ansa di filo è armata di un sottile ago retto a ciascuna delle sue estremità. S'introduce uno degli aghi nell' intestino a 3 o 4 millimetri in fuori ed in dietro di una delle estremità della ferita, e dirigendolo parallelamente al margine della soluzione di continuo lo si fa uscire in fuori a 5 o 6 millimetri dal suo punto di entrata. Si fa lo stesso con l'altro ago dal lato opposto, e i due fori di uscita si trovano così situati alla stessa altezza, ed a qualche millimetro

dai margini della ferita intestinale. S'incrociano allora i due capi del filo. L'ago di destra penetra nella cavità dell'intestino pel foro di uscita dell'ago sinistro e portato parallelamente al margine della ferita si fa riuscire a 5 millimetri più lontano. L'ago di sinistra penetra nell'intestino pel foro di uscita dell' ago di destra e portato parallelamente al margine destro della ferita si fa uscire 5 millimetri più in basso. I nuovi fori di uscita si corrispondono esattamente come i primi, e son situati a qualche millimetro in fuori dai labbri della soluzione di continuo.

Fig. 243.— Sutura a piqué. Primo tempo.

Nuovo incrociamento dei fili, ecc., fino a che si giunga all' altra estremità della ferita. Con pinzette si stringono fortemente i fili a livello di ciascun incrociamento, e quando le labbra della ferita sono bene addossate si annodano i due capi e tagliandoli rasente il nodo, si riduce l'ansa intestinale.

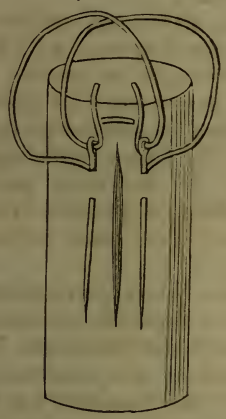

Fig. 244. — Sutura a piqué. Secondo tempo: incrociamento dei fili.

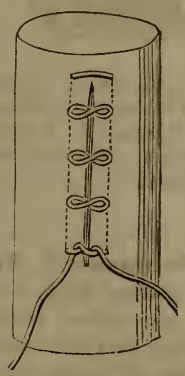

Fig. 245. — Sutura a piqué. I fili stretti.

C. Processo di Bérenger-Féraud. — I materiali necessarii sono: 8 o 10 spilli ordinarii di 9 millimetri di lunghezza,

due turaccioli di sughero ed un pezzo di cera di spagna. Ognuno dei turaccioli è tagliato in forma di prisma quadrangolare alto circa 6 millimetri e lungo quanto la ferita intestinale. In ciascuno di questi prismi sono conficcati quattro o cinque spilli in modo da traversarli, facendo sì che la punta di detti spilli faccia sporgenza dal lato opposto e la testa tocchi il fôro di entrata. Le teste di questi spilli si ricoprono allora con uno strato di cera di Spagna e si hanno così due piccoli pettini. Questi pettini sono messi a posto nel modo seguente: Messo a contatto con la superficie mucosa, il corpo del prisma di sughero, si fa traversare dalle punte degli spilli la parete intestinale, da dentro in fuori, ad 1 o 2 millimetri dal labbro della ferita. Allorchè gli spilli hanno ben attraversato i tessuti si girano i due prismi in modo che le punte degli spilli si corrispondono ed allora esercitando su di essi, attraverso la parete intestinale, una leggiera pressione fra il pollice e l'indice si fanno penetrare gli spilli del prisma destro nel sughero del prisma sinistro e viceversa. La ferita dell'intestino trovasi così riunita molto esattamente in modo che nessun corpo estraneo comparisca sulla superficie peritoneale e l'intestino può essere abbandonato nell'addome.

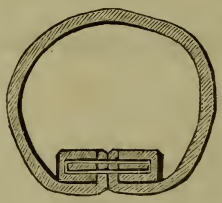

Fig. 246. — Sutura intestinale. Processo di Bérenger-Féraud. Sezione schematica dell'intestino e dei prismi.

La fig. 246 è una sezione schematica la quale mostra che i due prismi riuniti formano un piccolo corpo allungato senza asprezze esteriori e di un volume abbastanza piccolo da permettere la libera circolazione delle materie. Se la ferita intestinale è molto estesa si possono situare l'uno appresso l'altro due o più piccoli prismi.

D. **Processo di Péan.** — Questo chirurgo mantiene addossate le labbra della ferita per la loro superficie sierosa mediante piccole *serres-fines* situate nella cavità dell'intestino. Un porta-*serres-fines* speciale serve all'introduzione nell'intestino ed all'applicazione di queste piccole pinzette. Le manovre son molto delicate, perchè l'operazione si esegue senza poter guardare ciò che si fa, e con istrumenti speciali.

II. — Ferite trasversali.

Come le ferite longitudinali, le ferite trasversali devono esser riunite con la sutura facendo in modo da mettere in contatto le

sierose. I processi che noi abbiamo descritti sono perfettamente applicabili, modificandoli leggermente secondo le circostanze. Essi offrono il vantaggio di non rendere necessaria l'invaginazione e la distinzione di estremo superiore ed inferiore, quando l'intestino è completamente diviso nel senso trasversale. La sporgenza in-

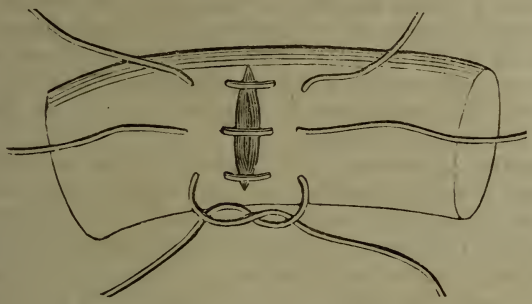

Fig. 247. — Sutura intestinale. Processo di Lembert.

terna che risulta dalla loro applicazione non è tale da opporsi al corso delle materie nella cavità intestinale.

Art. XXI. — Enterotomia.—Formazione di un ano artificiale.

Quando è possibile, l'ano artificiale deve essere stabilito o sull'S iliaca, o sul colon discendente per avvicinarsi alla terminazione dell'intestino.

I. — *Apertura dell' S iliaca* (*Metodo di* Littré).

Ad onta di ciò che ne dice Huguier, l'S iliaca nei bambini, come lo han dimostrato le ricerche di Giraldès e di Bourcart, si trova abitualmete nella fossa iliaca sinistra. Negli adulti è sempre così.

Il malato si fa coricare sul dorso con le cosce leggermente flesse. L'operatore si situa al lato sinistro del letto. Ad un dito trasverso al di sopra dell'arcata crurale, e nella direzione di questa, pratica una incisione che incomincia a livello del punto medio del ligamento, e si prolunga verso la spina iliaca anterior-superiore per una estensione di 7 a 8 centimetri negli adulti, di 2 ½ a 3 nei neonati. L'arteria epigastrica è risparmiata. Si torce o si lega la sottocutanea addominale. Si incidono successivamente strato a strato:

1° La pelle ed il connettivo sottocutaneo sovente molto spesso; 2° L'aponevrosi del grande obliquo; 3° Le fibre carnose dei muscoli piccolo obliquo e trasverso. La fascia trasversale sollevata con una pinzetta ed aperta pungendola viene incisa sul dito o sulla sonda scanalata. L'incisione va mano mano restringendosi e la ferita presenta appena 4 centimetri di profondità. Attraverso il peritoneo si cerca di riconoscere l'S iliaca distesa dalle materie fecali o dal meconio. Sollevando la sierosa con la pinzetta, la si apre perforandola e poi s'ingrandisce l'incisione sulla sonda ovvero sul dito che serve da conduttore, con un bistori bottonato o con forbici smusse.

L'intestino si presenta nella ferita. Si riconosce l'S iliaca dalle sue bozze e dalle appendici grassose e dalla sua inserzione a sinistra. Se l'intestino tenue fa procidenza lo si riduce per andare a rinvenire l'S iliaca. Anticamente si passava un filo nel mesocolon per mantenere l'intestino in fuori. Al presente si preferisce di cucire l'intestino con i margini della ferita addominale. Un ago curvo provvisto di un filo traversa, alle due estremita della incisione, ad un tempo le labbra della ferita e l'intestino, per assicurare l'immobilità di quest'ultimo.

Si prende allora un filo armato di due aghi. Si punge l'intestino nel suo mezzo con uno degli aghi, si penetra nella sua cavità, e traversando di nuovo le sue tuniche da dentro in fuori e lateralmente, a qualche distanza dal punto di entrata, si perfora la parete addominale con lo stesso ago anche da dentro in fuori, dalla sierosa cioè verso la pelle, per portare il filo esternamente. Il secondo ago s'introduce per lo stesso foro del primo, traversa come questo l'intestino due volte, poscia l'altro labbro della ferita, dal peritoneo verso i tegumenti, riconducendo in fuori il secondo capo del filo mentre che l'ansa resta nell'intestino.

Si situano così dei fili a mezzo centimetro di distanza circa in tutta la lunghezza dell'ansa che fa procidenza, poscia s'incide con precauzione l'intestino nell'intervallo dei fili, in modo da non interessare questi ultimi. Le anse di filo che sono nella cavità dell'intestino si recidono allora nel mezzo, e non si ha che ad annodare i capi corrispondenti sui margini della ferita, acciò la sutura sia compiuta. L'intestino così fissato non può più rientrare, è impossibile qualunque versamento di materiali pel saldamento delle sierose messe in contatto, e l'orifizio non presenta alcuna tendenza a restringimenti.

Sarà buono di adoperare per questa sutura dei fili metallici sottili e degli aghi lunghi e forti, a causa della spessezza dei tessuti che devonsi attraversare.

II. — *Apertura del colon discendente* (*metodo di* Callisen).

Consiste nell' aprire il colon discendente dalla sua faccia posteriore ove è sprovvisto di involucro peritoneale per una certa estensione. È fra l'ultima falsa costola e la cresta iliaca sinistra che si va a rintracciare quest'intestino, traversando tutta la spessezza della parete addominale.

Callisen avea consigliato un'incisione verticale. Al presente si preferisce l' incisione traversale raccomandata da Amussat.

Operazione. — Il malato vien fatto coricare sul ventre, la parte è sollevata da un cuscino, il corpo è leggermente inclinato a dritta. L'operatore si situa alla sponda sinistra del letto. Riconosce la cresta iliaca, le false costole ed il margine laterale della massa muscolare sacro-lombare. Pratica a due dita al di sopra della cresta iliaca, o ad eguale distanza da questa cresta e dall'ultima falsa costola del lato sinistro, una incisione trasversale, che, incominciata sul margine della massa sacro-lombare o un dito in dentro, si porta in fuori per una estensione di 4 o 5 dita. Incide successivamente: 1° la pelle ed il tessuto sottocutaneo, 2° l'aponevrosi del gran dorsale e del grande obliquo e le fibre di questi muscoli, 3° il piccolo obliquo ed il traverso dell'addome, 4° l'aponevrosi del muscolo trasverso, che all'uopo taglia a croce

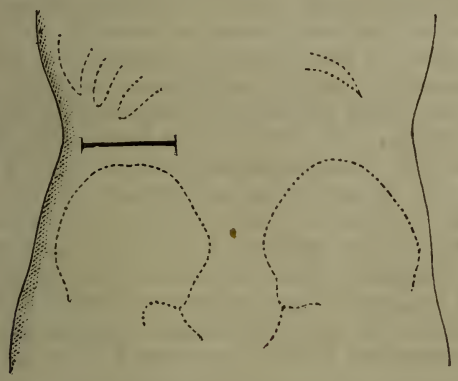

Fig. 248. — Enterotomia lombare, tracciato dell'incisione cutanea.

per procurarsi luce. Si arriva così sullo strato adiposo che ricovre la faccia posteriore del rene e del colon discendente.

Il dito scosta il grasso per mettere a nudo gli organi che nasconde, e s' incide il margine esterno del muscolo quadrato dei

lombi, punto di ritrovo nel caso che la ricerca riesca difficile. Si può anche escidere una parte del grasso. La percussione, la vista e la palpazione servono a riconoscere se si è giunti sull'intestino. Nei bambini, il meconio: negli adulti le materie fecali pel loro colore e la loro mollezza indicano qualche volta la sua presenza. Col dito si caccia il peritoneo sulle parti laterali, ma non bisogna contare sulla constatazione delle bandelle muscolari del colon. Esse non sono visibili, e l'errore è facile.

Quando si è riconosciuto l'intestino, vi si passano dei fili nel modo che abbiamo detto per l' S iliaca, vi si fa una apertura e si esegue la sutura dell'intestino con le labbra della ferita addominale.

Art. XXII. — Operazioni che si praticano sul retto.

Lasciando da parte le operazioni che si praticano per le ragadi, per le fistole anali, per le emorroidi (1), per le imperforazioni ed i vizi di conformazione del retto; noi parleremo solo brevemente delle operazioni applicabili ai restringimenti ed al cancro della estremità inferiore dell'intestino.

Anatomia — L'estremità inferiore del retto è la sola parte di questo intestino che presenta un interesse chirurgico reale. Essa è diretta obliquamente in basso ed in dietro ed è circondata da un tessuto cellulare molto lasso che permette un limitato spostamento dell'intestino per mezzo di trazioni dall'alto in basso. La faccia posteriore del retto corrispondente alla concavità del coccige e del sacco, è sprovvista di peritoneo fino all' altezza di 8 ad 11 centimetri. I rapporti della faccia anteriore sono più importanti, perchè essa nell'uomo è unita molto intimamente alla porzione prostatica dell' uretra ed al fondo della vescica, nella donna alla vagina. La separazione di questi organi è sempre molto delicata, e più in alto la faccia anteriore del retto è ricoperta dal peritoneo che forma il cul di sacco retto-vescicale e retto-vaginale. Dalla parte anteriore è difficile sollevare l'intestino ad una altezza maggiore di 5 a 6 centimetri, senza produrre guasti. Ma bisogna aggiungere che la mucosa rettale è separata dallo strato muscolare da un tessuto molto lasso da poter permettere il facile spostamento di detta membrana.

I. — *Dilatazione del retto.*

Si pratica sia con stuelli, sia con candelette di cera, di gomma elastica, di stagno, d' avorio flessibile, di forma e volume

(1) Per le fistole anali v. appresso l'articolo aggiunto a pag. 631 e per le emorroidi v. l'addizione del Prof. Gallozzi a pag. 183. T.

adatto. Questa è la dilatazione lenta, temporanea e graduata. Si può del pari usare la doppia cannula a camicia di Bermond, la quale permette un'azione permanente sulle parti ristrette.

Diversi istrumenti inventati da H. Larrey, Demarquay, Huguier, Nélaton, Beylard, permettono di praticare la dilatazione forzata, brusca o lenta del restringimento.

II. — *Rettotomia.*

Consiste nella divisione del restringimento fatto da dentro in fuori, o inversamente, col bistori e con gli istrumenti detti *rettomi*, la cui forma e meccanismo sono stati molto variati. Richet, in un caso di restringimento ovalare, si è servito di un apposito scarificatore per tagliare la parte che fa sporgenza nella cavità intestinale. Il *rettotomo* di Tillaux fa una incisione doppia. Panas incide la pelle e tutte le parti molli fino all'altezza del punto ristretto con un bistori bottonato fatto scorrere sul dito introdotto nell' intestino. Questa incisione si fa sulla linea mediana posteriore per evitare l' emorragia. Si arriva così fino al restringimento che vien messo allo scoperto, e si può incidere liberamente. Quest'operazione è una vera *rettotomia* esterna, in paragone al modo di azione degli istrumenti di Tillaux e di Amussat.

Verneuil incide ad un tempo il restringimento e tutte le parti molli compreso anche lo sfintere anale, per mezzo dello schiacciatoio, la cui catena è introdotta da fuori in dentro pel tragitto fistoloso o per una via artificiale fino al di sopra del restringimento, e viene ad uscire per l' ano, comprendendo tutte le parti nella sua ansa. Questo processo viene indicato col nome di *rettotomia lineare.*

III. — *Estirpazione del retto.*

A. Operazione cruenta. — Il paziente è situato nella posizione che si usa nella cistotomia. Due incisioni semicircolari praticate a 2 o 3 centimetri dai margini dell' ano si ricongiungono sulla linea mediana. Queste incisioni conducono sul retto, che si disseca di basso in alto, aiutandosi col dito situato nell'intestino, e con un catetere, introdotto nella vescica, nell'uomo, nella vagina, nella donna. Questa dissezione del retto si deve fare per quanto è possibile col dito, sfibrando il tessuto cellulare per evitare di ledere gli organi vicini. A misura che si esegue lo scollamento si abbassa l' intestino, e giunti al di sopra della parte malata, se ne fa l'escisione con forbici.

Quando il male risale un po' in alto, si facilita di molto l'ope-

razione incidendo le parti molli, dall'ano al coccige, sulla linea mediana posteriore. In tal modo si mette bene allo scoperto la superficie posteriore dell' intestino , la quale si può egualmente dividere nello stesso senso fino alle parti sane. Prima di escidere la parte malata, è prudente di passare alcune anse di filo nella parete intestinale sana, per mantenerla, abbassarla, e cucirla alla pelle.

B. Legatura. — Si può escidere l' estremità del retto mediante la legatura lenta, situando sulla parete intestinale, al di sopra della parte malata, un numero sufficiente di anse di filo, che abbraccino tutta la circonferenza dell'intestino. Récamier, per situare questi fili, si serviva di un ago scanalato e concavo, munito di una molla mobile perforata alla estremità da una larga cruna. L' ago , conficcato in fuori del tumore vien condotto di basso in alto, finchè la sua punta arrivi al di sopra della parte alterata, attraversi la parete dell'intestino e sia ricevuta sul polpastrello dell'indice sinistro introdotto nel retto. Il dito allora è sostituito da un *gorgeret*. Spingendo la molla la si fa discendere di alto in basso nella cavità del *gorgeret* e viene a presentarsi all'ano. Due fili di colore differente e molto solidi vengono passati nella cruna della molla, e ritirando l'ago, si tirano in fuori i due fili, un capo di essi esce per tal modo dall' ano e l' altro alla parte esterna dell'apertura anale. Situati tutti i fili, si annodano fra loro i fili di colore differente, i quali formano così delle anse che riunite insieme abbracciano tutta la circonferenza dell'intestino.

I capi liberi di queste anse, affidate ad una serra-nodi, permettono di strozzare l' intestino e di produrne la lenta mortificazione.

Maisonneuve, con un processo analogo, impegnando i capi di ciascun'ansa in un costrittore che si fa agire lentamente, ottenne il distacco del tumore (legatura estemporanea).

C. Schiacciamento lineare. (Chassaignac). — Con l'aiuto di un trequarti curvo conficcato da dietro in avanti sulla linea mediana, passando al di sopra delle parti alterate, si pone una catena di schiacciatore la quale permette di dividere il tumore in due metà laterali. Ciascuna di queste metà , peduncolata mercè un filo , vien circondata dalla catena di uno schiacciatore ed asportata. Un trequarti curvo portato trasversalmente al di sopra ed in fuori della parte alterata si fa riuscire per la apertura creata con la prima sezione , e permette di situare la catena dello schiacciatore successivamente sopra ciascuna metà del tumore. Se è necessario , si passa un secondo trequarti nel senso antero-posteriore.

Operazioni per le fistole anali.

[Le fistole anali non guariscono ordinariamente senza atti operativi, ciò era risaputo fin dai tempi d'Ippocrate e di Galeno. Le operazioni per guarire queste fistole hanno subite moltissime vicende: nell' antica chirurgia erano pericolosissime e tormentose e fu solamente nel 1686 che Felix inventò uno speciale strumento per operare una fistola anale al re Luigi XIV e che queste operazioni cominciarono a diventar popolari.

Attualmente tutte le operazioni che si praticano per la cura delle fistole anali possono ridursi a queste: incisione, escisione, schiacciamento lineare, legatura, galvanocaustica.

Diremo prima delle fistole complete e per conseguenza delle cieche esterne, perchè queste ultime debbono, per essere operate, venir convertite in fistole complete. Ciò si ottiene forando con l'estremo della sonda scanalata i tessuti che separano il cul di sacco del tragitto fistoloso dalla cavità rettale. — Delle fistole cieche interne diremo in ultimo.

Il mezzo più semplice più rapido e più sicuro è certamente l' *incisione*, cioè il fendere da un orifizio all' altro il tragitto fistoloso.

Il giorno precedente all' operazione si prepara l' ammalato purgandolo, ed al mattino gli si pratica un clistere.

L' ammalato vien messo a letto nel decubito laterale, dal lato in cui corrisponde l' orifizio della fistola, il membro inferiore cor-

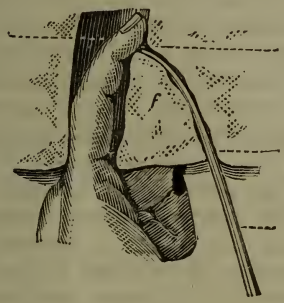

Fig. 249. — Dito introdotto nel retto che sente l'estremo della sonda sporgente dal forame interno della fistola.

rispondente flesso, l' altro esteso. — Alcuni altri consigliano il decubito dorsale, nello stesso atteggiamento che si dà per la cistotomia. — Un assistente divarica le natiche, il chirurgo unge

d'olio l'indice della mano sinistra e l'introduce nel retto. Spesso un piccolo cercine duro, rileva la presenza dell'orifizio interno. Indi introduce dal foro esterno una sonda scanalata e quando con l'indice sinistro avrà inteso che la punta sporge dal forame interno, la uncinerà e la porterà all'esterno dell'orifizio anale. Esmarch per tale operazione si serve di uno specillo mezzanamente grosso di stagno molle inglese, il quale tiene ai due estremi due bottoni di differente grandezza e nel mezzo è scavato da un solco profondo.

Questo specillo per la sua pieghevolezza è utilissimo in certi tragitti tortuosi, perchè trova da sè stesso la strada.

Quando la punta della guida è uscita fuori dell'orifizio anale, si fa camminare un bistori puntuto nella sua scanalatura e tutto il tragitto fistoloso viene inciso.

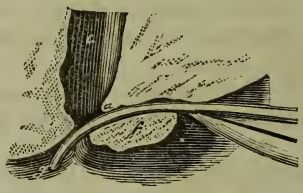

Fig. 250. — Incisione del tragitto fistoloso.

Sono stati inventati degli speciali strumenti per facilitare questa operazione, che hanno avuto il nome di siringotomi. Il più semplice è quello che consta di un bisturi curvo con un piccolo stiletto d'argento articolato all'estremità della lama. Introdotto lo specillo nel foro della fistola e fatto unire dall'orifizio anale, per completare l'operazione basta solo spingere un poco il bistori e tirarlo a sè.

Se vi sono molte aperture esterne, bisogna riunirle tutte, come anche se vi sono molte aperture interne bisogna tutte inciderle.

Se l'orifizio interno non si trova proprio nel fondo del tragitto fistoloso, ma questo si continua molto in alto, alcuni consigliono dopo aver spaccato la fistola sino all'orifizio interno, di dividere il resto mediante l'applicazione di un enterotomo (Gerdy) altri di spaccare tutto il tragitto, fino all'altezza del fondo cieco (Gosselin); ma l'esperienza insegna che basta incidere la fistola sino all'orifizio interno, perchè il resto aderisce spontaneamente (Esmarch).

Nei casi in cui l'orifizio interno fosse molto in atto da non permettere il ripiegamento e la fuoriuscita della sonda dall'ano si può praticare il processo di Desault.

Questo chirurgo introduce nel retto un cucchiaio di legno che porta il suo nome e che termina a cul di sacco. In questo cul di sacco si situa l'estremo della sonda introdotta dall'orifizio esterno e quindi, affidando ad un assistente il cucchiaio il chirurgo fa scorrere lungo la scanalatura della sonda un bistori puntuto sino al cul di sacco del cucchiaio.

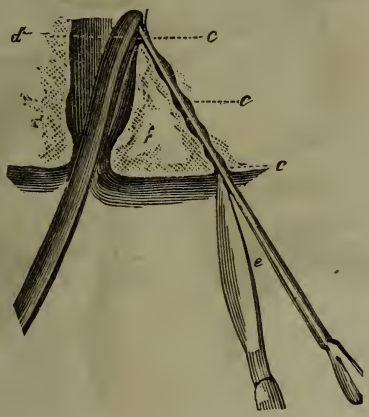

Fig. 251. Incisione di una fistola alta col processo di Desault.

L'*Escisione* è un metodo che ora è quasi del tutto abbandonato. Esso pel passato era il solo adoperato per la cura delle fistole anali, perchè allora vigeva il principio che una fistola anale non poteva guarire se non era completamente distrutto tutto ciò che avvertivasi di duro.

Il risultato di tale teoria era che la maggior parte degli operati morivano di emorragia o di pioemia. Però nelle fistole vecchie e callose, dopo averle spaccate certe volte è utile asportare con le pinzette e le forbici i margini sclerosati, per facilitare la guarigione.

Lo schiacciamento lineare può adoperarsi benissimo per la divisione delle fistole anali.

Per introdurre la catena si adopera un piccolo trequarti che si introduce nel tragitto fistoloso e che serve a far passare il filo al quale si deve legare la catena.

Ritirando i trequarti il filo trasporterà la catena che vi si è legata nel tragitto fistoloso. Un capo di essa sporgerà dall'ano e l'altro dall'orifizio esterno della fistola. Invece di questo trequarti il filo che deve condurre la catena si potrebbe legare alla cima

di uno specillo che si farebbe passare nel tragitto fistoloso alla maniera ordinaria.

Fig. 252. — Passaggio della catena dell'*ecrascur* in una fistola anale. A. mano dell'assistente. B, ecraseur. C, mano destra dell'operatore. E, orifizio esterno della fistola. F, mano sinistra dell'operatore.

La legatura è metodo antico che anche oggi deve in certe circostanze usarsi.

Con uno specillo si introduce pel canale fistoloso un filo di seta che poi si annoda fuori dell'ano: ogni 2 o 3 giorni si scioglie il nodo per stringerlo un po' di più. I fili di metallo non hanno nessun vantaggio che li debba far preferire a quelli di seta. Solamente i fili elastici meritano codesta preferenza.

La legatura è utile nelle persone che rifuggono dalle operazioni cruenti, nelle fistole alte ed in quelle dove si teme l'emorragia.

La galvanocaustica poi è decisamente superiore a tutti i mezzi incruenti per le fistole anali. Il filo di platino viene introdotto come ogni altro filo e si stringe lentamente. Bisogna adoperare un solo elemento per avere il più lieve arroventamento possibile.

Anche le fistole cieche interne hanno bisogno per guarire di essere incise.

Quando il cul di sacco arriva in vicinanza dei tegumenti, si completerà la fistola perforando i tegumenti e trattandola poi come una fistola completa. Quando il fondo poi di questo tragitto è ad una grande distanza al di sopra dell' ano, si inciderà il tragitto in modo da farlo confondere con la cavità del retto]. (T.)

Art. XXII. — Castrazione.

A. Col bistori. — La parte deve essere rasa accuratamente. Il paziente si fa coricare sul dorso. L' operatore situato presso il margine destro del letto prende il tumore con la mano sinistra in modo da tendere la pelle della superficie.

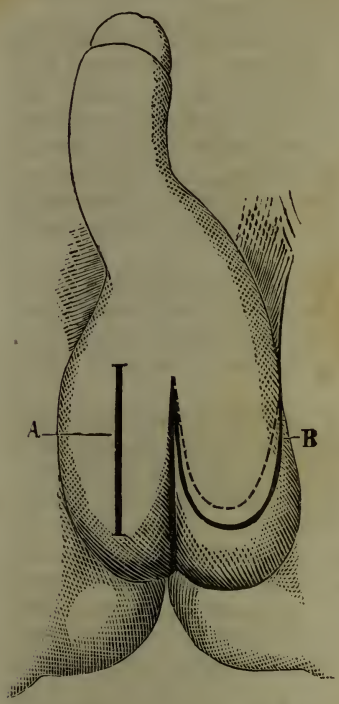

Fig. 253. — Castrazione.

A, incisione anteriore; B, processo a lembi (Rima). L' incisione A, è troppo in avanti e troppo corta.

1.° *Incisione della pelle.* — Amussat consiglia una incisione longitudinale sulla faccia posteriore del tumore per favorire lo scolo del pus e per nascondere la cicatrice.

Jobert pratica una incisione curva a convessità infero-interna, processo detto a squama. Se la pelle è alterata, o il tumore è molto voluminoso si toglie una parte dei tegumenti mediante due incisioni curvilinee a concavità opposta, le quali si incontrano alle loro estremità.

Dupuytren (questo è il processo ordinario) pratica una incisione rettilinea anteriore, la quale incomincia un centimetro al di sopra dell' anello inguinale esterno, sul tragitto del cordone spermatico, e si prolunga in basso e in dentro fino all' estremità inferiore del tumore, di cui essa segue l' asse maggiore.

2.° *Divisione del tumore.* — Quando lo scroto non è alterato, si fa risalire il testicolo nella ferita, comprimendolo fra le dita della mano sinistra come per enuclearlo. Alcuni colpi di bi-

stori, nel senso della incisione cutanea, bastano a dividere gli involucri scrotali e mettere il tumore allo scoverto.

Se gli strati delle scroto aderiscono al tumore, allora questo si enuclea col bistori, avendo cura in questa dissezione di risparmiare il testicolo sano ed i corpi cavernosi della verga. Sovente il tumore si lascia enucleare con una spatola, col manico del bistori, ed anche con le dita. La dissezione deve essere prolungata in alto ed in fuori fino a che si sia messa a nudo una parte sana del cordone. Se l'alterazione risale da questa parte, bisogna aprire il canale inguinale ed enucleare il cordone sino all'orifizio interno o addominale del canale inguinale stesso. La dissezione del tumore deve essere completa.

3.° *Sezione del cordone.* — Il cordone spermatico racchiude tre arterie: la spermatica, l'aorta, la deferente o funicolare e la cremasterica. Questi vasi molto piccoli nello stato normale, eccetto la spermatica, nel caso di tumore del testicolo prendono, del pari che le vene, uno sviluppo considerevole. Essi possono divenire sorgente di una emorragia gravissima, se il cordone reciso risale nel canale inguinale, o fino alla cavità addominale. Numerosi processi sono stati proposti per evitare questo accidente.

α. Malgaigne. — Il cordone è reciso trasversalmente e nettamente; poi si applica sul tragitto del canale inguinale la pallottola di un cinto erniario che esercita una forte compressione. Dopo ventiquattro ore si può togliere il cinto e non vi è più a temere la emorragia.

β. *Legatura in massa.*—Enucleato il cordone, un assistente solleva il tumore. Si abbraccia il cordone in totalità in una legatura solida e si annoda fortemente. Si fa la sezione un dito trasverso al di sotto. Per evitare che la legatura si sleghi o si distacchi, in seguito alla retrazione delle parti che essa abbraccia, val meglio fare una doppia legatura. Si traversa il cordone nel suo mezzo con un ago provvisto di un doppio filo. Tagliata l'ansa, si ottengono due fili che servono a strozzare successivamente ciascuna delle metà del cordone. Questo allora si può recidere, un buon dito traverso al di sotto della legatura, col bistori o con le forbici.

γ. *Legatura successiva.* — L'operatore afferra il cordone con le dita della mano sinistra o lo fa prendere da un assistente, esercitando una pressione molto energica per opporsi alla retrazione de'suoi elementi. Quindi lo recide a piccoli colpi al di sotto del punto compresso, legando i vasi a misura che vengono tagliati. Per evitare che il cordone diviso ne' suoi elementi scivoli fra le dita, è prudente di mantenerlo mediante un grosso filo doppio passatovi a traverso.

δ. *Schiacciamento.* — Chassaignac recide il cordone mediante uno schiacciatore, la cui catena viene stretta molto lentamente. Maisonneuve lo divide con un costrittore; Valette pratica ad un tempo la cauterizzazione e lo schiacciamento mediante una pinzetta porta-caustico.

Quando il cordone reciso si è retratto nel canale inguinale e dà sangue, bisogna aprire largamente il canale per legare i vasi.

Processo di Rima. — In Germania si usa spesso questo processo, vera amputazione a lembi. Sollevando col pollice e l'indice della mano sinistra il cordone ed i tegumenti che lo ricovrono al di sopra del tumore, mentre che un assistente allontana il testicolo sano e lo scroto restato libero, l'operatore traversa, con un bistori lungo ed affilato, la plica verticale formata dalla sua mano sinistra, in dietro del cordone. Porta il tagliente del bistori in basso ed in dietro contornando il tumore e taglia così un lembo posteriore.

Situando di nuovo il bistori nel punto di partenza della incisione, taglia direttamente in avanti il cordone e la pelle, al di sotto delle dita della mano sinistra, e portando l'istrumento in basso ed in avanti taglia un secondo lembo anteriore. Il cordone si retrae poco, e la legatura dei vasi, secondo l'autore, si fa senza difficoltà. Questo processo non è praticabile che nel solo caso che i tegumenti sieno sani e mobili sul tumore.

B. Lo schiacciatore lineare ed il galvano-cauterio possono essere adoperati per l' amputazione del testicolo. Con lo schiacciatore si fa una prima sezione verticale dei tessuti, in dietro del tumore, poi una seconda orizzontale che comprende il cordone ed i tegumenti anteriori. Col galvano-cauterio, la manovra operatoria non differisce essenzialmente da quella della castrazione col bistori.

Operazione per l'idrocele.

[Di tutte le operazioni consigliate per l'idrocele la sola comunemente e con felice successo adottata è la puntura evacuatrice seguita da iniezioni di liquidi più o meno irritanti. La sola evacuazione del liquido non basta a vincere radicalmente la malattia ed è perciò che si è chiamata cura palliativa; ma se alla puntura si fan seguire le iniezioni anzidette, il liquido della vaginale non si riprodurrà più e questa cura si dice perciò radicale.

Per questa operazione è necessario un piccolo trequarti ed una siringa piena del liquido scelto per l' iniezione.

Il chirurgo dopo d' essersi accertato che il tumore è precisamente un idrocele, dopo d' aver determinata bene la sede del testicolo, mediante il tatto e la trasparenza dello scroto disteso,

fa mettere l' ammalato nel decubito dorsale e con la mano sinistra abbraccia e tende il tumore. Prende quindi il trequarti con la mano destra, limitando con l' indice la porzione che vuol far penetrare, e con un colpo secco lo infigge nel tumore di basso in alto. (V. fig. 254). Ritira allora il punteruolo e lascia che

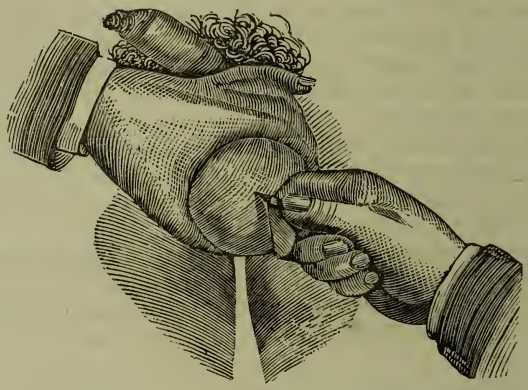

Fig. 254. — Puntura dell' idrocele.

tutto il liquido scorra, quindi, dopo d' essersi assicurato che la cannula si trova nella cavità della vaginale e non già fra le tuniche dello scroto, introduce il becco della siringa nel foro della cannula e spinge dolcemente il liquido finchè la vaginale sia ben distesa.

Si lascia il liquido in contatto della sierosa per due a cinque minuti, chiudendo col dito l' orifizio della cannula, se non si ha, come sarebbe meglio un trequarti a rubinetto.

Quindi si lascia scorrere il liquido iniettato e si ritira la cannula avendo cura che qualche porzione del liquido non s' infiltri fra le tuniche dello scroto. Il piccolo foro si chiude con un pezzettino di cerotto adesivo.

Recentemente si è proposto di curar l' idrocele spaccando la vaginale e mettendovi un *drainage*, pertanto, sebbene questo procedimento eseguito col metodo antisettico abbia dati buoni risultati, non credo che potrà essere superiore al metodo tanto semplice e tanto sicuro della puntura seguita dall' iniezione].

(T.)

Art. XXIV. — Operazione della fimosi

A. **Incisione.** — Questa si fa sul dorso del ghiande o in vicinanza del frenulo, alla faccia inferiore.

Incisione dorsale. — Situato a dritta del malato, l'operatore afferra il prepuzio fra il pollice e l'indice sinistro, un po' a destra della linea mediana, sul dorso del ghiande. Per l'apertura prepuziale introduce una sonda scanalata, che fa scorrere fra il ghiande ed il prepuzio, nella linea mediana, fino a che il suo apice si arresti nel cul di sacco glando-prepuziale. Mentre un assistente fissa la verga, l'operatore mantiene la sonda con la mano sinistra e nella scanalatura di questa fa scivolare la lama di un bistori affilato, molto stretto, col tagliente rivolto in alto; quando la punta è arrivata al cul di sacco, l'operatore ritira la sonda ed abbassa fortemete il manico del bistori. Con la punta dell'istrumento si attraversa il prepuzio a livello della base del ghiande. Riportando il bistori direttamente in avanti si completa la divisione, le cui labbra si divaricano bentosto. Se

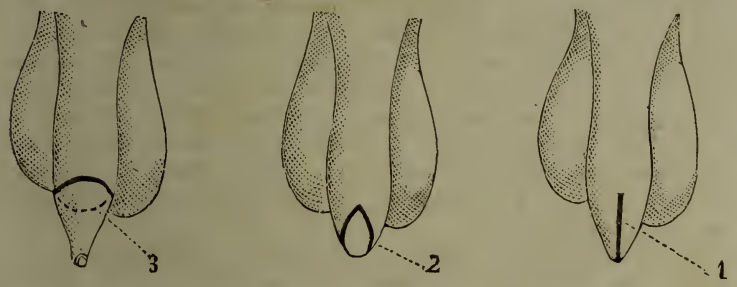

Fig. 255. — Operazione della fimosi; 1, incisione dorsale; 2 escisione; 3, circoncisione.

la parte posteriore della mucosa prepuziale è intatta la si taglia con un colpo di forbici.

L'incisione si può fare con forbici smusse, una branca delle quali si introduce fra ghiande e prepuzio. Si può del pari far scivolare a piatto sul dorso del ghiande la lama di un bistori, la cui punta è nascosta da una piccola palla di cera molle. Arrivato al cul di sacco glando-prepuziale, si rivolge il tagliente dell'istrumento in avanti, e perforando il prepuzio, vi si fa la divisione mediana dorsale, come abbiamo indicato.

Si può egualmente incidere il prepuzio alla sua faccia inferiore in vicinanza del frenulo dell'asta.

B. **Escisione.** — Dopo di aver inciso il prepuzio sul mezzo

della faccia dorsale, si escide una parte delle labbra della ferita, comprendendo la pelle e la mucosa, per scovrire il ghiande.

Malgaigne con due colpi di forbici escide un lembo triangolare del prepuzio, sul dorso del ghiande.

C. Circoncisione. — Metodo ordinario. La grande difficoltà dell'operazione, o che si usino le forbici o il bistori per fare la sezione del prepuzio, è quella di dividere allo stesso livello la pelle e la mucosa. La pelle molto mobile si sposta per la menoma trazione e si retrae molto; la mucosa molto poco estensibile resta accollata sul ghiande. Da ciò la invenzione di pinzette ad uncini, o a punte, di istrumenti anche più complicati, per afferrare ad un tempo la pelle e la mucosa. Duplay si serve di una pinzetta speciale per situare i fili delle suture prima della sezione del prepuzio.

Gl'istrumenti necessarii sono: due pinzette a corsoio, sostituite con vantaggio da pinzette ad uncino o a denti di topo. Una pinzetta da medicatura a branche piatte, o la pinzetta di Ricord. Un bistori molto tagliente. Forbici rette e curve. Aghi provvisti di filo. o *serres-fines* di piccola dimensione.

1° Per evitare di portare la sezione troppo indietro, si comincia dal segnare coll'inchiostro sul prepuzio lasciato in sito il cammino che deve seguire l'istrumento. La linea di sezione è obliqua di alto in basso e da dietro in avanti, come la corona del ghiande di cui essa segue la direzione. Si tira il prepuzio in avanti con le due pinzette a corsoio applicate alla estremità del diametro trasversale dell'orifizio prepuziale, afferrando fra le loro branche la pelle e la mucosa. Le due pinzette sono affidate ad un assistente.

L'operatore allora applica la pinzetta da medicatura a livello della linea di sezione tracciata con l'inchiosto, e nella direzione obliqua indicata. La pinzetta respinge il ghiande in dietro e lo mette al coperto, mentre che il prepuzio è stretto il più fortemente possibile fra le sue branche, per evitare che scivoli e per diminuire la sensibilità. Il bistori, rasentando le branche della pinzetta da medicatura dall'alto in basso, taglia rapidamente il prepuzio innanzi alle branche dell'istrumento. Per fare questa incisione, può essere anche adoperato un paio di forti forbici rette.

2° In tal modo la pelle è nettamente recisa al punto segnato, ma d'ordinario la mucosa appena è interessata e ricovre ancora quasi completamente il ghiande; con un colpo di forbici si fende la mucosa d'avanti in dietro, sul dorso del ghiande fino all'altezza della sezione cutanea, e poi si escide sui lati in modo da non conservarne che un orlo di qualche millimetro.

3° Quando lo scolo del sangue è completamente arrestato, la

pelle e la mucosa si ravvicinano e si riuniscono con qualche punto di sutura intercisa o per mezzo di un numero sufficiente di *serres-fines*.

Se il frenulo della verga è corto e teso, si recide con un colpo di forbici. L' emorragia derivante dall' arteria del frenulo si arresta facilmente con legatura mediata.

Art. XXV. — Amputazione della verga.

A. Processi cruenti. — Boyer, partendo dalla idea falsa che la retrazione dei corpi cavernosi della verga sia maggiore di quella della pelle, consigliava di incidere i tegumenti più in dietro dei corpi cavernosi. È più vero il fatto opposto, e sopratutto quando si va più in prossimità della radice della verga, è indispensabile di far tirare la pelle fortemente in dietro per non scalfire lo scroto.

α. Processo ordinario. — Un bistori molto tagliente, una sonda di gomma elastica, pinzette, fili da legatura, ecc. formano l'apparecchio istrumentale.

La parte malata si avvolge in un pannolino, l'operatore afferra la verga con le dita della mano sinistra, immediatamente in dietro alla parte alterata, e fissa a questo livello la pelle. Un assistente prende con le dita la radice dell' asta e tira dolcemente i tegumenti in dietro.

Con un sol colpo di bistori, il chirurgo taglia la verga di alto in basso, perpendicolarmente al suo asse; lega i vasi aperti e tocca coll'alcool la superficie sanguinante dei corpi cavernosi per arrestare l'emorragia. Cerca allora l'orifizio dell'uretra. Se si è avuto cura di raccomandare all' ammalato di conservare la sua urina, la minzione indica immediatamente l'apertura del canale, che quasi sempre scovresi facilmente. Si fissa allora in permanenza e fino alla guarigione in vescica una sonda molle.

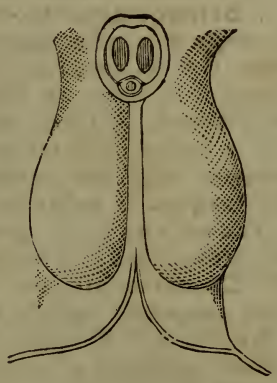

Fig. 256. — Amputazione della verga alla radice (Bouisson).

Ordinariamente la mucosa uretrale facendo sporgenza indica la apertura del canale sulla superficie di sezione. Frattanto si pretende che non sempre sia così. Per evitare queste ricerche, Barthélémy introduceva nella vescica prima dell' operazione una

sonda di gomma elastica. Questa sonda recisa nello stesso tempo che la verga, dopo eseguita la sezione, per la sua elasticità viene a far sporgenza in fuori.

β. Processo in due tempi. — Si comincia dal dividere circolarmente la pelle. Quando questa si è retratta, si taglia il corpo della verga a livello della sezione dei tegumenti.

γ. Processo di Bouisson. — Quando si amputa la verga nel suo corpo, la minzione si continua a fare molto naturalmente; ma se la verga è tagliata proprio alla sua radice, il getto dell' urina prende una direzione molto incomoda, per la mancanza dei tegumenti nella parte inferiore e per la retrazione dell'organo. Per rimediare a questo inconveniente, Bouisson comincia dal separare in due parti lo scroto sulla linea mediana. Fatta l' amputazione si riuniscono separatamente le labbra anteriori e posteriori dello scroto da ciascun lato, in modo da ottenere due borse distinte e separate, fra le quali la verga conserva una certa lunghezza.

L' accidente più frequente consecutivo all' amputazione della verga, è il restringimento progressivo del nuovo meato urinario. Per ovviare a ciò, si cuce la mucosa uretrale con la pelle dell' asta, che la stira in fuori e mantiene beante l' apertura del canale. Si può anche; con Sédillot, dividere la parete inferiore dell'uretra e la pelle vicina per formare una ipospadia artificiale, ovvero si può, con Ricord, escidere un piccolo lembo cutaneo triangolare a base anteriore al di sotto dell' orifizio dell' uretra, e fendendo in seguito la parete inferiore del canale, cucire la mucosa divisa con le labbra della ferita tegumentaria.

B. Schiacciamento lineare. — Una sonda molle è situata nel canale e la pelle della verga è tirata in dietro da un assistente. Con un lungo ago si perfora trasversalmente ad un tempo l' uretra e la sonda, in dietro alle parti malate. Una forte legatura abbraccia la verga avanti all' ago. A questo livello si applica la catena dello schiacciatore e si recide la verga. È indispensabile agire con lentezza per evitare l' emorragia.

C. Legatura estemporanea. — È stata messa in uso da Maisonneuve, il quale amputa la verga col suo costrittore, senza situare la sonda nell' uretra.

D. Cauterio attuale. — Le parti vicine sono protette mediante compresse bagnate e la pelle è tesa mediante le pinzette di Museaux. Si taglia la verga con un cauterio a coltello riscaldato solamente al rosso oscuro, per opporsi all' emorragia.

E. Galvano-cauterio. — Si fa uso del coltello galvanico o dell' ansa a restringimento graduale, avendo cura di non portare il metallo che al rosso oscuro e di agire con grande precauzione.

Art. XXVI. — Cateterismo dell' uretra nell' uomo.

Dati anatomici. — La lunghezza dell' uretra, misurata in sito e nello stato di flaccidezza della verga, è nell' uomo adulto di 13 a 18 centimetri.

L' uretra presenta una curvatura normale, a convessità antero-

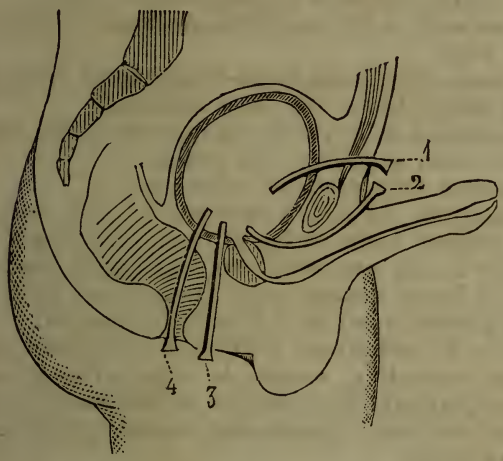

Fig. 257. — Bacino dell' uomo, sezione mediana.

superiore, nelle sue porzioni prostatica e muscolosa e all' origine della porzione spongiosa. Questa curvatura dipende dal perchè il collo della vescica è situato 7 a 10 millimetri al di sopra dell' arcata pubica, mentre che il canale uretrale passa da 10 a 15 millimetri, al di sotto di quest' arcata, al punto in cui traversa l' aponevrosi media del perineo. Poco pronunziata nei bambini, questa curvatura aumenta negli adulti e diviene considerevole nei vecchi per lo sviluppo che prende la prostata.

Nello stato di flaccidezza, la verga presenta egualmente una curvatura a concavità inferiore, o meglio un gomito la cui sommità corrisponde all' attacco del legamento sospensorio, ma questa inflessione può essere soppressa sollevando l' organo.

La larghezza dell' uretra varia in limiti molti ristretti nello stato fisiologico. Il meato urinario spesso è il punto più stretto del canale, ma con una piccola incisione si può ingrandirlo. In

dietro al meato la fossetta navicolare presenta un diametro di 10 a 12 millimetri, poi il canale si restringe leggermente (7 a 9 millimetri) nella sua porzione spongiosa, per allargarsi a livello del bulbo, allargamento che aumenta con l'età e cade principalmente sulla parete inferiore.

Nella sua porzione muscolosa, l'uretra presenta un calibro variabile secondo lo stato di contrazione o di rilasciamento delle pareti; infine si dilata nella porzione prostatica e si termina al collo della vescica, apertura eminentemente dilatabile.

Ostacoli normali. — Gli ostacoli al passaggio delle sonde in un canale sano sono:

1.° La grande valvola che esiste normalmente sulla parete superiore dell'uretra dietro alla fossa navicolare.

2.° La sporgenza della parete inferiore del canale dietro al cul di sacco del bulbo, al colletto del bulbo.

3.° Lo spasmo della porzione muscolosa.

4.° La sporgenza del labbro inferiore del collo della vescica.

Il primo ostacolo molto vicino al meato può essere molto facilmente evitato; gli altri sono tutti situati sulla parete inferiore dell'uretra. Si hanno dunque molti vantaggi nel guidare l'istrumento sulla parete superiore del condotto uretrale.

Divisione. — Il cataterismo dividesi in cateterismo esploratore e cateterismo evacuatore, secondo lo scopo pel quale è praticato. La manovra operatoria non differisce sensibilmente, è più razionale adunque studiare il cateterismo secondo gl'istrumenti che servono a praticarlo.

Istrumenti. — Si chiamano *sonde* gl'istrumenti cavi, *cateteri* gl'istrumenti pieni metallici, *candelette* gl'istrumenti pieni e flessibili. L'antica parola *algalie* è spesso adoperata ancora come sinonimo di sonde. Dal punto di vista delle manovre necessarie alla loro introduzione, questi istrumenti sono o rigidi o flessibili.

A. — *Cateterismo con gl'istrumenti rigidi.*

Questi istrumenti sono di metallo, argento o plakfond per le sonde ordinarie, di stagno per le sonde dette di Mayor ed i cateteri di Béniqué. Questi ultimi hanno una certa flessibilità che permette di modificare la loro curvatura secondo le circostanze.

La curvatura delle sonde è molto varia. Noi dobbiamo studiare: 1.° Il cateterismo curvilineo o con le sonde a grande curva (Gély, Béniqué, Récamier); 2.° il cateterismo con la sonda a curvatura piccola o brusca (Mercier); 3.° il cateterismo rettilineo (Amussat).

Tutti gl' istrumenti metallici, prima della loro introduzione, devono essere riscaldati leggermente, fregandoli con un panno, asciutto ed essere ingrassati od unti di olio. La loro superficie deve esser liscia, e se si tratta di sonde, i margini dei loro occhi debbono essere molto ottusi. Gl' istrumenti composti di due pezzi non debbono presentare alcuna asprezza ed i pezzi debbono essere così solidamente riuniti da non permettere la possibilità di alcuna disgiunzione o movimento nella loro introduzione.

Un istrumento introdotto nell' uretra dà due sensazioni differenti che bisogna ben distinguere (Reliquet): 1.° la sensazione di resistenza che è dovuta ad un ostacolo innanzi al becco dell' istrumento, 2.° la sensazione di pressione dovuta allo sfregamento della sonda contro le pareti del canale.

Posizione del Paziente. — La posizione del malato deve essere tale che tutte le parti del suo corpo sieno in rilasciamento completo, perchè qualunque contrazione determina per azione riflessa la contrazione dei muscoli uretrali.

Reliquet riassume così la posizione del paziente:

1.° *Posizione verticale.* — Bisogna situare il malato in piedi, con le gambe leggermente divaricate, colle reni perfettamente appoggiate contro un mobile, il tronco dritto; la testa dritta, la bocca aperta, gli occhi volti innanzi. Meglio ancora, in questa posizione, si situi l' ammalato in modo che appoggi con tutto il dorso.

2.° *Posizione coricata.* — Bisogna situare il paziente coricato orizzontalmente sul dorso, con la testa leggermente sollevata, la bocca aperta. Le gambe flesse e divaricate non devono riposare sui talloni, ma sulla loro faccia posteriore, ciò che si ottiene mediante un cuscino situato trasversalmente sotto i garretti.

3.° L' ammalato che introduce da sè la sonda deve stare in piedi con le gambe leggermente divaricate, il tronco un po' inclinato in avanti (posizione della mizione normale), poscia deve fare un leggiero sforzo come se volesse incominciare ad urinare, per ottenere il rilasciamento dei muscoli costrittori dell' uretra, ed in questa condizione spinge la sonda nel canale.

Posizione del chirurgo. — Pel cateterismo evacuatore il chirurgo si può situare a sinistra del malato; la posizione delle mani è più naturale e ci sembra che faciliti la manovra. Però generalmente è preferibile la posizione a dritta, perchè essa può essere conservata nell' esplorazione del canale con le candelette ed è indispensabile per la pratica delle operazioni.

I. Cateterismo curvilineo. — La curvatura degl' istrumenti è presso a poco la medesima di quella della porzione curvilinea dell' uretra.

1.° *Dal meato al colletto del bulbo.* — Il malato è coricato

presso alla sponda destra del letto, e dallo stesso lato si situa il chirurgo.

L'operatore prende l'asta con la mano sinistra e la solleva verso l'addome. Col pollice ed indice divarica le labbra del meato, mentre che l'anulare ed il medio tirano il prepuzio in dietro e scovrono il ghiande. Con la mano destra si prende la sonda presso al suo padiglione e per la sua parte rettilinea, situando



Fig. 258. — Catetere di Béniqué.

il pollice dal lato della sua convessità e le altre dita dalla parte opposta.

Se il canale è sano, è bene di servirsi di un istrumento di grosso calibro che allarga più facilmente la mucosa uretrale. Questi istrumenti sono graduati per numero secondo il loro diametro. Nella graduazione di Charrière i numeri differiscono fra loro di $^1/_3$ di millimetro, nella graduazione di Béniqué l'unità è di $^1/_6$ di millimetro. Essendo identico il punto di partenza, si vede che ciascun numero dei cateteri di Béniqué corrisponde ad un numero più piccolo della metà della serie di Charrière e viceversa.

Introdotto l'apice della sonda nel meato, si cerca di evitare la valvola superiore e si percorre la porzione spongiosa del canale, lentamente e senza sforzo, mentre che il corpo della sonda resta nel piano medio ed il padiglione molto avvicinato alla parete addominale. La verga non deve essere tesa che molto moderatamente con la mano sinistra, mentre che la mano destra spinge l'istrumento dolcemente fino al cul di sacco del bulbo.

Questa manovra può essere vantaggiosamente modificata specialmente nelle persone alquanto obese. La verga invece di essere riportata verso il ventre e nella linea mediana è diretta verso l'inguine destro del malato. L'operatore tiene la sonda parallela alla piega dell'inguine, introduce il suo becco nel canale e la spinge dolcemente in questa direzione fino a che la punta sia arrivata sotto l'arcata del pube e nel cul di sacco del bulbo.

2.° *Dal bulbo alla vescica*, — Per valicare il colletto del bulbo innanzi al quale si trova la sua punta, la sonda deve essere leg-

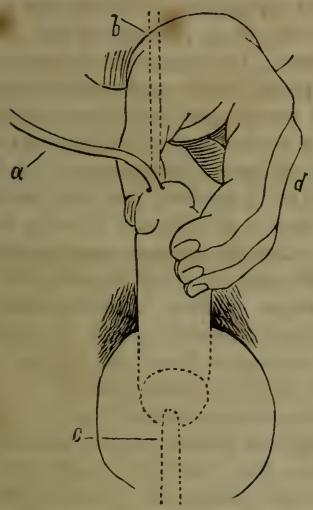

Fig. 259. — Manovra del cateterismo con la sonda curva. *a*. introduzione della sonda; *b*, sonda e verga sollevate; *c*, sonda e verga abbassate; *d*, mano sinistra che fissa la verga.

germente sollevata, in modo da seguire esattamente la parete superiore del canale. Se essa era inclinata verso l' inguine dritto bisogna nello stesso tempo che si eleva, ricondurre il suo padiglione nella linea mediana del corpo , sulla parete addominale. S' imprime allora all' istrumento un movimento di rotazione intorno al centro di curvatura del canale , ed un movimento di propulsione d'avanti in dietro, che gli fa attraversare la porzione membranosa e prostatica dell'uretra e penetrare nella vescica. Il padiglione si solleva sul ventre e descrive di alto in basso un arco di cerchio nel piano mediano del corpo, fino a che la sonda sia abbassata fra le coscie e la punta sia pervenuta in vescica, ciò che viene annunciato dalla fuoriuscita dell'urina. I movimenti impressi alla sonda devono essere il più che è possibile dolci ; l'istrumento penetra da sè, il dito lo mantiene in una buona direzione.

Con le sonde ordinarie, ed a maggior ragione con le sonde di Gèly e di Rècamier , il movimento di rotazione la vince su quello di propulsione. Coi cateteri di Bèniquè per contrario,

il movimento di propulsione dev' essere più pronunziato, ed il dito situato sul padiglione si opporrà ad un movimento di rotazione o di abbassamento troppo rapido, nel quale la punta del catetere verrebbe ad urtare contro la parete superiore del canale.

La difficoltà provata a sorpassare il colletto del bulbo può dipendere da più cause: 1° spesso si abbassa il padiglione troppo presto, quando la punta della sonda non ha ancor sorpassato l'arcata pubica; 2° la punta dell' istrumento siegue la parete inferiore del canale e resta impigliata nel cul di sacco del bulbo. Si è consigliato di dirigere l'istrumento con le dita della mano sinistra situate sotto il perineo, o con un dito introdotto nel retto. La miglior cosa è di ritirare a sè la sonda, ed in seguito, spingendola, aver cura di seguire esattamente la parete superiore del canale per entrare direttamente nel colletto del bulbo. Qualche volta si riesce meglio abbandonando l'asta a sè medesima, che stirandola fortemente come di ordinario si suol fare. Non bisogna mai impiegare forza in questi tentativi, poichè a questo livello sono facili le false strade.

Se lo spasmo della regione muscolosa arresti per poco la punta della sonda, una leggiera pressione mantenuta per qualche istante basta ordinariamente per vincere quest' ostacolo. In condizioni normali, la regione prostatica ed il collo della vescica non presentano alcun ostacolo. Qualche volta però il labbro inferiore del collo è molto prominente tanto da arrestare la punta della sonda e rendere necessario un abbassamento più che ordinario del padiglione.

3.° *Estrazione della sonda.* — La sonda si afferra con la mano destra, col pollice applicato sull'apertura del padiglione, la mano sinistra sostiene la verga. Si fa descrivere alla sonda un movimento di rotazione da dietro in avanti, il quale riporta la sua punta sotto l'arcata pubica; poscia dirigendola verso l'inguine diritto, ovvero tenendola nel piano mediano, si ritira dolcemente. Il pollice applicato sull'orifizio del padiglione impedisce all'urina contenuta nella sonda di fuoriuscire e d' imbrattare l' ammalato ed il letto, prima che sia stata deposta nel vaso, il quale, situato fra le coscie del paziente, serve a ricevere il liquido estratto dalla vescica.

Giro di maestro (*Tour de maître*). — Ecco in che consiste questa manovra. Situato a dritta, a sinistra, o fra le coscie del malato, il chirurgo prendendo la verga con la mano sinistra, prende la sonda con la mano dritta e l'introduce nell'uretra, con la concavità rivolta in basso. La conduce in tal modo fin sotto l' arcata pubica, colla punta contro la parete inferiore, nel cul di di sacco del bulbo. Allora fa descrivere al padiglione, da dritta a sinistra o viceversa, un mezzo giro completo che lo riporta sulla

linea alba addominale e rivolge in alto la concavità della sonda. Nello stesso tempo spinge l'istrumento in avanti. La punta traversa il colletto del bulbo, e la sonda la cui curvatura è diretta nel senso di quella del canale sorpassa le regioni muscolosa e prostatica e penetra nella vescica.

II. — **Cateterismo con le sonde a curvatura piccola o brusca.** — Il tipo di questi istrumenti è la sonda di Mercier composta di due parti che formano nel loro punto di unione un angolo un po' più aperto dell' angolo retto. La punta della sonda è a diciotto millimetri al di sopra della porzione retta o corpo dell' istrumento. Da questa forma risulta che la punta e la base della curva devono divaricare le pareti del canale, l'apice facendo pressione sulla parete superiore, la base su quella inferiore, e ciò tanto maggiormente per quanto l'asse della porzione retta della sonda si trova più esattamente nell'asse del canale. Per far dunque progredire la sonda, bisogna che l'asse della sua porzione retta sia obliqua relativamente all'asse dell'uretra, in modo da mettere la corta porzione dell'istrumento nell'asse della porzione del canale che essa occupa.

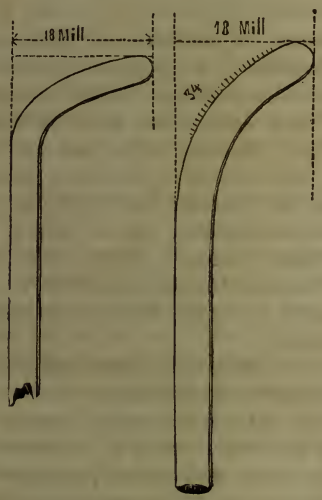

Fig. 260. — Sonda di Mercier.

1.° *Dal meato al colletto del bulbo.* Tenuta l'asta con la mano sinistra e la sonda con la mano destra, l'operatore ne introduce il becco nel canale e spinge l'uretra sulla sonda fino a che il becco sia giunto in vicinanza del colletto del bulbo. Riporta allora l' istrumento nel piano mediano del corpo con la concavità diretta in alto ed in avanti.

2° *Dal bulbo alla vescica.* — Un leggiero movimento di abbassamento del padiglione porta la base della sonda contro la parete inferiore del cul di sacco del bulbo, mentre che la punta sollevata ed applicata sulla parete superiore del canale si dirige naturalmente verso il lume della porzione membranosa. Ma per traversare questa regione del pari che la porzione prostatica bisogna che questo abbassamento del padiglione non sia talmente considerevole da mettere la porzione retta dell' istrumento nel-

l'asse della curvatura dell'uretra. Se si praticasse a questo modo, si sarebbe esposti a non poter avanzare, per lo sfregamento della punta e della base della curvatura contro le pareti dell'uretra. La porzione retta della sonda deve sempre restare obliqua relativamente all'asse della regione del canale, nella quale è impegnata la corta porzione dell'istrumento.

Arrivata al collo della vescica, la punta della sonda si eleva con un nuovo movimento di abbassamento del padiglione fra le cosce del malato. Naturalmente essa s' impegna nell' apertura del collo e penetra in vescica. Siccome l' occhio della sonda è situato presso al becco e nella concavità, per poco che l' abbassamento del padiglione sia considerevole, a causa dello sviluppo del labbro inferiore del collo della vescica, può succedere che l'urina non scorra. Basta allora rialzare il padiglione spingendo leggermente la sonda in vescica per vedere uscire il liquido.

Insomma la manovra per traversare la porzione curvilinea dell'uretra consiste in un lento movimento di propulsione combinato con un abbassamento progressivo del padiglione dell'istrumento. Gli ostacoli normali, lo si vede, non hanno che poca influenza sulla progressione della sonda. Ma la brevità della sua curvatura, che è d' incomodo nella sua introduzione, la rende giustamente preziosa per l' esplorazione del canale. La direzione che bisogna imprimere alla punta dell'istrumento, che si rileva immediatamente per l' inclinazione della placca o degli anelli del padiglione, rende conto delle deviazioni laterali dell'uretra.

3° Per ritirare la sonda si esegue in senso inverso la manovra descritta per la sua introduzione.

III. Cateterismo rettilineo. — Malgrado l'impossibilità di dare all'uretra una direzione assolutamente rettilinea, è stato dimostrato da gran tempo che si può introdurre nella vescica un istrumento retto e rigido. Tale è la sonda retta di Amussat. In tutta l' operazione l' asse della sonda dev'essere parallelo all'asse della porzione del canale in cui in tal momento si trova la punta dell'istrumento.

Il chirurgo situato a dritta del letto prende la verga nella mano sinistra e la eleva leggermente verso il ventre. La sonda tenuta con la mano destra viene introdotta nel canale e spinta direttamente in dietro fino a che la sua punta è arrivata nel cul di sacco del bulbo, ciò che viene indicato dalla resistenza che s'incontra. Si ritira allora l'istrumento per circa un centimetro, poi con un movimento combinato di propulsione e di abbassamento del padiglione, la punta della sonda seguendo la parete superiore del canale sorpassa il colletto del bulbo e penetra nella regione membranosa. Per traversare la parte curva del canale senza che

la punta della sonda venga ad urtare contro la parete inferiore, si abbassa fortemente il padiglione fra le cosce del malato, facendo coincidere l' asse dell' uretra e quello dell'istrumento, nello stesso tempo che questo si spinge dolcemente in vescica. Per sorpassare il collo della vescica è necessario un ultimo movimento di abbassamento del padiglione. La punta della sonda, elevata traversa il collo ed arriva nel serbatoio dell'urina.

La manovra è molto più agevole quando il paziente è in piedi. Se è coricato, bisogna necessariamente elevare il bacino al di sopra del piano del retto mediante un grosso cuscino, per rendere possibile l'abbassamento del padiglione della sonda.

Quando il legamento sospensorio della verga, molto corto, si oppone allo abbassamento del padiglione, bisogna procedere con gran lentezza e combinando i movimenti di propulsione e di abbassamento. Si ritira la sonda rialzando a poco a poco il padiglione verso il ventre.

Fig. 261. — Sonda retta di Amussat.

B. — *Cateterismo con gli strumenti flessibili.*

Fra questi strumenti vanno compresi: le sonde o candelette di gomma elastica, le sonde di guttaperca, le candelette di cera, di corde di budello, ecc.

Come i precedenti, quest'istrumenti sono pieni o vuoti; essi debbono presentare una superficie perfettamente liscia ed una sufficiente flessibilità nonchè una grande solidità.

Quando si usa un punteruolo per l'introduzione di una sonda flessibile, la manovra diviene la stessa che per gli istrumenti rigidi. Questo punteruolo metallico deve dunque presentare una sufficiente resistenza per conservare la sua curvatura; la sua lunghezza dev'essere tale da occupare tutta la estensione della sonda. Per evitare la mobilità che risulta dal piccolo volume del punteruolo, mobilità che espone a veder sporgere la sua punta attraverso gli occhielli della sonda, Voillemier, ha fatto dare a questo stiletto una forma conica nel suo estremo superiore o manuale. Esso così si adatta esattissimamente nel padiglione della sonda. La manovra delle candelette o delle sonde flessibili sprovviste di stiletto è la stessa, sia che quest'istrumenti siano pieni o che siano perforati.

1.° — *Sonde di gomma.*

1.° Sonda rettilinea. — Questa sonda spinta direttamente d' avanti in dietro, a misura che cammina deve prendere la curvatura dell' uretra. Il meccanismo della sua introduzione è dei più semplici. Il malato è coricato o in piedi, il chirurgo è situato alla sua destra. Con la mano sinistra egli solleva la verga in modo da mettere la porzione spongiosa del canale nel prolungamento dell'asse della sezione membranosa. Con la mano destra introduce nell' uretra la sonda preventivamente unta di olio e la spinge direttamente innanzi a lui. La punta dello istrumento segue la parete inferiore del canale, sorpassa il colletto del bulbo, e traversa le regioni membranosa e prostatica per penetrare in vescica. La sensazione di sfregamento contro le pareti dell' uretra è molto precisa, ma la sensazione di resistenza innanzi alla punta della sonda resta sempre molto oscura e quando la si percepisce spesso l' istrumento si è già ripegato nel canale. Infatti se lo si abbandona a sè stesso si vede che una parte dello stesso esce ben tosto dall' uretra in seguito al raddrizzamento risultante dalla sua elasticità.



Fig. 262. — Stiletto di Voillemier.

L' impossibilità d'imprimere alla sonda una direzione determinata, fa sì che la sua punta venga ad urtare contro il colletto del bulbo, se il cul di sacco è profondo, e contro il labbro inferiore del collo della vescica per poco che questo sia sviluppato. Per evitare questi ostacoli si è modificata la consistenza e la forma della punta dell' istrumento.

La sonda retta che può essere piegata a grande curva, evita naturalmente questi ostacoli, a meno che non siano molto sviluppati, perchè la sua punta segue la parete superiore del canale.

2.° **Sonda retta ad oliva.** — È facile dare all' estremità vescicale dello istrumento una direzione per la quale la sua punta segua sempre la parete superiore dell' uretra, ma a tal uopo bisogna che il collo dell' oliva sia abbastanza resistente acciò non si pieghi ad angolo retto contro il primo ostacolo che incontra.

3.° **Sonda conica.** — Essa non presenta i vantaggi della precedente e dev' essere riservata pei restringimenti.

4.° **Sonda a grande curva.** — Quando la sonda presenta naturalmente una grande curva ed ha sufficiente consistenza da non aver bisogno del punteruolo, la manovra della introduzione è quella degl' istrumenti rigidi della stessa forma. Se la curvatura non è fissa bisogna contentarsi di spingere la sonda direttamente verso la vescica.

5.° **Sonda conica a curvatura fissa e ad oliva.** — Le sonde a grande curvatura fissa ed a prolungamento conico flessibile che finiscono con una oliva (Caudemont) sono di introduzione molto facile ne' vecchi.

6.° **Sonda a gomito e a doppio gomito.** — Dicasi lo stesso della sonda di gomma piegata a gomito e a doppio gomito, della sonda a gruccia, la cui punta segue forzatamente la parete superiore dell' uretra, mentre che la flessibilità della sua lunga porzione, gli permette di adattarsi costantemente alla curvatura del canale.



Fig. 263. Sonda retta ad oliva. Fig. 264. Sonda retta conica.

II. — *Sonde di caoutchouc.*

Fatte di guttaperca con pareti molto spesse e dotate di grande flessibilità, queste sonde sono molto comode per svuotare la vescica quando l' uretra è sana. La poca alterabilità del loro tessuto le rende preziose come sonde a permanenza. Il loro calibro interno è debole, ed il canale dal quale

esse sono solcate termina circa un centimetro innanzi alla loro estremità vescicale, fatta da una massa compatta di caoutchouc. L'occhiello è laterale ed a 3 o 4 millimetri innanzi dall'estremo del canale.

Fig. 265. — Sonde a gruccia.

Per fare entrare in vescica questa sonda, si spalma di bianco d'uovo e sollevando la verga, vi si introduce e spinge direttamente innanzi. Se l'uretra non presenta ostacoli repentini, l'istrumento cammina a poco a poco, senza che la mano che lo guida se ne accorga. Il suo becco segue la parete, e per la sua elasticità si raddrizza e si piega sulla curva dell'uretra. L'uscita di urina indica che la sonda è in vescica.

Ma se nel canale vi è uno degli ostacoli normali, al collo della vescica od al colletto del bulbo, la sonda si ferma direttamente contro l'ostacolo e non progredisce più. Allora è indispensabile di introdurvi uno stiletto a grande curva, che la trasforma in sonda rigida per potere dirigerla secondo la regola assegnata per questi strumenti. Pertanto con queste sonde, come anche con le sonde di gomma flessibili, si può quando l'ostacolo è stato sorpassato dal becco, ritirar lentamente lo stiletto con la mano destra, mentre la sinistra spinge l'istrumento innanzi, ovvero si può mantenere immobile lo stiletto mentre la sonda, seguendo la curvatura che gli è stata impressa continua ad inoltrarsi verso la vescica.

III. — *Candelette di piccolo diametro.*

Queste candelette costruite di gomma o di balena, rette o leggermente curve, con l'estremo conico od olivare più o meno piegato, devono aver sufficiente resistenza per dare alla mano una sensazione netta quando urtano contro un ostacolo.

Le si spingono delicatamente nell' uretra con un movimento lento continuo. Quando il loro becco viene arrestato, si ritirano di un centimetro circa poi si spingono nuovamente innanzi, in un altro punto della circonferenza del canale.

Si ripete parecchie volte la stessa manovra, ma delicatissimamente, per non lacerare la mucosa.

Noi menzioneremo solamente i mezzi speciali impiegati per dirigere le candelette: 1.° l' iniezione d' olio del canale; 2.° il tubo di Ducamp forato solo nel punto corrispondente all' apertura del condotto, determinato precedentemente con la candeletta ad impronta; 3.° il tubo largo aperto di Béniqué col suo fascio di candelette sottili che si spingono successivamente innanzi; 4.° l' endoscopio.

Come processi eccezionali di cateterismo menzioneremo: 1.° il cateterismo nel quale una candeletta filiforme serve di guida a un istrumento rigido all' estremità del quale è stabilmente fissata, detto cateterismo al seguito; 2.° il cateterismo su di un conduttore; 3.° la sonda invaginata a piano inclinato di Mercier, contro le false strade.

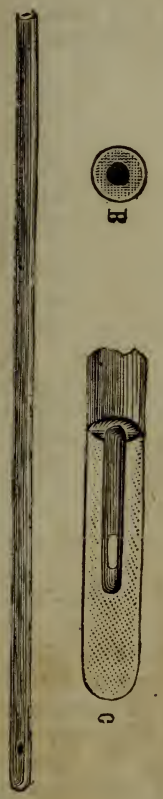

Fig. 266.—Sonda di caoutchouc.

Art. XXVII. — Cateterismo dell'uretra della donna.

Dati anatomici. — L' uretra della donna forma un canale di 30 millimetri circa di lunghezza, leggermente obliquo in alto ed in dietro ed a concavità superiore. Situata al di sopra della parte anteriore della vagina si apre nella vulva, al di sotto della clitoride, tra le piccole labbra, ed a qualche millimetro al di sopra della colonna anteriore della vagina. L' uretra è facilissimamente dilatata e nello stato normale non offre, a causa della sua direzione quasi rettilinea, nessun ostacolo al passaggio degli istrumenti.

Il catetere da donna è un tubo metallico, che presenta una

leggiera curvatura al suo estremo vescicale, forato da due occhielli laterali. La sua lunghezza è circa di 15 centimetri.

A. **Cateterismo allo scoverto.** — L' ammalata è coricata sul dorso, col bacino leggermente sollevato, le cosce flesse e divaricate. L'operatore si mette alla sua destra. Col pollice e l'indice, o il medio sinistro allontana le piccole labbra e scovre il meato urinario. Tenendo la sonda con la mano destra, con la

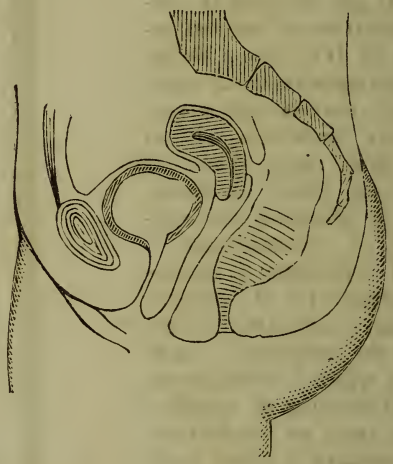

Fig. 267. — Bacino della donna, taglio mediano.

concavità in alto, la introduce nel canale, ed abbassando leggermente il padiglione mentre spinge lo strumento innanzi, oltrepassa l'arcata pubica ed arriva nella vescica.

B. **Cateterismo al coperto.** — La stessa posizione dell'ammalata. Il chirurgo situato a sinistra introduce l'estremo del suo indice sinistro nella vagina e mette il polpastrello di questo sulla colonna anteriore della vagina. Tenendo il catetere con la mano destra, con la concavità in alto, fa scorrere il suo estremo sul polpastrello dell'indice sinistro. Il becco dello strumento dopo alcuni tentativi penetra nel meato ed il catetere è spinto in vescica. Quando la direzione dell'uretra è modificata da uno spostamento della matrice, si fa il cateterismo con una sonda flessibile la quale può adattarsi alle curve del canale.

Art. XXVIII. — Operazioni che si fanno per vincere i restringimenti uretrali.

Esplorazione. Prima d'intraprendere la cura, bisogna, con la esplorazione dell'uretra, constatare la sede, la larghezza, la lunghezza del restringimento, e la suscettibilità della mucosa uretrale. L' esplorazione si fa con le candelette a sfera, ma essa dev'essere preceduta da un tentativo di cateterismo fatto con un catetere di grosso calibro (N. 36–45 di Béniqué), per assicurarsi sin dal principio che un restringimento esiste. Si tenta di far passare una candeletta di medio calibro, quindi si usano istrumenti di dimensioni sempre più piccole sino a che la pallina possa superare il punto ristretto. Ritirando la candeletta, si nota con precisione il punto ove la pallina si ferma di nuovo e con questo semplice esame, si conoscono la sede, l'estensione e la larghezza della coartazione.

Se nessuna di queste candelette può passare il restringimento, si prendono delle candelette filiformi, coniche o ad oliva e con pazienza, curvando o girando a modo di succhiello l'estremità loro, il più delle volte si riesce a superare il punto ristretto.

Pei restringimenti dell'uretra vi sono tre grandi metodi di cura.

1. — *Dilatazione del restringimento.*

Secondo il suo modo d'agire, Voillemier divide la dilatazione in

a. Infiammatoria (atrofica / ulcerativa)

b. Meccanica.

In generale, si studia la dilatazione lenta o graduata e la dilatazione violenta.

A. Dilatazione graduata. — Essa è detta temporanea o permanente, secondo che gl' istrumenti introdotti nel restringimento vi sono lasciati, o vi stanno solo un tempo molto breve. Per regola generale le candelette non devono mai essere spinte sin dentro la vescica, per evitare di irritare inutilmente il collo vescicale.

Fig. 268. Candeletta esploratrice.

a. Dilatazione graduata permanente. — Quando a forza di pazienza si è giunti a superare un restringimento con una

candeletta sottile, sarebbe spesso imprudente il ritirarla, poichè un nuovo tentativo potrebbe benissimo non riuscire.

Questa candeletta si lascia in sito sino a che per la sua azione il restringimento si sia allargato tanto da farla essere perfettamente libera. Questo effetto spesso si ottiene in 7 ad 8 ore, qualche volta più lentamente. L' istrumento allora facilissimamente si lascia ritirare. Una candeletta più voluminosa la deve sostituire immediatamente e restarvi altrettanto tempo. Questa è sostituita a sua volta da una candeletta di maggior calibro e si continua così sino a che la dilatazione si giudichi sufficiente.

b. Dilatazione graduata temporanea. — Si esegue con le candelette di gomma elastica e si espleta col passaggio dei cateteri di Béniqué.

Più innanzi abbiamo indicato la graduazione delle candelette per terzo di millimetro e la graduazione dei cateteri di stagno per sesto di millimetro; abbiamo anche descritta la manovra del cateterismo con questi istrumenti. Le candelette di gomma convengono al cominciamento della dilatazione, sostituendo appena è possibile alle candelette coniche le candelette olivari meno pericolose pel canale. Quando una candeletta oltrepassa il restringimento senza essere stretta troppo, la si ritira subito e si sostituisce con uno strumento di numero superiore. Si passano quindi nella stessa seduta, 2, 3 e 4 candelette, non facendo restare le prime che un solo istante in sito. L' ultima candeletta introdotta sta abitualmente nel canale uretrale molto stretta. Alcuni chirurgi la ritirano immediatamente come le prime, altri la lasciano in sito da 5 a 10 minuti. La suscettibilità della mucosa è il miglior giudice in questa quistione.

Il giorno seguente si ricomincia, ma prendendo per la prima introduzione una candeletta di un numero maggiore di quello della vigilia. Se il restringimento è laterale, si dà all'estremità della candeletta una forma conveniente. Quando l'uretra diventa irritabile, quando si manifestano accessi febbrili ed uno scolo abbondante di muco-pus, si sospende la cura per qualche giorno o si ripetono le sedute con maggiore intervallo.

Arrivati al N. 15 a 18 della graduazione di Charrière, le candelette di gomma si sostituiscono con i cateteri di stagno di Béniqué.

Essendo l'unità di graduazione di questi strumenti $^1/_6$ di millimetro, se ne possono passare quattro o cinque in una stessa seduta. A misura che il canale riprende il suo calibro si fa uso di cateteri più voluminosi e si arrriva sino al n. 50 che presenta circa 8 millimetri di diametro.

L' ammalato deve continuare a passare nella sua uretra una

sonda di grosso calibro almeno ogni 8 o 10 giorni per mantenere il risultato ottenuto.

B. Dilatazione violenta, forzata. Divulsione. — Mayor stabilisce per principio che bisogna servirsi di istrumenti tanto più voluminosi, quanto più stretto e più duro è il restringimento. Egli ha fatto costruire 6 cateteri metallici con estremo conico, il più piccolo dei quali ha 4 millimetri, il più grande 9 millimetri di diametro. Il suo metodo di cura si basa sopra questo dato falso, che scostando fra loro le pareti uretrali innanzi ad un restringimento, si allarga l'entrata di questo, in modo da permettere al catetere di introdurvisi. Al contrario si respinge indietro il restringimento tutto intiero e se non si lacera l'uretra circolarmente, l'istrumento si forma una nuova via allato al restringimento. La manovra semplicissima consiste nel fissare stabilmente la verga ed il restringimento con la mano sinistra, mentre la mano destra spinge il catetere con forza nella direzione normale del canale.

A questo processo si è cercato di sostituire la dilatazione violenta o divulsione, nella quale un istrumento di piccolo calibro introdotto nel restringimento si apre con un meccanismo adatto e scosta le pareti del restringimento Ma sempre, in questo processo, o che si ricorra ai dilatatori di Rigaud e di Perrève,

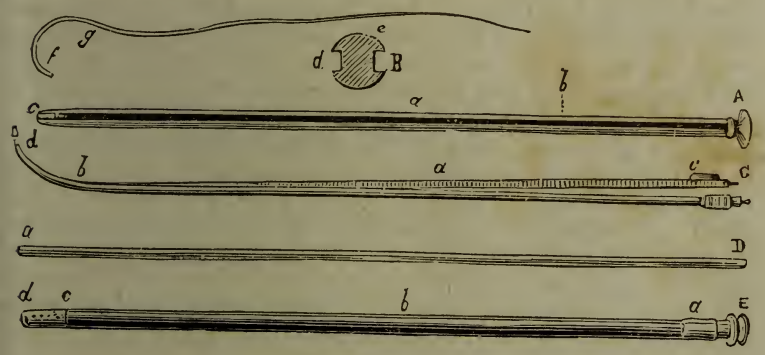

Fig. 269. — Divulsore di Voillemier.

o che si faccia uso dei divulsori di Holt o di Voillemier, le pareti del restringimento sono in realtà lacerate. Frattanto l'istrumento di Voillemier offre un progresso reale. Esso è munito di una candeletta conduttrice, e la dilatazione per la forma data allo stiletto si esercita su tutta la superficie del restringimento.

Dippiù un'asta metallica di 30 centimetri, avvitata sulle branche del divulsore riunite dopo aver ritirato lo stiletto, permette di guidare una sonda sin nella vescica.

II. — *Cauterizzazione del restringimento.*

Si può fare o con caustici potenziali, o col polo negativo di una pila a corrente costante, metodo elettrolitico.

A. Cauterizzazione potenziale. — Si esegue col nitrato d'argento fuso, solo caustico usato oggi, a causa della sua azione poco profonda.

a. D'avanti in dietro. — Si fa uso dei porta-caustici di Leroy d'Etiolles, o di Voillemier. Quest' ultimo si compone di una cannula d'argento di 9 millimetri di diametro, nella quale passa uno stiletto d' argento, flessibile, terminato da una oliva rugosa. La cannula si fa arrivare sul restringimento, lo stiletto la cui oliva è stata bagnata nel nitrato d'argento fuso, si porta per la cannula sino nella parte anteriore del restringimento, col quale non deve restare in contatto più di quindici o venti secondi.

Dopo due o tre giorni si cerca di introdurre una candeletta e se vi si riesce si continua la dilatazione.

b. Lateralmente. — I porta-caustici in uso sono quelli di Ducamp, di Lallemand e di Ségalas. Essi sono tutti composti essenzialmente di una cannula metallica retta o leggermente curva al suo estremo vescicale, nella quale si muove uno stiletto terminato con una piccola escavazione ove si fa scorrere il nitrato d'argento fuso. Questo stiletto si muove d'avanti in dietro e può girare sul suo asse. La cannula esterna rigonfiata al suo estremo si sofferma innanzi al restringimento; spingendo lo stiletto si introduce la parte di questo dove è il nitrato di argento nel restringimento. Finalmente un movimento di rotazione impresso allo stiteletto mette in contatto il caustico con tutta la superficie della parte ristretta. Si ritira lo stiletto nella cannula e si estrae l'istrumento. In tal modo si può cauterizzare una parte o tutta la superficie del restringimento e prolungar l'azione locale del caustico pel tempo creduto necessario.

B. Elettrolisi. — Questo metodo, dovuto a Tripier e Mallez, consiste nel mettere a contatto del restringimento uno stiletto metallico, comunicante col polo negativo di una pila a forte tensione e di debole intensità.

L' elettrodo positivo della pila, fatto da un disco di carbone, ricoverto di pelle, è umettato con acqua salata e si applica sopra una delle cosce dell'ammalato bagnata con lo stesso liquido per favorire il passaggio della corrente. Il disco deve avere una

certa larghezza ed applicarsi esattissimamente per evitare la formazione di escare.

Gli stiletti destinati alla cauterizzazione si terminano con una estremità olivare e di volume conveniente. Essi sono inguainati in una sonda di gomma che non lascia a nudo che l'oliva terminale. L'operatore prende la verga con la mano sinistra e la tira leggermente in avanti: con la mano destra tiene la sonda e la spinge nel canale sino a che l'oliva arrivi in contatto con la parte anteriore del restringimento, contro la quale dev'essere spinta fortemente. Si attacca allora allo stiletto l'elettrodo negativo, e la deviazione dell'ago del galvanometro indica il passaggio della corrente.

Per provare la suscettibilità del canale si comincia dall'usare solo sei elementi. Si può progressivamente aumentarne il numero sino a dodici ed anche di più se il dolore è sopportabile. A misura che l'oliva dello stiletto si impegna nel restringimento sotto la pressione della mano, si spinge innanzi la guaina che involge lo stiletto. Ogni seduta non deve durare più di dieci minuti. Si fa una seduta ogni quattro, sei od otto giorni, secondo l'intensità della reazione e si continua sino a che può penetrare in vescica una candeletta di N° 18.

III. — *Incisione del restringimento.*

Essa si fa o da dentro in fuori (uretrotomia interna), o da fuori in dentro (uretrotomia esterna).

A. Uretrotomia interna. — Si esegue o da dietro innanzi, o d'avanti in dietro. Il primo metodo non è applicabile che ai restringimenti che sono tanto larghi da lasciarsi attraversare da strumenti che abbiano almeno due millimetri di diametro. Oggi l'altezza della sezione è limitata a quattro od al più a sei millimetri. La sua sede ordinaria è la parete inferiore del canale.

Noi faremo solo menzione degli uretrotomi di Maisonneuve, di Sédillot e di Voillemier. I due ultimi presentano una lama tagliente in tutta l'estensione, ma che può essere nascosta a volontà in una guaina mobile come essa. Sono retti o curvi. Più complicati dello strumento di Maisonneuve, essi non hanno neppure il vantaggio di preservare più sicuramente le parti sane del canale.

L'uretrotomo di Maisonneuve adempie perfettamente a tutte le indicazioni. Esso si compone di quattro pezzi:

1° Una candeletta sottile di gomma elastica conduttrice, flessibilissima, terminata al suo padiglione da un pezzo metallico forato da giri di vite per poterla fissare solidamente sul tubo scanalato.



Fig. 270. — Uretrotomo di Maisonneuve.

2° Un' asta metallica, il cui diametro non deve oltrepassare 1 ½ o 2 millimetri. Essa è curva, perfettamente liscia e solcata profondamente sulla sua convessità o sulla sua concavità. Il suo estremo vescicale è provvisto di un giro di vite per ricevere la candeletta conduttrice; il suo padiglione ha un anello destinato a mantenerla.

3° Uno stiletto metallico flessibile, di dimensione molto piccola affinchè possa scorrere nella scanalatura dell' asta metallica. Al suo estremo vescicale lo stiletto tiene una lama a dorso d'asino, di 5 a 7 millimetri di altezza, smussa al suo estremo, tagliente sul suo margine anteriore e posteriore. Questa lama è una specie di triangolo la cui base è fissata nella doccia dell'asta metallica e fa corpo con lo stiletto. Al suo estremo esterno, questo stiletto si termina con un bottone che serve a poterlo maneggiare. La sua lunghezza, come quella dell'asta scanalata, è di circa 30 centimetri.

4° Finalmente: un'asta metallica piena, retta o curva, perfettamente liscia, sull'estremità della quale si può fissare stabilmente la candeletta conduttrice.

Operazione. — Tenendo la verga con la mano sinistra, l'operatore situato a destra dell'ammalato, che è coricato sul margine del letto col bacino elevato, fa entrare la candeletta conduttrice sino a che oltrepassi il restringimento: questa introduzione si deve fare con lentezza per evitare che la candeletta conduttrice non si ripieghi innanzi all'ostacolo, invece di penetrarvi. L'entrata nel collo della vescica è annunziata da un vivo bisogno di urinare. La mano che spinge la candeletta prova un senso di stropiccìo. La candeletta si avvita sull'asta scanalata e serve a dirigerla nel restringimento, che essa attraversa seguendo la candeletta, con la concavità rivolta in alto ed in avanti secondo la curvatura del canale. A misura

che l'asta si inoltra, la candeletta si ripiega nella vescica. Quando l'istrumento ha attraversato il restringimento, lo si mantiene stabilmente; se esso è scanalato sulla convessità, caso ordinario, la scanalatura diretta in basso corrisponde alla parete inferiore del canale.

Affidando ad un aiutante l'asta scanalata, mantenuta in contatto con la parete superiore dell'uretra, l'operatore introduce la lama nella solcatura. Con la mano sinistra afferra la verga e la tira innanzi per togliere le pieghe della mucosa uretrale, mentre che con la mano destra fa camminare lo stiletto. La resi-

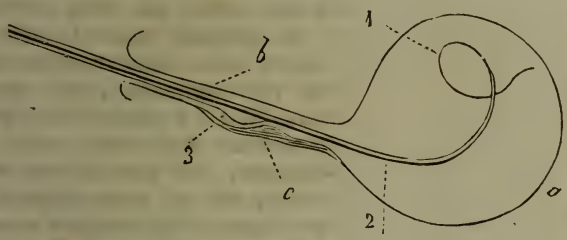

Fig. 271. — Uretrotomia interna. a, vescica; b, verga; c, restringimento. 1, sonda conduttrice; 2, asta scanalata; 3, lama dell'uretrotomo.

stenza provata gli indica il momento in cui la lama arriva sul restringimento. L'operatore aumenta la pressione in modo da tagliare a poco a poco la parte ristretta, poi superato l'ostacolo, fa camminare la lama d'avanti in dietro e di dietro in avanti per completare il taglio. Quindi si ritirano l'asta scanalata e lo stiletto, e svitata l'asta, si lascia la candeletta nell'uretra e vi si fissa l'asta piena. Su quest'asta si fa scorrere un catetere di gomma aperto ai due estremi e forato largamente verso l'estremo vescicale. Quando il catetere è arrivato in vescica, si ritira l'asta e la candeletta e si lascia in vescica la sonda per quarantott'ore.

B. Uretrotomia esterna. — Questa operazione consiste nel taglio del restringimento fatto da fuori in dentro. Si può eseguire col conduttore o senza.

a. Uretrotomia esterna sul conduttore. — L'ammalato è situato nella stessa posizione dell'operazione di pietra, con le gambe flesse e largamente divaricate, col bacino in modo da oltrepassare il margine del tavolo, per scovrire bene la regione.

L' operatore introduce nell' uretra una sonda solcata sulla sua convessità e le fa oltrepassare il restringimento. Il catetere di Syme è comodissimo. Sottile e solcato nella sua porzione curva, è spesso e pieno in tutta la parte retta. Introdotto nell' uretra, la parte sottile attraversa il restringimento, la parte più grossa si sofferma innanzi a questo, seguendone così il limite anteriore. Si affida ad un aiutante che lo mantiene esattamente sulla linea mediana, nel tempo stesso che fissa la verga.



Fig. 272. — Conduttore di Syme.

L' operatore taglia la pelle esattamente sulla linea mediana a livello del restringimento, per una estensione di 4 o 5 centimetri e prosegue la sezione delle parti molli profondamente, sino a che il suo indice sinistro, che gli serve di guida, senta nel fondo della ferita la scanalatura del catetere. Se non si possiede lo istrumento di Syme, si introduce nell' uretra, sul catetere ordinario, una sonda grossa di gomma la quale, arrestata dal restringimento, ne indica anche il limite anteriore.

Prendendo il catetere con la mano sinistra, l' operatore fa scorrere nella sua solcatura, messa allo scoverto, la punta di un bistori retto e taglia il restringimento, o d' avanti in dietro, o di dietro in avanti.

Si introduce nella vescica una sonda a permanenza. Ma il suo passaggio non è sempre facile, poichè introdotto dal meato, tende ad uscire dalla ferita e non ad introdursi nella parte posteriore del canale. Syme lo fa scorrere sopra un piccolo stiletto concavo, guidato nella vescica lungo il catetere; Boeckel sopra un piccolo *gorgeret* bottonato.

Si può semplicemente situare nella vescica un catetere introducendolo dalla ferita. Si fissa solidamente il suo padiglione al

becco di un' altra sonda più piccola, condotta dal meato sino alla ferita perineale. Ritirando questo secondo catetere di dietro in-

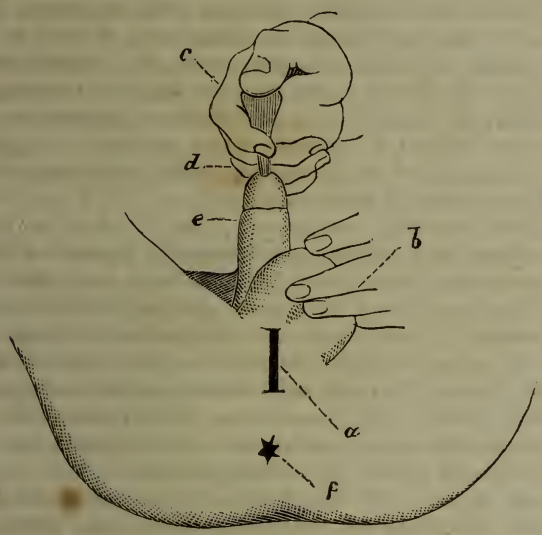

Fig. 273. — Uretrotomia esterna. a, incisione cutanea, b, mano sinistra dell' aiutante che solleva lo scroto; c, mano destra che tiene, d, il catetere; e, verga; f, ano.

nanzi, esso trascina con sè la sonda. Sédillot ha messo al padiglione della sonda vescicale un uncino, che, afferrato nell' anello di una piccola candeletta spinta dal meato sino nella ferita, permette di tirare la sonda nella parte anteriore del canale.

b. Uretrotomia esterna senza conduttore. — Tagliare direttamente un restringimento da fuori in dentro, senza apertura dell' uretra, è cosa molto delicata; ma si può aiutarsi con una bottoniera anteriore o posteriore al restringimento.

1.° *Uretrotomia esterna, con la bottoniera anteriore.* — La stessa posizione dell' ammalato. Un catetere scanalato o una grossa sonda metallica si introduce nell' uretra e si fa arrivare sino al punto ristretto. Mantenuto sulla linea mediana da un aiutante, il quale solleva lo scroto, esso serve di guida per l' apertura del canale. Aperto il condotto, si esplora con uno stiletto solcato la superficie anteriore del restringimento, e si cerca il suo orifizio. Quando lo si è scoverto, si spinge lo stiletto nel restringimento,

con la solcatura diretta in basso, e su questo conduttore si taglia il restringimento d' avanti in dietro.

Gouley di New-York si serve di un catetere terminato con un piccolo orifizio all' estremità vescicale della solcatura. Per questo buco si fa passare una piccola candeletta di osso di balena, la quale entrata nel restringimento serve da conduttore ad un piccolo coltello di Weber, col quale si taglia il restringimento.

2.° *Uretrotomia esterna, con la bottoniera posteriore.* — Due casi si possono avere: o vi sono fistole uretrali, le quali permettono il passaggio ad un istrumento nella parte posteriore dell' uretra, ovvero non vi sono fistole.

α. In questo secondo caso si può, con Vidal e Demarquay, arrivare sull' uretra membranosa o prostatica con una incisione curvilinea fatta avanti all' ano. Se è stata fatta la punzione della vescica si può da questa apertura introdurre in vescica una sonda. Si cerca allora di far entrare il becco di questa sonda nel collo vescicale. Se non vi si può riuscire, si spinge la sonda da dietro in avanti nell' uretra, con la concavità in alto ed in avanti, sino a che il suo becco sia arrestato dal restringimento. Mantenuta da un assistente serve di guida per l' apertura dell' uretra in dietro del restringimento.

β. Nei casi in cui vi è una fistola, Syme comincia dal dilatarla. Quindi introduce nel tragitto fistoloso una sonda curva, scanalata sulla concavità, e quando l' istrumento è penetrato nella vescica, lo affida ad un aiutante. Introduce quindi nell' uretra, dal meato, il suo catetere con la estremità vescicale curva, sottile, scanalata nella convessità e col resto pieno, retto e voluminoso; e lo fa arrivare sino al restringimento. Mettendo l' indice sinistro nel retto, per sostenere l' istrumento introdotto nel seno fistoloso, prende con la mano destra il catetere che occupa la parte anteriore dell' uretra e lo spinge con forza, d' avanti in dietro, nella direzione normale del canale. In questo modo attraversa il restringimento. Quando il becco della sonda anteriore è arrivato nella solcatura della sonda posteriore, si è reso il restringimento superabile e lo si è superato coll'istrumento. Quindi prendendo un bistori, il cui dorso si appoggia sul polpastrello dell' indice destro ed il manico si fissa nella palma della mano in supinazione, se ne porta la punta pel cammino fistoloso, lungo la solcatura del catetere posteriore, sino alla solcatura del catetere anteriore. Portando il bistori da dietro innanzi, con la punta nella solcatura del catetere anteriore si incide il restringimento in tutta la sua lunghezza.

Eseguita la bottoniera posteriore, si può egualmente cercare con uno stiletto scanalato, l' apertura posteriore della parte stenosata. Questo stiletto introdotto nel restringimento di dietro in

avanti, con la solcatura in basso, serve da conduttore per incidere i tessuti ed il restringimento. Quindi si pone una sonda a permanenza, con uno dei modi già indicati.

C. Uretrotomia collaterale. — Questo metodo messo in uso da Bourguet d'Aix, consiste nell'incidere tutto il tessuto fibroso ed a sostituire il tessuto ristretto con una novella uretra fatta a spese delle parti vicine non alterate. Un catetere a permanenza serve a mantenere, sino alla guarigione, il calibro del nuovo condotto.

Art. XXIX. — Operazione della bottoniera.

Si dà il nome di bottoniera all'apertura del canale uretrale fatta da fuori in dentro. La sua sede varia come variano le sue indicazioni. Lasciando da banda la bottoniera fatta senza conduttore, innanzi, in dietro, od a livello di un restringimento, operazione che abbiamo descritta sotto il nome di uretrotomia esterna, io mi rioccuperò solamente dell'apertura del canale, fatta senza conduttore e nella sua porzione membranosa. Nei casi in cui un ostacolo si oppone al passaggio dell'urina la parte posteriore dell'uretra distesa dal liquido negli sforzi dell'urinazione può servire di guida all'operatore. Il canale fa una sporgenza notabile sia al perineo, sia nel retto.

A. Incisione longitudinale mediana. (Amussat). Lo ammalato è situato nella posizione dell'operazione di pietra, le gambe flesse, le cosce flesse e scostate, il bacino sollevato da un cuscino e sporgente dal margine del letto, le parti ben rase. Un aiutante mantiene la verga e solleva lo scroto. L'operatore situato fra le gambe dell'ammalato e seduto su di una sedia bassa, fa sul rafe perineale una incisione di 5 a 6 centimetri, la quale termina in dietro a 15 millimetri innanzi all'ano. Taglia lentamente, strato a strato, le parti molli ed avendo scoverto il bulbo dell'uretra, fa scostare i margini della ferita con uncini o anse di filo mantenute dagli assistenti.

Il dito indice sinistro introdotto nella ferita per riconoscere la sporgenza e la fluttuazione dell'uretra, serve di guida all'operatore. Lentamente e mantenendosi sempre sulla linea mediana, in dietro del bulbo, taglia i tessuti che stanno sull'uretra e poi apre questa per una estensione di 1 ad 1 centimetro $^1/_2$ in dietro dell'ostacolo. L'urina scorre e può mettersi in vescica una sonda a permanenza.

B. Incisione trasversale (Demarquay). — In questo processo, si apre l'uretra nella sua porzione membranosa, immediatamente in avanti del becco o punta della prostata che serve di guida.

La posizione è quella dell' operazione della pietra, il retto preventivamente vuotato. L' indice sinistro introdotto nell' ano tocca col polpastrello l' apice della prostata e la porzione fluttuante del

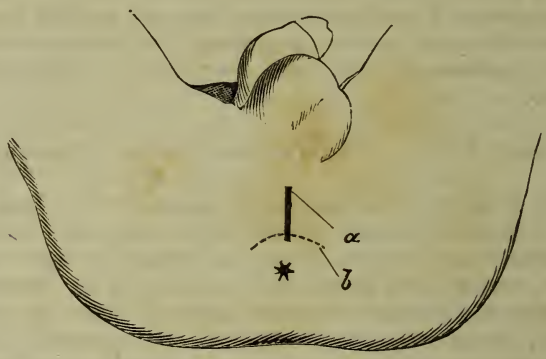

Fig. 274. — Bottoniera a, incisione longitudinale ; b, incisione trasversale.

canale situata innanzi. Il pollice sinistro applicato un poco innanzi dell' ano tira la pelle in dietro , mentre che un aiutante sollevando l' asta e lo scroto tira i tegumenti in avanti.

L' operatore situato tra le gambe del paziente, fa un' incisione curva , a convessità anteriore , a 15 millimetri innanzi all' ano, e taglia i tessuti strato a strato, sino a che il bulbo dell' uretra sia messo allo scoverto. Se il bulbo si accosta molto all' intestino, lo si fa tirare un poco innanzi da un aiutante.

L' indice destro introdotto nella ferita, va ad incontrare l' indice sinistro situato nel retto sul becco della prostata. In tal modo si evita di ferir l' intestino. Arrivati sul canale si apre di traverso per una estensione di un centimetro circa e l' urina vien fuori. Allora si può vincere l' ostacolo al passaggio dell' urina con i mezzi giudicati convenienti e mettere una sonda a permanenza nella vescica.

Art. XXX. — Punzione della vescica.

A. Punzione dall' uretra. — Si esegue con una sonda di metallo a pareti spesse, la cui grandezza va diminuendo dal padiglione verso l' estremità vescicale , munita di un occhiello laterale e quasi terminata a punta. L' indice sinistro introdotto nel

retto rende conto della posizione dello strumento e serve a guidarlo. Introdotta la sonda nell' uretra si fa arrivare sin sull'osta-

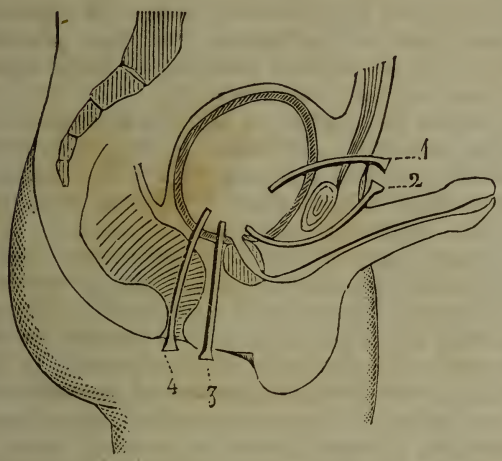

Fig. 275. — Punzione della vescica. 1, sopra-pubica; 2, sotto-pubica; 3, perineale; 4, dal retto.

colo. L' operatore la prende fra il pollice e l' indice destro situati in vicinanza del suo padiglione e la spinge nella direzione normale del canale, con una forza proporzionata alla resistenza che si prova. L' indice sinistro serve di guida. Evacuata l' urina, si ritira la sonda metallica e si sostituisce immediatamente con una sonda molle, che resta a permanenza sino a che il nuovo canale sia ben costituito.

B. Punzione dal perineo. — Consiste nel penetrare nella vescica della sua faccia laterale ed inferiore, in vicinanza del suo bassofondo, senza interessare la prostata. In questo punto non vi è peritoneo. L'ammalato è nella posizione dell'operazione della pietra. L' operatore situato fra le cosce del paziente determina esattamente il mezzo di una linea che partendo dalla tuberosità sciatica, andrebbe a finire a 7, 8 o 10 millimetri innanzi all'ano sul rafe mediano. La punzione può farsi a volontà a destra o a sinistra. Si esegue con un trequarti retto a punteruolo scanalato, lungo 12 centimetri e la cui cannula è forata da un occhiello laterale corrispondente alla solcatura. Tesa la pelle con la mano sinistra, l'operatore tenendo fermamente il trequarti con la mano destra, l' immerge nel punto indicato e dirige la sua punta in alto ed in dietro, come se volesse incontrare il piano

mediano del corpo ad 8 centimetri al di sopra del punto di punzione.

L'uscita dell'urina lungo la solcatura indica che il trequarti è in vescica. Si ritira il punteruolo, si fissa la cannula con lacci attaccati alle alette del padiglione, poi dopo qualche giorno la si sostituisce con un catetere molle, che si toglie appena si ristabilisce il corso normale dell'urina.

C. Punzione dal retto. — Quando la vescica è distesa, il cul di sacco peritoneale che separa la sua parete posteriore dalla faccia anteriore del retto, si solleva di 2 o 3 centimetri e lascia questa faccia sprovvista di sierosa per una certa estensione al di sopra della prostata e delle vescicette seminali. Il tessuto cellulare in questo punto è lasso e lamelloso nei bambini, ma negli adulti è molto compatto, in modo che si oppone alle infiltrazioni di liquido. L'ammalato è messo nella posizione della pietra, l'operatore introduce il suo indice sinistro nel retto previamente vuotato, col polpastrello rivolto innanzi. Il dito segue il solco mediano posteriore della prostata ed arrivato alla base della glandola percepisce la fluttuazione della vescica urinaria.

Si prende con la mano destra un trequarti curvo col punteruolo scanalato e la cui cannula forata da un occhiello laterale, tiene due alette in vicinanza del padiglione. Avendo messo il punteruolo nella cannula, in modo che la punta non sporga, si fa scorrere il trequarti lungo la faccia palmare dell'indice sinistro. L' istrumento con la convessità diretta in avanti, oltrepassa l'ano, penetra nel retto ed arrivata l'estremità della cannula sul polpastrello dell'indice sinistro, si applica contro la parete vescicale, immediatamente al disotto del margine posteriore della prostata.

Dopo di aver spinto il punteruolo, l'operatore prende il trequarti a piena mano e lo spinge in alto ed in dietro. Lo scolo dell'urina dimostra che l' istrumento è nella vescica. L' operatore ritira il punteruolo, mentre che mantenendo in sito la cannula con la mano sinistra la fa penetrare un poco più profondamente nella vescica. La fissa con dei lacci attaccati alle alette del suo padiglione o con una fascia a T e poi bentosto la sostituisce con un catetere molle.

D. Punzione dall' ipogastrio, o sopra-pubica. — Essa si fa col trequarti detto di Frate Cosimo lungo 15 centimetri la cui curvatura ha un raggio di 10 centimetri. Il punteruolo è solcato, e la cannula è forata da un occhiello laterale che corrisponde alla doccia del punteruolo. Il padiglione tiene due alette ed il manico è panciuto per esser meglio tenuto in mano.

Nello stato di vacuità la faccia antero-superiore della vescica si nasconde quasi dietro il pube, essa è ricoverta dal peritoneo.

Quando la vescica si distende e risale verso l'ombelico, essa tira il peritoneo con sè e la sua faccia anteriore si situa direttamente in contatto con la parete addominale. Quando l' apice della vescica è a 12 centimetri al disopra del pube, la parte della vescica sprovvista di peritoneo tiene un' altezza di 7 centimetri e mezzo. La convessità del trequarti situato nella vescica deve corrispondere alla curvatura della faccia posteriore dell'urocisti. Bisogna evitare che l'estremo della cannula faccia pressione contro la parete vescicale (vuotare il retto) e che in seguito al retrarsi delle pareti vescicali il becco della cannula lasci la cavità e si trovi situato innanzi al tessuto cellulare sotto-pubico. L'ammalato è coricato sul dorso in vicinanza della sponda del letto, col tronco leggermente elevato e le cosce flesse.

L' operatore situato a destra si assicura con la percussione che non vi è tra la vescica e la parete addominale nessuna ansa di intestino. La mattezza dev' essere completa. Egli situa il suo indice sinistro sulla linea mediana anteriore, a 2 centimetri al di sopra della sinfisi pubica. La stessa mano gli serve per tendere la pelle. Tenendo il trequarti con la mano destra fermamente, con la concavità in basso, e il dito indice sulla cannula, punge con un colpo secco, al punto indicato dall'indice sinistro Lo scolo dell'urina lungo il punteruolo dimostra che l'istrumento è nella vescica. Si prende quindi la cannula con la mano sinistra, in vicinanza del suo padiglione e mentre il punteruolo resta immobile, si spinge la cannula nella direzione dell'asse della vescica, sino a che il padiglione si arresti nelle pareti addominali. Allora si fissa la cannula per le alette, mediante nastri passati attorno al corpo. La vescica si deve vuotare lentamente.

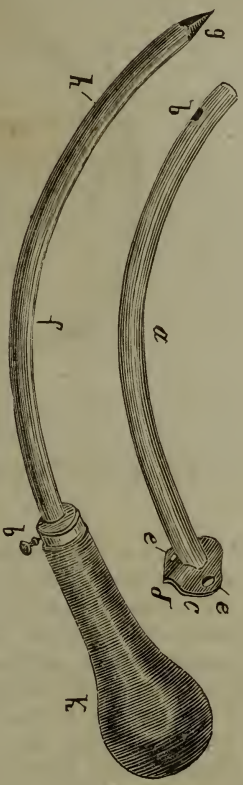

Fig. 276.—Trequarti di Frate Cosimo con la sua cannula.

Se l' ammalato è troppo grasso, è più prudente di fare una piccola incisione alla parete, addominale, seguendo la linea mediana anteriore, nel punto ove deve immergersi il trequarti, sebbene in tal modo sono possibili le infiltrazioni urinose.

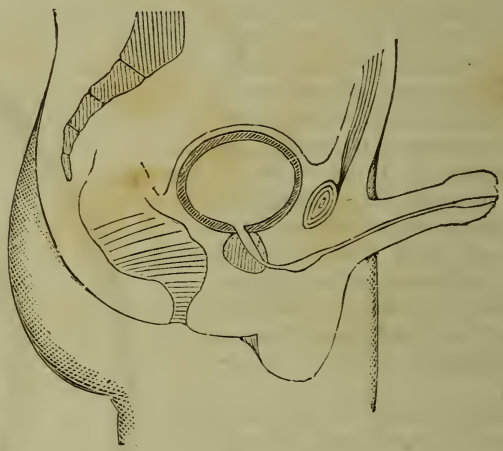

Fig. 277. — Taglio del bacino dell'uomo; piano mediano; vescica distesa.

A. Richard consiglia di sostituire, seduta stante, una sonda di gomma alla cannula metallica, poichè in questo movimento le pareti vescicali e quelle della ferita ritornando su sè stesse si adattano esattamente sull' istrumento. Si preferisce in generale di aspettare per questa sostituzione che il tragitto si sia organizzato per essere al sicuro dalle infiltrazioni.

Si usa spesso invece del trequarti curvo di Frate Cosimo un trequarti retto. La punzione egualmente si fa a 2 centimetri al disopra della sinfisi del pube, ma per evitare di ferire la vescica troppo in alto, il che richiederebbe un movimento di altalena della cannula, bisogna dirigere la punta dell' istrumento in basso ed indietro, dietro il pube.

D. Punzione sotto-pubica. — Indicata da Voillemier, essa consiste nel far penetrare un trequarti nella vescica passando tra la verga e l'arcata del pube.

Il paziente è coricato alla sponda destra del letto, col bacino elevato e le cosce leggermente divaricate. Un aiutante tira l'asta in basso, per allungare il suo legamento sospensorio. Tiene

con la mano sinistra un trequarti curvo col punteruolo scanalato e con la curva molto pronunziata e ne applica la punta sulla pelle, al disopra dell'indice destro. Essendo rivolta la concavità dello strumento in alto si immerge con la mano sinistra contornando l'arcata del pube. L'uscita dell'urina indica che si è entrati in vescica. Si ritira il punteruolo, spingendo più profondamente la cannula e la si fissa con le due alette che sono sul padiglione.

F. Punzione capillare. — Eseguita con gli aghi n° 1 e 2 dell' aspiratore di Dieulafoy, la punzione della vescica sin ora si è sempre mostrata innocente. Armato l'istrumento, si punge nel tragitto della linea alba addominale ad 1 o 2 centimetri al disopra del pube e quando l'ago è penetrato per 1 centimetro nella parete, si apre il rubinetto che lo mette in comunicazione nel corpo della pompa. Si introduce la cannula più profondamente ed il liquido comparisce. Come la vescica si vuota, si spinge l'ago in avanti. Questa punzione si può ripetere senza pericolo.

Art. XXXI. — Corpi estranei nell'uretra.

I corpi estranei nell'uretra, si formano sul sito, vengono dai reni o dalla vescica, ovvero si introducono dal meato e quindi vengono dall' esterno. Questi ultimi a causa della loro varietà qualche volta richiedono delle manovre speciali.

§ I. Calcoli ed arenelle.

Essi sono ritenuti nella parte posteriore dell'uretra, in dietro del collo del bulbo o nella porzione anteriore del canale, in avanti dell' aponevrosi media. Solamente i primi possono essere respinti nella vescica; per gli altri, tutti i tentativi di questo genere sono inutili.

A. — *Innanzi al collo del bulbo.*

Si comincia dall'esplorare il canale per determinare la sede, la forma, il volume, la consistenza del calcolo. La palpazione esterna si combina con l'esame dall'interno dell'uretra.

a. Dilatazione. — La dilatazione della parte anteriore dell'uretra favorisce la progressione del corpo estraneo. Si ottiene o con l'iniezione di un liquido, o con l'iniezione di un gas, avendo cura di otturare il meato e di comprimere il canale in dietro del calcolo. Si può anche chiudere il meato nel momento de-

gli sforzi nell' urinazione ; il calcolo è trasportato col getto del liquido che scorre. Queste manovre combinate con la propulsione diretta con le dita riescono per i calcoli piccoli e lisci.

Una candeletta sottile introdotta nel canale e lasciatavi in permanenza fa sparire lo spasmo.

b. Estrazione dalle vie naturali. — 1° Senza triturazione del calcolo. — Se il calcolo è in vicinanza del meato, lo si estrae con le pinzette ordinarie. Se è necessario, si farà l'incisione del meato.

Ansa metallica. — Un'ansa di filo metallico fino e solido , i cui capi sono lunghi 15 a 20 centimetri, si introduce in una cannula di metallo di volume conveniente , e si forma così una specie di serra-nodo, la cui ansa terminale deve avere non più di un centim. di diametro. Se non si ha una cannula, i capi si avvolgono su loro stessi, lasciando l'ansa terminale. Questa si introduce lungo la parete dell'uretra, si fa scorrere dietro il calcolo e si cerca di afferrarlo. Per questo, la mano sinistra fissa il calcolo in dietro facendo piegare la verga per facilitare l'applicazione dell'ansa. Afferrato il calcolo, si porta ogni cosa all'esterno, con molta delicatezza.

Cucchiaio di Leroy d'Ètiolles. — Si compone di un'asta dritta appiattita terminata da un estremo ottuso, arrotondito, mobile, articolato a cerniera , e alto da 4 a 6 mm. Per mezzo di uno stiletto fissato alla impugnatura del cucchiaio, questo pezzo mobile può essere a volontà rialzato ad angolo retto nell' asta metallica. Esiste anche un modello curvo di questo istrumento.

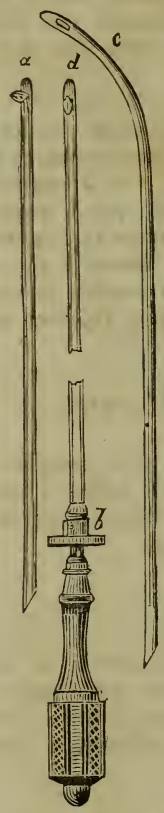

Fig. 278. — Cucchiaio articolato di Leroy d'Ètiolles.

Fissando il corpo estraneo con la mano sinistra, l'operatore fa scivolare il cucchiaio, la cui estremità mobile è abbassata, lungo la parete inferiore del canale, sino a che abbia sorpassato l'ostacolo. Solleva allora il pezzo mobile e tirando dolcemente a sè lo strumento, applica il cucchiaio contro il calcolo, facendolo camminare verso il meato mediante movimenti sempre molto dolci.

Pinzetta di Hales *e di* Hunter. — La pinzetta di Hunter si compone di una cannula metallica retta, aperta alle sue due estremità. In quasta cannula si muove un fusto metallico , di-



Fig. 279. — Pinzetta di Hunter.

viso alla sua estremità vescicale in due branche leggermente scavate, le quali, spinte fuori del canale, si allontanano per effetto della loro elasticità. Quando il fusto è ritirato nella cannula e le sue branche sono accostate, esso chiude il tubo quasi completamente. Vi si è aggiunto uno stiletto il quale scorre fra le branche del fusto; oltre a ciò i denti di queste branche hanno ricevuto le forme più diverse , ma sempre in modo da potersi ritirare nella cannula. Si sono fatte delle pinzette a tre o quattro branche.

Essendo la verga ben tesa ed il calcolo fissato da un assistente, l'operatore introduce la pinzetta chiusa nell' uretra , sino a che arrivi a toccare il corpo estraneo. Mantenendo immobile il fusto con la mano sinistra, ritira dolcemente la cannula in avanti. Le branche della pinzetta essendo libere si allontanano. Si spinge allora dolcemente il fusto in dietro, senza spostare la cannula, per introdurre i denti della pinzetta fra il calcolo e la parete uretrale. Lo stiletto spinto fra le branche indica col suo urto che il calcolo è stato afferrato.

Si riporta la cannula sul fusto o punteruolo per fissare la pinzetta. Un leggiero movimento di spostamento di tutto lo strumento fa constatare, col dolore e con la resistenza che si prova , che si sia afferrata la mucosa uretrale. Lo stiletto permette di spostare il calcolo , e di cacciarlo fuori le branche , ove sia necessario di ricominciare la manovra. Quando il solo calcolo è stato ben afferrato, si fissa la cannula e con essa le branche della pinzetta e si ritira tutto con la massima delicatezza.

Pinzetta di Amussat. — Differisce dalla precedente in questo che l'allontanamento delle branche è prodotto dalla interposizione del bottone che termina lo stiletto. Questo bottone, condotto in avanti, va a cadere in una cavità scavata alla base delle branche, che allora si chiudono per effetto della loro propria elasticità.

Pinzetta di Robert e Collin. — Costruita sul modello della

loro pinzetta per le operazioni dell'esofago, questa pinzetta è a doppia articolazione e presenta una branca fissa ed una mobile. Aprendo gli anelli, il corpo della pinzetta non aumenta di volume, ma una delle branche piccolissime colle quali essa termina si allontana per qualche millimetro dalla branca fissa. L'operatore non deve produrre questo allontanamento se non quando il becco della pinzetta è arrivato sul calcolo; questo può essere fissato con la mano sinistra, perchè la manovra della pinzetta non richiede che una mano solamente.

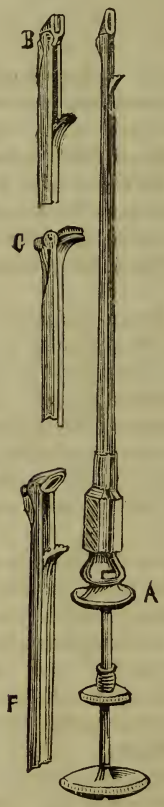

Fig. 280.—Frangi-pietra uretrale di Nélaton.

Le branche vengono allontanate molto lentamente, e poi introdotte fra il calcolo e le pareti dell' uretra. Si chiude allora l'istrumento e lo si ritira con delicatezza.

Tutti questi istrumenti presentano lo stesso inconveniente. Per poco che il calcolo sia irregolare ed angoloso, essi non proteggono per nulla la mucosa uretrale, meno che nel punto in cui vengono applicati. Da ciò le lesioni del canale che hanno obbligato a stritolare il calcolo *in situ* sempre che sia voluminoso ed irregolare.

2° Con schiacciamento del calcolo. — *Frangi-pietra a branca femina mobile.* (Nélaton). — Non è altro che il cucchiaio articolato di Leroy il cui punteruolo è stato sostituito con una branca mascolina. La poca solidità del pezzo mobile, per effetto della sua articolazione, ne fa piuttosto uno strumento di presa e di estrazione che un vero litoclaste. Non occorre ritornare sulla manovra di esso che già abbiamo descritta innanzi. Ma per evitare di afferrare la mucosa quando si spinge la branca mascolina contro il calcolo, è indispensabile che l'uretra sia tesa fortemente con la mano sinistra che tira sulla verga, e che l'asse dell'istrumento si confonda con quello del canale.

Frangi-pietra uretrale di Civiale. — È un frangi-pietra a branche piene, di dimensioni molto deboli per poter esser manovrato nell'uretra con una sola mano. L'altezza delle branche è di 5 a 6 millimetri. Essendo fissato il calcolo da un assistente, l' operatore afferra la verga con la mano sinistra, la

solleva e la tende fortemente. Il frangi-pietra chiuso è tenuto con la mano destra, il pollice e l'indice sulla massa della branca femina, le altre dita sulla branca mascolina. Lo si conduce sino al calcolo e lo si apre tirando a sè la branca mascolina.

Piegando la verga ad angolo retto, si circonda il calcolo col becco della branca femina. Quando questa è arrivata dietro al calcolo, si raddrizza la verga e, spingendo la branca mascolina, si afferra la pietra e dopo essersi assicurati, col libero spostamento dello strumento, che non si è afferrata la mucosa, si pratica lo schiacciamento.

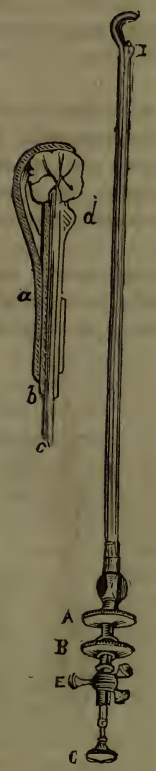

Fig. 281. — Frangi-pietra uretrale di Reliquet.

Frangi-pietra uretrale di Reliquet. — Si compone: 1° di una branca femina, vuota e scanalata in tutta la sua lunghezza, terminata da un becco ricurvo a forma di cucchiaio, il cui vertice sorpassa di poco l'asse dello strumento.

2° Di una branca mascolina, tubo metallico che scorre nella branca-femina, terminata da un orifizio circolare dentato e provvisto di una sporgenza ottusa che esce dalla fessura che si trova nella branca femina ed allontana le pareti del canale. Questa branca presenta alla sua estremità manuale una ghiera munita di un volante che serve a far camminare la branca.

3° Di un perforatore che occupa la cavità della branca mascolina ed è terminato da una parte da una punta a quattro falde, dall'altra da un bottone.

Il calcolo preso fra il cucchiaio ed i denti della branca mascolina, viene attaccato dal perforatore nell'asse di compressione.

Un assistente fissa il calcolo. L'operatore prende la verga con la mano sinistra, la solleva e la tende fortemente. Con la mano destra tiene il frangi-pietra: il pollice e l'indice sulla massa della branca femina, il medio e l'anulare sulla ghiera della branca mascolina, il mignolo sul bottone del perforatore.

Introduce lo strumento nell'uretra; l'estremità dentata della branca mascolina è nascosta nella branca femina, la punta acuta del perforatore è nascosta nella branca mascolina. Lo strumento è aperto.

Riconosciuto il calcolo col contatto, si applica la convessità del cucchiaio contro la parete superiore del canale per ricalcarla si flette fortemente la verga, si fa seguire al becco la superficie della pietra per farlo passare al di là del corpo estraneo, e si termina col movimento di cucchiaio, sollevando contemporaneamente la verga e lo strumento.

Si riporta così il frangi-pietra nell'asse del canale, e la concavità del cucchiaio si trova diretta in alto. Allora si fissa il calcolo, spingendo sovr'esso la branca mascolina; ci si assicura che la mucosa non sia stata presa col movimento di ritirata, e si pratica lo schiacciamento facendo operare successivamente la punta del perforatore e i denti della branca mascolina. Il calcolo viene stritolato *in situ* e senza difficoltà.

L'operatore apre allora l'istrumento, vuota il cucchiaio rivoltandolo in basso con la verga, e poi lo ritira delicatamente. Si può anche, dopo di aver ritirato il perforatore, fare sul canale della branca mascolina una forte iniezione di acqua, la quale distacca i frammenti del calcolo, che ordinariamente vengono trasportati dalla prima minzione.

Le manovre che abbiamo descritte si applicano ai calcoli arrestati nella porzione spongiosa dell' uretra. Quando un calcolo è impegnato nel bulbo, ordinariamente il suo volume si oppone

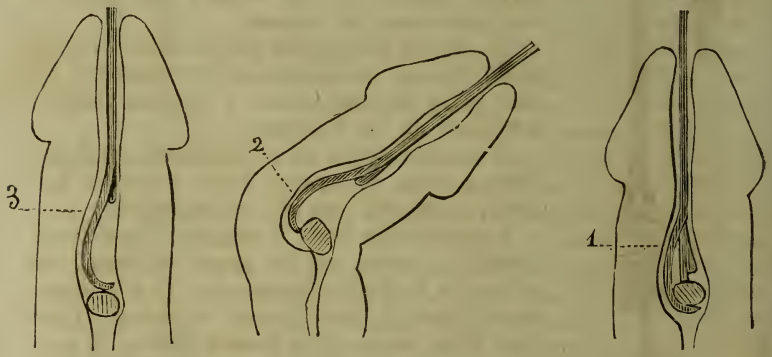

Fig. 282. — Manovra del frangi-pietra uretrale di Reliquet.

3. Constatazione del calcolo; 2. verga in flessione per passare il cucchiaio dietro il calcolo; 1, calcolo presso.

a farlo estrarre intero; bisogna ricorrere allo schiacciamento *in situ*.

Anche qui il frangi-pietra di Reliquet è il più vantaggioso.

Però non è più possibile di flettere il canale. Bisogna deprimere la sua parete laterale col dorso del cucchiaio sino a che il becco passando fra il calcolo e la parete uretrale si trovi contro il fondo del cul di sacco del bulbo. Un leggiero movimento di rotazione dell' istrumento situa la pietra sul cucchiaio della branca femina; la si fissa e la si rompe con la manovra indicata.

c. Estrazione da una via artificiale. — È l' operazione della bottoniera, o l'apertura del canale da fuori in dentro, praticata direttamente sul corpo estraneo fissato con le dita della mano sinistra.

B. — *In dietro dal collo del bulbo.*

Dopo un'attenta esplorazione per determinare la sede, le dimensioni, la forma e la natura del calcolo, la quale esplorazione viene coadiuvata dal tatto rettale, il chirurgo decide sulla condotta da tenere.

a. Propulsione. — Per respingere il calcolo in vescica si fa uso della sonda a grande curva di Gèly, che si usa come il catetere. Se vi è spasmo del canale, una fine candeletta situata in permanenza può farlo scomparire.

b. Iniezioni.—Fatte con la sonda evacuatrice di Mercier, condotta sul calcolo, spingendo bruscamente il liquido senza farlo penetrare sino in vescica, agiscono come le iniezioni fatte nel condotto auditivo; il liquido nell' uscire trasporta seco il corpo estraneo. Se il liquido iniettato penetri in vescica, il calcolo può essere anche spinto in questo serbatoio.

c. Estrazione.—L'estrazione, sia con la pinzetta di Hunter, sia col cucchiaio di Leroy, presenta molte difficoltà ed espone alla lacerazione delle pareti del canale.

d. Schiacciamento.—La manovra del frangi-pietra è sempre molto delicata, e l'abbiamo descritta innanzi.

e. Bottoniera.—Deve essere praticata sul rafe mediano, innanzi all' ano, fra il retto ed il bulbo. Non appena si è aperto il canale, si estrae il corpo estraneo, oppure lo si stritola *in situ* con un litontritore uretrale.

§ II. — Corpi estranei propriamente detti.

Presentano la massima varietà di forma e di natura, e perciò richiedono per la loro estrazione manovre molto differenti. Qualunque sia la loro provenienza, che vengano dalla vescica o che sieno stati introdotti dal meato, sono molli o duri, rigidi o flessibili. Alcuni possono essere schiacciati o ridotti in pezzi,

altri debbono essere ritirati interi. Egli è dunque indispensabile di riconoscere più esattamente che sia possibile, tanto con l'esplorazione che coi commemorativi, la loro provenienza, la loro sede, la loro forma e la loro natura.

Quando sono lunghi, rigidi o flessibili, si ricorrerà alla pinzetta uretrale di Collin, la quale si manovra con una sola mano. L'operatore fissa con le dita della mano sinistra il corpo estraneo oppure lo fa fissare da un assistente. Introduce allora la pinzetta chiusa nell'uretra e la conduce sin sull'ostacolo. La apre, e con un movimento di rotazione e di propulsione delle branche cerca di situare il corpo estraneo fra le branche della pinzetta. Quando l'ha afferrato, ritira delicatamente l'istrumento per assicurarsi che non abbia anche afferrata la mucosa uretrale. Se il corpo estraneo è stato preso lungi dalla sua estremità anteriore, e questa venga ad urtare contro la parete del canale, si apre un pò la pinzetta, si fanno scorrere lentamente le sue branche in avanti, e poi chiudendo l'istrumento, si procede delicatamente all'estrazione.

Quando un corpo ha soggiornato lungamente nell'uretra, ordinariamente il suo volume cresce, o per imbibizione, se è poroso, o per deposito di sali calcarei sulla sua superficie.

Se i corpi sono lunghi e puntuti come spilli, la loro punta lacera la mucosa quando vengono ritirati verso il meato. Questa punta è quasi sempre in avanti. Si possono estrarre con la pinzetta uretrale di Collin, munita da Reliquet di un corsoio mobile che permette di riportare la punta nell'asse dell'istrumento e del canale. Si può anche ricorrere alla manovra detta *per punzione del canale*. Fissato lo spillo dietro alla sua testa con le dita della mano sinistra, si piega bruscamente la verga, in modo che la punta dello spillo traversi la parete inferiore dell'uretra e venga a fare sporgenza in fuori. Prendendo l'estremità puntuta dello spillo, lo si tira in fuori il più possibile; poi, portandolo in dietro, si riporta la sua testa in avanti, e si può allora estrarlo con la pinzetta senza nessun pericolo.

Se si tratta di spilli doppi (forcine da capelli), si portano per inflessione della verga le due punte e le branche in fuori, facendo restare nell'uretra l'ansa solamente. Con una tanaglia si taglia una delle branche rasente la verga. Imprimendo alla seconda branca un movimento di rotazione, si fa uscire l'ansa in fuori. Si può anche fare la sezione della porzione curva dello spillo coll'istrumento di Reliquet. Questo strumento è un piccolo frangi-pietra uretrale, il cui becco mascolino fa da forbici e da asportatore col becco femina. Fatta questa divisione, si estrae separatamente ciascuna delle metà dello spillo con la pinzetta uretrale.

Se questi processi vengono meno, oppure espongono a lesioni dell'uretra pel volume o la forma irregolare dei corpi estranei, si pratica la bottoniera, servendosi come guida del corpo estraneo stesso, o di un catetere introdotto nell'uretra fin sul corpo estraneo.

L'estrazione dei corpi estranei arrestati nell'uretra della donna presenta poche difficoltà, per la direzione, la brevità e la grande e facile dilatabilità del canale.

Art. XXXII. — Corpi estranei nella vescica.

Si presentano con le stesse varietà di forma, di volume e di consistenza dei corpi estranei dell'uretra. È buona indicazione ritirarli dalle vie naturali, e non ricorrere al taglio che come ul-

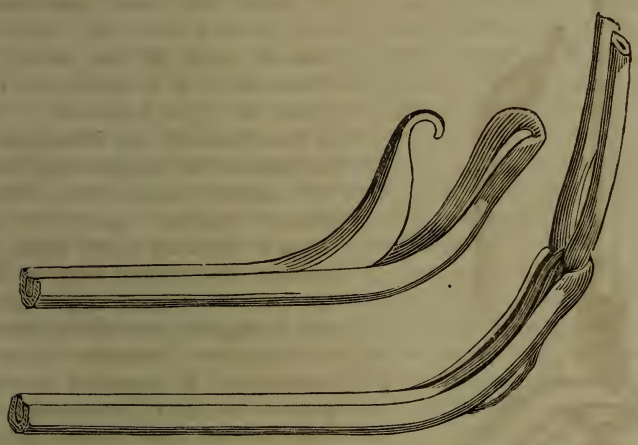

Fig. 283. — Duplicatore di Mercier.

tima risorsa. L'anamnesi e l'esplorazione dànno indizi sulla loro condizione.

1.° Corpi estranei rotondi o oblunghi che possono essere sminuzzati o rotti. Si usano i frangi-pietra comuni, il segatore di Caudemont:

Se il corpo è abbastanza leggero da galleggiare sull'orina, lo si afferra nella vescica iniettata d'aria, o nella vescica vuota deprimendo la parete vescicale col dorso della branca femina, ed

imprimendo una scossa al bacino. I frammenti sono trasportati in fuori con iniezioni evacuatrici.

2.° Corpi allungati morbidi, che possano piegarsi o tagliarsi. Per estrarre le sonde di gomma, si usa il duplicatore di Mercier. Questo istrumento è un frangi-pietra la cui branca femina è vuota e forata da una larga finestra dalla punta alla base della branca. La branca mascolina è terminata da un forte uncino il quale termina in basso con una sporgenza a gola di colombo. L'uncino afferra la sonda, la piega in due a questo livello e permette di ritirarla.

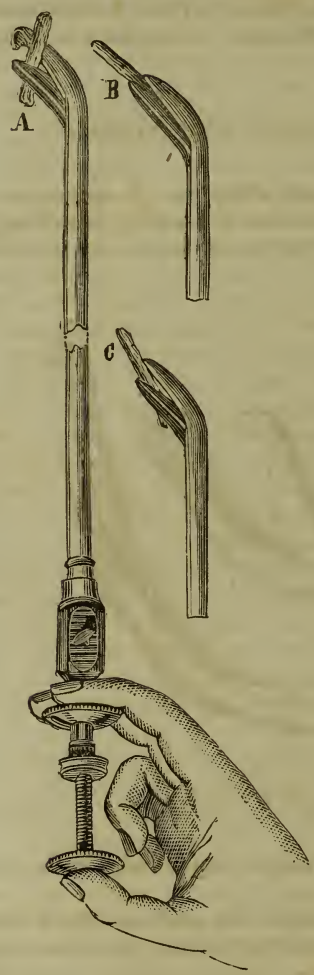

Fig. 284. — Raddrizzatore di Robert e Collin.

Se la sonda è troppo grossa, di guisa che così raddoppiata non possa passare per l'uretra, o se si tratta di un corpo più voluminoso, lo si taglia con l'incisore di Caudemont. Qui le due branche del frangi-pietra presentano un margine tagliente, che agisce come forti forbici. Questo margine sporgente non occupa che una parte della superficie di ciascuna branca; l'altra parte presenta degli incavi che ritengono una delle porzioni del corpo estraneo diviso e permettono di portarlo in fuori quando si ritira l'istrumento. Se i frammenti sono troppo grossi, si sminuzzano di nuovo.

3.° Corpi estranei allungati, rigidi, che possono essere tagliati o rotti. Si riducono in frammenti col frangi-pietra comune, oppure si dividono col segatore di Caudemont. Il frammento ritenuto dall' istrumento dopo la sezione del corpo estraneo viene estratto se si può ricondurlo nell'asse del segatore.

4.° Corpi estranei lunghi, ri-

gidi, che non possono essere nè tagliati, nè rotti. Per estrarli bisogna situarli nell'asse dello istrumento e del canale. Caudemont ha dimostrato tutti i vantaggi che si potevano trarre dall' uso del frangi-pietra a branche piatte. Quando il corpo allungato è stato afferrato fuori del suo centro, e lo si porta contro il collo vescicale, subisce un leggero movimento di rotazione nel quale la scanalatura della branca femina del frangi-pietra si gira dal lato dove la porzione del pezzo afferrato è più corta. Si cerca allora di portare l' istrumento da questo lato, di accostarlo a questa estremità con movimenti di scorrimento eseguiti con l'aprire alquanto le branche, ma senza lasciare il corpo estraneo. Quando si è afferrato un corpo rigido da uno dei suoi estremi, esso si situa da sè stesso nell' asse del becco del frangi-pietra, se nel momento in cui traversa il collo vescicale si ha cura che le branche non sieno troppo strette.

Raddrizzatore di Robert e Collin. — Il raddrizzamento del corpo estraneo afferrato fra le branche dell' istrumento è prodotto dall'obliquità che presentano le branche sopra una parte della loro superficie, e dalla sporgenza brusca che presenta la branca femina proprio alla sua estremità e dal lato del suo margine intagliato. Afferrato e raddrizzato il corpo estraneo, si riporta l' istrumento presso al collo vescicale, ed aprendo molto leggermente le branche senza lasciare il corpo, si riportano abbastanza vicino ad una delle sue estremità in modo che il corpo estraneo possa, dopo il raddrizzamento, nascondersi nello incavo lasciato fra le branche dell' istrumento.

Raddrizzatore di Leroy d'Etiolles. — Le branche dell' istrumento sono incavate a doccia; però la punta della branca mascolina presenta una sporgenza che impedisce il loro contatto. Qualunque corpo allungato afferrato fra le branche è raddrizzato per l' azione di un corsoio mobile lungo la branca femina, mentre la sporgenza della punta della branca mascolina impedisce che esso sfugga dall' altro lato.

5° Corpi estranei allungati, rigidi, ma abbastanza malleabili da lasciarsi piegare, puntuti ad una o alle due estremità, oppure che presentino sporgenze laterali acute ed oblique, le quali si possono afferrare alle parti con cui vengono in contatto.

Ripiegatoio di Courty. — Si compone di una solida cannula metallica, svasata alla sua estremità vescicale. Nella cannula gioca un punteruolo terminato da un forte uncino, e mosso da un rocchetto a catena. Lo spillo, o il corpo afferrato con l' uncino, è tirato nella cannula e piegato col movimento impresso al rocchetto. Il piegatoio a cannula curva è di uso più comodo.

Cannula a leva (basculeur) *di* Mathieu. — La cannula dell'i-

strumento è aperta sopra una delle sue facce. Il corpo estraneo afferrato con l'uncino è riportato nell' asse dell' istrumento e si nasconde nella cannula.

Quando un corpo estraneo è stato lungo tempo in vescica, il suo volume si è accresciuto per imbibizione se esso è poroso, per incrostamento di sali calcarei se è duro e se le urine sono alterate. Allora è spesso impossibile estrarlo dalle vie naturali. In queste condizioni, bisogna ricorrere al taglio, e preferibilmente al taglio mediano.

Art. XXXIII. — Litotrisia.

La litotrisia o lo stritolamento dei calcoli nella cavità della vescica si pratica mediante istrumenti designati coi nomi di litotribi, litoclasti , litontritori, frangi-pietra. Tutti gli strumenti attualmente usati si compongono essenzialmente di due branche, la superiore delle quali o branca mascolina scorre in una doccia scavata sulla branca femina. Quando l' istrumento è chiuso, i denti che terminano le due branche e la cui altezza varia da 3 a 4 centimetri si trovano in contatto. Il litontritore rappresenta allora un catetere metallico a curvatura brusca. il cui diametro è di 7 a 8 millimetri.

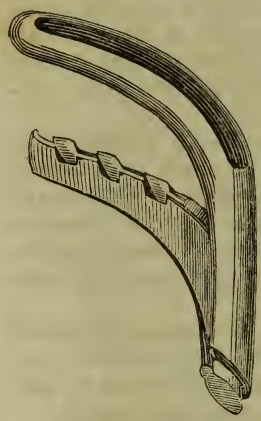

Fig. 285. Branca finestrata

I frangi-pietra differiscono per la forma e per la disposizione delle loro branche, è pel meccanismo che permette di accostare queste branche l' una all' altra, sviluppando la forza necessaria per rompere il calcolo.

a. Branche. — La conformazione delle branche varia secondo le indicazioni cui debbono soddisfare. Indicheremo le più importanti.

Branche d' Heurteloup.—Sono provviste sui loro margini di forti denti rettangolari che combaciano esattamente ; nella branca femina è scavata una larga doccia per ricevere la branca mascolina.

Branca finestrata. — L' estremo della branca femina è forato in tutta la sua lunghezza da una larga finestra rettangolare,

e i suoi margini sono muniti di piccoli denti. L' estremo della branca mascolina presenta dei denti molto forti, e si nasconde interamente nella concavità della branca femina.

Becco di canna (Civiale). — La branca femina forma un vero cucchiaio a fondo piatto, in cui penetra l' estremo della branca mascolina, che ha la superficie munita di piccoli denti.

Fig. 286. — Becco a finestre multiple.

Becco a finestre multiple (Robert e Collin). — I due estremi sono muniti di forti denti, ricevuti in finestre praticate nel punto corrispondente della branca opposta, la qual cosa previene l'otturamento dei cucchiai.

Becco di Mercier. — Gli estremi sono scavati a doccia e muniti di piccoli denti sui loro margini; oltre a ciò, presso all'angolo di curvatura, la branca femina presenta dei margini molto elevati, ed è forata da una larga doccia, che serve a ricevere una sporgenza della base dello estremo della branca mascolina. In alcuni modelli, la branca femina, più elevata, nasconde completamente la branca mascolina, per evitare che si afferri la mucosa vescicale.

Becchi evacuatori. — Le due branche sono entrambe a forma di doccia, e quando si avvicinano, lasciano una cavità in cui possono introdursi i calcoli piccoli.

Becco di Reliquet. — La branca mascolina è piena e munita di denti fortissimi, la branca femina tiene una lunga e larga finestra che presenta dei denti laterali. È un eccellente istrumento.

[H. Bigelow ha recentemente proposto una nuova forma di litontritore. La branca maschio presenta delle intaccature profonde ed uno sperone nel suo angolo di curvatura — La branca femmina presenta una larga apertura nella quale si introduce lo sperone anzidetto, dippiù essa si termina con una punta arrotondita. Con tal disposizione di branche il calcolo è bene frantumato ed il detrito è spinto fuori della branca femmina dallo sperone della branca maschio; inoltre l'estremo arrotondito protegge la vescica in una lunga operazione e l' istrumento attraversa la prostata senza difficoltà.

Nella figura quì appresso (V. fig. 287) si vede la forma del becco del

litontritore di Bigelow e l'uretra membranosa difesa dalla punta rotonda dell'istrumento nel momento che esso l' attraversa.

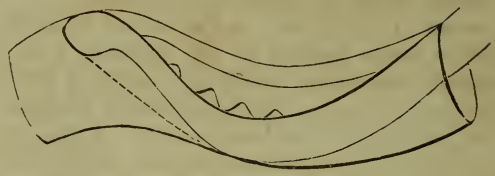

Fig. 287. Figura schematica che mostra il becco del litontritore di Bigelow nel momento che attraversa l' uretra membranosa, la cui volta è sollevata e protetta dell' estremo rotondo dell' istrumento. La linea punteggiata indica il pezzo di metallo che si è asportato per dare alla branca femmina la forma che ha]. (T).

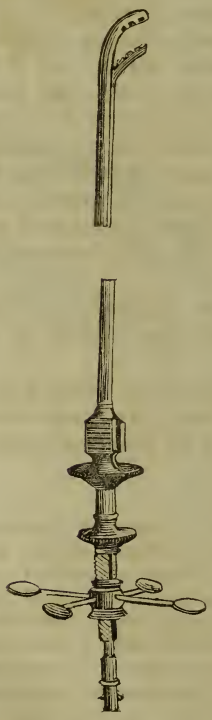

Fig. 288. Frangipietra a volante.

b. Estremità manuale. — Alla sua estremità manuale, la branca femina presenta una massa quadrata che serve a tenerla, e che si può situare in una morsa a mano destinata a mantenerla più fissamente, se si vuol ricorrere alla percussione.

Thompson ha sostituito a questa massa quadrata una massa cilindrica, più allungata, che forma una specie di risonatore, e si tiene molto meglio in mano. È scanalata sulla superficie esterna.

La branca mascolina invaginata nella precedente, termina con un bottone appiattito, sul quale può agire il martello da percussione. Le due branche debbono scorrere a sfregamento dolce l' una nell' altra, senza produrre il menomo rumore, ed in modo che gli estremi possano essere molto facilmente accostati o allontanati con l' azione delle mani.

Ma, per poco che il calcolo presenti una certa durezza, la forza della mano dell' operatore non basta per romperlo. Per ottenere una forza maggiore nel ravvicinamento delle branche, si può ricorrere alla percussione con un martello di piombo sul bottone della bran-

ca mascolina, oppure ad uno dei meccanismi che qui appresso indichiamo.

1° *Volante semplice.* — Il volante agisce sopra una ghiera che porta la branca mascolina, camminando sopra un giro di vite scavato nella branca femina. La pressione che così si sviluppa è continua, la qual cosa espone le branche a torcersi se la pietra si sposta, ed anche a rompersi; oltre a ciò spesso riesce difficile separarle.

2° *Rocchetto.* — Un rocchetto con impugnatura di legno s' ingrana nei denti di cui è provvista la branca mascolina. I movimenti di rotazione che gli vengono impressi allontanano o accostano le branche con una forza considerevole. La mano sinistra dell' operatore mantiene la branca femina, con le quattro ultime dita intorno alla massa ed il pollice applicato sul bottone terminale della branca mascolina. La mano destra fa girare il rocchetto, ma questo non deve agire con una pressione lenta e continua che esporrebbe a storcere le branche dell' istrumento quasi senza risultato. Invece, bisogna che la sua azione sia brusca e a scosse, per far rompere in ischegge il calcolo.



Fig. 289. Frangipietra a rocchetto.

3° *Madrevite tronca.* — In questo meccanismo, la branca mascolina forma in una parte della sua lunghezza, una vite che si può, o mediante una ghiera speciale, o mediante un anello o un bottone mobile, ingranare a volontà con un giro di vite corrispondente, scavato sulle due molle fissate alla branca femina. Quando la madrevite è aperta, la branca mascolina scorre liberamente sulla branca femina, e può esser mossa con le dita o col percussore. Quando la madrevite è chiusa, la branca mascolina è fissata, e non può caminare che col movimento di rotazione impresso al volante di cui è munita la sua estremità.

Il vantaggio di questo sistema è di permettere con l'anello (Robert e Collin) o col bottone mobile (Weiss) di mantenere la branca femina e di aprire e chiudere la madrevite con

le dita della mano sinistra, mentre la mano destra rimane libera per agire sulla branca mascolina. Anche qui un movimento lento e continuo del volante si traduce con un avvicinamento graduale delle branche, poco favorevole alla rottura del calcolo e che espone a storcere l' istrumento. Bisogna dunque imprimere la volante dei movimenti a scosse, serrandolo e disserrandolo rapidamente.

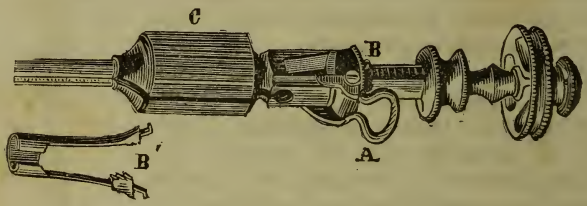

Fig. 290. — Frangi-pietra a madrevite tronca (Robert e Collin).

[L'estremità manuale del litontritore di Bigelow è cilindrica come quella di Thompson e l'impugnatura è sferica di vulcanite. Per chiudere ed aprire la madre-vite invece del bottone di Weiss, il quale era incomodo perchè l'operatore, dopo afferrato il calcolo, doveva andarlo cercando con la vista o col tatto, il Bigelow si serve di un anello il quale si chiude con un movimento di quarto di cerchio che gli imprime il pollice e l'indice della mano destra, da sinistra a destra (supinazione). Questo movimento è facile, e l'anello capita sotto le dita senza aver bisogno che si vada a cercarlo.] (T.)

Sonde evacuatrici. — Oltre a questi istrumenti destinati a stritolare il calcolo, l'apparecchio deve comprendere un evacuatore, per fare uscire i frammenti del calcolo. La sonda evacuatrice ordinaria è una sonda di metallo a curvatura poco pronunziata di grande diametro e di considerevole calibro, e presenta alla sua estremità vescicale due larghe aperture laterali a margini ottusi. Questa sonda viene introdotta in vescica, facendo coricare o inginocchiare l' infermo sulla sponda del letto, acciocchè il becco dell'istrumento arrivi nella parte declive del serbatoio. Con questa sonda s'inietta dell'acqua tiepida mediante una siringa a larga cannula. Non appena l' infermo accusa un bisogno pressante di orinare, si ritira la siringa, e il liquido vien fuori con forza trasportando i frammenti. Si continuano le iniezioni sino a che l'acqua venga fuori pulita.

Se un frammento si situa nell'occhiello della sonda, ne siamo avvertiti nel ritirarla, nel momento in cui il becco dell'istrumento

si presenta al collo della vescica, dalla resistenza provata e dal dolore accusato dal paziente. Allora o con iniezioni forzate o per mezzo di un punteruolo si toglie via il frammento.

Il punteruolo di Leroy d'Etiolles è formato, nella sua metà esterna, da un fusto di metallo retto nella sua parte vescicale da una lama di acciaio avvolta ad elice, per potersi modellare sulla curvatura della sonda, di cui riempie esattamente la cavità. La sua estremità vescicale dentata, che agisce come una lima, consuma il frammento a forza di sfregamento, se questo non si è potuto respingere in vescica.

Reliquet ha dimostrato che era possibile di ritirare, senza pericoli pel canale, la sonda e i frammenti introdottisi nei suoi occhielli, facendo una iniezione continua durante il passaggio dell'istrumento nell'uretra.

Si può anche servirsi della sonda a curvatura brusca e a doppia corrente di Mercier, il cui occhiello evacuatore, situato sulla concavità o sulla convessità dell' istrumento a livello dell' angolo di curvatura, può essere otturato con un punteruolo speciale durante l'iniezione.

Reliquet preferisce la sonda piegata a cucchiaio, il cui becco si situa sempre nel punto più declive della vescica, in mezzo ai frammenti del calcolo. S' introduce la sonda munita del suo punteruolo, e questo viene egualmente ricollocato prima di tirarla fuori, per vuotarla dei frammenti.

Per favorire l'azione delle iniezioni evacuatrici, si può adattare all' estremità della sonda un serbatoio di vetro in cui essa penetra per una lunghezza di 4 a 5 centimetri. Sopra questo

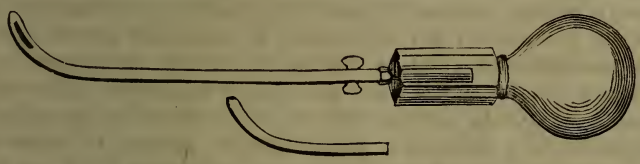

Fig. 291. — Evacuatore aspiratore di Clover.

serbatoio, si fa agire un apparecchio aspiratore, formato o da una pera di caoutchouc (Clover), o da una pompa aspirante e premente (Collin); però bisogna sempre misurare esattamente la quantità di liquido da introdurre, per non esercitare nessuna aspirazione sulla mucosa, e non distendere soverchiamente il serbatoio dell'urina.

Operazione. — L'infermo dev' essere convenientemente pre-

parato, tanto per lo stato di salute generale, che per lo stato delle vie urinarie.

L' uretra deve essere sufficientemente dilatata ed abituata al passaggio degl'istrumenti, la sua disposizione deve studiarsi bene per poter evitare gli ostacoli. La vescica dev'essere in istato di sopportare la presenza di una certa quantità di liquido, 200 a 250 grammi circa.

L' istrumento viene scelto secondo le indicazioni fornite dall' esplorazione della forma, delle dimensioni, della consistenza della pietra, secondo la posizione del calcolo e la conformazione della vescica.

Il retto è vuotato con una lavanda e l'urina non si estrae se l'iniezione di acqua tepida non è sopportabile. L'anestesia priva il chirurgo delle sensazioni accusate dal paziente.

Il letto speciale di Hourteloup, in generale, non è usato, malgrado i suoi vantaggi. Reliquet si serve di una sedia speciale che si situa sul letto, la quale permette di elevare, di abbassare e d' inclinare lateralmente e subitamente il bacino del paziente, mentre il litontritore è in vescica.

Il paziente è coricato nella posizione del cateterismo vescicale, cioè nel rilasciamento più completo, sopra un letto duro ed elevato. Tutti gl'istrumenti preventivamente ingrassati vengono situati sopra un tavolo a portata dell' operatore. Una catinella piena d'acqua viene situata fra le gambe del paziente, e si preparano dei pannilini asciutti, perchè il chirurgo possa asciugarsi le mani, le quali essendo bagnate scivolerebbero sugl'istrumenti.

Posizione dell'infermo. — Quando la porzione retta di un frangi-pietra chiuso occupa il canale dell'uretra, è possibile imprimere all'istrumento dei movimenti di rotazione intorno all' asse della sua porzione retta, e dei movimenti di va e vieni i quali portano il suo becco dal collo alla parete posteriore della vescica. Il punto di questa parete dove la base (angolo di curvatura) del litontritore va a toccare è sensibilmente sempre lo stesso in un dato individuo, ma varia secondo la sporgenza della prostata e del collo della vescica. Negli individui giovani, la base arriva nel bassofondo del serbatoio, negli uomini maturi, resta quasi per forza al di sopra.

Ora, la pietra (se non è incastonata) si mette sempre nella parte più declive della vescica. Per afferrarla bisogna, come fa notare Reliquet, che la posizione dell' individuo sia tale, che la pietra occupi il punto della parete vescicale posteriore, dove viene a toccare la base del litontritore nel movimento diretto di va e vieni. Negli individui con prostata grossa e con collo vescicale ipertrofico, è dunque indispensabile, per portare la

pietra in contatto dell'istrumento, elevare fortemente il bacino, la qual cosa porta indietro il punto più declive della vescica. Se il calcolo non è diretto, e la base del litontritore venga a toccare una delle facce laterali della vescica, l'individuo sarà inclinato da questo lato per fare inclinare il calcolo.

1° *Iniezione di acqua tepida.*—L'operatore situato a destra dell'infermo introduce in vescica una sonda di gomma a grande curvatura ed evacua l'urina. Poi tenendo la siringa con la mano destra, e fissandola con la sinistra nel padiglione della sonda, inietta lentamente e senza scosse la quantità di acqua tepida che la vescica può sopportare. Ritira quindi i due strumenti contemporaneamente e senza separarli. Thompson non approva questa iniezione.

2.° *Presa e stritolamento.* — Il litontritore viene introdotto secondo le regole del cateterismo con le sonde a brusca curvatura. Il peso dell'estremità manuale tende ad abbassare l'istrumento e a far urtare il suo becco contro la parete superiore del canale. Nel condurre il litontritore, bisogna dunque agir sempre più con la propulsione che con la rotazione.

Il frangi-pietra introdotto in vescica viene preso così: Le quattro ultime dita della mano sinistra applicate sulla massa quadrata o rotonda della branca femina servono a mantenerla ed a muoverla. Il pollice sinistro rimasto libero agisce sull'anello o sul bottone per aprire o chiudere la madrevite.

I movimenti impressi alla branca femina devono effettuirsi esclusivamente nella mano o nel polso. Perciò l'operatore si accosta più che può al letto e tiene il braccio e l'avambraccio sinistro quasi attaccati al tronco. La mano destra si applica sulla branca mascolina per farla agire.

Fig. 292. — Manovra del frangi-pietra a madrevite tronca.

a, mano destra; *b*, mano sinistra; *c*, madrevite; *d*, branche del frangi-pietra.

Gli specialisti hanno descritte moltissime manovre di presa

della pietra, regolate tutte minuziosamente. La più comune consiste nel far restare applicato l' estremo della branca mascolina contro il collo della vescica, e nello spingere indietro la branca femina, la cui base va a deprimere la parete posteriore o il bassofondo della vescica. La pietra va a situarsi nel vuoto della branca femina. Tenendo questa immobile si fa avanzare dolcemente la punta della branca mascolina sino a che arrivi a contatto del calcolo.

Con un altro metodo, si va prima a sentire la pietra con l'istrumento chiuso. Si apre il frangi-pietra tirando verso sè la branca mascolina. La branca femina che prima era inclinata lateralmente viene allora portata nel piano mediano e va a deprimere la parete vescicale affinchè il calcolo si situi nella sua concavità.

Spesso queste manovre debbono essere aiutate da una scossa brusca impressa al bacino, percuotendo con la palma della mano sinistra la spina iliaca anterior - superiore. Talora è necessario circondare completamente il calcolo con la branca femina per situar questa dietro la pietra, ma si è esposti ad afferrare e pungere la mucosa vescicale. Se il calcolo è applicato contro il collo, si fa scivolare il becco mascolino tra la faccia anteriore della pietra e la parete della vescica.

Per quanto è possibile il becco dei litontritori deve essere diretto in alto , libero nel liquido che riempie la vescica. Però quando il bassofondo del serbatoio è molto profondo, diventa indispensabile di situare il becco in basso. Tenendo chiuso l'istrumento col becco in contatto della faccia superiore del calcolo, lo si apre molto lentamente agendo contemporaneamente sulle due branche, e si fanno scivolare queste lungo la pietra , senza lasciarla, per afferrarla come con una pinzetta. Allora con un movimento di semirotazione si riporta il becco in alto.

Checchè ne sia di questa manovra, l'importante è di non afferrare la mucosa vescicale. A tale scopo: 1° quando si chiude l'istrumento per afferrare il calcolo, non bisogna mai portare le branche in perfetto contatto, ma debbono sempre rimanere discoste per circa un $^1/_2$ centimetro; 2° quando la pietra è stata afferrata, non si deve stritolarla sul posto, ma portarla nel mezzo della vescica, dirigendo il becco dell'istrumento in alto. Durante queste manovre di presa, la branca mascolina è quella che si fa camminare per assicurarsi della presa del calcolo, e la branca femina resta applicata contro il bassofondo della vescica.

Afferrato il calcolo , si fissa la branca mascolina appoggiando il pollice sinistro sulla sua ghiera, e la destra rimane libera per la manovra del rocchetto della madrevite. Se si vuole agire con la pressione con la palma della mano destra , o con la percussione sul bottone terminale della branca mascolina , la madre-

vite resta aperta. Se si vuole agire con la pressione lenta, si chiude la madrevite rialzando l'anello o spostando il bottone col pollice sinistro, e la destra fa girare il volante della branca mascolina. La mano sinistra deve restare affatto immobile, la mano destra agisce da sola sino allo stritolamento della pietra. La branca femina adunque è fissa, e la branca mascolina sola è mobile durante lo stritolamento. Se la pietra afferrata malamente sfugga nel momento che si accostano le branche, bisogna ricominciare la manovra.

Stritolato il calcolo, si afferra il frammento più grosso e si rompe nuovamente. Dopo 4 o 5 minuti al più, la seduta è terminata. Si chiude il frangi-pietra, avendo cura che le branche sieno in perfetto contatto, e lo si ritira secondo le regole indicate. Per quanto sia possibile è necessario fare dei frammenti abbastanza piccoli per poterli portare nell'uretra, e fargliela attraversare senza difficoltà. A tale oggetto le branche del litontritore non debbono essere discoste che un centimetro al più durante le ultime manovre. Si rispettano così i frammenti più grossi e i più piccoli. Si può anche approfittare di scosse impresse al bacino per dirigere i frammenti fra le morse dell'istrumento.

3° *Evacuazione dei frammenti.* — Restando l'infermo a posto si introduce la sonda evacuatrice, e con iniezioni replicate si fanno uscire i frammenti. Se la vescica è inerte, si fa alzare il paziente e lo si fa mettere ginocchioni sulla sponda del letto. Val meglio servirsi della sonda a cucchiaio con un aspiratore, che ricorrere ai litontritori a becco di canna, a morse piatte o concave; si evita così l'introduzione ripetuta degli strumenti. Oltre a ciò con questi strumenti si è esposti sempre, o a riempire troppo i cucchiai, il che rende difficile il ritrarli, o ad incontrare dei frammenti troppo grossi i quali storcono le branche dell'istrumento.

Le sedute per lo stritolamento devono essere molto brevi e con sufficiente intervallo, se non si vuole esporsi a gravi accidenti.

Litolaplassi

[La litolaplassi (1) detta anche rapida litotrisia con evacuazione, litotrisia a processo rapido ecc. è un acquisto della moderna chirurgia.

Il concetto della operazione è il seguente: frantumare in una

(1) Da λιθος pietra e λαπαξις evacuazione.

sola seduta il calcolo ed immediatamente evacuarlo con adatto aspiratore. Per far ciò si ha bisogno di due cose: rendere lunga la seduta di litotrisia quanto è necessario a ridurre in frammenti tutto il calcolo, e poscia introdurre in vescica, attraverso l'uretra, un catetere di calibro molto grosso pel quale possono liberamente passare i frammenti del calcolo.

Su questi due fatti poggia la litolaplassi. L'avere assodato con l'esperienza, in primo luogo che nuoce più alla vescica la permanenza in essa dei ruvidi e pungenti frammenti di calcolo, anzichè il lungo contatto di strumenti levigati, tersi ed abilmente maneggiati; secondariamente che l'uretra è distensibilissima, meno nel meato urinario esterno, sino a permettere l'introduzione di un catetere num. 31 o 32 della filiera francese (Otis) fecero nascere nella mente del Bigelow l'idea della litolaplassi.

Infatti la tolleranza della vescica pel lungo contatto degli strumenti ed il possibile impiego di cateteri evacuatori di grosso calibro, che permettono il passaggio di frammenti di un certo volume, rendono attuabile una operazione tentata da molto tempo e sempre fallita.

Fig. 293. — Catetere evacuatore num. 31.

Descriverò brevemente il moderno apparecchio del Bigelow per la aspirazione dei frammenti del calcolo e il modo come si adopera. Esso consta di un catetere detto evacuatore (fig. 293) di calibro diverso da 25 a 31 della filiera francese, retto o curvo con un orifizio all'estremo vescicale, un lato del quale si prolunga da permettere la introduzione dello strumento in vescica.

All' estremo superiore di questo catetere vi è un cilindro di vetro (fig. 294) nel quale è messa una sfera di guttaperca la quale fa l'uffizio di valvola e poggia in cono bucherellato. Allorchè l'acqua è aspirata dalla vescica la valvola si alza e lascia passare i frammenti del calcolo, ma quando l'acqua è spinta nuovamente in vescica, essa ricade nel cono che fa da filtro ed i frammenti non possono ritornare in vescica.

Il cilindro di vetro or detto porta nella sua parte inferiore un recipiente di vetro che ricorda la forma dei tiralatte, ed è poi unito ad un bulbo elastico (V. fig. 295). Nel punto in cui il catetere a valvola si unisce al bulbo vi è un filtro piano, il quale non permette ai frammenti aspirati di penetrare nel bulbo; quindi essi ritornano in dietro e non potendo retrocedere in vescica per la valvola sferica che chiude l'orifizio del catetere, cadono nel recipiente sottoposto e che si chiama perciò *collettore*. All' estremità superiore del bulbo elastico vi è un rubinetto (fig. 295, 296, 297) dal quale si può aggiungere o togliere l'acqua a seconda che è scarsa o soverchia.

Il recipiente *collettore* può essere messo anche al di sotto del bulbo elastico ed allora si deve sopprimere il filtro che è tra il catetere a valvola ed il bulbo (fig. 296).

Nella fig. 297 si vede l' apparecchio completo.

Tra il bulbo ed il catetere vi è un tubo elastico lungo 3 pollici, il quale serve ad evitare gli urti che dal bulbo potrebbero comunicarsi nell' atto del pompare al catetere che è in vescica. Tutto l'apparecchio poi poggia su di un sostegno che si può alzare ed abbassare a volontà.

Il Bigelow ha costruito an-



Fig. 294. — Valvola e filtro. Estremità superiore del catetere evacuatore con la valvola sferica ed il cono bucherellato che serve ad impedire ai frammenti aspirati di ritornare in vescica.

che un altro aspiratore fondato sugli stessi principi di quello ora descritto ma più economico. In esso il recipiente di vetro con la valvola sono soppressi ed il catetere evacuatore si unisce ad un tubo il quale si prolunga nell' interno del bulbo ed ivi presenta molteplici forellini.

Il recipiente collettore è al di sotto del bulbo elastico e tutto l' apparecchio è poggiato su di un sostegno. (V. fig. 298).

I frammenti aspirati entrano nel bulbo e dopo alcun poco cadono nel recipiente collettore; l'acqua che vien poi spinta nuovamente in vescica attraversa i forellini del tubo e si filtra.

Il Bigelow ha dato a questo apparecchio il nome di evacuatore semplificato. Ecco ora la manovra operatoria dell' apparecchio aspiratore. L' infermo di regola si cloroformizza. Dopo aver ridotto in frammenti il calcolo, con le ordinarie regole della litotrisia (il litontritore di Bigelow è eccellente per questo) si introduce in vescica il catetere evacuatore di grosso calibro. Se

Fig. 295. Sonda evacuatrice; cioè catetere a valvola che presenta il recipiente collettore nella parte inferiore del cilindro di vetro che contiene la valvola e che è unito al bulbo aspirante.

il meato urinario esterno è piccolo e non permette l' introduzione di questo catetere lo si deve incidere. Quindi si vuota la vescica dell' urina che conteneva e si unisce al catetere il tubo

Fig. 296. Questo modello porta il recipiente collettore alla parte inferiore del bulbo. I frammenti aspirati, per la mancanza del filtro piano tra il catetere evacuatore ed il bulbo, penetrano in questo e poco dopo cadono nel recipiente collettore.

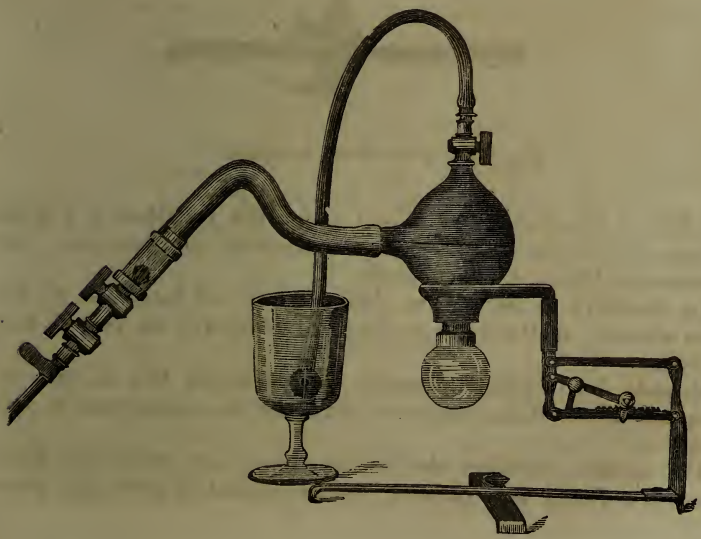

Fig. 297. Apparecchio aspiratore di Bigelow completo, messo su di un sostegno mobile.

elastico di 3 pollici che è unito al bulbo , il quale è stato già riempito d' acqua a + 28 R.

Ciò fatto l' operatore preme dolcemente sul bulbo e l' acqua spinta in vescica, ne distende le pareti e mette in movimento i frammenti.

Lasciando di premere sul bulbo, questo si espande e l' acqua, insieme ai frammenti del calcolo, viene aspirata attraverso il catere evacuatore. Per la disposizione già descritta delle valvole e



Fig. 298. Evacuatore semplificato.

dei filtri, i frammenti cadono nel recipiente *collettore* e l' acqua ritorna in vescica, nei movimenti successivi di pressione, completamente libera dai frammenti.

Le manovre di aspirazione debbono farsi ad intervalli di due a tre secondi, mettendo in movimento solamente un paio d' once di acqua.

Quando dopo ripetute manovre di aspirazione non si vede venire più niente dalla vescica si dirà che la evacuazione è completa.

Può intanto accadere che vi sieno ancora in vescica dei frammenti , e questi non possono essere aspirati perchè più grossi

dell'orifizio del catetere. La presenza di tai grossi frammenti non può giammai passare inosservata perchè in ogni aspirazione si sente l'urto che essi fanno contro il becco della sonda nel quale non possono insinuarsi.

Quando ciò ha luogo si sospende l' aspirazione, col titontritore si riducono in pezzi più piccoli quei frammenti e quindi si aspirano.] (T.)

Art. XXXIV. — Operazione del taglio nell' uomo.

Il taglio consiste essenzialmente in un' apertura fatta alla vescica, da fuori in dentro. Il suo scopo ordinariamente è l' estrazione di un corpo estraneo, più spesso di un calcolo. La prima condizione della Cistotomia è quella di giungere alla vescica, in un punto in cui è sprovvista di peritoneo.

Secondo la via che conduce in vescica, i tagli si dividono in sopra e sotto-pubici, e questi ultimi comprendono i tagli dal retto e dal perineo.

§ I. Taglio sopra-pubico o ipogastrico.

Quando la vescica è distesa da un liquido, la sua faccia anteriore si applica direttamente contro la parete addominale, il peritoneo trasportato verso l' ombelico cessa di tappezzarla ad una certa altezza, al di sopra del pube. Ma questa dilatazione è difficile a ottenersi in caso di calcolo vescicale, perchè l'irritabilità esagerata delle pareti si oppone al soggiorno del liquido. Però, la lassezza del tessuto cellulare che unisce la vescica al peritoneo, e la separa dai muscoli retti dell' addome, permette di ricalcare col dito dal lato dell' ombelico, questo tessuto cellulare, il peritoneo e la massa intestinale che essi ricoprono e proteggono. Da ciò la possibilità del taglio ipogastrico.

La cistotomia sopra-pubica si pratica con o senza conduttore. La presenza di un conduttore dà sempre maggior sicurezza e facilità per l' apertura della vescica.

A. — *Senza conduttore.*

α. Rousset. — Decubito dorsale. L' operatore situato a sinistra del paziente incide da basso in alto la parete addominale anteriore, esattamente sulla linea mediana, da 2 a 10 centimetri al di sopra del pube. Incide la linea alba, separa i muscoli retti,

lacera col dito il tessuto cellulare, ed arriva sulla vescica. Ricalcando il peritoneo da basso in alto, uncina la vescica sul pube con l'indice sinistro, la punge, l'incide da basso in alto, poi introducendo le tanaglie, cerca il calcolo, lo prende e l'estrae.

β. Ledran fa la stessa incisione addominale, ma per evitare più sicuramente il peritoneo, incide la vescica per traverso.

γ. Baudens. — Decubito dorsale, l'operatore sta a destra del letto. Iniezione di acqua tepida nella vescica, compressione della verga da un assistente per impedire l'uscita del liquido. Incisione di 10 centimetri di lunghezza dall'alto in basso. Fatta in dietro e un po' a destra della linea mediana anteriore della parete addominale, termina a un centimetro sotto la sinfisi, per evitare la formazione di un imbuto cutaneo il quale favorisce l'infiltramento dell'urina verso lo scroto.

Sezione dell'aponevrosi addominale un po' al di fuori e a destra della linea alba, allontanamento dei muscoli retti sprovvisti di aponevrosi alla loro faccia posteriore. L'indice sinistro scolla e ricalca in alto il tessuto cellulare che nasconde la vescica, e costeggiando la faccia posteriore della sinfisi pubica arriva sul collo della vescica. Viene allora riportato da basso in alto lungo la faccia anteriore della vescica, trasportando verso l'ombelico il tessuto cellulare e il peritoneo. Mantenendo col polpastrello di questo dito i tessuti sollevati nell'angolo superiore della ferita, si fa scivolare sull'unghia un bistori puntuto col quale si punge la vescica, e poi s'ingrandisce l'apertura da basso in alto. L'indice sinistro portato nella cavità vescicale mantiene aperta la ferita, e serve di guida alle tanaglie con cui si va a prendere il calcolo.

B. — *Col conduttore.*

L'apparecchio strumentale ha in più un conduttore. Questo può essere una sonda o un catetere ordinario, o la sonda a dardo di Frate Cosimo, modificata in seguito da Belmas.

Sonda a dardo. — È una sonda di metallo, voluminosa, a grande curvatura, con o senza scanalatura dal lato della sua concavità in tutta la sua porzione curva. Nella sua cavità scorre un punteruolo solido, terminato a dardo nella sua estremità vescicale e con un bottone nella sua estremità manuale, lungo 5 a 6 centimetri più della sonda, e scanalato nella sua parte concava. Mediante il bottone si possono imprimere al dardo dei movimenti di va e vieni, e spingendolo, farlo uscire dall'occhio praticato sulla concavità della sonda, a breve distanza dal becco.

Il padiglione della sonda è chiuso da un turacciolo di sughero forato nel mezzo per dar passaggio al punteruolo; ma che impedisce l'uscita del liquido, quando l'istrumento è in vescica.

Il bistori aponevrotomo di Belmas, in forma di falcetta, ad estremità ottusa, e tagliente sulla sua concavità, permette di tagliare la linea alba senza pericolo di ferire il peritoneo, ricalcato dal suo bottone terminale. Può essere sostituito da un bistori bottonato comune o da forbici ottuse condotte sul polpastrello del dito.

Per mantenere il peritoneo ed i visceri nell'angolo superiore della ferita, durante l'estrazione del calcolo, si può servirsi dell'uncino sospensore di Frate Cosimo, o del *gorgeret* sospensore di Belmas, il quale facilita l'introduzione delle tanaglie.

Processo ordinario. — L'ammalato è coricato sul dorso, in un letto elevato e stretto, con le gambe sollevate da un cuscino, la testa leggermente rialzata, per mettere i muscoli addominali in perfetto rilasciamento.

L'operatore situato a destra introduce una sonda nella vescica e vi inietta lentamente 200 a 250 grammi di acqua tepida. Ritirata la sonda, un assistente afferra la verga e comprime l'uretra per impedire l'uscita del liquido. S'introduce allora la sonda a dardo e la si affida ad un assistente.

1° *Incisione della parete addominale.* — L'operatore fa nel mezzo della parete addominale anteriore una incisione longitudinale, di 10 a 12 centimetri di estensione che conduce sino ad un centimetro al di sotto del margine superiore della sinfisi



Fig. 299. — Sonda a dardo.

pubica. Le parti devono esser rase prima dell'operazione. L'operatore incide la pelle, lo strato adiposo sottocutaneo, non di raro molto spesso, e mette allo scoperto la linea alba; questa sollevata con una pinzetta, nell' angolo inferiore della ferita, viene aperta per punzione. Da questo foro s'introduce il bistori di Belmas, col tagliente rivolto in alto, e spingendolo verso l'ombelico, si taglia da basso in alto il rafe aponevrotico in tutta l'estensione della ferita cutanea. Il bottone del bistori ricalca il peritoneo e scosta e solleva la linea alba.

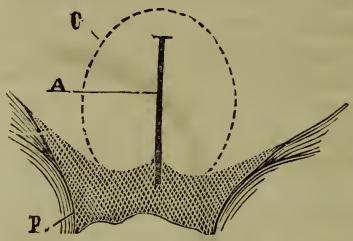

Fig. 300. — Taglio ipogastrico.

A, incisione della parete addominale; C, vescica, P, pube.

Più semplicemente, s' introduce la punta dell' indice sinistro pel foro fatto alla linea alba, e sollevando quest' aponevrosi la si taglia da basso in alto con un bistori bottonato comune o con forbici ottuse, guidate sul polpastrello del dito, l'unghia del quale ricalca e mette al coperto la sierosa.

2° *Incisione della vescica.* — Il dito indice sinistro vien portato lungo la sinfisi pubica, col polpastrello diretto in alto, sin sul collo della vescica. Risale allora da basso in alto, lungo la faccia anteriore della vescica, ricalcando verso l'ombelico il tessuto cellulare ed il peritoneo. Larghi uncini ottusi divaricano le labbra della ferita addominale. Prendendo la sonda a dardo con la mano destra, l'operatore conduce il suo becco lungo la parete anteriore della vescica, e sulla linea mediana, sino al punto in cui è fissato il suo indice sinistro. Sollevando la vescica, afferra il becco della sonda ricoperta dalla parete vescicale, tra il pollice e l'indice sinistro. Un assistente spinge il dardo, il quale attraversa la parete e va a sporgere nella ferita, e mantiene la sonda affatto immobile.

Il chirurgo, introducendo un bistori retto nella scanalatura del punteruolo, taglia la vescica da basso in alto fermandosi a tempo, per non interessare il collo della vescica.

Fa scivolare sulla scanalatura il *gorgeret* sospensore sin nella vescica, e situando il suo uncino nell'angolo superiore della ferita vescicale, affida l' istrumento a un assistente. Il *gorgeret* mantiene aperta la ferita, e nello stesso tempo protegge il peritoneo e ricalca i visceri. Allora si ritira il dardo e si estrae

la sonda. Il dito di un assistente può compiere perfettamente l'ufficio di *gorgeret* sospensore.

3° *Estrazione della pietra.* — Dopo l'uscita del liquido che segue immediatamente l'apertura della vescica, le pareti di questa si applicano sul calcolo. Le dita della mano sinistra divaricano le labbra della ferita vescicale, e le branche delle tanaglie vengono fatte scorrere con precauzione lungo la pietra per non afferrare la mucosa. Il dito indice se ne assicura attentamente, prima di procedere alla estrazione. Si può far uso utilmente di tanaglie a forcipe, le cui branche vengono introdotte separatamente e poi articolate.

Processo di Baudon. — Stessa posizione del paziente. Con una sonda metallica s'iniettano nella vescica preventivamente vuotata qualche centimetro cubo di gas acido carbonico. Lasciato in sito l'istrumento, l'operatore pratica sulla linea mediana anteriore un'incisione di 10 centimetri. Divisa la pelle ed il tessuto sottocutaneo, apre la linea alba immediatamente al di sopra del pube, e la divide da basso in alto, con forbici ottuse condotte sul polpastrello dell'indice sinistro, che ricalca il peritoneo verso l'ombelico. Per evitare di lacerare il tessuto cellulare perivescicale, si spinge in vescica un'altra quantità di gas acido carbonico, sino a che il serbatoio vada a far procidenza fra le labbra della ferita parietale. Un'ansa di filo, che traversa le pareti vescicali nell'angolo superiore della ferita viene affidata a un assistente il quale mantiene la vescica in fuori. Sul becco della sonda che serve di guida, l'operatore punge la vescica. Per questo foro introduce il dito indice sinistro, e con forbici ottuse condotte sul polpastrello del dito completa l'incisione.

Estratto il calcolo, si fa la sutura delle pareti vescicali e parietali mediante due linguette situate in vescica, lungo le labbra della ferita, e continuantisi con una sonda molle introdotta nell'uretra, dal collo della vescica verso il meato uretrale.

Perciò, il padiglione di questa sonda molle vien fissato al becco della sonda da iniezione. Quando questa si ritira, l'altra sonda vien trascinata con essa. I fili che sono fissati con le linguette traversano le pareti vescicali da dentro in fuori, a un centimetro circa dalle labbra dell'apertura fatta alla vescica. Allora vengono incrociati i fili quelli di sinistra vanno a traversare il labbro destro della ferita parietale da dentro in fuori, e i fili di destra il labbro sinistro. Infine questi fili, usciti dalla parete addominale, vengono nuovamente incrociati e fissati sopra una placca di metallo situata in avanti. Si ottiene così l'addossamento delle facce cellulose della vescica, e la chiusura completa del canale vescico-parietale. Un sifone adattato al padiglione della sonda in permanenza assicura l'uscita continua dell'orina.

§ II. — Taglio retto-vescicale.

O che si pratichi col bistori o con lo schiacciatore ; o che si divida o che si rispetti lo sfintere dell' ano o che si apra la vescica al di sopra della prostata o che si sezioni questa glandola e il collo della vescica o che si abbandoni alla natura la guarigione della ferita o che se ne riuniscano i labbri con la sutura il taglio dal retto , coi suoi multipli processi , oggi è generalmente abbandonato, di guisa che ci pare inutile descriverne la manovra operatoria.

§ III. — Tagli perineali.

Dati anatomici. — I tagli perineali si praticano nello spazio triangolare, designato dagli anatomici sotto il nome di perineo o di perineo anteriore. Esso è un triangolo isoscele. La sua base è una linea trasversale, tirata fra le tuberosità sciatiche e che passa innanzi all'ano; i suoi lati sono formati dalle branche ascendente del pube e discendente dell'ischio; il suo vertice corrisponde all'arcata pubica. Questo triangolo diviso in due parti eguali dal rafe mediano cutaneo, è la base di una piramide triangolare il cui vertice troncato è occupato dalla prostata e dal collo della vescica. Penetrando dalla pelle verso queste parti profonde , si incontrano gli strati seguenti:

1° La pelle, lassa , sottile , coperta di peli e foderata da un pannicolo adiposo la cui spessezza può giungere a 5 e 6 centimetri. La fascia superficiale divisa in due foglietti.

2° L' aponevrosi perineale superficiale. In avanti si continua verso lo scroto e la verga ; in dietro si ripiega sul margine posteriore dei muscoli trasversi superficiali, per riunirsi all'aponevrosi media. Così si trova costituita la cavità perineale inferiore chiusa in dietro e sui lati, aperta largamente in avanti. Questa cavità è occupata, in fuori, dai muscoli ischio-cavernosi che coprono le radici dei corpi cavernosi, in dietro , dai muscoli trasversi superficiali , e sulla linea mediana dai bulbo-cavernosi e dalla parte superficiale ed anteriore dello sfintere anale che va a riunirsi a questi primi. Fra i due bulbo - cavernosi esiste un rafe molto visibile, il quale scompare non appena si raggiunge la linguetta anteriore dello sfintere e permette di riconoscerla. Questi muscoli coprono il bulbo dell'uretra che, poco sviluppato nella giovinezza, e distante circa 20 mm. dall' ano , cresce nell'adulto e nel vecchio e si accosta sempre più all'intestino retto. Per evitare il bulbo e spostarlo innanzi, bisogna tagliare di traverso il fascetto anteriore dello sfintere dell'ano. Al di sopra del

bulbo che la nasconde, una piccola parte della porzione membranosa dell'uretra si prolunga al di sotto dell' aponevrosi perineale media.

3° L' aponevrosi perineale media. Questa non è un semplice foglietto fibroso, ma un vero spazio e tra i due foglietti sono situati delle fibre muscolari, delle glandole, dei plessi venosi molto sviluppati. Essa è traversata obliquamente dalla porzione membranosa dell'uretra.

4° Al di sopra dell'aponevrosi media, tra il suo foglietto superiore, l'aponevrosi dell' elevatore dell'ano e la fascia pelvica, si trova la prostata in uno spazio a 6 facce, limitata per tutt'i lati da piani fibrosi.

Poco sviluppata nel bambino, la prostata acquista negli adulti e specialmente nei vecchi dimensioni considerevoli. Essa è sempre interessata nei tagli perineali, e il senso della sua divisione serve in generale a designare i diversi modì di cistotomia dal perineo. La sua forma è stata paragonata a quella di una castagna la cui punta è in basso, e in avanti, la base in alto o in dietro. Il canale dell'uretra traversa la prostata, ma si accosta più alla sua faccia anteriore che alla posteriore. Risulta da ciò che i raggi della glandola, misurati, partendo dall' uretra come centro, non presentano la medesima estensione. I più importanti hanno come lunghezza media nell'adulto; il mediano posteriore, 17 mm.; il trasversale, 15 mm.; e l'obliquo posteriore, 22 millimetri.

Nell'epoca in cui s'insisteva sulla necessità di non sorpassare nelle incisioni i limiti della glandola, si dava importanza a calcolare la circonferenza del tragitto ottenuto con queste diverse sezioni, per dedurne la grossezza del calcolo che si poteva estrarre. Malgaigne pel primo ha insistito sulla impossibilità di non uscire dalla spessezza della prostata, almeno nella sua parte anteriore. L'esistenza però di plessi venosi molto sviluppati intorno alla glandola, deve farci usare grande prudenza.

Dalla sua faccia posteriore, la prostata riposa in alto sul retto, e i suoi rapporti sono tanto più intimi quanto l'intestino è più sviluppato.

Vasi. — I vasi arteriosi vengono forniti dalla pudenda interna, la quale passa al margine esterno del triangolo perineale, applicata contro la faccia interna della tuberosità ischiatica dall'aponevrosi dell'otturatore interno. Se non esistono anomalie, questa arteria non può essere ferita che da un istrumento diretto troppo in fuori.

L'arteria perineale superficiale è situata fra la pelle e l' aponevrosi, molto accostata al margine esterno del triangolo. L'emorroidaria inferiore corre in dietro del margine posteriore del tra-

sverso. L'arteria bulbosa o trasversa del perineo, nata a 12 mm, innanzi all'ano, si porta obliquamente in avanti ed in dentro per raggiungere il bulbo a 4 centimetri ½ circa innanzi all'orifizio. dell'ano. Quando nasce da un tronco comune con la perineale superficiale, si trova situata più in dentro.

I muscoli bulbo-cavernosi, trasverso ed ischio-cavernoso formano un triangolo sprovvisto di vasi. L'incisione del taglio lateralizzato si pratica nell'area di questo triangolo.

I plessi venosi dell'aponevrosi media, della prostata e del collo della vescica, sono quasi per forza interessati. Il bulbo dell'uretra, che Thompson considera ceme un vero vaso, può essere ferito facilmente.

A. — *Taglio mediano* (*Taglio para-rafeale di* Bouisson).

L'apparecchio strumentale comprende:

1. Un bistori convesso e un bistori retto. Reliquet consiglia un bistori a manico fisso, a lama corta, a tagliente rettilineo, con dorso spesso e rotondo presso alla punta, forte e solido, acciò non si rompa sul catetere quando si punge l'uretra.

2. *Un catetere scanalato.* — Dev'essere voluminoso, a curvatura brusca, e ad estremità vescicale smussa e molto lunga affinchè il suo becco non lasci la vescica, qualunque sia la posizione data al corpo dell'istrumento. La scanalatura praticata sulla sua convessità è larga e profonda, i suoi margini sono ottusi e non piegati in dentro, per non trattenere il becco del litotomo. La placca del suo padiglione è larga, spessa e provvista di un incavo in



Fig. 301. — Catetere scanalato.

cui si appoggia il pollice dell'assistente che lo mantiene. Rialzato contro l'arcata pubica, il catetere si applica contro la parete superiore dell'uretra e lascia libero il canale. Abbassato, deprime la parete inferiore del condotto, e fa al perineo una sporgenza facilmente apprezzabile.

8. *Un litotomo semplice.* — Questo strumento è formato da una guaina metallica liscia e arrotondita, finestrata in quasi tutta la sua lunghezza, leggermente curvata, per adattarsi alla configu-

razione dell'uretra, appiattita e assottigliata al suo estremo vescicale, che deve scorrere nella scanalatura del catetere. La sua

Fig. 302. — Litotomo semplice.

estremità manuale è formata da un manico di legno solido. Nella finestra della guaina metallica si nasconde la lama, lunga, terminata da un piccolo bottone appiattito, o tagliata di sbieco alla sua estremità vescicale, leggermente curva come il fusto, e tagliente in quasi tutta la lunghezza del suo margine convesso. Questa lama è messa in movimento, mediante una placca metallica, seconda branca della leva a gomito che forma la lama, mobile intorno a una cerniera. In riposo, la lama è nascosta nella guaina metallica, e la sua placca manuale è tenuta allontanata mediante una molla dal manico del litotomo. Premendo su questa placca, essa si accosta al manico, nello stesso tempo la lama esce dalla sua guaina dal lato della convessità e fa sporgenza in fuori. Il ravvicinamento della placca è limitato da un bottone mobile, e si può, leggendo il numero corrispondente su questo bottone, conoscere esattamente la sporgenza che fa l'estremità della lama tagliente fuori la guaina metallica.

4. *Cucchiaio-bottone.* — È un fusto di metallo terminato da un lato da un bottone, dall'altro da un cucchiaio, e che presenta

Fig. 303. — Cucchiaio-bottone.

sopra una delle sue facce, in quasi tutta la sua lunghezza, una cresta mediana di 5 mm. di altezza. La cresta corrisponde alla concavità del cucchiaio, il fusto è liscio e arrotondito dal lato opposto.

5. *Gorgerel ottuso.* — Placca d'acciaio concava, abbastanza larga per ricevere la punta del dito o il becco delle tanaglie, e montata ad angolo ottuso sopra un manico.

6. *Tanaglie.* — Sono delle pinzette a cucchiaio, rette o curve,

lunghe e forti. Sono lisce all'esterno e costruite in modo che le loro branche occupano poco spazio, quando gli anelli sono scostati.

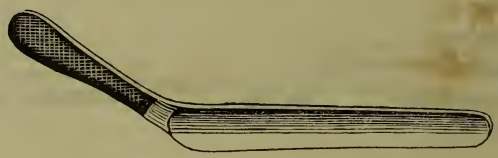

Fig. 304. — Gorgeret ottuso.

Chiuse, le branche, che sono scabre sulla concavità, restano allontanate di qualche millimetro, la quale disposizione impedisce di afferrare la mucosa vescicale. L' allontanamento degli anelli misura presso a poco una volta e mezzo l'allontanamento delle branche.

7. *Pastoie.* — Per immobilizzare completamente l'infermo le braccia di questo vengono situate lungo la faccia esterna delle membra inferiori, col pollice della mano applicato sul dorso del piede corrispondente, e le altre dita sotto la pianta. Alcuni lacci lunghi 4 metri, fissati al polso con un nodo corsoio, vengono arrotolati ad 8 in cifra attorno alla mano e al piede, per mantenerli in contatto. A questi lacci, che richiedono molto tempo per essere applicati, ed anche più tempo per essere levati, sono stati sostituiti dei braccialetti di cuoio, i quali fissati attorno al polso, al piede ed ai malleoli, possono essere legati e sciolti sull'istante.

Bisogna inoltre disporre nell'apparecchio: delle sonde ordinarie rigide e molli, dei frangi-pietra solidi, delle sonde evacuatrici, delle pinzette, degli aghi, dei fili da legatura e da ultimo la cannula a camicia di Dupuytren pel tamponaggio della ferita.

Tavolo per l'operazione. — Deve essere molto solido, stretto, coperto d'un semplice lenzuolo, per facilitare le manovre, e impedire gli spostamenti del bacino.

È necessaria molta luce. Gl' istrumenti vengono messi a portata dell'operatore e bisogna aver pure una secchia di acqua per tuffarvi e pulirvi le tenaglie.

Infermo. — L'infermo è coricato sul dorso, con la testa leggermente rialzata. Mentre si anestesizza, si fissano i braccialetti, ma senza riunirli. L'operatore introduce il catetere in vescica.

Assistenti. — Ne occorrono parecchi; uno per l'anestesia, uno per tenere il catetere, uno per gli strumenti e due per mante-

nere il paziente. Questo, dopo che è stato anestessizzato, viene situato sul margine del tavolo, in modo che il bacino ne esca leggermente in fuori. Le braccia sono applicate lungo la faccia esterna delle membra inferiori, le cosce flesse sul ventre e leggermente divaricate, le gambe flesse sulle cosce, e le pastoie riunite. Gli assistenti situati da ciascun lato mantengono questa posizione, abbracciando con una mano la gamba al disopra dei malleoli, mentre l'altra mano è applicata sulla faccia interna delle ginocchia. In questa situazione la regione perineale è messa largamente allo scoperto.

Un aiutante presenta gl' istrumenti. L'ultimo e il più importante è incaricato di sollevare lo scroto, e di mantenere il catetere. Questo istrumento deve restare molto esattamente nel piano mediano del corpo. Perciò l' assistente situato alla sinistra del paziente tiene il catetere con la mano destra, situa il pollice nella tacca del padiglione, le tre dita di mezzo abbracciano la verga, ed il mignolo applicato sulla sua faccia dorsale tende l' asta fortemente sul fusto dell'istrumento. In questa posizione, basta un movimento d'abbassamento del padiglione per ricalcare in basso la parete inferiore dell'uretra, ed un movimento di elevazione, per applicare l'istrumento contro la parete superiore del canale. Se per contrario, l'aiutante solleva o abbassa il corpo del catetere, il suo becco può lasciare la vescica; se l'inclina lateralmente, espone l'operatore a smarrirsi.

Operatore. — Si situa fra le membra inferiori del paziente sopra una sedia di altezza conveniente.

Operazione: 1.° *Incisione sino all' uretra.* — L'operatore fa un' incisione sul rafe mediano del perineo. Cominciata a 3 o 3 centimetri e mezzo innanzi all' ano, termina ad 1 centimetro da quest' orifizio, un po' più vicino negli adulti e nei vecchi. Se si incomincia l'incisione a 5 centimetri innanzi all' ano, s' interessa forzatamente il bulbo dell' uretra, oppure la parte anteriore della sezione non sorpassa l' aponevrosi superficiale e resta quasi inutile. La pelle è tesa col pollice ed indice sinistro, situati da ciascun lato del rafe, mentre le ultime dita ricalcano leggermente i tegumenti dal lato dello scroto. Si dividono successivamente la pelle, lo strato sottocutaneo, la fascia superficiale e l' aponevrosi superficiale.

Arrivati sullo strato muscolare, si segue il rafe mediano dei bulbo-cavernosi d' avanti in dietro, si riconosce il fascio anteriore dello sfintere, lo si divide per liberare il bulbo.

2.° *Punzione e divisione dell'uretra.* — L' indice sinistro introdotto nella ferita, col margine radiale in basso, va a sentire attraverso le pareti uretrali la scanalatura del catetere, la cui sporgenza viene all' occorrenza esagerata dall' assistente. Se è pos-

sibile, l'unghia dell'indice deve entrare nella scanalatura del catetere in modo che il margine di questa doccia si situi tra l'unghia

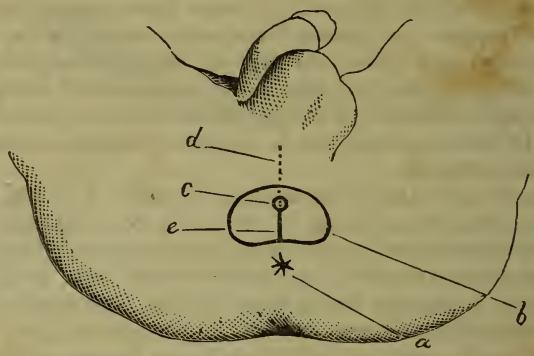

Fig. 305. — Taglio mediano.

a, ano ; *b*, prostata, *c*, uretra ; *d*, incisione cutanea ; *e*, sezione della prostata.

ed il polpastrello del dito. L'operatore tiene il bistori con la mano destra, come una penna da scrivere, col tagliente rivolto in basso ed in dietro. Fa scorrere la sua punta sull'unghia dell'indice sino a che sente il contatto di essa col catetere. Questo contatto è anche risentito dall'assistente che tiene questo istrumento.

Per dividere l'uretra si solleva molto leggermente il manico del bistori. La punta di questo scorre sul catetere dal lato della vescica. Abbassando l'istrumento, che gira sulla sua punta, si dà all'apertura del canale una lunghezza di 1 e mezzo a 2 centimetri. Allora l'operatore ritira il bistori, ma non devono essere spostati nè il catetere, nè l'unghia dell'indice sinistro, per non perdere l'apertura, che spesso riesce impossibile ritrovare.

La punzione dell'uretra non è senza difficoltà. Guérin di Bordeaux la praticava con un trequarti scanalato sulla sua faccia inferiore e fissato sul *gorgeret*. Spingendo il trequarti attraverso le parti molli, la sua punta veniva forzatamente a situarsi nella doccia del catetere e nel canale. Un bistori condotto sulla scanalatura del trequarti permetteva di dividere le parti.

Il bistori di Reliquet, purchè l'unghia dell'indice sia abbastanza lunga, facilita la punzione del canale. Per maggior sicurezza si può servirsi del conduttore di Reliquet: « Que-

sto presenta un fusto diritto, rettangolare, terminato da una mezzaluna con estremità arrotondita. L'altra estremità porta il manico dell'istrumento. La faccia superiore del fusto ha una scanalatura profonda, aperta nel mezzo della mezzaluna. In dietro si trova un corsoio mobile che serve a spingere o a tirare la lama.

Sulla faccia inferiore ed applicato contro di essa, vi è un pezzo longitudinale terminato in avanti da una lama il cui dorso si applica contro il fusto. Questo pezzo è fissato al corsoio mobile della faccia superiore. Infine, dietro alla mezzaluna, la faccia inferiore presenta due sporgenze laterali che nascondono il tagliente della lama. Quando si spinge in avanti il corsoio della faccia superiore, la lama si avanza nell'asse del fusto, che occupa il mezzo fra le due branche della mezzaluna, e si trova così nella continuità della scanalatura.

Per manovrarlo: essendo nascosta la lama, si porta l'istrumento sul dito indice sinistro, il cui polpastrello è situato sul catetere al di sopra del bulbo.

Si situano i margini della mezzaluna da ciascun lato del catetere e si comprime su di esso. Quindi spingendo la lama in avanti, si punge forzatamente l'uretra, che in seguito viene incisa per pressione diretta, come col bistori. Allora, tenendo fermo l'istrumento, senza ritirare la lama, si porta il litotomo, prima sulla scanalatura del conduttore, poi sulla lama, sin nella scanalatura del catetere ».

3.° *Introduzione del litotomo.* — Mantenendo l'unghia del suo indice sinistro solidamente nella scanalatura del catetere, l'operatore prende il litotomo con la mano destra, come una penna da scrivere, e con la concavità rivolta in alto ed in avanti. Fa scorrere il becco dell'istrumento sull'unghia dell'indice, ed assicurandosi con un leggero fregamento del suo contatto col catere, solleva leggermente il suo manico, in modo che il fusto del litotomo faccia con la parte retta del catetere un angolo acuto aperto in avanti. Ritirando allora il suo indice dalla ferita, afferra il padiglione del catetere e la verga con la mano sinistra, e sollevandolo leggermente, applica la concavità dell'istrumento contro la parete superiore del canale, senza perdere il contatto col litotomo.

Abbassa allora le due mani, senza cambiare la posizione rispettiva degl'istrumenti. Il catetere s'introduce nella vescica ed il becco del litotomo vi penetra alla sua volta, senza lasciare il suo conduttore. Perciò la porzione curva del catetere dev'essere di grande lunghezza. Se il becco non è rimasto in vescica, lo istrumento può prendere una falsa strada durante l'abbassamento del padiglione. Il litotomo devia, ed il suo becco resta fuori del serbatoio urinario.

Imprimendo allora ai due strumenti un leggero movimento di rotazione in senso inverso, si libera il becco del litotomo dalla scanalatura del catetere e si ritira quest' ultimo. Col contatto della pietra, con la libertà dei movimenti della sua estremità, ci si assicura che il litotomo è in vescica.

4.° *Sezione col litotomo.* — L' operatore stando in piedi si assicura della posizione del bacino. Afferra il litotomo con le due mani, e premendo sulla leva, apre la lama e la fa sporgere per l' altezza determinata preventivamente con la posizione data al bottone di fermata. Tenendo orizzontalmente l' istrumento, col fusto appoggiato contro l' arcata pubica, con la lama diretta esattamente nel piano mediano, lo ritira direttamente a sè con un movimento lento e continuo. Sezionati il collo della vescica e la prostata, cessa la resistenza. Chiude allora l' istrumento per non interessare le parti molli esterne già divise, e lo porta in fuori. È necessario mantenere il fusto del litotomo perfettamente orizzontale, perchè sollevando il manico si è esposti a ferire il retto.

Sul cadavere, la sezione è sempre molto più piccola dell' apertura del litotomo, per la poca resistenza delle parti. Sul vivo, il maximum dell' apertura pel taglio mediano è di 15 a 20 millimetri.

5.° *Estrazione della pietra.* — L'urina scorre in abbondanza. Il dito indice sinistro introdotto nella ferita traversa il canale vescico-parietale, e penetrando nella vescica, riconosce la pietra o le pietre, la loro forma, il loro volume, la loro posizione e la loro mobilità. Sopra questo dito, se l' apertura è giudicata sufficiente, si fa scorrere il *gorgeret* o il cucchiaio-bottone. Le tanaglie sono prese con la mano destra, tenendo il pollice e il medio negli anelli, l' indice allungato sulle branche. Si fanno camminare sulla cresta del cucchiaio situato fra le loro branche, o sulla doccia del *gorgeret*, mantenute contro l' angolo posteriore della ferita, con la convessità liscia dei cucchiai in corrispondenza delle labbra dell' incisione. Quando il loro becco è arrivato sulla vescica e tocca il calcolo, si ritira il conduttore.

Si aprono allora le tanaglie, i cui anelli sono in un piano orizzontale, e con un quarto di rotazione, si fa scorrere uno dei cucchiai contro il bassofondo della vescica e sotto il calcolo. Questo cucchiaio corrisponde all' anello superiore delle tanaglie, divenuto ora verticale. Restando immobile questo anello, si solleva dolcemente l'anello inferiore, ed abbassandosi il cucchiaio superiore, si afferra solidamente il calcolo.

Se la manovra non è riuscita, la si ricomincia tutta intera, deprimendo il bassofondo della vescica col cucchiaio inferiore. Si può anche, mettendo le branche delle tanaglie in contatto col

calcolo, aprire lentamente l'istrumento rasentando le facce laterali della pietra e situare i cucchiai da ciascun lato di essa.

Afferrata la pietra, si riportano gli anelli delle tanaglie nella posizione orizzontale, e i cucchiai nel mezzo della vescica, per assicurarsi che non si sia afferratata la mucosa fra le branche. Leggieri movimenti di rotazione e di va e vieni mostrano che i cucchiai sono liberi. Mantenendo accostati gli anelli con la mano destra, l'operatore con la sinistra abbraccia le branche delle tanaglie. Porta la pietra in fuori, tanto con trazioni dirette che con pressioni laterali, abbassando le mani verso l'angolo posteriore della ferita dove lo spazio è sempre più largo, per effetto del maggior allontanamento dei pubi.

Se la pietra è afferrata nel suo maggior diametro, la si sposta fra i cucchiai, senza lasciarla, col bottone del cucchiaio, o con l'indice sinistro. Se la via è troppo stretta, si ingrandisce con prudenza la ferita, sia in dietro, sia in avanti, con un bistori bottonato, oppure col litotomo si fa una nuova sezione della prostata.

Quando la prostata è voluminosa ed il bassofondo della vescica profondo, non si può afferrare la pietra con le tanaglie rette. L'indice introdotto in vescica rende conto di questa disposizione. Debbono allora usarsi le tanaglie curve ed esse sono introdotte sulla cresta del cucchiaio-bottone, con la convessità in basso, facendo la manovra del cateterismo curvilineo. Il loro becco si trova così situato in alto nella vescica, si rivolta quindi per portarlo in basso e contro la pietra. Le branche aperte lentamente a contatto del calcolo l'afferrano per le sue facce laterali. Si porta l'istrumento nel mezzo della vescica, il che dimostra che la mucosa non è stata afferrata, si rivolta il becco in alto e nel piano mediano. Si tirano le tanaglie direttamente sino al collo della vescica, indi sollevando gli anelli con la destra, si porta il calcolo in fuori.

Essendo vuota la vescica durante le manovre, le sue pareti sono applicate contro la pietra. Bisogna dunque evitare di afferrare la mucosa scostandola col dorso dei cucchiai. Perciò per l'estrazione del calcolo sono utitili le tanaglie-forcipe, le cui branche sono insinuate separatamente, e poi articolate.

Quando il calcolo è incastonato, lo si mobilizza col dito, col bistori bottonato che sbriglia la mucosa, con le tanaglie le cui branche consumano il suo involucro, con la branca femina di un litontritore, o con l'uncino di Sédillot. Se la pietra è troppo grossa per essere estratta intera, si rompe in vescica con le tanaglie di Nélaton, di Collin, o col frangi-pietra di Maisonneuve.

Quando il calcolo è stato rotto in vescica, i frammenti ven-

gono estratti o con piccole tanaglie , o col cucchiaio introdotto sul dito. Questi strumenti vengono immersi immediatamente in una secchia piena d' acqua per liberarli dai frantumi e dal sangue che li sporca. Si termina con grandi iniezioni di acqua, fatte a traverso di una cannula a becco d' inaffiatoio, e con la grossa sonda evacuatrice della litotrisia.

Se si tratta di corpi estranei propriamente detti, si deve scegliere l' istrumento estrattore , secondo la loro forma e le loro dimenzioni. D' ordinario sono preferibili le pinzette. Afferrato il corpo estraneo, si può con l'indice sinistro dargli fra le branche della pinzetta una posizione che permetta la sua estrazione.

B. — *Taglio lateralizzato.*

Nel taglio lateralizzato, si divide la prostata secondo uno dei suoi raggi obliqui posteriori , la cui lunghezza media è di 22 millimetri nell' adulto. Benchè all' estero la sezione della prostata sia abitualmente praticata, come nel taglio mediano , con un bistori o un *gorgeret* tagliente sopra uno dei suoi margini, noi crediamo che sia meglio servirsi del litotomo semplice generalmente adottato in Francia.

Operazione. — Lo stesso apparecchio strumentale che pel

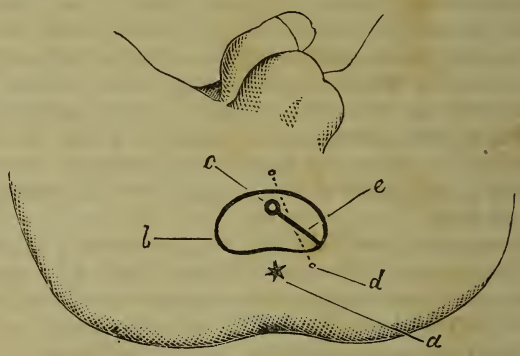

Fig. 306. — Taglio lateralizzato.

a, ano ; *b*, prostata ; *c*, uretra ; *d*, incisione cutanea ; *e*, incisione della prostata.

taglio mediano. La stessa posizione dell' infermo. L' assistente che tiene il catetere sta dal lato destro. Mantiene il padiglione dell' istrumento leggermente inclinato verso l' inguine destro,

mentre la sua convessità sporge a sinistra del rafe perineale. La stessa posizione del chirurgo.

L' operatore tende la pelle con la mano sinistra, e pratica una incisione che, incominciata sul rafe mediano o un po' a destra del rafe, a 3 centimetri innanzi all' ano, si porta in fuori ed in dietro per metter capo alla riunione del terzo esterno col terzo medio di una linea tirata dalla parte anteriore dell' ano alla tuberosità sciatica sinistra.

Reliquet consiglia un' incisione perpendicolare sul mezzo di una linea condotta dal margine anteriore dell' ano al punto più prossimo alla tuberosità dell' ischio. Qesta incisione si accosta molto alla precedente e, come questa, resta in dietro del tragitto dell' arteria bulbosa.

Non appena sono stati divisi la pelle e lo strato sottocutaneo, l'indice sinistro introdotto nella ferita serve di guida al bistori. Il bulbo dell' uretra messo allo scoverto viene spostato a destra e protetto dal polpastrello dell'indice sinistro.

La punzione del canale sul catetere, l'apertura dell'uretra, la introduzione del litotomo nella scanalatura della sonda e la sua introduzione in vescica si praticano secondo le regole indicate pel taglio mediano. La sonda viene ritirata.

L'operatore in piedi prende allora il litotomo con le due mani e lo tiene orizzontalmente per evitare di ferire il retto. Prendendo appoggio sulla branca retta del pube, apre l' istrumento dando alla lama la direzione obliqua della ferita esterna. Lo tira lentamente a sè in questa posizione, e chiude l'istrumento non appena la mancanza di resistenza indichi che il collo della vescica e la prostata sono stati divisi.

L'indice sinistro introdotto nella vescica riconosce il calcolo, ed eseguendo le manovre che abbiamo indicate sopra si procede alla estrazione di esso.

[La scuola napolitana esegue diversamente la cistotomia. Col suo processo s'interessa l'uretra, la prostata (raggio obliquo inferiore a sinistra) ed appena il collo vescicale; ecco perchè questo processo prende il nome di *uretro-prostato-cistotomia unilaterale ed obliqua in basso.*

Fig. 307. — Cistotomo.

Gli strumenti coi quali si esegue sono: 1° lo *sciringone*, o *catetere scanalato* (Vedi fig. 301); 2° il *cistotomo* (fig. 307) che è

un bistori a tagliente convesso, con manico fisso, lungo circa 12 centimetri e zigrinato; a lama lunga quasi 6 centimetri, ma

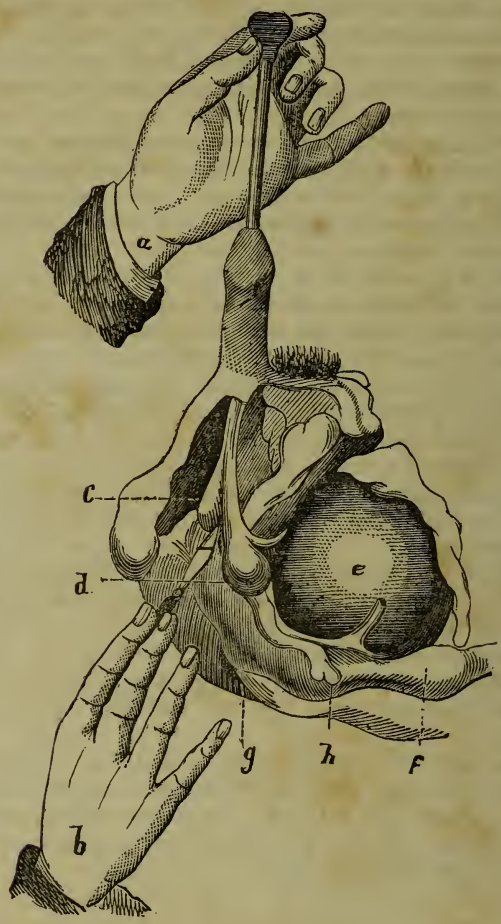

Fig. 308. — Termine del primo tempo della cistotomia perineale — *a*. mano sinistra del chirurgo che sostiene sollevata la sonda sotto dell'arcata del pube — *b*. mano dritta che impianta la punta del cistotomo nella fine dell'uretra bulbosa e principio della membranosa — *c*, bulbo dell'uretra — *d*, prostrata — *e*, vescica urinaria — *f*, intestino retto — *g*, uretra.

tagliente poco meno della sua metà, ottusa nel resto e a punta non molto aguzza; 3° un *gorgeret* dilatatore o semplicemente conduttore; 4° tanaglie rette e curve di varie dimensioni.

L'operatore tiene lo sciringone prendendone il padiglione fra le dita della mano sinistra e rivolgendolo alla fossa iliaca destra (fig. 308).

Il taglio esterno si esegue col cistotomo facendo una incisione la quale parte da qualche millimetro discosto dal rafe perineale, 3 cent. in sopra dell' ano e giunge , dirigendosi in fuori ed in dietro, all'unione del terzo esterno col terzo medio di una linea tirata dal margine dell'ano alla tuberosità sinistra dell'ischio.

Incisi tutti gli strati del perineo con tagli sempre decrescenti, il chirurgo arriva all'uretra membranosa, e quivi pungendo penetra nella solcatura della sonda. Esegue poi un piccolo movimento di va e vieni per dividere l' uretra per 4 a 5 mm. Qui viene il momento più difficile, il *movimento combinato*. L'operatore

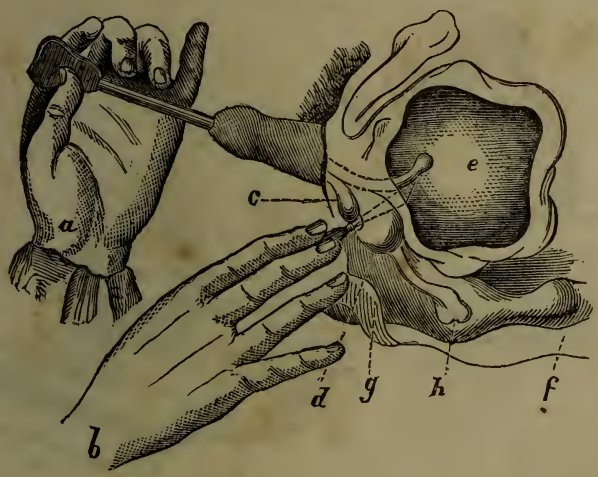

Fig. 309. — Secondo tempo della cistotomia perineale, o penetrazione della punta del cistotomo nel cavo vescicale — *a*. mano sinistra del chirurgo che abbassa il padiglione della sonda — *b*, mano dritta che spinge il cistotomo in vescica — *c*, bulbo — *d*, prostata — *e* , cavo vescicale — *f*, intestino retto — *g*, apertura dell'ano — *h*, vescichetta spermatica.

solleva per poco il padiglione della sonda, per allontanarla dall' intestino retto , poi mentre la abbassa, per offrire al cistotomo una via in cui deve camminare , spinge dolcemente questo col

tagliente in basso ed obliquamente in fuori, nella direzione di una linea che vada da fuori in dentro, da sinistra a destra e da sotto in sopra, come se dovesse arrivare all'ombelico, senza che il suo dorso lasci la scanalatura della sonda (fig. 309). Quando la punta è arrivata nel collo della vescica, senza spingerla più oltre, il chirurgo solleva la mano destra, preme sul cistotomo, ne abbassa la punta e strisciando taglia la prostata nel senso del suo raggio obliquo in basso ed a sinistra, senza però trascorrere dai suoi limiti (fig. 310). Eseguito il taglio interno, si ritira il cistotomo e si procede alla estrazione del calcolo secondo le regole descritte innanzi.

Le differenze adunque che passano tra il metodo operativo dei Francesi e quello della scuola napoletana sono: lo sciringone tenuto dall'operatore stesso, l'uso del cistotomo invece del litotomo e l'entrata in vescica col movimento combinato.

Senza far discussione sui vantaggi che offre il metodo della

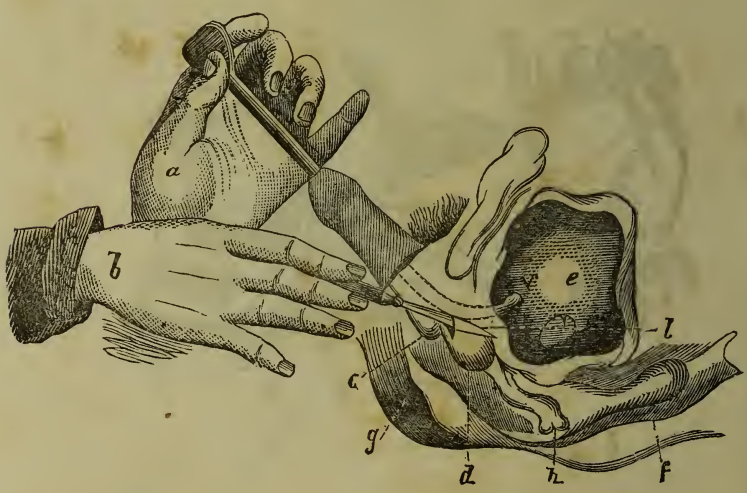

Fig. 310. — Terzo tempo, od incisione del raggio inferiore obliquo della prostata — *a*, mano sinistra del chirurgo — *b*, mano dritta — *c*, bulbo dell'uretra — *d*, prostata — *e*, cavo vescicale — *f*, intestino retto — *g*, apertura anale — *h*, vescichetta seminale — *l*, punta del cistotomo.

scuola napolitana in confronto degli altri, notiamo solamente che se la sonda scanalata è la guida del cistotomo, tanto più sicura ed esatta sarà la guida, quanto più distintamente l'operatore avvertirà il contatto dello strumento conduttore con

quello che deve tagliare. Il quale contatto al certo è avvertito più chiaramente, quando la sonda è tenuta dallo stesso operatore e non già da un assistente] (T).

C. — *Taglio bilaterale. Taglio prerettale.*

In questo taglio elevato a metodo da Dupuytren si divide la prostata secondo i suoi due raggi obliqui posteriori, per ottenere una via molto larga.

Il catetere deve essere di grosso calibro, molto largo nella sua parte curva e scanalata.

Per avere più sicurezza e precisione nella pratica delle incisioni profonde, si usa il *litotomo doppio*. Questo istrumento terminato da una punta ottusa alla sua estremità vescicale, si compone essenzialmente di una guaina di metallo appiattita, leggermente curva, montata sopra un manico solido. In questa guaina sono nascoste due lame, taglienti sul loro margine concavo; ottuse alle loro estremità vescicale, e leggermente curve nella loro lunghezza, le quali lame si fanno sporgere in fuori premendo sopra una leva adattata all' istrumento e situata presso al manico. Un bottone mobile permette di determinare e di limitare esattamente la sporgenza di queste lame, disposte in modo da prendere la direzione dei raggi obliqui posteriori della prostata.

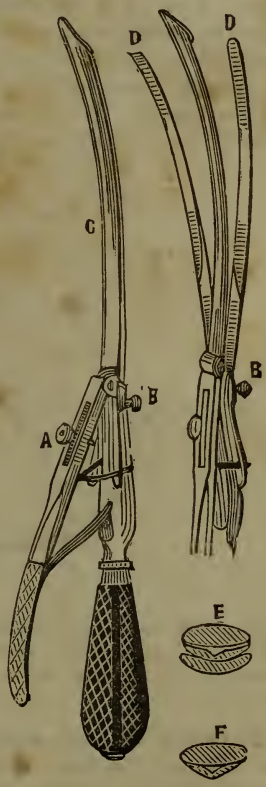

Fig. 311. — Litotomo doppio.

Operazione. — La posizione dell' operando, degli assistenti e del chirurgo è perfettamente identica a quella pel taglio mediano. Il catetere introdotto nella vescica è esattamente mantenuto nel piano mediano del corpo, facendo sporgere l'uretra sulla linea mediana del perineo.

L' operatore tende la pelle con le dita della mano sinistra e

pratica un'incisione curvilinea, che circoscrive la parte anteriore dell'orificio dell'ano. Questa incisione lontana da 1 a 1 centimetro e mezzo dall'ano, sulla linea mediana, se ne allontana per 2 centimetri sui lati, portandosi in dietro ed in fuori, per terminare nel mezzo delle linee che riuniscono l'ano alla tuberosità dell'ischio.

Si divide successivamente la pelle, il tessuto sottocutaneo, la aponevrosi superficiale, il fascio anteriore dello sfintere anale. Il bulbo messo allo scoperto è reclinato in avanti, coll'indice sinistro si va a cercare il catetere, e situata l'unghia nella sua scanalatura si fa la punzione e si apre l'uretra.

Gl'intoppi in questo tempo dell'operazione sono: la lesione del retto, e se ci si allontana da questo, la lesione del bulbo dell'uretra, molto sviluppato e molto vicino all'intestino nelle persone di età. Per evitarli, Nélaton opera così:

Vuotato preventivamente il retto, l'operatore v'introduce il suo indice sinistro, il cui polpastrello, diretto in avanti, va a sentire il becco della prostata e la scanalatura della sonda.

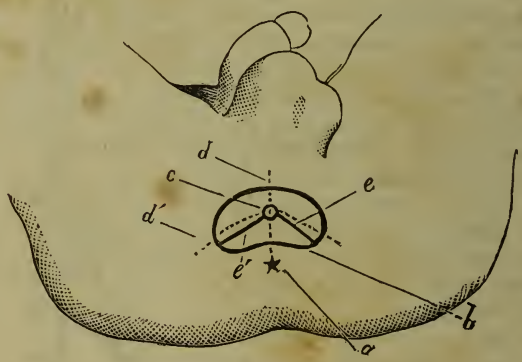

Fig. 312. — Tagli prerettali, bilaterale e medio-bilaterale. *a*, ano; *b*. prostata; *c*, uretra; *d*, incisione cutanea del taglio medio-bilaterale; *d'* incisione cutanea del taglio bilaterale; *ee'*, incisione della prostata.

Il pollice sinistro applicato sulla pelle innanzi all'ano afferra per dir così l'estremità inferiore dell'intestino, e serve a tendere i tegumenti del perineo.

Si pratica a 1 centimetro innanzi all'ano una incisione trasversale di 3 centimetri, incrociata nel suo mezzo dal rafe mediano. Da ciascuna estremità di questa incisione parte un'incisione obli-

qua in fuori ed in dentro, lunga 2 centimetri e che termina a 2 centimetri in fuori dell'orifizio anale.

Afferrando fra il pollice e l'indice sinistro, sempre situato nell'intestino, il labbro posteriore di questa ferita, l'operatore divide lo sfintere esterno, e risale lungo la faccia anteriore del retto, risparmiando ad un tempo e la parete intestinale e il bulbo lasciato in avanti. Arrivato alla punta della prostata, divide longitudinalmente la parete inferiore dell'uretra, da dietro in avanti, con la punta di un bistori il cui dorso si appoggia sul polpastrello dell'indice sinistro, attraverso il retto. Aperto il canale, si situa il becco del litotomo nella scanalatura della sonda, con la concavità in alto , poi prendendo i due istrumenti si porta il litotomo in vescica e si ritira il conduttore. Si rivolta allora il litotomo , situando la concavità in basso , dal lato dell' ano. L'operatore tiene l'istrumento con le due mani, molto orizzontalmente preme sulla leva e fa sporgere le lame. Tira prima l'istrumento lentamente e direttamente a sè, poi abbassa a poco a poco il manico a misura che lo fa camminare. Quando la mancanza di resistenza gli indica che la prostata è stata oltrepassata, fa rientrare le lame e porta l'istrumento in fuori. Questo abbassamento progressivo del manico ha per iscopo di evitare con maggior sicurezza la lesione della parete anteriore del retto. L' indice sinistro viene allora introdotto nella vescica, e si procede all'estrazione del calcolo secondo le regole indicate.

D. — Taglio medio-bilaterale.

Civiale ha designato con questo nome un metodo misto, in cui la divisione delle parti molli sino all'uretra si fa sulla linea mediana , mentre che si divide il collo della vescica e la prostata col litotomo doppio, secondo le regole del taglio bilaterale.

Accidenti operatori. — Gli accidenti operatorii dei tagli perineali sono:

1.° La difficoltà ed anche l' impossibilità di aprire l' uretra o di situare il becco del litotomo nella scanalatura della sonda. Esso proviene dalla non rettitudine dell'incisione delle parti molli, dalla cattiva posizione del catetere e dai movimenti impressi a questo istrumento.

2° La difficoltà di separare il litotomo dalla scanalatura del catetere. Bisogna avvicinare gl' istrumenti ed imprimer loro un movimento di rotazione in senso opposto.

3.° La sezione incompleta delle parti, perchè il litotomo non è penetrato sino in vescica. Bisogna introdurre nuovamente il catetere o una sonda scanalata sin nella vescica, seguendo la pa-

rete superiore del canale. Si fa scorrere il litotomo sulla scanalatura di questi istrumenti, e si ripete la sezione.

4.° La lacerazione della prostata. Si evita ingrandendo l'incisione, facendo una nuova sezione della glandola, o stritolando il calcolo.

5.° La lesione della parte anteriore del retto. Se l'intestino è aperto nella sua parte inferiore, si divide completamente insieme allo sfintere sino alla ferita perineale. Se la lesione è molto elevata, bisogna ricorrere alla sutura della ferita intestinale.

6.° L'emorragia. È arteriosa o venosa. L'emorragia arteriosa proviene più di frequente dalla lesione dell'arteria trasversa o bulbosa, anormalmente avvicinata al piano mediano. La pudenda interna, malgrado la sua posizione eccentrica, benchè nascosta sotto la tuberosità sciatica, può essere ferita con un istrumento portato troppo in fuori. Dicasi lo stesso per la perineale superficiale e per l'emorroidaria inferiore. Anche spesso, la lesione delle arterie è conseguenza di un'anomalia. La sezione del collo produce qualche volta la ferita di un'arteria vescicale che può essere molto voluminosa. Contro queste emorragie, si ricorrerà alla torsione, alla legatura de' vasi, o infine alla legatura mediata, comprendendo nell'ansa del filo una certa spessezza di tessuti sollevati col tenacolo o con l'ago puntuto di Deschamps.

L'emorragia venosa proviene dalla lesione del bulbo, dalla ferita dei plessi prostatici o perivescicali. Si combatte con iniezioni fredde ripetute, con l'applicazione del ghiaccio o di uno stittico sul punto che sanguina. Se non si riesce a scoprire la causa dell'emorragia, si ricorrerà al tamponaggio della ferita.

Il tamponaggio si fa con la cannula di Dupuytren. Essa è una cannula di metallo, voluminosa, arrotondita alla sua estremità vescicale, e munita di due larghi occhielli laterali presso questa estremità. Al di sotto di questi occhielli, la cannula presenta una sporgenza provvista di una larga scanalatura per fissarvi la camicia. Dalla scanalatura al padiglione, il quale è munito di due

Fig. 313. — Cannula di Dupuytren.

anelli, la lunghezza della sonda deve essere di 8 a 10 centimetri. S'introduce l'estremità vescicale della cannula in una compressa fine forata nel centro, si fissa la compressa sulla scanalatura della

cannula con un filo molto solido e si rovesciano i margini della compressa. La cannula così preparata viene introdotta nella ferita vascico-parietale, sino a che gli occhielli e la sporgenza sieno entrati in vescica. Si esegue allora il tamponaggio con stuelli di filacciche riuniti a coda di cervo volante, fatti scorrere tra la cannula e la sua camicia, in modo da formare nella vescica un tampone circolare che comprime i labbri della ferita vescicale. Si pratica lo stesso per la ferita parietale.

L'urina scorre dalla cannula, e l'istrumento permette di spingere delle iniezioni in vescica. Si è certi così che il sangue non proviene dalle pareti vescicali. Dopo qualche giorno si tolgono gli stuelli e la compressa allorchè è distaccata dalla suppurazione. Il dolore che cagiona il tamponaggio ne fa una risorsa estrema che bisogna per quanto è possibile evitare.

Terminata l'operazione, si lava accuratamente la vescica, vi si fa una iniezione di acqua fenicata, poi vi si situa una grossa sonda di gomma, munita di due larghi occhielli laterali. Questa sonda tagliata presso la ferita, è fissata in permanenza sino a che la ferita sia organizzata. L'infermo riportato nel suo letto è coricato col tronco leggermente sollevato, con le cosce e le gambe in flessione, col bacino sollevato da un cuscino ad aria, e con la sonda che sbocca in un vase piatto dove l'urina segregata viene assorbita da una spugna.

Art. XXXV. — Operazione del taglio nella donna.

La brevità, la rettitudine, la facile dilatazione dell'uretra, permettendo l'estrazione dalle vie uretrali di calcoli interi o preventivamente stritolati fanno del taglio un'operazione affatto eccezionale nella donna.

La faccia anteriore della vescica è in rapporto con la parete addominale anteriore, mediatamente o immediatamente, secondo il suo stato di vacuità o di distensione. La sua faccia posteriore riposa sull'utero e sulla parete anteriore della vagina; il peritoneo la tappezza in parte formando il cul di sacco vescico-utero-vaginale. Però il bassofondo della vescica è unito intimamente alla vagina, come pure il canale dell'uretra, la cui parete inferiore non ne è separata che da tessuto cellulare ed erettile.

I. Taglio sopra-pubico. — Si pratica come nell'uomo e non dobbiamo ripeterlo.

II. Taglio lateralizzato. Taglio bilateralizzato. — La stessa posizione che pei tagli perineali nell'uomo. L'operatore introduce nella vescica una sonda scanalata o un catetere scanalato, la cui concavità abbraccia l'arcata pubica. Sulla scanalatura conduce in vescica un litotomo semplice o doppio. Essendo que-

sto litotomo aperto ad un grado conveniente, lo si ritira appoggiando la concavità del fusto contro la sinfisi pubica, e dirigendo la lama obliquamente in basso e a sinistra, se si fa una sezione semplice, o trasversalmente prendendo punto di appoggio contro la branca pubica destra.

Se si fa uso del litotomo doppio, lo si tira orizzontalmente, prendendo appoggio sulla sinfisi pubica, sia con la convessità dell'istrumento come si pratica nell'uomo, sia con la concavità (Dubrueil), per risparmiare con più sicurezza la vagina.

III. Taglio vestibolare. — È stato descritto da Lisfranc. La stessa posizione che pel taglio perineale. Divaricate le grandi e le piccole labbra, l'operatore introduce nella vescica un catetere ordinario, con la convessità rivolta in basso, e lo affida a un assistente che deprime l'uretra e la vagina. Pratica allora un'incisione semilunare, a convessità superiore, che abbraccia la apertura dell'uretra, costeggiando da destra a sinistra le branche del pube, a 2 millimetri in dentro dai margini ossei.

Il pollice e l'indice sinistro situati nella vagina afferrano il labbro inferiore della ferita, e tendono i tessuti, che l'operatore incide dirigendo un po' in alto la punta del bistori, sino a che sia arrivato sulla vescica così tirata in avanti. Pungendo la parete della vescica sulla scanalatura del catetere, penetra in essa e ingrandisce l'incisione, sia longitudinalmente, sia di traverso, per non esporsi a ferire il peritoneo. L'incisione non deve avere più di 2 1[2 a 3 centimetri di lunghezza. Il dito introdotto nella vescica riconosce il calcolo, e si procede alla sua estrazione, secondo le regole indicate.

IV. Taglio vescico-vaginale. — La stessa posizione della donna e dell'operatore. Un catetere scanalato introdotto nella vescica, con la concavità in alto, è affidato a un assistente il quale, mantenendolo sulla linea mediana, deprime l'uretra e la parete anteriore della vagina. Sul polpastrello del suo dito indice sinistro situato nella vagina, o sopra un *gorgeret* la cui doccia è messa in contatto col catetere, l'operatore conduce un bistori puntuto il quale, traversando il setto vescico-vaginale, va a situarsi nella solcatura del catetere. Sopra questo conduttore, prolunga l'incisione da dietro in avanti per una estensione di 2 1[2 a 3 centimetri, rispettando il collo vescicale, o per contrario incidendo la parte posteriore dell'uretra, come consiglia Malgaigne.

Per dare all'incisione della vescica una direzione trasversale, il che espone meno a ferire il peritoneo, Vallet d'Orléans si serve di un catetere speciale, la cui porzione scanalata, lunga 4 centimetri, gioca nel fusto per mezzo di un perno, e può prendere una direzione trasversale, dopo che l'istrumento è introdotto

nella vescica. La punzione e l'incisione del setto vescico-vaginale si fanno sopra questa scanalatura che serve da conduttore.

Estratto il calcolo, si riunisce la ferita con la sutura metallica, secondo il processo americano.

Amputazione della mammella.

[Per questa operazione l'ammalata deve essere situata in decubito dorsale, col braccio del lato infermo in abduzione. Il chirurgo si situa fra questo braccio ed il petto, indi eseguirà due incisioni semi ellittiche, una inferiore a concavità superiore, ed una superiore che guarda con la sua concavità in basso, queste incisioni devono essere dirette obliquamente d'alto in basso e da fuori in dentro, secondo il maggior diametro della mammella e nella direzione delle fibre del gran pettorale.

Compreso il tumore in questo spazio ellittico, il chirurgo comincia l'enucleazione. Il tumore è affidato ad un assistente che lo

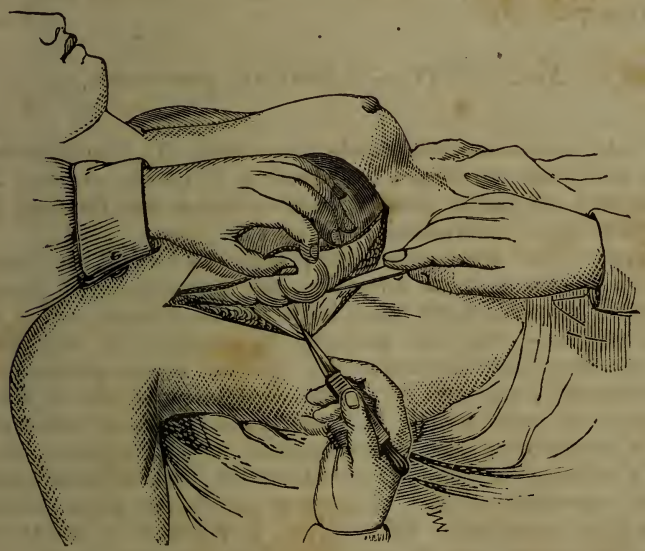

Fig. 314. — Amputazione della mammella.

solleva o con le mani o con un uncino, l'operatore comincia la dissezione dal basso in alto. Si procede a questo modo, perchè

se si procedesse inversamente, il sangue colando dalla parte superiore nasconderebbe alla vista dell' operatore il campo in cui deve lavorare.

Se il tumore è molto voluminoso la dissezione si esegue alternativamente da sopra in sotto e viceversa in modo da isolarlo dalla periferia verso il centro.

Nell'asportare il tumore bisogna essere attento di arrivare sul tessuto sano e di asportarne anche uno strato. Le arterie che vengono interessate saranno legate a misura che son ferite ovvero in ultimo ed in tal caso l'assistente ne chiuderà col dito l'orifizio beante ovvero vi applicherà delle pinzette di Péan.

La medicatura si fa riunendo i margini delle due incisioni semiellittiche mediante sutura ad 8 in cifra e ponendo un corto drenaggio nell'angolo inferiore della ferita.

Quando sono presi dalla degenerazione anche i gangli ascellari bisognerà asportar anche questi; per far ciò, dopo aver incisa la cute, bisogna far uso di strumenti ottusi od anche meglio delle dita, per tema di ledere i grossi vasi coi quali essi sono in rapporto. V. a tal proposito le nozioni preliminari del prof. Gallozzi a pag. 44]. (T.)

Art. XXXVI. — Litotrisia perineale.

Questa operazione comprende tre tempi: 1° l'incisione delle parti molli sino all' uretra e l' apertura di questo canale; 2° la dilatazione del canale parieto-uretro-vescicale così formato; 3° lo stritolamento e l'estrazione della pietra.

L'apparecchio strumentale comprende dei bistori, un catetere a larga scanalatura, un dilatatore, dei frangi-pietra di forma e potenza differenti, delle tanaglie di piccolo volume, ecc.

Dilatatori. — Ve n' ha parecchi. Il dilatatore di Dolbeau è formato da sei branche metalliche, convesse e lisce esternamente, e mantenute riunite da un anello di caoutchouc, che le abbraccia verso la parte media. In basso, queste branche sono articolate a cerniera; in alto si assottigliano verso l' estremo libero, e si riuniscono in modo da costituire un cono molto allungato, la cui estremità ottusa è abbastanza sottile per poter penetrare nella larga scanalatura del catetere. Nel centro di queste branche si trova un fusto di metallo munito di due rigonfiamenti. Mediante un passo di vite, messo in movimento dalla rotazione del manico dell'istrumento, si fa avanzare il fusto centrale, contenuto in una cannula provvednta di due anelli alla sua estremità manuale, e i rigonfiamenti che esso sostiene fanno divergere le branche del dilatatore. Questa dilatazione è affatto regolare, e il

suo maximum è di due centimetri circa, non potendo il collo della vescica sopportare senza lacerazione una distensione maggiore.

Collin ha prolungato il fusto centrale del dilatatore al di là dell'estremità delle branche, e l'ha terminato con una specie di piccolo cappuccio, la cui punta ottusa si situa più facilmente nella solcatura del catetere, ed espone meno a smarrire questa solcatura.

Fig. 315. Dilatatore di Dolbeau.

Duplay dopo Guyon si è servito di un dilatatore che si compone: 1° di un conduttore formato di quattro lamine di metallo saldate ad una delle loro estremità, e costituenti in questo punto una specie di bottone ottuso; all'altra estremità, queste lamine sono fissate ad un cerchio metallico spezzato, che permette di mantenere l'istrumento, lasciando che le lame si allontanino; 2° di una serie di punteruoli graduati, di forma cilindrica, terminati a cono ad una estremità, ed aventi sopra tutta la loro lunghezza quattro solcature, in cui scorrono le quattro lamine del conduttore. I punteruoli in numero di cinque, presentano 7, 10, 13, 16 e 20 mm. di diametro. Sono avvitati sopra un manico.

Frangi-pietra. — Nelle sue prime operazioni, Dolbeau si serviva di un litontritore a branche molto forti i cui estremi presentavano 6 centimetri di altezza.

Presentemente usa delle tanaglie a morse corte e a branche molto lunghe per dar loro una grande potenza. La faccia interna di una delle morse presenta un dorso d'asino con solcature laterali; l'altra concava, è provvista di denti sui suoi margini; tutte due offrono al loro estremo due grandi denti suscettibili di sgretolare il calcolo della superficie al centro.

Nelle tanaglie a cresta mediana, ciascun cucchiaio presenta alla sua faccia interna una cresta mediana munita di denti retrogadi i quali impediscono al calcolo di sfuggire sotto la pressione.

Per rompere dei calcoli nella vescica, si può anche servirsi delle tanaglie a pressione di Nélaton, le cui branche sono avvicinate per l'azione di un volante, mobile sopra un giro di

vite ; oppure del forcipe frangi-pietra dello stesso chirurgo, nel quale il calcolo si rompe per la pressione di un punteruolo.

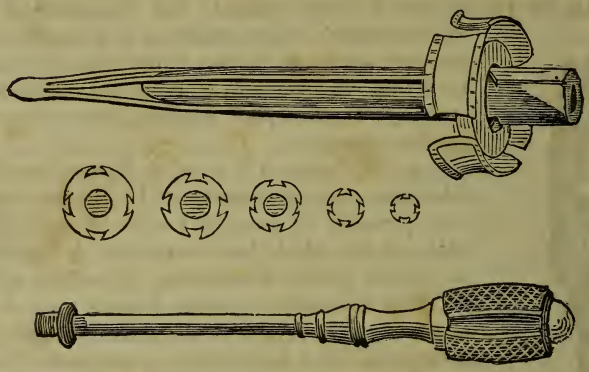

Fig. 316. — Dilatatore di Guyon-Duplay.

Le tanaglie di forza di Collin agiscono specialmente col becco tagliente delle loro branche. Una leva articolata a cerniera, mobile con le branche fra cui è situata, serve a mantenere la pietra fra i becchi, punto dove l'azione delle branche è più potente. Per aumentare la forza dell'istrumento si può adattare sopra ciascuna branca una leva di allungamento.

Operazione. — 1.° *Incisione ed apertura dell'uretra.* — Posizione del taglio. Si situa nella vescica un catetere a larga scanalatura, e un assistente lo mantiene esattamente sulla linea mediana.

Per evitare il bulbo dell'uretra, Dolbeau comincia l'incisione sulla linea mediana, immediatamente innanzi all'ano, quasi sulla mucosa, e non gli dà che due centimetri di lunghezza al massimo. Incide la pelle e l'aponevrosi, poi mentre l'indice sinistro ricalca i tessuti nell'angolo posteriore della ferita, situa l'unghia nella scanalatura del catetere, più che sia possibile vicino al retto. Allora esegue la punzione dell'uretra, per una estensione di 5 a 6 millimetri.

2° *Dilatazione.* — Deve essere molto lenta e si fa in tre tempi. Messo il catetere a posto, l'operatore prende con la mano destra il dilatatore chiuso, fa scivolare la sua punta sull'unghia dell'indice sinistro, e la spinge perpendicolarmente al perineo, sino a che sia pervenuta nella scanalatura del catetere.

L'istrumento appoggiato fortemente sul catetere, che l'assistente mantiene solidamente, è aperto con molta lentezza. Si traccia

così la via dal perineo all'uretra, e s'ingrandisce per lacerazione l'apertura fatta al canale.

L'istrumento è chiuso. L'operatore prende con la mano sinistra il padiglione del catetere e l'abbassa sino a che il suo fusto formi un angolo di 130° a 140° con la parete addominale. Il dilatatore mantenuto nella scanalatura penetra col catetere nella porzione prostatica dell'uretra. Là si apre lentamente sino al massimo di dilatazione, poi si richiude.

Si fa allora penetrare la punta del dilatatore sin nella vescica, seguendo sempre la scanalatura del catetere, poi si ritira quest'ultimo. Il dilatatore è aperto in questa posizione molto lentamente, poi chiuso e ritirato.

Questa manovra è il punto delicato dell'operazione. Spesso si perde la scanalatura del catetere, e si fa agire il dilatatore, non sull'uretra e sul collo della vescica, ma nelle loro vicinanze. In tal modo si crea un vero cul di sacco. La porzione membranosa dell'uretra, sotto l'azione del dilatatore, si lacera sino alla prostata, ma questa, come pure il collo della vescica, è sufficientemente elastica per sopportare questa distenzione senza rottura.

Aperta l'uretra, Demarquay introduce il suo conduttore nella ferita sino a che il bottone terminale sia situato nella scanalatura del catetere. Un movimento di abbassamento del catetere, combinato con una leggera propulsione del conduttore, fa penetrare questo nella vescica. Il catetere diventato inutile vien tolto via. Mantenendo il conduttore con le dita della mano sinistra, l'operatore introduce lentamente e successivamente i punteruoli, lasciando ciascun d'essi in sito, sino a che non provi più resistenza e l'istrumento si muova facilmente. Pare che un movimento di rotazione impresso all'istrumento faciliti la dilatazione.

Il dito indice sinistro introdotto nella ferita serve di guida al bottone e al *gorgeret* ottuso sul quale si fanno scorrere le tanaglie. Dolbeau si accontenta d'introdurre le tanaglie piccole, e mai il dito.

3° *Stritolamento ed estrazione.* — La via stretta ottenuta dalla dilatazione della regione prostatica dell'uretra e del collo della vescica non permette di estrarre direttamente che solamente i calcoli il cui diametro non sorpassi un centimetro. Quelli più grossi devono essere stritolati. Per evitare di afferrare con le piccole tanaglie delle pietre troppo grosse che non possono essere ritirate immediatamente, e che possono rendere impossibile la chiusura dell'istrumento aperto nella vescica, Duplay consiglia di ravvicinare l'articolazione delle branche delle tanaglie alla loro estremità vescicale.

Ridotto in frammenti il calcolo col frangi-pietra, con le ta-

naglie piccole si procede a una serie di nuovi stritolamenti, e togliendo via i frammenti con le tanaglie e col cucchiaio, si libera la vescica. Secondo Dolbeau, non devesi mai introdurre il dito nella vescica, perchè il passaggio di esso basta per lacerare il collo. La vescica è esplorata con le tanaglie, col bottone, e infine con una sonda metallica a curvatura brusca introdotta nell'uretra. Si lava in ultimo la vescica con iniezioni d'acqua fredda. Non è necessaria nessuna medicatura. Se le urine non scorrono dalla ferita, se vi è ritenzione, vi si rimedia col vuotarle ogni due ore col cateterismo uretrale. Nei casi in cui questo cateterismo fosse impossibile, si passa una sonda dalla ferita perineale.

FINE.

INDICE (1)

Dedica . . . . . pag. v
Prefazione . . . . . » vii
Prefazione alla traduzione italiana . . . . . » ix

NOZIONI PRELIMINARI

(Prof. Gallozzi)

Divisione chirurgica dei tessuti . . . . . pag. 1
Art. 1° — Incisioni cruente od umide . . . . . » 2
§ I. Diverse forme del bistori . . . . . » 3
§ II. Modo di agire del bistori e posizioni dello stesso . » 4
§ III. Della tensione dei tessuti nel tempo delle incisioni » 8
§ IV. Varietà delle incisioni . . . . . » 10
§ V. Direzione delle incisioni . . . . . » 12
§ VI. Complicazione delle incisioni. . . . . » ivi
§ VII. Della dissezione chirurgica . . . . . » 13
§ VIII. Incisioni eseguite sott'acqua. . . . . » 15
Art. II. Incisioni a secco o per schiacciamento lineare. » 16
§ I. Principii del metodo dello schiacciamento e suoi vantaggi . . . . . » ivi
§ II. Origine e sinonimia dello schiacciamento lineare . » 17
§ III. Apparecchio istrumentale . . . . . » 18
CAP. II. Riunione chirurgica dei tessuti . . . . . » 21
Art. I. — Posizione . . . . . » 22
Art. II. — Serres-fines . . . . . » *ivi*
Art. III. — Suture . . . . . » 25
§ I. Regole generali delle suture . . . . . » ivi
§ II. Apparecchio strumentale di esecuzione per le suture » 25
CAP. III. Delle cauterizzazioni in generale e dei metodi diversi di effettuirle . . . . . » 29
Art. I. — Cauteri attuali . . . . . » ivi
§ I. Ferro rovente . . . . . » ivi
§ II. Cauterizzazione elettrica. . . . . » 31
§ III. Termo-cauterio di Paquelin . . . . . » 38
Art. II. — Cauteri potenziali . . . . . » 40
§ I. Caustici acidi . . . . . » 41
§ II. Caustici alcalini . . . . . » ivi
§ III. Caustici metallici . . . . . » ivi
CAP. IV. Anestesia chirurgica. . . . . » 43
§ I. Regole generali dell'anestesia . . . . . » 45
§ II. Indicazioni e controindicazioni degli anestetici . . » 46
§ III. Anestesia locale . . . . . » 47

(1) Gli articoli in parentesi sono aggiunti dal traduttore.

CAP. V. Operazioni che si praticano sulle arterie . . » 48
Art. I. — Allacciatura delle arterie in generale . . » 49
§ I. Allacciatura delle arterie per la cura dell'aneurisma » 50
§ II. Allacciatura delle arterie per ferita delle stesse . . » 57
§ III. Torsione delle arterie . . . . . » 59
§ IV. Compressione . . . . . » 60
§ V. Schiacciamento o lacerazione . . . . . » 70
§ VI. Setone . . . . . » 71
§ VII. Perplicazione . . . . . » ivi
§ VIII. Strappamento . . . . . , ... » ivi
§ IX. Ago-pressione . . . . . » 72
§ X. Ago-puntura . . . . . » 73
§ XI. Ago-puntura elettrica . . . . . » ivi
§ XII. Iniezioni coagulanti . . . . . » 74
§ XIII. Salasso o arteriotomia . . . . . » 76
§ XIV. Massaggio. — Manipolazione. . . . . » 78

PARTE PRIMA

Operazioni generali.

(Chauvel)

CAP. I. Legatura delle Arterie . . . . . » 79
Regole generali per le legature delle arterie . . . » ivi
§ I. Legatura mediata . . . . . » 80
§ II. Legatura immediata . . : . . . . . - . . » ivi
1° Alla superficie d'una ferita . . . . . » ivi
2° Nella continuità del vaso . . . . . » 82
A. Scuoprimento dell'arteria . . . . . » 84
B. Isolamento dell'arteria . . . . . » 89
C. Situazione del laccio. . . . . » 90
Regole speciali per la legatura di ciascun'arteria . . » 92
§ I. Legatura del tronco brachio-cefalico . . . . . » ivi
§ II. Legatura dell'arteria carotide primitiva. . . . . » 96
§ III. Legatura dell'arteria carotide esterna . . . . . » 99
§ IV. Legatura dell'arteria carotide interna . . . . . » 101
§ V. Legatura dell'arteria tiroidea superiore. . . . . » ivi
§ VI. Legatura dell'arteria linguale. . . . . » 102
A. Tra i due capi del digastrico. . . . . » 103
B. Tra il gran corno dell' osso ioide ed il tendine posteriore del muscolo digastrico . . . . . » 104
§ VII. Legatura dell'arteria facciale . . . . . » ivi
§ VIII. Legatura dell'arteria occipitale. . . . . » 106
A. Legatura alla sua origine . . . . . » ivi
B. Legatura sotto l'apofisi mastoide . . . . . » 107
§ IX. Legatura dell'arteria temporale superficiale . . . » 108
§ X. Legatura dell'arteria succlavia. . . . . » ivi
A. Al di dentro degli scaleni . . . . . » 109
B. Tra gli scaleni . . . . . » ivi

C. In fuori degli scaleni. Luogo di elezione . . . . » 111
§ XI. Legatura dell'arteria tiroidea inferiore . . . . . » 113
§ XII. Legatura dell'arteria vertebrale. . . . . , » 114
§ XIII. Legatura dell'arteria mammaria interna. . . . » 122
§ XIV. Legatura dell'arteria ascellare . . . . . » 124
A. Sopra il piccolo pettorale . . . . . » ivi
B. Dietro il piccolo pettorale . . . . . » 126
G. Sotto il piccolo pettorale o nell'ascella. . . . . » 127
§ XV. Legatura dell'arteria omerale . . . . . » 128
A. Al terzo medio del braccio . . . . . » 129
B. Alla piegatura del gomito . . . . . » 130
§ XVI. Legatura dell'arteria radiale . . . . . » 131
A. Porzione antibrachiale . . . . . » ivi
B. Porzione carpea . . . . . » ivi
§ XVII. Legatura dell'arteria cubitale . . . . . » 133
A. Porzione antibrachiale . . . . . » 134
B. Porzione carpea . . . . . » 137
C. Porzione pulmonare superficiale . . . . . » 138
§ XVIII. Legatura dell'arteria iliaca primitiva . . . . » 139
§ XIX. Legatura dell'arteria iliaca interna o ipogastrica . » 142
§ XX. Legatura dell' arteria glutea . . . . . » 144
A. Divaricamento delle fibre del grande gluteo . . . » ivi
B. Divisione delle fibre del grande gluteo . . . . . » 146
§ XXI. Legatura dell'arteria ischiatica . . . . . » 147
A, Divaricamento delle fibre del grande gluteo . . . » ivi
B. Divisione delle fibre del grande gluteo. . . . t » 148
§ XXII. Legatura dell'arteria pudendu interna . . . . » ivi
§ XXIII. Legatura dell'arteria iliaca esterna . . . . . » ivi
A. Porzione sotto-peritoneale . . . . . » 149
B. Sotto l'arcata crurale. . . . . » 150
XXIV. Legatura dell'arteria epigastrica . . . . . , . » 151
A. Legatura dell'arteria epigastrica sotto il cordone spermatico, presso la sua origine . . . . . » ivi
B. Legatura dell'arteria epigastrica sopra il cordone spermatico. . . . - . . . . . » 152
§ XXV. Legatura dell'arteria femorale - . . . . . » ivi
A. Legatura dell'arteria femorale sotto l'arcata crurale. » 153
B. Nel triangolo di Scarpa, terzo superiore . . . . » 155
C. Nella parte media della coscia . . . . . » ivi
D. Nell'anello degli adduttori . . . . . » 156
§ XXVI. Legatura dell'arteria poplitea. . . . . » 157
A. Nella parte superiore . . . . . , » 158
B. Nella parte media . . . . . » 159
C. Nella parte inferiore . . . . . » 160
§ XXVII. Legatura dell'arteria tibiale anteriore . . . . » 161
A. Nel terzo superiore della gamba . . . . . » 162
B. Nel terzo medio . . . . . » 164
C. Nel terzo inferiore . . . . . » ivi
§ XXVIII. Legatuta dell' arteria pedidea . . . . . » 164
§ XXIX. Legatura del tronco tibio-peroniero. . . . . » 165
§ XXX. Legatura dell'arteria tibiale-posteriore . . . . » 166

A. Nel quarto superiore . . . . . » 167
B. Nel terzo superiore . . . . . » ivi
Nel terzo medio . . . . . » 169
D. Dietro il malleolo interno . . . . . » ivi
§ XXXI. Legatura dell'arteria peroniera . . . . . » 170
A. Nel punto d'origine . . . . . » ivi
B. Nel terzo superiore . . . . . » ivi
C. Nel terzo medio 171
CAP. II. Operazioni che si praticano sulle vene . . . » 172
Flebotomia . . . . . » 173
§ I. Vene sulle quali il salasso può praticarsi . . . . » ivi
§ II. Apparecchio istrumentale e regole generali per la esecuzione del salasso. . . . . » ivi
§ III. Del salasso delle singole regioni in particolare. . » 175
A. Salasso alla piegatura del gomito . . . . . » ivi
B. Salasso alla mano . . . . . » ivi
C. Salasso al piede . . . . . » 176
D. Salasso al collo . . . . . » ivi
Trasfusione del sangue . . . . . » ivi
Varici . . . . . » 180
§ I. Cura palliativa delle varici. . . . . » ivi
§ II. Cura radicale delle varici . . . . . » ivi
Tumori emorroidari . . . . . » 183
§ I. Processo di Salmon . . . . . » ivi
§ II. Schiacciamento lineare . . . . . » 184
§ III. Processo di Gallozzi . . . . . , . . » 185
CAP. III Amputazione degli arti. . . . . » 187
Regole generali per le amputazioni . . . . . » ivi
A. Metodo circolare . . . . . » 191
B. Metodo ovalare . . . . . » 199
C. Metodo a due lembi. . . . . » 200
D. Metodo ad un lembo . . . . . » 203
E. Metodo ellittico . . . . . » 204
Disarticolazioni . . . . . » 206
Regole generali per ciascuna amputazione . . . . . » 207
§ I. Amputazione delle falangi delle dita. . . . . » ivi
A. Nella continuità . . . . . » ivi
B. Nella contiguità . . . . . » 209
§ II. Amputazioni metacarpo falangee . . . . . » 214
A. Amputazione di un dito nell'articolazione . . . . » 215
B. Amputazione del pollice nell'articolazione . . . . » 219
C. Amputazione simultanea delle quattro dita nell'articolazione . . . . . » 221
§ III. Amputazione dei metacarpei nella contiguità . . » 224
A. Amputazione del primo metacarpo nella contiguità. » ivi
B. Amputazione isolata di uno dei quattro ultimi metacarpi nella continuità. . . . . » 227
I. Amputazione del quinto metacarpo nella continuità . » ivi
II. Amputazione isolata del secondo terzo e quarto metacarpo nella continuità . . . . . » 228
C. Amputazione di tre metacarpi contigui nella contiguità . . . . . » ivi

D. Amputazione simultanea del secondo, terzo e quarto metacarpo nella continuità . . . . . » 229
E. Amputazione simultanea dei quattro ultimi metacarpi nella continuità. . . . . » 230
§ IV. Amputazione dei metacarpi nella contiguità . . . » 231
A. Disarticolazione del primo metacarpo . . . . . » ivi
B. Disarticolazione del quinto metacarpo . . . . » 235
C. Disarticolazione del secondo metacarpo . . . . » 237
D. Disarticolazione del terzo metacarpo. . . . . » 238
E. Disarticolazione del quarto metacarpo . . . . . « 239
F. Disarticolazione simultanea del secondo e del terzo metacarpo . . . . . » 240
G. Disarticolazione simultanea del quarto e quinto metacarpeo . . . . . » 241
H. Disarticolazione simultanea dei tre metacarpi medii » ivi
I. Disarticolazione simultanea dei quattro ultimi metacarpi . . . . . » 242
J. Disarticolazione carpo-metacarpea . . . . . » 245
§ VI. Amputazione del pugno. Disarticolazione radiocarpea, amputazione totale della mano . . . . . » ivi
§ VI. Amputazione dell'avambraccio . . . . . » 249
§ VII. Amputazione del gomito . . . . . » 254
§ VIII. Amputazione del braccio . . . . . » 260
I. Nei due terzi inferiori . . . . . » 261
II. Nel terzo superiore . . . . . » 263
§ IX. Amputuzione della spalla. . . . . » 264
§ X. Amputazione delle dita del piede . . . . . » 272
A. Amputazione della falangetta del dito grosso nella contiguità . . . . . » ivi
B. Amputazione della prima falange del dito grosso nella continuità . . . . . » 273
C. Amputazione isolata di uno delle quattro ultime dita del piede nell'articolazione . . . . . » 274
D. Disarticolazione isolata dell'alluce . . . . . » 275
E. Disarticolazione simultanea di tutte le dita del piede » 276
F. Amputazione di due dita contigue . . . . . » 279
§ XI. Amputazione di metatarsi . . . . . » 280
A. Nella contiguità . . . . . » ivi
I. Amputazione del primo metatarso nella continuità . » ivi
II. Amputazione del quinto osso del metatarso nella continuità . . . . . » 281
III. Amputazione del secondo terzo e quarto metatarso nella continuità. . . . . » ivi
IV. Amputazione di due metatarsi vicini nella continuità . . . . . » 282
V. Amputazione simultanea di cinque metatarsi nella continuità . . . . . » 283
B. Nella contiguità . . . . . » 284
I. Disarticolazione del primo metatarso. . . . . » ivi
II. Disarticolazione del quinto metatarso . . . . . » 286
III. Disarticolazione del secondo metatarso . . . . . » 287
IV. Disarticolazione del terzo metatarso . . . . . » ivi

V. Disarticolazione del quarto metatarso . . . . . » 288
VI. Disarticolazione simultanea dei due primi metatarsi. » ivi
VII. Disarticolazione simultanea del quarto e quinto metatarso . . . . . » 289
VIII. Disarticolazione simultanea dei cinque metatarsi. Disarticolazione tarso metatarsea o alla Lisfranc . . » ivi
§ XII. Disarticolazione medio-tarsea, tarso-tarsea. Amputazione alla Chopart . . . . . » 296
§ XIII. Amputazione sotto astragalea . . . . . » 302
§ XIV. Amputazione tibio-tarsea. Disarticolazione, amputazione totale del piede . . . . . » 307
§ XV. Amputazione alla Pirogoff. Resezione tibio-calcanea » 315
A. Sezione verticale del calcagno . . . . . » 316
B. Sezione obliqua del calcagno . . . . . » 318
C. Sezione orizzontale del calcagno. . . . . » 319
§ XVI. Amputazione della gamba . . . . . » 322
I. Amputazione sopra-malleolare . . . . . » ivi
II. Amputazione nella parte media . . . . . » 328
III. Amputazione al terzo superiore detto luogo di elezione . . . . . » 331
IV. Amputazione sui condili della tibia . . . . . » 342
§ XVII. Amputazione del ginocchio. . . . . » 343
§ XVIII. Amputazione della coscia . . . . . » 348
I. Amputazione nei condili. . . . . » 350
(Amputazione alla Gritti) . . . . . » 351
II. Amputazione sopra i condili . . . . . » 352
§ XIX. Amputazione dell'anca — Disarticolazione dell'anca — Disarticolazione coxo-femorale . . . . . » 358
CAP. III. Resezioni ossee . . . . . » 376
Regole generali delle resezioni . . . . . » ivi
I. Divisione delle parti molli fino all'osso . . . . . » 381
II. Isolamento dell'osso . . . . . » 382
III. Sezione dell'osso. . . . . » 383
Resezioni in particolare . . . . . » ivi
§ I. Resezione delle ossa delle dita . . . . . » ivi
A. Estirpazione della falangetta delle dita . . . . » ivi
B. Estirpazione delle seconde e prime falangi delle dita » 385
C. Resezione del pollice . . . . . » 386
D. Resezione delle falangi nella continuità . . . . » ivi
E. Resezione delle articolazioni inter-falangee . . , » ivi
F. Resezione delle articolazioni metacarpo-falangee. . » ivi
§ II. Resezione dei metacarpi. . . . . » 387
A. Resezione nella continuità . . . . . » 388
B. Resezione dell'estremità superiore . . . . . » 389
C. Resezione dell'estremità inferiore. . . . . » ivi
D. Estirpazione dei metacarpi . . . . . » 390
§ III. Resezione delle ossa del carpo . . . . . » 391
§ IV. Resezione del pugno . . . . . » 392
A. Processi coi quali si conservano tutti i tendini . , » 393
B. Processi coi quali non si conservano che i tendini delle dita. . . . . » 395

C. Conservazione dei tendini del pollice . . . . . » 397
D. Sezione completa dei tendini dorsali . . . . . » 398
§ V Resezione delle ossa dell'avambraccio . . . . . » 398
A. Resezione dell'estremità inferiore del radio . . . » ivi
B. Resezione dell'estremità inferiore del cubito . . . « 399
C. Resezione simultanea delle estremità inferiori del radio e del cubito . . . . . » ivi
D. Resezione dell'estremità superiore del radio . . . » ivi
E. Resezione dell'estremità superiore del cubito . . . » ivi
F. Resezione del radio nella continuità . . . . . » ivi
G. Resezione del cubito nella continuità . . . . . » 400
H. Estirpazione del radio . . . . . » ivi
I. Estirpazione del cubito . . . . . » 401
§ VI. Resezione del gomito . . . . . » ivi
§ VII. Resezione dell'omero . . . . . » 406
A. Resezione nella continuità . . . . . » 407
B. Resezione nella contiguità . . . . . » ivi
§ VIII. Resezione della spalla . . . . . » ivi
A. Metodo antico . . . . . » 410
B. Metodo sotto-periosteo . . . . . » ivi
§ IX. Resezione della clavicola . . . . . » 413
A. Nella continuità . . . . . » 414
B. Nella contiguità . . . . . » ivi
§ X. Resezione dell'omoplata . . . . . » 415
I. Estirpazione dell' omoplata . . . . . » 416
II. Resezioni parziali . . . . . » 419
§ XI. Resezione delle costole . . . . . » 420
§ XII. Resezione del coccige . . . . . » ivi
§ XIII. Resezione del mascellare superiore . . . . . » 421
I. Estirpazione del mascellare superiore . . . . . » 424
II. Resezione simultanea dei due mascellari . . . . » 434
III. Resezioni parziali . . . . . » ivi
IV. Resezioni temporanee . . . . . » 435
§ XIV. Resezione del mascellare inferiore . . . . . » 437
A. Resezione nella continuità . . . . . » 439
I. Porzione mediana del corpo della mascella . . . . » ivi
II. Resezione della metà laterale del corpo della mascella. » 440
III. Resezione di tutto il corpo della mascella . . . » 441
B. Resezione nella contiguità . . . . . » ivi
I. Ablazione di una metà del mascellare inferiore . . » ivi
II. Estirpazione del mascellare inferiore . . . . . » 444
C. Resezione temporanee . . . . . » 445
§ XV. Resezione delle dita del piede . . . . . » ivi
§ XVI. Resezione dei metatarsi . . . . . » ivi
I. Nella continuità . . . . . » 446
II. Nella contiguità . . . . . » ivi
§ XVII. Resezione dell' astragolo . . . . . » 447
§ XVIII. Resezione del calcagno . . . . . » 449
§ XIX. Resezione del collo del piede . . . . . » 451
I. Resezione totale . . . . . » 452
II. Resezioni parziali . . . . . » 456
§ XX. Resezione delle ossa della gamba . . . . . » ivi

I. Nella continuità . . . . . » 457
II. Nella contiguità . . . . . » 358
III. Estirpazione del perone . . . . . » 459
§ XXI. Resezione del ginocchio . . . . . » ivi
I. Resezione totale . . . . . » 460
II. Resezioni parziali . . . . . » 463
§ XXII. Resezione del femore . . . . . » 465
§ XXIII. Resezione dell' anca . . . . . » 466
I. Metodo ordinario . . . . . » 467
II. Metodo sotto periosteo . . . . . » 471
§ XXIV. Trapanazione delle ossa del cranio . . . . . » 473
§ XXV. Trapanazione del seno mascellare . . . . . » 478
CAP. IV. Sezione e resezione dei nervi . . . . . » 479
§ I. Sezione e resezione del nervo sopra-orbitale . . . » 480
§ II. Sezione e resezione del nervo sotto-orbitale . . . » 481
I. Al suo punto di emergenza . . . . . » 482
II. Nel canale sotto orbitale . . . . . » 483
§ III. Sezione e resezione del nervo dentario inferiore . » 484
§ IV. Sezione e resezione del nervo linguale . . . . . » 485
(Distensione dei nervi) . . . . . » 486
CAP. V. Tenotomia . . . . . » 488
Regole generali . . . . . » ivi
§ I. Tenotomia del tendine di Achille . . . . . » 489
§ II. Tenotomia del muscolo sterno cleidomastoideo . . » 491
(Tenotomia di bicipite) . . . . . » 492
(Osteotomia) . . . . . » 493

PARTE SECONDA

Operazioni speciali.

Art. I.° Autoplastie . . . . . » 499
Regole generali delle autoplastie . . . . . » ivi
§ I. Bleforoplastia . . . . . » 498
§ II. Rinoplastia . . . . . » 502
§ III. Cheiloplastia . . . . . » 506
A. Labbro superiore . . . . . » ivi
B. Labbro inferiore . . . . . » 507
§ IV. Labbro leporino . . . . . » 513
A. Labbro leporino semplice, unilaterale . . . . . » ivi
B. Labbro leporino semplice bilaterale . . . . . » 515
C. Labbro leporino complicato . . . . . » ivi
§ V. Ingrandimento della fenditura palpebrale, Cantoplastia. » 516
§ VI. Operazione del Simblefaro . . . . . » 517
§ VII. Operazione della trichiasi . . . . . » 518
§ VIII. Operazione dell' Entropio . . . . . » 520
A. Entropio per rilassamento . . . . . » ivi
B. Entropio spasmodico . . . . . » 521
C. Entropio tarsico . . . . . » 522
§ IX. Operazione dell' entropio . . . . . » 523
Art. II. Estirpazione della glandola lagrimale . . . » 527

Art. III. Operazioni che si praticano sulle vie lagrimali. » 528
A. Cateterismo dei punti e canali lagrimali. Cateterismo del canale nasale. . . . . » ivi
B. Iniezioni nelle vie lagrimali . . . . . » 529
C. Divisione dei condotti lagrimali . . . . . » ivi
D. Dilatazione temporanea del canale nasale. . . . » 530
E. Apertura del sacco lagrimale . . . . . » 532
F. Dilatazione permanente del canale nasale . . . . » 533
G. Cauterizzazione del canale nasale. . . . . » ivi
H. Incisione interna del canale nasale . . . . . » 534
I. Formazione di una via artificiale . . . . . » ivi
J. Obliterazione delle vie naturali . . . . . » ivi
Art. IV. Operazioni che si fanno sull' iride. . . . . » 535
§ I. Iridectomia . . . . . » ivi
A. Iridectomia ottica. Pupilla artificiale . . . . . » ivi
B. Iridectomia antiflogistica. . . . . » 539
§ II. Iridoresi. . . . . » 541
§ III. Iridesi . . . . . » ivi
§ IV. Corelisi. . . . . » 542
§ V. Iridotomia . . . . . » 543
A. Iridotomia semplice . . . . . » ivi
B. Iridotomia doppia. . . . . » 544
Art. V. Operazione della cataratta . . . . . » 545
§ I. Abbassamento . . . . . » ivi
§ II. Estrazione . . . . . » 547
A. Estrazione a grande lembo. . . . . » ivi
α. Estrazione a lembo semplice . . . . . » 549
β. Estrazione a lembo combinato. . . . . » 555
γ. Estrazione a lembo senza apertura della capsula. . » ivi
C. Estrazione con incisione lineare . . . . . » 556
C. Estrazione a lembo periferico . . . . . » 561
D. Estrazione a piccolo lembo mediano. . . . . » 563
§ III. Discisione e sminuzzamento . . . . . » 565
A. Discisione semplice . . . . . » ivi
B. Discisione combinata. . . . . » 566
C. Discisione con due aghi. . . . . » 567
Art. VI. Operazione dello strabismo. Tenotomia oculare. » ivi
A. Strabotomia mediante lo spostamento del tendine in dietro » 568
B. Strabotomia mediante lo spostamento del tendine in avanti. Prorrafia . . . . . » 570
Art. VII. Estirpazione dell' occhio . . . . . » 572
I. Enucleazione del globo oculare . . . . . » ivi
II. Estirpazione del contenuto dell' orbita . . . . . » 573
Aet. VIII. Cateterismo della tromba d'Eustachio. . . » ivi
Art. IX. Tamponaggio delle fosse nasali. . . . . » 575
Art. X. Operazione della stafilorafia . . . . . » ivi
I. Senza sezioni muscolari . . . . . » ivi
II. Con tagli muscolari . . . . . » 578
Art. XI. Operazione dell' uranoplastia . . . . . » 581
Aat. XII. Escisione delle amigdale. Tonsillotomia. . . » 584
I. Col bistori . . . . . » ivi
II. Col tonsillotomo . . . . . » 585

ERRATA CORRIGE

A pag. 231 verso 25 L'amputazione delle falangi — leggi invece dei metacarpi.

A pag. 398 verso 19 invece di Liston — leggi Lister.

A pag. 493 verso 10 invece di corrispondenza — leggi in corrispondenza.

Opere pubblicate dall' editore Giovanni Jovene

TRATTATO
DELLE
MALATTIE DEI BAMBINI

ELABORATO DAI

Professori HENNIG a Lipsia, von VIERORDT a Tübingan, HENKE a Tübingen, A. JACOBI a New-York, BINZ a Bonn, RAUCHFUSS a Pietroburgo, PFEIFFER a Weimar, BAGINSKY a Berlino, B. S. SCHULTZE a Jena, P. MULLER a Berna, BOHN a Konigsberg, GERHARDT a Würzburg, WYSS a Zurigo, EMMINGHAUS a Dorpat, HAGENBACH a Basilea, MONTI a Vienna, LEICHTENSTERN a Colonia, von RINECKER a Würzburg, KORMANN a Dresda, REHN a Francoforte sul Meno, B. FRANKEL a Berlino, FORSTER a Dresda, KULZ a Marburgo, BIRCH-HIRSCHFELD a Dresda, NICOLAI a Greussen, KOHTS a Strasburgo, FLESCH a Francoforte sul Meno, DEMME a Berna, L. FURST a Lipsia, THOMAS a Freiburg, WEIL ad Heidelberg, WIDERHOFER a Vienna, F. RIEGEL a Giessen, TH. von DUSCH ad Heidelberg. H. LEBERT a Nizza, G. MATTERSTOCK a Würzburg, BOKAI a Buda-Pest, STEFFEN a Stettino, SOLTMAN a Breslavia, SEELIGMULLER ad Halle, SEIDEL a Iena, HORNER a Zurigo, FRHR. von TROLTSCH a Würzburg, SCHONBORN a Königsberg, WEINLECHNER a Vienna, E. von BERGMANN a Würzburg, BEELY a Könisberg, TRENDLENBURG a Rostock, KOCHER a Berna, WAHL a Dorpat, MEUSEL a Gotha.

REDATTO DAL

Dr. C. GERHARDT

PROFESSORE DI CLINICA MEDICA E MEDICO CAPO DEL JULIUS HOSPITAL
PER I BAMBINI IN WÜRZBURG
CONSIGLIEEE PRIVATO DEL GRAN DUCA DI SASSONIA.

Versione italiana sulla 2. edizione tedesca (1882) con note

VOLUME PRIMO

Storia delle malattie dei bambini (C. Hennig).—Anatomia dei Bambini (W. Henke). — Fisiologia dei bambini (Vierordt).
Igiene ed alimentazione dei bambini (A. Jacobi).—Terapia generale dei bambini (Binz).— Mortalità dei bambini e vaccinazione (Pfeiffer). — Ospedali pediatrici (Rauchfuss). — Inspezione delle scuole (Baginsky).

VOLUME SECONDO

Asfissia (Schultze). — Cefalematoma (Hennig). — Malattie ombelicali (Hennig). — Scleroderma dei neonati (Hennig). — Infezione puerperale (Müller). — Degenerazione adiposa acuta dei neonati (Müller). — Itterizia dei neonati (Schultze). — Vaiuolo (Bohn). — Scarlattina (Bohn). — Morbillo (Bohn). — Varicella (Bohn). — Roseola (Emminghaus). — Tifo addominale (Gerhardt). — Tifo petecchiale (Wyss). — Febbre ricorrente (Wyss). — Febbre intermittente (Bohn). — Meningite cerebro - spinale epidemica (H. Emminghaus). — Tosse convulsiva (Hagenbach). — Cholera epidemico (Monti).— Parotite epidemica (Leichtenstern). — Difterite (Jacobi). — Dissenteria (Jacobi).

VOLUME TERZO

Reumatismo (J. H. Rehn). — Scrofolosi e tubercolosi (Fraenkel). — Anemia, Clorosi e Diatesi emorragica (Foerster). — Diabete mellito ed insipido (Külze). — Leucemia e pseudoleucemia (Birch-Hirschfeld). — Carbonchio (Nicolai). — Lissa umana (Emminghaus). — Avvelenamenti (Binz).

Malattie del naso (O. Kohts). — Malattie laringee e tracheali (Rauchfuss). — Spasmo della glottide (Flesch). — Paralisi delle corde vocali (Gerhardt). — Malattie della tiroide (Demme). — Malattie dei bronchi (Weil). — Atelettasia Gerhardt). — Enfisema dei bambini e deformità del pulmone (Fürst). — Pneumonitide crupale (Thomas). — Pneumonitide catarrale e tisi pulmonare (Wyss). — Infarto emorragico (Gerhardt). — Gangrena pulmonare ed echinococco dei pulmoni (Kohts). — Malattie della pleura (Leichtenster) — Malattie delle glandole bronchiali (Widerhofer). — Sifilide (von Rinecker). — Influenza (Kormann).

VOLUME QUARTO

Esame fisico del cuore, vizii congeniti di sviluppo, malattie del cuore e dei grossi vasi del feto (Rauchfuss). — Malattie del pericardio (Riegel). — Malattie del miocardio, dell'endocardio e nevrosi del cuore (Dusch).

Malattie della bocca (Bohn). — Malattie della faringe (Kohts). — Malattie dell'esofago (Emminghaus). — Malaltie del peritoneo (Rehn). Entozoi (H. Lebert). — Malattie dello stomaco e dell'intestino (Widerhofer). (La parte anatomo-patologica è di Kundrat) — Malattie del fegato e della milza (Birch-Hirschfeld). — Peritiflite (Matterstock). — Malattie degli organi sessuali delle bambine (Hennig). — Malattie degli organi sessuali dei bambini (Bokai). — Lesioni diffuse dei reni (Thomas). — Malattie renali, escluse le nefriti parenchimatosa ed interstiziale, e malattie delle capsule surrenali (Monti). — Malattie della vescica urinaria (Bokai).

VOLUME QUINTO

Malattie funzionali dei nervi (Otto Soltmann). — Deformità congenite del midollo spinale (Fürst). — Emorragie del midollo spinale (Monti). — Meningite e mielite e tumori del midollo spinale (O. Kohts).

Paralisi spinale dei bambini, paralisi spinali spastiche, sclerosi dei cordoni posteriori (Seeligmüller). — Malattie del cervello dei bambini (A. Steffen). — Lesioni muscolari (M. Seidel). — Malattie dell'organo dell'udito (A. von Tröltsch) Malattie dell'occhio dei bambini (Fr. Horner).

VOLUME SESTO

Malattie cutanee (H. Bohn). — Lesioni chirurgiche: introduzione, generalità sulle operazioni, fasciature, ferite e contusioni (C. Schönborn). — Anestesici (R. Demme). — Angiomi e malattie chirurgiche della pelle (J. Weinlechner). — Glandole linfatiche (E. von Bergmann. — Malattie della colonna vertebrale (C. Schönborn).

Malattie chirurgiche del capo dei bambini (F. Beely). — Malattie chirurgiche del collo ed operezioni relative (F. Trendelenburg). Malattie delle ossa e delle articolazioni dei bambini (von Wahl). Malattie della mano dei bambini (Beely). — Malattie del piede (Meusel). — Malattie del retto e dell'ano (Bòkai). — Ernie dei bambini (Kocher).

Opere pubblicate dall' Editore Giovanni Jovene

BELHOMME E MARTIN. — Trattato teorico-pratico della sifilide e delle malattie veneree. Versione italiana, del Dott. *L. Masciangioli* con aggiunte e note del Prof. *T. de Amicis*. Un volume in 8.° Napoli 1878. . . . L. 12,00

BIRCH-HIRSCHFELD. — Anatomia patologica generale e speciale. Vers. ital. del Dott. *C. Maglieri* 5 vol. in 8.° Napoli 1878-79 . . . . . » 29,00

CASINI A. — Carbonchio e Pustola maligna. Un volume in 8,° Napoli 1880 . . . . . » 3,00

CAUVET D. — Corso elementare di Botanica. Versione italiana con note ed aggiunte del Prof. *G. Licopoli*. Un volume in 8.° con 700 fig. nel testo Napoli 1881. » 8,00

DUHRING L. A. — Trattato pratico delle malattie cutanee. Traduzione italiana sull' ultima americana del Dott. *A. Scambelluri*, un vol. in 8.° Napoli 1882 . » 10,00

GRIMAUX E. — Lezioni elementari di chimica organica ed inorganica. Versione italiana del Prof. *Monteferrante*, 2 vol. adorni da fig. nel testo, Napoli 1878 . » 10,00

LIEBERMEISTER C. — Patologia e Terapia della febbre. Traduzione del Dott. *T. de Bonis*, un vol. in 8.° con fig. intercalate nel testo, Napoli 1881. . . . » 14,00

LAVERAN A. e TEISSIER G. — Nuovi elementi di Patologia e Clinica medica. Versione italiana con note ed aggiunte del Dott. *G. Rummo*, due volumi in 8.° con figure nel testo. Napoli 1882 . . . . . » 24,00

MORISANI O. — La Ostetricia in quadri sinottici, da servire come guida ai pratici ed agli studenti, 2.ª ediz. un vol. in 4.°, Napoli 1880 . . . . . » 6,00

MORISANI O. — Manuale di Ostetricia ad uso dei medici e degli studenti, compilato sulle sue lezioni dal Dott. *V. Vivenzio*, un vol. in 8.° Napoli 1882 . . » 10,00

NÉLATON A. — Elementi di Patologia Chirurgica. 3.ª edizione italiana eseguita sull' ultima francese con aggiunte del Prof. *D'Antona* 6 vol. in 8.° con figure nel testo.

Volume primo 1881 . . . . . » 20,00
» secondo » . . . . . » 16,00
» terzo » . . . . . » 14,00
» quarto » . . . . . » 18,00

Il V e VI volume sono in corso di pubblicazione.

NOTHNAGEL E ROSSBACH. — Nuovi elementi di Materia Medica e Terapia, nuova Versione italiana del Dott. *G. Rummo,* preceduti da Nuove lezioni di Farmacologia e Terapia generale del Prof. *M. Semmola*, un grosso volume in 8.° Napoli 1882 . . . . . » 20,00

ORTH G.—Manuale della Diagnostica anatomo-patologica e delle autopsie. Versione italiana riveduta dal Prof. *L. Armanni.* Un vol. in 8.° Napoli 1881 . . » 8,00

PALMIERI. — Lezioni di fisica sperimentale e di fisica terrestre. 7.ª edizione. Un vol. in 8.° con circa 600 fig. nel testo, Napoli 1883 . . . . . » 8,00

PASQUALIGO G. — Delle malattie ed imperfezioni Fisiche simulate dagl' inscritti di leva. Un vol. in 8.ª Napoli 1875 . . . . . » 5,00

PRIMAVERA G. — Manuale di Chimica Clinica. Un vol. in 8.° 1880 , ... , . . . » 12,00

ROMANO G. — Formulario Clinico Terapeutico ricavato dalle cliniche de' Professori : *Bouchut*, *Charcot, Dikson*, *Fonssagrives*, *Gallard*, *Graves*, *Gubler, Jaccoud*, *Magitot, Niemeyer* ecc. e più specialmente dalle cliniche dei Professori *Cantani*, *Tommasi* e *Semmola*. Un vol. in 16.°, formato tascabile Napoli 1882 . . . . . » 5,00

SCOTTI G. — Lezioni di Clinica chirurgica generale e speciale. Un vol. in 8.° Napoli 1875. . . » 14,00

TAYLOR. — Trattato di medicina legale. Versione italiana sulla 10.° inglese con prefazione e note del Prof. *Limoncelli.* Un vol. in 8.° Napoli 1882 . . . » 18,00

THOMPSON H. — Trattato pratico delle malattie delle vie urinarie. Versione italiana adorna di circa 250 incisioni intercalate nel testo un grosso volume in 8.° Napoli 1880. . . . . » 22,00

TOMMASI. — Lezioni cliniche sull'anemia, clorosi, reumatismo articolare, gotta, emiplegia, dispepsia, sifilide spinale e paralisi riflesse o secondarie ed infettive, 3.ª edizione un vol. in 16.° Napoli 1881 . . . » 3,00

TROUSSEAU. — Clinica Medica dell' Hotel-Dieu di Parigi. 3.ª edizione italiana, riveduta e corretta sulla quinta ed ultima francese con numerose aggiunte del Prof. *Peter*, 3 grossi vol. in 8.° Napoli 1879. . . . . » 32,00

Anno IV Gennaio a Luglio 1882 N. 1 a 7

RIVISTA
CLINICA E TERAPEUTICA

DIRETTA

dal Dott. G. RUMMO

CON LA SPECIALE COLLABORAZIONE DEI DOTTORI

T. L. DE SANCTIS
Prof. di Pat. chir. nella R. Univ. di Napoli

C. GALLOZZI
Prof. di Clin. chir. nella R. Univ. di Napoli

M. SEMMOLA
Prof. di Mat. med. e terapia nella R. Univ. di Napoli

E. DE RENZI
Prof. di Pat. med. e Clin. prop. nella R. Univ. di Napoli

O. MORISANI
Prof. di Clin. ostetr. nella R. Univ. di Napoli

T. DE AMICIS
Prof. di Clin. dermosifil. nella R. Univ. di Napoli

G. PRIMAVERA
Prof. di Chimica Clinica nell'Ospedale clinico di Napoli

FRANC. FEDE
Prof. privato docente di Patologia e Clinica medica

COLLABORATORI

Dott. G. Ciaramelli, Privato docente di Pat. med. — Dott. P. Morelli, Privato docente di Pat. chir. — Dott. F. Scalese — Dott. G. Cacciopoli, Chirurgo dell'Ospedale degl'Incurabili — Dott. A. Scambelluri — Dott. G. De Luca, Assistente alla prima Clinica medica — Dott. V. Cozzolino specialista di Otolaringoiatria — Dott. G. Fabiani, Chirurgo dell'Ospedale dei Pellegrini — Dott. M. Nazzaro, Assistente alla Clinica Dermosifilopatica.

PATTI DI ASSOCIAZIONE

La *Rivista* si pubblica il giorno 15 di ciascun mese a fascicoli di pagine 48, oltre la copertina di 8 pagine.

Prezzo annuo di abbonamento pagabile anticipatamente.

Per l'Italia	L. 6,00
Pei Paesi della Unione postale.	» 8,00
Per gli Stati fuori dell'unione p. . . .	» 10,00

Dirigere lettere, vaglia e tutto quanto concerne l'Amministrazione e la Direzione all'Editore-Proprietario Giovanni Jovene in Napoli, Strada della Quercia, 18.

Come saggio riproduciamo l' Indice dei lavori pubblicati da Gennaio a Luglio del 1882

Gennaio 1882

De Renzi Prof. E. — Prelezione al Corso di Patologia speciale medica e Clinica propedeutica, pronunziata nell'Ospedale Clinico di Napoli, il 6 dicembre 1881 . . . . . » 1
Semmola Prof. M.—Nuovo modo di preparare il cataplasma senapato, per ottenere effetti rivulsivi più energici . . . . . » 8
Tommasi Prof. S. — Sulla Tisi pulmonare . . . . . » 9
Ciaramelli Prof. G.— Il ferro per iniezione ipodermica — Nota di Terapia clinica . . . . . » 11
Bufalini Prof. Luigi—Su di una nevrosi del vago (angina pectoris?) di origine periferica. Sunto ed osservazioni del Dott. G. Rummo.» 13
Feletti — Di un mezzo efficace per troncare gli accessi d'istero-epilessia 17
Brissaud — Il coma diabetico. . . . . » 18
Rosenstein — Pericardite suppurata, incisione del pericardio, indi pleurite suppurata, empiema, guarigione. . . . . » 21
Strauss — Della ipertrofia del cuore nel morbo di Bright . . » 22
Congresso di Londra . . . . . » 23
Paul — Sopra due nuovi rivulsivi . . . . . » 24
Dujardin-Beaumetz — Uso del iodoformio in polverizzazioni . » 25
Zander — Trattamento della clorosi con l'acido cloridrico . . » 26
Warren — Mistura di timolo contro la difterite . . . . . » 27
Justi — Trattamento locale della pertosse . . . . . » ivi
Laborde — La napellina . . . . . » ivi
Curtis — Della Juglans nigra nella difterite. . . . . » 28
Korman — Bromuro d'ammonio nella pertosse . . . . . » ivi
Sim — Il iodoformio come vermifugo . . . . . » ivi
Oglesby — Sul nistagmo . . . . . » 29
Richet — Ascesso perinefritico — Calcolo renale — Nefrotomia — Lezione raccolta dal dott. Bazy . . . . . » 30
Perier — Contribuzioni alla pratica del taglio ipogastrico . . » 33
Chauvel — Ernia ombelicale strozzata. Operazione. . . . . » 34
Leloir — Gli ultimi studii sul trattamento del lupus . . . . » 35
E. Hubert — Sulla versione con manovre esterne . . . . . » 38
Bell — Trattamento dei fibromi uterini. Uso dell'ergotina per la via del retto . . . . . » 39
H. Friedberg—Un nuovo segno del tentativo di strangolamento. » ivi
Hofmann — Otorragie in un' appiccata . . . . . » 40

Febbraio 1882

Semmola Prof. M.—Sulla cura fisiologica di alcune forme di eczema e di psoriasi e della terapia delle dermatosi in generale. » 41
Tommasi Prof. S.— Sulla paralisi pseudo-ipertrofica. Lezione raccolta dal Dott. G. De Luca assistente della 1ª Clinica medica» 51
Primavera Prof. G. — La Diagnosi della Chiluria. . . . . » 53
Gallozzi Prof. C. — Su di un voluminoso calcolo uretrale, operato nella clinica chirurgica. . . . . » 55

De Amicis Prof. T. (Clinica Dermo-sifilopatica) — Pemfigo foliaceo circoscritto. Trattamento con la corrente costante ed indotta. » 59
Fabiani G.—Distensione di nervi per tetano traumatico riuscita infruttuosa (Ospedale dei Pellegrini) . . . . . » 63
Resoconto dei migliori lavori clinici comparsi nell'anno 1881 sopra la sclerosi di cordoni posteriori. . . . . » 64
Rendu — Paralisi ascendente acuta arrestata nel suo corso e seguita da guarigione. . . . . » 70
Havage — Restringimento dell'arteria pulmonare — Tubercolosi. » 75
Da Costa — Dell'ergotina contro i sudori dei tisici. . . . . » 77
Resoconto dei più recenti lavori chirurgici sulla gastrotomia nelle affezioni intestinali, sulla peritonite con strozzamento interno, sulle aderenze intestinali, sopra i volvuli, le torsioni, i corpi estranei intestinali ecc. . . . . » 78
Duplay — Della commozione dell'encefalo. Lezione raccolta da Poirier . . . . . » 81
Hardy — Dell'Eczema e suo trattamento . . . . . » 86
Deahna — Un caso di sifilide emorragica. . . . . » 87
Colcott Fox — Origine nervosa del *lichen planus* . . . . . » 88

Marzo 1882

De Renzi — Rummo — Palpito cardiaco da paresi dello pneumogastrico. — Cura con la corrente galvanica . . . . . » 89
De Renzi — Rummo — Su di un caso di gangrena pulmonale. » 91
De Renzi — Rummo — Il Jaborandi in alcune affezioni cardiache. » 99
Tommasi Prof. S. — Sull'atassia locomotrice. Lezione raccolta dal Dottore G. De Luca assistente alla Clinica . . . . . » ivi
De Sanctis Prof. T. L. — Relazione sopra due casi di osteotomia di doppio *genu valgum* operati dal Prof. Gallozzi. . . : » 101
Charcot — Fenomeni prodotti dall'applicazione sulla volta del cranio della corrente galvanica, durante il periodo letargico dell'ipnotismo nelle isteriche. . . . . » 104
Resoconto dei migliori lavori clinici sul vaiuolo pubblicati durante l'anno 1881 . . . . . » 108
Bassi — Il vomito nelle malattie degli organi respiratorii. . . » 117
Verardini — Sull'azione deprimente vasale dell'ipecacuana ad alta dose nelle pneumoniti franche . . . . . » 118
Hall — Trattamento del cholera infantile . . . . . » ivi
James Davis — Cura dell'epilessia . . . . . » 119
Lavrence — Ioduro dell'etile nell'asma . . . . . » ivi
Lolli — Trattamento dell'angina difterica . . . . . » 120
Ball — Cura dell'epilessia . . . . . » ivi
Eduard Krull (di Guestrow) — Trattamento delle affezioni pulmonali con le inalazioni di azoto . . . . . » 121
Kolschutter — Inalazioni di azoto e loro effetti . . . . . » ivi
Resoconto dei più recenti lavori chirurgici sulla gastrotomia nelle affezioni intestinali, sulla peritonite con strozzamento interno, sulle aderenze intestinali, sopra i volvuli, le torsioni, i corpi estranei intestinali, ecc. . . . . » 122
Hardy — Dell'Eczema e suo trattamento . . . . . » 129
Jaccoud — Curabilità e trattamento della tisi pulmonare. . . » 131
C. Toldt — Determinazione dell'età degli embrioni umani . . » 136

Aprile 1882

Rummo G. — Nuova forma di febbre infettiva . . . . . » 137
De Renzi Clinica propedeutica. Rummo G. — Metodo Faucher nella cura delle malattie dello stomaco . . . . . » 145
De Renzi Clinica Propedeutica. Rummo G. — Risultati terapici comparativi in un caso di diabete mellito . . . . . » 150
De Renzi Clinica Propedeutica. Conca C. — Contribuzione allo studio microscopico del sangue . . . . . » 152
Tommasi — Sul catarro gastrico cronico. Lezione raccolta dall' assistente G. De Luca. . . . . » 154
Marzano Fr. — Del iodoformio in Terapia e della sua virtù antisifilitica. . , ... » 156
Charcot — Nota sui diversi stati nervosi determinati dall' ipnotizzazione nelle isteriche . . . . . » 163
Primavera Prof. G. — Su di un caso di Chiluria indigena. . » 168
Laurent — Modificazioni dei toni del cuore nella cirrosi del fegato. » 169
Keraval — Studi clinici e sperimentali sulla pericardite uremica. » 170
Lecorché — Endocardite diabetica — (Comunicazione all' Accademia delle Scienze di Parigi). . . . . » ivi
Burresi Prof. Pietro — Sulla terapia degli essudati pleuritici. » 171
Smidt — La toracentesi praticata mediante un apparecchio a sifone. » 172
Dondé — La macallina . . . . . » ivi
Thessman — L' ossalato di cerio contro la tosse . . . . . » 173
RocWell — Gozzo esoftalmico guarito coll' elettricità . . . . » ivi
Sée — Pozione contro la dispnea cardiaca. . . . . » ivi
E. M. Schleisner — Metodo certo per la constatazione delle più lievi quantità d' albumina nelle orine . . . . . » ivi
E. M. Schleisner — Ricerche dello zucchero nelle orine. . . » 174
Duplay — Della contusione dell' encefalo. Lezione raccolta da P. Poirier.. . . . . , ... « ivi
Resoconto dei più recenti lavori chirurgici sulla gastrotomia nelle affezioni intestinali, sulla peritonite con strozzamento interno, sulle aderenze intestinali, sopra i volvuli, le torsioni, i corpi estranei intestinali, ecc. . . . . » 180
Martineau — Cura della sifilide con le iniezioni sottocutanee di peptone mercurico . . . . . » 184
Gambillard — Delle iniezioni al bromuro di potassio nella blennorragia . . . . . » ivi

Maggio 1882

Semmola M. — Corso universitario di farmacologia e terapia sperimentale . . . . . , . . » 185
De Renzi. Scalese — Alcuni casi di Chorea e loro cura. . . » 203
Tommasi — Essenza e cura della pulmonite. Lezione raccolta dall' assistente Francesco Vivenzio . . . . . » 208
Koch — Il bacillo della tubercolosi . . . . . » 210
Bufalini — Le polverizzazioni di etere solforico nella cura delle angine. . . . . » 211
Maragliano — Saturnismo cronico, Encefalopatia saturnina a forma mista con elevazione termica. . . . . » 212
Bruniche — Un fenomeno ascoltatorio non abbastanza apprezzato (autofonia). . . . . » 214

Capozzi — Sopra un caso di disturbi de' centri nervosi e del nervo sciatico per infezione luetica. . . . . » 215
W. Alexander — Sulla cura dell' epilessia colla legatura delle arterie vertebrali . . . . . » 217
Feltz e Ritter — La patologia dell' Uremia . . . . . » 218
Linch — Un nuovo segno per la diagnosi distintiva fra i rumori del cuore e quelli del pericardio. . . . . » 219
G. Bufalini — Iodoformio nelle malattie di petto . . . . . » ivi
M Huchard — Uso della pilocarpina nella cura della poliuria. » 221
Dujardin-Beaumetz — Pozione utile nella pertosse . . . . » ivi
Senator — L' acido benzoico ed il benzoato di soda nella cura del reumatismo articolare acuto . . . . . » 222
Henry — La picrotossina nei sudori notturni. . . . . » ivi
Tacke — L' Atropina nelle emorragie viscerali . . . . . » ivi
Paul — Cura della Chorea con i bagni galvanici . . . . . » 223
Resoconto dei più recenti lavori chirurgici sulla gastrotomia nelle affezioni intestinali, sulla peritonite con strozzamento interno, sulle aderenze intestinali, sopra i volvuli, le torsioni, i corpi estranei intestinali, ecc. . . . . » ivi
Lister — Sopra un nuovo Catgut. . . . . » 228
Scarenzio — La ligatura elastica nella cura radicale delle varici emorroidali . . . . . » 229
J. Dixon — Elettroterapia dell' utero . . . . . » ivi
T. De Amicis — Caso singolarissimo di dermatite pemfigoidea esfoliativa, seguita da eritema multiforme. . . . . » 230
Thomann — Iniezioni ipodermiche di iodoformio nella sifilide . » 231
Kaposi — Il Naftolo nelle malattie della pelle . . . . . » ivi
W. Hauting — Nuovo mezzo di conservare la carne per l' alimentazione . . . . . » ivi
Duhring Luigi — Trattato pratico delle malattie cutanee. . . » 232

Giugno 1882

De Amicis Prof. T. — Del modo di comportarsi nell' esplorazione delle parti genitali muliebri dal punto di vista sifilografico. Lezione di semiotica fatta negli esercizii clinici presso il Sifilicomio di Napoli nell' anno scolastico 1881-82. . . . . » 233
Semmola Prof. M. — Un caso di uremia per nefrite scarlatinosa guarito con le iniezioni ipodermiche di Pilocarpina . . . » 242
De Renzi. Rummo—Alcoolismo acuto (forma tetanoide e soporosa), sopraggiunto ad alcoolismo cronico. . . . . » 244
Greco L. — Caso speciale di emorragia della vescica. Contribuzione al taglio ipogastrico della vescica . . . . . » 248
Uva L. — Sopra un caso di sifilide cerebro-spinale con fistola retto-vescicale per gomma suppurata in vescica . . . . . » 250
Marzano Fr. — Del iodoformio in Terapia e della sua virtù antisifilitica . . . . . » 255
Charcot — Sull' atrofia muscolare che succede a certe lesioni articolari Lezione raccolta dal Dott. Féré. . . . . » 261
Moleschott — Il iodoformio nella cura del Diabete mellito . . » 266
Fleischer — Intorno ad una nuova forma di emoglobinuria nell' uomo. . . . . » 267
Lervis — Trattamento della Scarlattina. . . . . » ivi

Green — La nitro-glicerina nella cura delle cardiopatie . . . » 268
Baudon — Il salicilato di soda come mezzo abortivo delle pustole vaiuolose . . . . . » 269
Bart — Le iniezioni ipodermiche di etere nella pulmonite adinamica. » ivi
Le Bon — Sopra l' esistenza nel fumo del tabacco di notevoli proporzioni di acido prussico, nonchè di un nuovo alcaloide. . » ivi
Bint — Su alcuni nuovi effetti dell' azotato di soda. . . . . » 270
Resoconto dei più recenti lavori chirurgici sulla gastrotomia nelle affezioni intestinali, sulla peritonite con strozzamento interno, sulle aderenze intestinali, sopra i volvoli, le torsioni, i corpi estranei intestinali, ecc. . . . . » ivi
Resoconto dei migliori lavori apparsi nell' anno 1881 sopra la gravidanza extra-uterina . . . . . » 275
Campana Prof. R. — La Naftalina in alcuni eczemi . . . . » 279

Luglio 1882

Rummo (Clinica De Renzi) — Le inalazioni di iodoformio e di olio essenziale di trementina nelle affezioni bronco-polmonari . . 281
Morelli Prof. P. — Note di Clinica Chirurgica raccolte nella Clinica del Prof. Gallozzi. 294
Pepè A. — L' ileo-tifo del quadrimestre luglio, agosto, settembre ed ottobre 1881 nell' Ospedale Militare della Trinità di Napoli. . 308
Marigliano Prof. E. — Sul trattamento della pleurite essudativa . 311
Jousset de Bellesme — L'etiologia delle malattie infettive e le teorie di Pasteur 314
Brugnoli Prof. G. — Il salicilato di soda quale specifico nella cura della pleurite essudativa reumatica e forse anche del tetano . 316
Curci — Sulla pretesa azione ipercinetica generale del piombo . . 317
Mortimer-Granviller — La percussione dei nervi nella cura delle nevralgie 318
Drasce — Delle Nevralgie nel Diabete ivi
Sée G. — La Convallaria majalis, volgarmente Mughetto, nella cura delle affezioni di cuore 319
Cornillon — Dell' Emeralopia nelle affezioni del fegato. ivi
Lussana — Tabe dorsale spastica 320
Bucquoy — Cisti idatica del pulmone guarita per empiema . . . 321
Beck — L' apomorfina come espettorante. 322
Arens — Dell' agopuntura in certe affezioni nervose spasmodiche . ivi
Krishaber — Dello spasmo laringeo nell' atassia locomotrice . . . 323
Potres — Della caduta spontanea delle unghie negli atassici. . . . ivi
Nakachian — Della malattia di Méniére considerata principalmente dal lato curativo 324
Max-Stumpt — Influenza di certi medicamenti sulla secrezione del latte 325
Carel — Cura dell' isterismo colle fogliette metalliche amministrate all' interno. 326
Marc Sée — Iniezione di iodoformio nell' artrite fungosa ivi
Tréiat — Colotomia lombare nell' epitelioma del retto 327
Monod — Ascesso freddo della fossa iliaca consecutivo ad una periostite dell' osso iliaco. Trapanazione dell' osso iliaco . . . 328
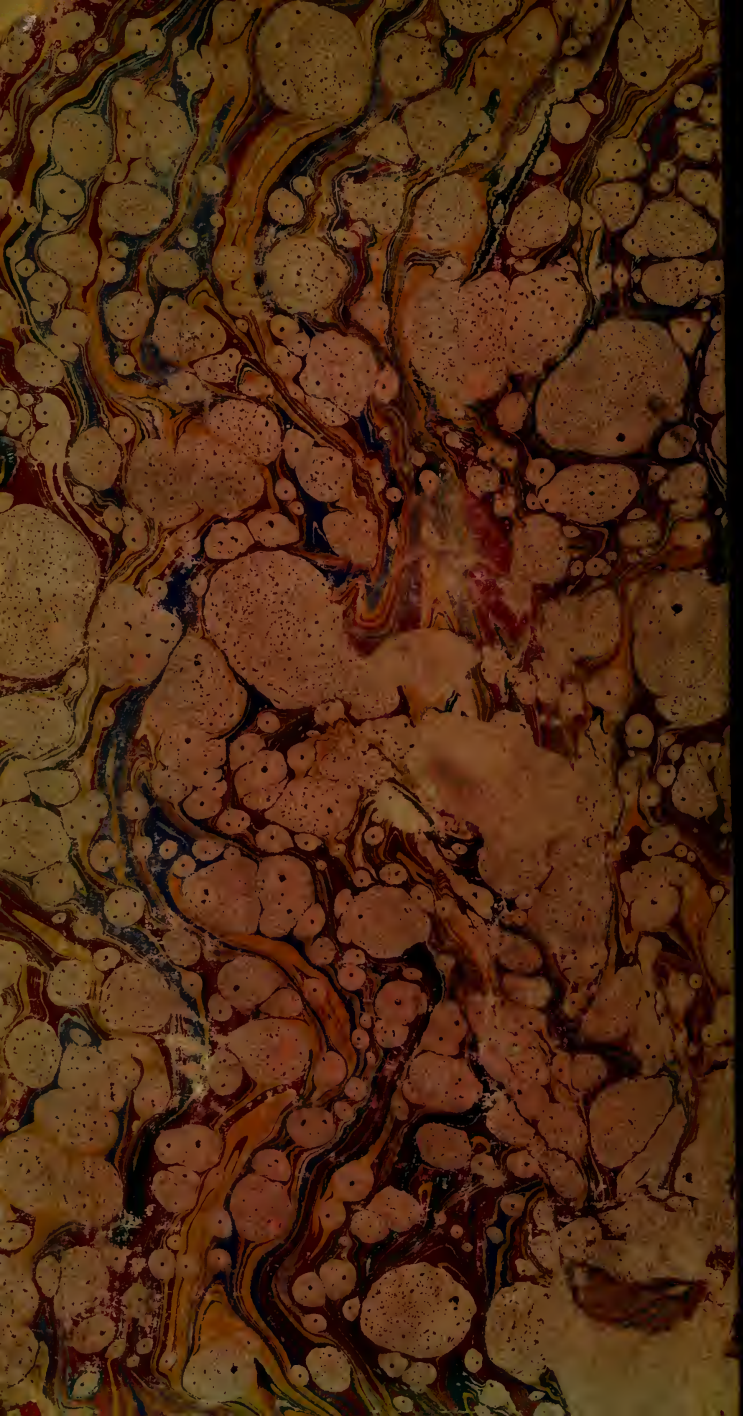
WELLCOME LIBRARY INSTITUTE